Česká Akademie
císaře Františka Josefa

pro

vědy, slovesnost a umění

v Praze

Ag II 18



LIBRARY
OF THE
UNIVERSITY
OF ILLINOIS

500
C33r
v.2
pt. b

Digitized by the Internet Archive
in 2017 with funding from
University of Illinois Urbana-Champaign

https://archive.org/details/rozpravyceskeaka2274cesk

ROZPRAVY

ČESKÉ AKADEMIE CÍSAŘE FRANTIŠKA JOSEFA

PRO VĚDY, SLOVESNOST A UMĚNÍ.

TŘÍDA II.

(MATHEMATICKO-PŘÍRODNICKÁ.)

ROČNÍK II.

(1893.)

V PRAZE.

NÁKLADEM ČESKÉ AKADEMIE CÍSAŘE FRANTIŠKA JOSEFA
PRO VĚDY, SLOVESNOST A UMĚNÍ.

1893

500
C 33r
V. 2
pt. 6

Obsah druhého ročníku.

	Číslo
Procházka Vl. J. O zkamenělých creusiích z miocaenu moravského, dolnorakouského, štýrského a chorvatského	1
Fiala B. O chování se indychsíranu sodnatého vzhledem ku chromogenům organovým	2
Mareš F. O poměru elektrického podnětu k ústrojné činnosti. I. Nová methoda elektrického podnětu	3
Lerch M. Studie v oboru Malmsténovských řad	4
Lerch M. Poznámka o jistých determinantech sestrojených z funkcí elliptických	5
Pleskot A. Důkaz obecnější věty o střední hodnotě omezených integralů	6
Procházka Vl. J. Příspěvek ku poznání zkamenělých korálů z miocaenních usazenin pánve vídeňské	7
Janošík J. Atrofie folikulů a zvláštní chování se buňky vaječné	8
Lerch M. Z počtu integrálního	9
Machovec F. 1. O tečných rovinách ploch kuželosečkových. 2. Jak sestrojiti oskulační hyperboloidy přímkových ploch 4^ho^ stupně určených projektivními řadami 2^ho^ stupně	10
Domalíp K. O proudu harmonickém, o hysteresi a proudech Foucaultových	11
Weyr Ed. O jisté nespojité funkci	12
Janošík J. O buňce vaječné u ssavců	13
Velich Al. V. Příspěvek k experimentalnímu studiu tetanu hlavy	14
Woldřich Jan N. Fossilní zvířena »turské Maštale« u Berouna	15
Pařízek A. P. a *Šulc O.* Výpočet dráhy kométy 1881 II.	16
Pánek Aug. O některých integrálech Eulerových	17
Počta F. O rudistu z bělohorských vrstev	18
Deyl J. O aetiologii chalazia	19
Kimla R. Případ hydronephrotické kysty	20
Honl Iv. O pyogenních vlastnostech bacilla tyfového	21
Matiegka J. Lebky české z XVI. století	22
Lerch M. Příspěvky k theorii funkcí elliptických	23
Procházka Vl. J. Miocaen židlochovický na Moravě	24
Hellich B. O heterotopiích a regeneraci hmot nervových	25
Pařízek A. P. a *O. Šulc.* Úchylky od zákona Raoultova	26
Čelakovský L. J. O kladodiích Asparageí (srovnávací morfologická studie)	27
Hlava J. O tyfu exanthematickém	28

Číslo
Kopstein V. Implantace karcinomu a theorie Adamkiewiczova 29
Mareš Fr. O poměru elektrického podnětu k ústrojné činnosti. II. Jak roste činnost s podnětem 30
Růžička V. Experimentálný příspěvek ku seznání leukocytosy 31
Spina A. O působení intraparenchymatosních injekcí jedů do zesýrovatělých uzlů při vočkované tuberkulose morčat 32
Deyl J. O kystách na okraji víček očních 33
Lerch M. Poznámky k theorii omezených derivací 34
Deyl J. O některých zánětech víček očních (Acne, hordeolum, eczem, chalazion) 35
Spina A. O experimentálním vzbuzení kataleptiformního stavu u bílé krysy 36
Čelakovský L. J. O některých zrůdnostech na habru a smrku 37
Hlava J. a *Obrzut A.* O kokcidiovitých parasitech při rakovině a morbus Darieri 38
Hlava J. a *Honl Iv.* O aktinomykose 39
Schöbl J. O některých vzácných nádorech a cizopásnících oka 40

ROZPRAVY
ČESKÉ AKADEMIE CÍSAŘE FRANTIŠKA JOSEFA
PRO VĚDY, SLOVESNOST A UMĚNÍ V PRAZE.

ROČNÍK II. TŘÍDA II. ČÍSLO 27.

O KLADODIÍCH ASPARAGEÍ

(RODŮ DANAË, SEMELE, RUSCUS A ASPARAGUS).

SROVNÁVACÍ MORFOLOGICKÁ STUDIE.

NAPSAL

DR. LADISLAV JOS. ČELAKOVSKÝ.

(SE ČTYŘMI TABULKAMI OBRAZCŮ.)

PŘEDLOŽENO DNE 12. KVĚTNA 1893.

V PRAZE.
NÁKLADEM ČESKÉ AKADEMIE CÍSAŘE FRANTIŠKA JOSEFA
PRO VĚDY, SLOVESNOST A UMĚNÍ.
1893.

Tiskem J. Otty v Praze.

OBSAH.

Strana

Úvod historický a kritický 5
1. Danaë racemosa Mönch 13
2. Semele androgyna Kunth 16
3. Ruscus aculeatus L. 25
4. Ruscus hypoglossum L. 32
5. Ruscus hypophyllum L. 37
6. Myrsiphyllum asparagoides Willd. 39
7. Asparagus officinalis L. 40
Závěrek 41
Vysvětlení obrazců 50
Résumé 54

Veškeré druhy starého rodu *Ruscus* L. (listnatec dle Presl-ova názvosloví), od něhož oddělil Kunth dva monotypické rody *Danaë* Medic. a *Semele* Kunth, vyznačují se tím, že na svém stonku a jeho větvích nesou toliko šupinkovité, blánovité listy, z nichž některé mají v úžlabí svém lupenovité, ploché, zelené výrostky, které většina morfologů dle jich úžlabního postavení a dle jiných morfologických znaků, jakož i dle vývoje, za ploché listovité větve, tak zvané phyllokladie neboli kladodie, považuje. Formace typických lupenů dle tohoto náhledu rostlinám těmto úplně schází, toliko *Ruscus racemosus* L. (*Danaë racemosa* Med.) vyvinuje někdy z oddenku pod pněm nad zem se vynášejícím několik lupenů s dlouhým řapíkem a s vejčitou zelenou čepelí, podobných listům konvalinky.

Kladodie, kterým po zakrnění vlastních listů připadla funkce lupenů, zejména vydatná assimilace, a které následovně přivlastnily si ve značné míře tvar a podobu zelených lupenů, v rodu *Danaë* nikdy nenosí květů, jsou tudíž neplodné a úplně bezlisté, a květy sestaveny jsou na konci obyčejné postranní větve do hroznu. V rodech *Semele* a *Ruscus* v užším smyslu jsou kladodie dílem též jalové a pak úplně bezlisté, dílem však plodné, nesouce v paždí listenů, které tehdy na nich vznikají, buď jednotlivý květ aneb častěji svazeček (jednoramenný vidlan) [1]) různého počtu květů. V rodu *Semele* sedí tyto listeny obyčejně po obou krajích kladodia (obr. 4.); v rodu *Ruscus* s. str. nalézá se asi na prostředku plochy (obr. 24.), buď na hoření neb řídčeji na dolení straně kladodia toliko jeden podkvětný (podpůrný) listen.

Askenasy [2]) skoumal vývoj plodných kladodií u *R. hypoglossum* a shledal, že kladodium vzniká jako hrboulek v úžlabí šupinkovitého listu na stonku, že se pak do plochy rozšiřuje a na své hoření straně asi v prostředku postranní listen a pak v úžlabí jeho hrboulek květní vyhání. Vývoj kladodia jest tedy skutečně vývoj větévky, která hlouběji pod vrcholkem svým jeden list vytvořuje. Je-li kladodium větev úžlabní, tu nemůže vývoj ani býti jinaký, nežli jakým shledán byl. Ale i bez ohledu na vývoj, pouze dle postavení těch

[1]) Dle Eichler-a (Blüthendiagramme I str. 149) jsou to vijany; u *Semele*, kde jsou často velmi hojnokvěté a mají podobu okolíka, zdají se býti spíše šroubele, což bude třeba na živých rostlinách ještě podrobněji proskoumati.

[2]) Botanisch-morphologische Studien 1872. Beiträge zur Kenntniss der flachen Stämme.

částek, o které běží, musí morfolog novější školy pokládati phyllokladie za listovitou přeměnu osy, poněvadž 1. útvary tyto vznikají přímo v úžlabí listů (šupin), což není možno při pravém listu, 2. phyllokladie nesou listeny a v jich paždí květy, což opět jen na ose, ne však na listu, díti se může.

Vzdor tomu nebyly vždy a nejsou posud všickni botanikové toho náhledu, žeby kladodie musily býti ploché větve. V starší době, kdy morfologie vědecká ještě byla v plénkách, nic to nevadilo, že list vzniká v úžlabí jiného listu, a že také sám, ne toliko osa, květ a pod ním listen podpůrný zploditi může. Linné tedy měl kladodie dle podoby jich za skutečné listy, proto také nazval druh, jehož květy na zpodní straně kladodia, domnělého to listu, sedí, *Ruscus hypophyllum*, na rozdíl od *R hypoglossum,* jehož květy na hoření jeho straně pod listenem (jazýčkem, glossa) se nalézají. Prostý tento názor byl ovšem opuštěn, když nejprve hlavně De Candolle-em položeny vědečtější základy morfologie rostlinné. Avšak stává se nezřídka, že názor zastaralý, a jak se zdá, na dobro přemožený po čase opět se vynoří, buď přiměřeně obnoven a opraven, nebo novými důvody neb novou methodou výskumnou podepřen. Tak na př. obnoven byl na základě vývinozpytném v novější době od Goebel-a starý náhled, že vijan rostlin Brutnákovitých jest hrozen. Že i po tomto odůvodnění náhled ten jest mylný, dokázal jsem na více místech, nejzevrubněji v »Archivu přírodovědeckém« r. 1880.

Podobně i starobylý náhled, že kladodie rodu *Ruscus* jsou vlastně listy, v novější době opět u některých botaniků, přiměřeně byv modifikován a zdůvodněn, přišel k platnosti. Nejprve v Německu zasloužilý autor květeny německé, Koch, ve své Synopsis roku 1844 vyslovil se v ten smysl, že jest kladodium rodu *Ruscus* list, jenž se svou osou květonosnou jest srostlý, anebo jinak a lépe řečeno, první list osy, v úžlabí listu šupinovitého stojící, jenž po obou stranách této osy dolů sbíhá, asi tak jako velký křídlovitý listen na ose květenství lipového. Druhý list této osy jest listen, již malý, šupinkovitý, nad nímž pak osa květem neb květenstvím, dalšími listeny podepřeným, se končí.[1]) Tento náhled Koch sice nejprve vyslovil, ale důkazu žádného nepodal.

Askenasy, kritisuje tento výklad, praví: »Náhled ten má leccos ve svůj prospěch, předně povahu listenu (jazýčku) u *R. hypoglossum*, která se od povahy kladodia samého vlastně neliší, potom to, že pod květenstvím u *R. acu-*

[1]) Doslovně praví Koch v Synopsis fl. germ. ed. secunda, tom. II. pag. 815 (1844) toto: Folia caulina et ramea hujus generis (*Rusci*) parva sunt et squamiformia, ut in *Asparago*, ramulorum vero cum ramulo in folium ovatum vel oblongum dilatata et cum ramulo connata. Ramulus adnatus in nostris speciebus in medio folii terminatus est, ibidem saepe florum fasciculum fert et alio folio praeter bracteas sub fasciculo gaudet.

Za touto poznámkou cituje Koch: Nees ab Esenbeck gen. 2. 13. Tomu rozuměl patrně Askenasy tak, že již Nees ve svých Genera stejný náhled vyslovil, aniž si vzal tu práci, do Nees-ova spisu nahlédnouti. Po něm opakovali totéž tvrzení Duval-Jouve i Van Tieghem. Leč Nees tam něco takového nikoliv netvrdí, naopak praví o rodu *Ruscus* toto: »Frutices perennantes foliis squamaeformibus et *ramulis foliaceo-dilatatis* florigeris insignes.« Koch patrně citoval k rodu *Ruscus* pouze popis a vyobrazení v Nees-ově spisu, aniž mínil ten citat vztahovati ke svému theoretickému výkladu. Nees tedy mezi původci listové theorie o kladodiích rodu *Ruscus* jmenován býti nesmí.

leatus silný nerv, jako nějaká osa, až ku zpodu kladodia běží a j. v. Ale závažné důvody svědčí opak toho. Již to, že mnohé kladodie jsou sterilní, bez listenu a bez onoho silného nervu, nesnadno dá se s náhledem tím srovnati; musilo by se předpokládati, že buďto osa, ku které ten domnělý list náleží, na zpodu jeho neznatelně zakrněla, aneb že s listem svým v jedno srostla, což oboje jest velmi strojené. Ještě nejapnější by musel býti výklad, jenž by Koch-ův náhled chtěl srovnati s tím, co ukazuje kladodium od *R. androgynus* (*Semele*), nesoucí květy na obou svých krajích.«

Jak Askenasy, soudili i jiní botanikové v Německu, kde vývinozpyt má hlas rozhodující; pročež tam náhled Koch-ův, ostatně ničím nedokázaný, zůstal osamělým a nepovšimnutým. Jinak ve Francii, kde moderní škola morfologická z anatomického slohu, z uspořádání svazků cevních odvozuje znaky k rozeznávání stonku a listů, dávajíc přednost anatomické této methodě před vývinozpytem. Pokud o znaky anatomické běží, má kladodium listnatců arci více ráz listu nežli stonku. V stonku totiž vůbec dle Van Tieghem-a jsou svazky cevní postaveny do kruhu neb do více kruhů a orientovány k mathematické ose stonku, tak sice, že dřevní neb cevní část (xylém) svazků cevních hledí k této ose, ku dřeni, lýková část pak na zevnitř k periferii stonku. V listu však, dle téhož autora a dle celé školy francouzské, jsou svazky cevní orientovány k jedné ploše, obracejíce všecky svou cevní část k morfologické straně hoření, k líci, a své lýčí k rubu listovému. Spravujíce se tímto anatomickým kriteriem, dospěli Duval-Jouve (r. 1877) a Van Tieghem (r. 1884), dva čelní zástupci školy anatomické, k závěrku, že náhled Koch-ův jest v právu. Skutečně obsahuje silný nerv, jenž v rodu *Ruscus* (s. str.) od zpodu kladodia až k listenu a ku květenství probíhá, svazky cevní do válce kolem střední osy rozpostavené, avšak nad květenstvím jest střední nerv tvořen jediným svazkem cevním, a též ostatní nervatura kladodia záleží z jednotlivých, k ploše kladodia toho orientovaných svazků cevních. V kladodiu neplodném nalézá se cylindr ze svazků cevních k střední ose orientovaných toliko ve stopkovitě zúžené zpodině jeho, výše a tedy v celé ostatní ploché části neboli čepeli kladodia jsou jednotlivé, souběžné, poněkud obloukovité svazky cevní orientovány k této ploše, na způsob listu, o čemž jsem se již sám před lety na průřezech kladodiem učiněných přesvědčil. Van Tieghem ohledal tuto anatomickou úpravu kladodia nejpodrobněji (v Bulletin de la Société botanique de France tom. 31., 1884), a vylíčil ji takto: »V úzké a téměř válcovité zpodině jsou svazky cevní sestaveny v kruhu okolo skrovné dřeně: jest to centrální cylindr svazkový úžlabního prýtu. Nad touto zpodinou rozevírá se tento kruh ku přední (dolení) straně a všecky svazky rozstupují se v této transversální ploše, ve kteréž celou délkou čepele vystupují, divergujíce a se rozvětvujíce. Pročež vidíme na průřezu, v jakékoliv výšce učiněném, jednu řadu svazků cevních rozličné velikosti, které všecky týmže způsobem lýčím svým nahoru a dřevní (cevní) částí dolů hledí, jak to přísluší listu, nikoli však sploštělému stonku neb větvi.«

Podle své anatomické úpravy jest tedy ve výkladu Van Tieghem-a sterilní kladodium listnatců z největší části listem adossovaným a lícem svým

k podpůrné neb mateřské šupině kladodia se obracejícím, toliko nejzpodnější část jest osou velice málo vyvinutou, zakrnělou (s vrcholkem neznatelně ablastovaným). Jestliže však úžlabní prýt tento má nésti květy, tedy se osa prodlouží značněji, ale ve spojení s listem svým, který jako křídlovitá braktea lípy po obou stranách osy sbíhá. Vrchol prodloužené osy, asi na prostředku sbíhajícího toho listu, zplodí pak druhý svůj list, totiž listen podkvětný, který u *Ruscus hypophyllum* zcela dle pravidla oproti prvnímu lupenovitému listu stojí.

Van Tieghem k tomu připomíná, že jest mylné mínění morfologů, kteří učí, že nemůže vznikati list v úžlabí jiného listu; to prý jest možné, ale ovšem jen tehdy, když osa prýtu úžlabního, jemuž ten list patří, dokonale zakrní (lépe řečeno, ablastuje). U borovic prý nese skrácený brachyblast nemnohé, často jen dvě jehlice, v rodu *Sciadopitys* pak dvě jehlice srostlé, jimiž se ukončuje, aniž více vegetační bod při něm rozeznati možná; posléze jakožto sterilní »kladodium« v rodu *Ruscus* L. pouze jedním listem se končí. Neprávem tedy prý se tak zvané kladodium listnatců za sploštělou osu vydává a neprávem prý se mu říká kladodium.

Tentýž názor o kladodiu listnatců zastával již dříve jiný vynikající botanik francouzský, Duval-Jouve (v témže Bulletinu, tom. 24. 1877), opíraje se první o anatomickou jeho strukturu. On již shledal, že na kladodiu květonosném pouze ve středním nervu pod květenstvím se nalézají četné, »ve dřeni roztroušené, ale cevami ku středu orientované svazky, nad květenstvím ale toliko jednotlivé svazky cevní v jedné ploše, jako v listu, a též střední nerv pouze jedním svazkem tvořený«. Ale že svazky poslednější xylémem na zevnitř k šupině podpůrné hledí, toho si Duval-Jouve ještě nepovšimnul, to doložil teprve Van Tieghem po něm. »Kdyby tak zvané kladodie, jak kvetoucí tak bezkvětné, byly plochými větvemi — pokračuje Duval-Jouve dále — musily by všecky vykazovati tutéž strukturu; leč tomu není tak, nýbrž střední nerv neplodného kladodia jest v celém svém průběhu jednoduchým svazkem cevním, musí to tedy býti list, první a jediný list (préfeuille) jinak zakrnělého úžlabního prýtu. Tento list vyvinuje se mohutně, poněvadž malým zakrnělým podpůrným lístkem ve vývoji svém není obmezován nebo utiskován, a povznáší s sebou též osu, má-li tato na vrcholku svém vyvinovati květy.« Auktor též k tomu poukazuje, že u lípy, v rodech *Bougainvillea*, *Thesium* a p. tentýž srůst listenu neb listu se stopkou květonosnou jako v rodu *Ruscus* se přihází. Tento výklad kladodia vidí se Duval-Jouve'ovi dobře odůvodněným, jednak analogiemi právě uvedenými, jednak ale tím, že se nachází ve shodě se všemi morfologickými zákony a zvláště s anatomií.

Připojíme-li ještě, — načež Van Tieghem již poukázal — že šupina plodní u Jedlovitých a vůbec u Araucariaceí, i tak zvaná dvojjehlice (Doppelnadel) od *Sciadopitys* má velmi podobné uspořádání svazků cevních, xylémem svým proti podpůrné šupině hledících, u prvnějších na zpodu šupiny plodní též do kruhu sestavených, a že tam vskutku pouze basální část jest osou, čepel dvojjehlice a šupiny plodní však dozajista jsou původem svým listové povahy (buďto ze dvou neb i více srostlých listů, u *Araucarie* a *Damary* pak

z jednoho listu se skládající): pak se zdá výklad, jejž o kladodiu listnatců podali Koch, Duval-Jouve a Van Tieghem, velice pravdě podobným. Přece však naskytují se některé velmi vážné námitky.

Za méně závažnou pokládám tu okolnost, která zarážeti musí morfology ze škol německých a vůbec vývinozpytce (na př. též Askenasy'ho zarážela), že prýt dle svrchu vyloženého výkladu má míti vegetační bod úplně potlačený a list svůj tedy k rudimentární ose vskutku konečný. Morfologové němečtí totiž definují list jakožto postranní výrostek z osy, jejíž vrchol dle toho nemůže vyrůsti nikdy sám v list, nýbrž povždy zůstává vegetačním bodem osy a má tudíž povahu osní. Sachs ve své na slovo vzaté učebníci (Lehrbuch der Botanik) tuto definici vyslovil a vyložil zcela positivně. Co jest list a co osa, možná dle této definice zcela přesně ustanoviti pouze vývinozpytem. Listovitá část kladodia v rodu *Ruscus* však jest od počátku konečná k osnímu hrboulku úžlabnímu, musila by ale aspoň v prvopočátku vynikati na něm pobočně aby mohla za list býti uznána, třeba by se později postavila k ose terminálně a zatlačila stranou původní, třeba jen nepatrný, vrcholek osní, kterýž by pak i záhy zcela zakrněti a neznatelným se státi mohl. Poněvadž ale ve vývoji kladodia listnatce nic takového se nepozoruje, jelikož listovitá část jeho od počátku jest konečná, nemůže — dle argumentace německých morfologů — býti listem, nýbrž jest jen listovitě rozšířenou a silně sploštělou osou samou, tedy pravým kladodiem.

Morfologové francouzští mají vlastně tutéž čistě topografickou anebo, abych tak řekl, geometrickou představu o tom, co jest osa a co list, ano u nich stalo se obyčejem, rozeznávati stonek a listy jakožto část osní (*partie axile*) a části přívěskové (*parties appendiculaires*) a mluviti o tom, že jest stonek povahy osní a listy že jsou povahy přívěskové *(de nature axile et de nature appendiculaire)*. Tím, že novější škola francouzská přijala anatomickou strukturu za nejhlavnější kriterium morfologické, nastal u stoupenců této školy zvláštní zmatek pojmů a podivuhodná nedůslednost, zaviněné častým konfliktem principu čistě geometrického a principu anatomického. Kladodium rodu *Ruscus* na př. dle theorie appendikulární nemůže býti listem, podle theorie anatomické nemůže býti pouhým stonkem. Jest to nejasný pojem, dí-li Van Tieghem, že osa sterilního kladodia listnatce pod konečným listem abortuje, když přece nic tam není, co by abortovati mohlo. Míní-li se však abortování ve smyslu fylogenetickém, pak se připouští, že může list také od počátku vývoje terminální postavení k ose zaujímati, čímž padá bezvýjimečná platnost theorie appendikulární a vývinozpytné. Padne-li však theorie appendikulární, odstraní se tím základní kámen celé posavadní morfologie geometrické, která se nevyhnutelně musí sřítit. Tu pak jest třeba základů nových, kterými by se vysvětlila možnost terminálního postavení listů.

O skutečnosti terminálních listů — nehledě ani ke kladodiu listnatce — nelze nikterak pochybovati; jestiť na př. děloha monokotylních rostlin vskutku konečná k ose embryonální, jsou i mnohé tyčinky a plodolisty terminální k ose květní. Možnost tohoto terminálního postavení listů vysvětliti dovede

toliko theorie anafytosní, o kterou již po mnohá léta oproti předsudkům panujících škol morfologických se zasazuji.

Dle této theorie není osa neb stonek jednotný celek a listy nejsou pouhými přívěsky této osy. Osa totiž se skládá ze článků osních, a ku každému článku náleží list, jenž nad tímto článkem stojí. List a k němu přináležející článek činí morfologickou jednotu, kterou nazývám článkem prýtovým; neboť prýt skládá se ze samých takovýchto článků. Užívaje terminu, od Schultz-e ze Schultzenstein-u vytvořeného, nazývám článek prýtový také anafytem, a sice primárním, poněvadž jsou také anafyty sekundární. (To jsou na př. úkrojky listové, výtrusnice na listech vyrůstající a p.) Náuka o anafytech, jakožto morfologických jednotkách, které rozvětvujíce se rostlinu budují — což nazval Schultz Anaphytosis — sluj tedy náukou anafytosní, nikoli (dle míněnî Schultz-ova) jako protiva, nýbrž jako doplněk náuky metamorfosní.

List jest vlastně konečný ku svému článku osnímu, poněvadž však články osní tvoří sympodium, jímž jest stonek, stojí listy a vznikají postranně k tomu sympodiu, tak jako na př. u Brutnákovitých květy vznikají pobočně k sounoží vijanu. Poněvadž však jest list konečný ku svému článku, objeví se toto postavení nepokrytě všude tam, kde prýt jen na jeden článek jest redukován neb obmezen, jakož i tam, kde sounoží ono, jemuž říkáme stonek, konečným článkem, jakožto posledním, se obmezí.

Neplodné kladodium dle výkladu Duval a a Van Tieghem-a musilo by tedy býti prýtem jednočlenným, právě jen článek osní (to by byla ta rudimentární osa) a jeho list. Kladodium květonosné pak, kde první supponovaný list jest dle vývoje konečný a teprve druhý k tomu prvnímu článku prýtovému postranní, rovnalo by se vývojem embryu jednoděložnému, jehož první list (děloha) také jest konečný a teprva druhý list poboční. Terminální postavení předpokládaného listu bylo by tedy možné, a vývoj kladodia v rodech *Danaë* a *Ruscus* (s. str.) neodporoval by možnosti výkladu Duval-Jouve-a a ostatních jeho stoupenců. Podezřelou mohla by se však zdáti ta okolnost, že známe terminální listy pouze ve květech (tyčinky a plodolisty) a na embryech (dělohu), ale žádný posud terminální lupen na větvi vegetativní. Analogie pseudoterminálního listu od *Juncus conglomeratus* se sem nehodí, poněvadž ten list není od prvopočátku terminálním. Sterilní kladodium listnatců poskytovalo by prvý případ toho druhu, pročež bylo by nezbytno podati zcela přesný důkaz, že případ ten skutečně nastal, a nesměla by jinak neodstranitelná fakta státi na odpor.

Taková odporující fakta však zde jsou, a sice tato:

1. Poněvadž svazky cevní v lupenovité části kladodia obráceny jsou na zevnitř proti šupině podpůrné, a tedy i líc toho listu na vnější straně by se nalézal, musil by vegetační bod květonosné osy kladodia též na vnější straně se nacházet, musil by tedy i šupinovitý listen na kladodiu vždy z dolejší jeho strany vynikati To však se pozoruje pouze u *R. hypophyllum*, nejvzácnějšího to druhu; typický *R. hypoglossum*, *R. aculeatus*, *Semele androgyna* (nese-li svazeček květní z plochy) mají podpůrný listen květenství a kvě-

tenství samé na hoření straně, tedy právě naopak, než by dle učení Duval-Jouve-ova býti mělo. Van Tieghem ovšem sám zpozoroval tuto obtíž, pomáhal si však tím způsobem, že právě toto nejvšeobecnější postavení listenu prohlásil za anomalii, kterou chtěl objasniti výkladem více než podivným, o němž později ještě promluvím. Není to však pouhá anomalie, nýbrž morfologická absurdita, aby list obracel svůj r u b k vegetačnímu vrcholku osy. Závažná tato námítka zůstala tedy nevyvrácena.

2. Postavení svazečků květních a jich listenů na obou krajích lupenovitého kladodia u *Semele androgyna* nelze nikterak srovnati s domnělou listovou povahou kladodia, a přece nemůže kladodium v tomto rodu míti jiný morfologický význam nežli kladodia rodu *Ruscus*, což dokážu ještě podrobněji, ač to samo sebou jest patrné. Duval-Jouve na rod *Semele* neměl ohledu, Van Tieghem však snažil se i toto postavení květů vysvětliti se stanoviska svého, ale jakým opět divným a nuceným způsobem! Z uspořádání svazků cevních totiž, které po obou krajích kladodia ku svazkům květním odcházejí, odvozoval ten výklad, že tvoří svazečky květů dvojsrpek, jehož vidlovité větve ku prvému listu prýtu (totiž k listovitému kladodiu) po krajích jeho jsou přirostlé (obr. 4). Uvidíme dále, jak strojený to výklad, a pro každého, jenž vidinami anatomicko-tvarozpytné methody francouzské zaslepiti se nedá, naprosto nezáživný.

3. Výklad Duval-Jouve-a a Van Tieghem-a zapomíná na kladodie terminální, které v rodu *Ruscus* ukončují prodloužené, oblé neb prismaticky hranaté větve, a které by musily býti konečnými listy jejich, čemuž, jak ukážu, odporuje důkladnější studium těchto kladodií, zejména u *R. aculeatus*, a zvláště jejich zajímavých variací.

Náhled Koch-ův, Duval-ův a Van Tieghem-ův, od většiny morfologů nepřijatý, nejnověji obnovil Velenovský [1]) z důvodů dvou následujících: 1. On nalezl a vyobrazil přízemní ony konvalinkovité lupeny u *Danaë racemosa*, o kterých již Askenasy r. 1872 se zmiňuje.[2]) Poněvadž phyllokladie *Danaë* mají přibližně stejný tvar, stejný lesk a skoro tutéž nervaturu (jen hlavní nerv méně vyznačený), má autor za to, že můžeme z podobnosti phyllokladií ku pravým přízemním listům *Danaë* souditi, že jsou tyto phyllokladie pravé listy, ovšem že k ose brachyblastu zakrnělého konečné Neboť by bylo podivuhodno, že by listovitě přeměněná osa vzala na se tvar listů, jež během věků jinak v šupiny zakrsaly.

2. Druhý důvod jeho jest ten, že u *Ruscus hypoglossum* podpůrná braktea květů má vysoce podezřelou podobnost se samým phyllokladiem, kterážto podobnost ukazuje na stejnou morfologickou hodnotu obou.

Tuto podobnost ovšem třeba bude mi vysvětliti. Ostatně již Askenasy o těchto dvou důvodech pro listovou theorii uvažoval, aniž však je pokládal

[1]) O phyllokladiích rodu *Danaë*. Rozpravy české Akademie. 1892.

[2]) l. c. pag. 22: »Bisweilen kommt bei *Ruscus racemosus* eine sonderbare Anomalie vor; an dem aus dem Boden sich erhebenden Sprosse bilden sich nach den grösseren, früher beschriebenen Scheidenblättern einige Blätter mit langem Stiel und eiförmiger grüner Spreite aus, die etwa wie Convallarienblätter aussehen.«

za dosti silné, aby důvody pro stonkovou povahu kladodií svědčící vyvážiti mohly.

Vycházeje od těchto podobností, srovnává autor dále vždy sterilní kladodium od *Danaë racemosa* s adossovaným listencem stopky květní u téhož druhu, a vidlan květů v rodu *Ruscus* se svazečkem jehlic a květů (dvojvijanem) v rodu *Asparagus*, dle kteréhožto srovnání má *Ruscus* o phyllokladium a o podpůrný listen více než *Asparagus*.

Co se týče námítek proti listové theorii, prve pronešených, tož se o kladodiích terminálních Velenovský nezmiňuje; ohledně výtky, že listen obyčejně na zadní straně kladodia stojí, kdežto by musil vždy z předu vynikati, snaží se obeplouti to skalisko míněním, že v tom případě nehned první, nýbrž teprve druhý list, naproti prvnímu ku předu položený, ve phyllokladium se přeměňuje. Avšak tento výklad nelze připustit ze dvou příčin. Předně odporuje tomu vývoj, i když na rozdíl od německých vývinozpytců připouštíme milerádi možnost terminálního listu; tento konečný list byl by v každém případu prvním listem, poněvadž braktea, ať si v předu nebo v zadu se vytvoří, vždy později daleko pod vrcholkem kladodia, tedy pod hypothetickým terminálním listem, postranně jakožto druhý list se objevuje. Za druhé, i kdyby byla čepel kladodia druhým listem, neodčinila by se ta morfologická nepřístojnost, že domnělý ten list obrací svůj líc, k němuž hledí xylémy svazků cevních, na zevnitř k podpůrné šupině kladodia a nikoli ku květům a k zadnímu listenu na též ose, jak každý řádný list bez výjimky by činil.[1]) Již z té příčiny tedy čepel phyllokladia nemůže býti ani prvním ani druhým listem, stojí-li braktea adossována na zadní straně.

O kladodiích v rodu *Semele* s květy krajními spisovatel uznává, že bylo by ovšem velmi nesnadno, dáti jim tentýž výklad, jaký podán byl o phyllokladiích rodů *Ruscus* a *Danaë*; ale snad že lze připustit i tu možnost, že phyllokladie nemají u všech jmenovaných rodů stejný význam. Tuto možnost však sotva kdo připustí při rodech tak příbuzných, zvláště když v rodu *Semele* na téže rostlině přihází se obojí variace: květů krajních i květů z prostředka plochy kladodia vynikajících Nelze tedy říci, že by mohly opačné výklady býti stejně oprávněny, nýbrž buďto jeden neb druhý musí býti pravdivým pro všecky kladodie starého rodu *Ruscus* L. (inclusive *Danaë* a *Semele*), a vůbec celé skupiny Asparageí.

Shledali jsme, že ty dva rozdílné náhledy o morfologickém významu phyllokladií řečených rodů způsobeny jsou rozličnými skumnými methodami a principiemi morfologickými. Význam phyllokladií jakožto sploštělých větví opírá se o vývinozpyt a o maximu, dle které úžlabní produkt listu nemůže býti nazván listem, třebas by měl podobu listu, musí být částí osy a povahy osní. Proti tomu budiž namítnuto, že vývinozpyt bývá nezřídka klamným a že maxima morfologická, která popírá možnost terminálního listu, jest zajisté

[1]) I onen list cibule od *Allium ursinum*, jenž o 180° se otočiv má líc vyvinutý zevně na způsob rubu a rub jako líc, má všecky svazky cevní obrácené xylémem k pravému líci, tak že pouze vnější tvar a povrchní pletiva, nikoli však poloha svazků cevních otočením tím se změnila.

mylná. Důkaz vývinozpytný tedy aspoň není postačitelný. Druhý náhled, že jest čepel kladodia pravým listem, odvolává se na anatomii té čepele, která se shoduje s anatomickou strukturou listu a nikoliv stonku, ještě určitěji ke shodě s anatomickou strukturou jehlicovitého brachyblastu rodu *Sciadopitys* a šupiny plodní u Araucarieí, též k analogii se květenstvím lípy a jeho listenem a p. (Duval-Jouve, Van Tieghem); anebo na podobnost lupenů, u *Danaë racemosa* se vyskytujících, s tvarem kladodií téže rostliny a na shodu liguly u *Ruscus hypoglossum* se samou čepelí kladodia, na níž ona sedí (Velenovský); zkrátka tedy na podobnost aneb shodu vnější neb vnitřní s nepochybnými listy. Tyto podobnosti a shody byly by závažné a dosti přesvědčující, kdyby výkladu kladodia jakožto listu neodporovala tak rozhodně a nesmířitelně fakta některá, výše vytčená, která svědčí náhledu prvnějšímu (listen z hoření strany kladodia místo dolení, krajní květy u *Semele*, vytváření terminálních kladodií u *Ruscus aculeatus*). Vůbec podobnost neb shoda anatomické struktury, t. j. zde uspořádání svazků cevních, může poskytovati jen jakous pravděpodobnost, nikoli však jistotu morfologické shodnosti, a totéž platí o podobnosti vnější, tvaru se týkající.

Jak ze všeho vidno, nedošlo posud ke konečnému právoplatnému rozhodnutí mezi oběma výklady; třeba tu podati přesných důkazů místo pravděpodobností a oceniti, po případě odstraniti, všeliké námítky, které se posud z obou stran opačnému výkladu činí. Práce má, kterouž nyní předkládám a která povstala již asi před decenniem, však posud v prvotním rukopise odpočívala, stanovila si za vděčný cíl, dostáti, jak nejlépe možná, vytčenému úkolu. Materiál, jehož jsem použil, byl dílem živý z Pražské botanické zahrady a ze zahrady Chuděnické, dílem sušený z herbáře musejního. Proberu jednotlivé rody a druhy v pořádku, který se mi zdá býti k účelu mému nejpřiměřenějším.

1. Danaë racemosa Mönch.

(Ruscus racemosus L.)

(Obr. 1.—3.)

Druh tento ještě nejvíce se srovnává s utvářením jinde v rostlinstvu obvyklým, jelikož jeho květy na konci obyčejných, prodloužených větví, na ose nerozšířené, a sice v jednoduchém hroznu, k listenům šupinovitým jednotlivě úžlabní se nalézají. Tyto hrozny ukončují dolejší postranní větve rozvětvené lodyhy, květy jsou tam spirálně víceřadě sestaveny; na zpodu každé stopky květní nachází se na zad hledící (adossovaný), blánovitý, objímavý listenec.

Kladodie, tvaru podlouhle kopinatého, jsou vesměs neplodné a vesměs úžlabní, totiž v úžlabích nejhořejších šupinkovitých listů na lodyze a na jejích prodloužených primárních větvích (kteréž hlavními větvemi nazývati budu); jsou to tudíž větévky pobočné prvního i druhého řádu, čili osy (prýty) druhé a třetí generace. Na hlavních větvích květoucích spatřuje se nejhořejší kladodium

blízko pod samým konečným hroznem. (Viz vyobrazení Velenovského l. c. tab. obr. 5.) Dle postavení v paždí šupin na téže ose zdají se být phyllokladie a jednotlivé květné prýty homologickými, a byly by jimi, kdyby náhled Koch-ův a následovníků byl správným; uvidíme však později, že homologie ta jest zdánliva a že kladodium není snad přeměnou květního prýtu.

Kladodie, které by byly skutečně konečné ku hlavnímu stonku a ku hlavním větvím, se při tomto druhu nenalézají, aspoň jsem jich na svém materiálu (z musejního herbáře) nikde nenašel. Osa stonku a neplodných hlavních větví nad nejhořejším úžlabním kladodiem vzrůst svůj úplně zastavuje (abortuje); nejhořejší kladodium postranní ovšem se obyčejně dle zákona fytostatického postaví do prodlouženého směru mateřské osy (hlavní větve neb stonku), nabude tedy postavení pseudoterminálního, avšak pod tímto pseudoterminálním kladodiem shledáme vždy podpůrnou šupinku a na protější straně často více méně zřetelný rudiment osy mateřské.

Hlavní větve (a šupiny jich podpůrné) jsou na stonku víceřadě spirálně uspořádány; několikrát mohl jsem ustanoviti jejich postavení dle $^2/_5$. Kladodie na konci stonku a na hlavních větvích však stojí pravidelně dvouřadé; první dva šupinovité listy na hlavních větvích, tak jako všecky následující, stojí transversálně k podpůrnému listu hlavní větve. Jest tedy rozdíl v postavení prvolistů (praefolia) na větvích a na květních osách, kdež, jak řečeno, jediný prvolist má postavení dorsální (adossované) v mediáně mateřského listu. Velenovský si tohoto rozdílu již povšimnul, shledává jej podivným a praví, že těžko jest se nějakého výkladu k této morfologické nesrovnalosti domysliti. Příčina toho vysvitne z následujícího srovnávacího studia rodů ostatních, zejména *Semele*.

Na osách, kteréž a pokud jsou dvouřadě listnaté, již již se prozrazuje tendence k sploštění, ježto se tyto již místy úzce dvouříznými stávají tím, že od medián dvouřadých listů po jednom úzkém, ostrém okřídlí po ose větve dolů sbíhá.

Stonek, pokud jest spirálně olistěn, jest oblý, jemnými čárkovitými žebry od mediány a od krajů listů sbíhajícími jen velmi slabě hranatý a rýhovaný.

Kladodie jsou tuto, jak v ostatních rodech, na dolejšku řapíkovitě súženy. Řapíkovitá tato část, ztlustlá ale smačknutá, byla by v úžlabí svého podpůrného listu rovnovážně postavena, a čepel kladodia by tudíž také více méně rovnovážně a parallelně s podpůrným listem stála, kdyby zpodek onen nebyl skroucen asi o 90°, následkem čehož kladodie do kolmé polohy přecházejí a jeden ostrý kraj k mateřské své ose obracejí. Tam, kde se řapíkovitá zpodina v čepel kladodia rozšiřuje, pozoruje se mozolovitý příčný kloub na obou stranách kladodia, jenž snad onomu skroucení napomáhá. (Obr. 1.)

Nervatura phyllokladia skládá se z četných souběžných podélných hlavních nervů, které již od stopkovitého zpodu se rozcházejí a doleji ještě slabší nervy podélné mezi nervy hlavními vysýlají. Střední nerv od ostatních hlavních, více obloukovitých nervů silností se nijak neliší. Jak ze studií Van Tieghem-ových známo, a o čemž snadno na průřeze lze se přesvědčiti, jsou nervy ty tvořeny jednotlivými svazky cevními, jejichž phloém dle citovaného autora obrácen jest k hoření, zadní ploše kladodia, a jejichž xylém hledí k jeho straně do-

lení, přední. Ve stlustlém »řapíku« však jsou svazky ty sestaveny koncentricky okolo střední osy. V čepeli jdou mezi hlavními podélnými nervy jemné, dílem jednoduché a příčné, dílem jednoduše rozvětvené a s hlavními nervy anastomosující žilky, čímž mřížovitá soustava žil v čepeli kladodia povstává. Nervatura čepele jest tedy velice podobna oné přemnohých lupenů jednoděložných rostlin. Podobna jest také nervatuře oněch řapíkatých konvalinkovitých lupenů přízemních, které Askenasy a Velenovský jako vzácnější úkaz na oddenku pozorovali, a které tento l. c. na obr. 1., 2., 3. nejprve vyobrazil. Mně tyto listy nejsou z autopsie známy (na rostlinách botanické zahrady Pražské jsem jich letos neshledal), ale dle popisu a vyobrazení těch mají trojhranný řapík a čepel s vyniklým středním žebrem a dvěma postranními silnějšími nervy vedle množství jemných souběžných žilek. Čepel kladodia však nemá ani vyniklý střední nerv, ani nejsou dva z postranních podélných nervů silnější ostatních; řapík pak jest rovnovážně smačknutý. Není tedy ta podobnost čepele zpodních listů s čepelí phyllokladií úplnou shodou, pročež o morfologické totožnosti nemůže přesvědčiti. Konečně není právě s podivením, že ploská větev, která v tak vynikající míře přijala na se funkci a tudíž i tvar a nervaturu lupenu, pravému lupenu téže rostliny se podobá. Ale pravda jest, že rod *Danaë* neposkytuje také žádných rozhodných znaků, kterými by se osní povaha kladodií nade vši pochybnost dokázati mohla. Kdyby nebylo ostatních rodů Asparageí, zůstal by spor obou výkladů na vždy nerozhodnutým, aspoň pro toho, komu argument úžlabního postavení kladodia na důkaz osní povahy jeho nestačí.

Konec kladodia bývá více méně patrně mozolovitě stlustlý a zhnědlý. Zvláště zřetelně tím způsobem odčlánkovanou dlouhou špičku shledal jsem na jednom velmi úzkém a nestejnostranném kladodiu, jehož jedna (v obr. 2. levá) polovice, zde silnějším středním nervem od druhé odělená, byla velmi úzce vyvinuta. Význam této špičky, temněji hnědým napuchlým mozolem od ostatní zelené čepele oddělené, později (u *Ruscus hypoglossum*) se objeví; prozatím poukazuji jen k tomu, že šupinovité, blánovité listy u *Danaë* taktéž napuchlou, hnědou, poloobjímavou mozolovitou zpodinou s osou svou spojeny jsou; kterážto zpodina zůstává, i když blánovitý list sám opadne.

Neobyčejnou abnormální variaci nalezl jsem u *Danaë* toliko jednu, jejíž popis tuto podávám (obr. 3.). Na vrcholku samého stonku stojí malé, ale mezi sebou nestejně velké kladodie zdánlivě v přeslenu. Největší z nich jest úžlabní k nejhořejší šupině s na stonku; úžlabí pak níže stojící šupinky s_1 zdá se prázdným, avšak právě nad ním stojí obě ostatní kladodia, od jejichž od sebe odvrácených krajů sbíhá po jedné zřetelné čárkovité stopě přímo dolů až ku krajům šupinky s_1; z čehož vysvítá, že tyto dvě jsou vlastně úžlabní k šupině této, leč s osou stonkovou až po list s srostlé. Jest tedy kladodium úžlabní k listu s_1 až ke spodu ve dvě kladodie rozděleno.

2. Semele androgyna Kunth.

(Ruscus androgynus L.)

(Obr. 4—11.)

Tento druh nosí na svém popínavém, víceřadě spirálně listnatém stonku četné hlavní primární větve se dvouřadými šupinami, v jejichž úžlabích i zde kladodie sedí, jichžto plochy otočením řapíkovitého zpodu jak u *Danaë* v kolmé poloze se octnuly. Tvar jejich jest dílem široce vejčitý, dílem podlouhle kopinatý, znenáhla do špičky súžený. Kladodie na větvích konečné rovně jak u *Danaë racemosa* zde nenalézáme, neboť osa hlavních větví nad dvěma nejhořejšími, velmi sblíženými úžlabními kladodiemi zakrní, tak jako na neplodných hlavních větvích *Danaë*. Jak se vrchol hlavního pně v tom ohledu chová, není mi známo, poněvadž v mém materiálu se nenachází; avšak dle analogie *Danaë* a *Ruscus aculeatus* jest pravdě podobno, že nad větvemi hlavními posléze postranní kladodie nese, načež pak zakrnělý se končí.

Důležitý rozdíl mezi *Danaë* a *Semele* však vyvinul se v tom, že květy stojí u *Danaë* na konci hlavních větví v hroznu, jehož osa hlavní není rozšířena, kdežto u *Semele* květy, a sice nikoli jednotlivě jako u *Danaë*, nýbrž ve svazcích, na samých kladodiích se objevují. U *Danaë* jsou květy prýty třetí generace, u *Semele* však, jestliže theorie stonková o kladodiích jest správna, jest primární květ každého svazečku na kladodiích hlavních větví prýtem čtvrtého stupně.

Obyčejně jsou hoření kladodie na hlavní větvi sterilní, dolejší květonosné, však i všecky kladodie mohou býti plodné, anebo jen některé prostřední neb hoření. V počtu a v postavení svazečků květních panuje značná, pro poznání morfologické povahy kladodií důležitá proměnlivost.

V typickém případě má se věc takto. Svazečkovitá malá květenství a podpůrné jich braktey šupinkovité a mazdřité stojí na obou krajích listovité čepele kladodia, na každém kraji nejčastěji 2 až 3, na užších prodloužených kladodiích, jaké jsem viděl z Madéry (leg. Mandon) a z botanické zahrady Berlínské (obr. 4.), také po 4 ano i po 5, na širokých a krátkých phyllokladiích částečně jen jedno květenství na každém kraji. Listeny podpůrné sedí na výkrojcích krajů listovité čepele, oběma kraji svými obě strany kladodia objímajíce a smačknutým svým prostředním kýlem přímo do jeho kraje přecházejíce.

Nahnědlá, kallósní špička, od ostatní zelené čepele napuchlinou oddělená, u *Semele androgyna* rovněž se nachází, a sice často širší a větší, než u *Danaë*. Rovněž i šupinovité listy pod větvemi mají kallósní zpodinu, avšak mozolovitá napuchlina na zpodu čepele kladodie není znatelna.

Co se týče nervatury, chovají se neplodné kladodie zcela tak jako kladodie *Danaë*; kladodie květonosné (obr. 4.) však se odchylují památným způsobem potud, pokud se jedná o náležité opatření pokrajních květenství hojnějšími vodivými svazky cevními. Z basálního cylindru svazků cevních totiž

vystupují netoliko jednotlivé svazky parallelní jako tenčí nervy do čepele, jako v kladodiu neplodném výhradně, nýbrž basální cylindr se krom toho brzy nad zpodem jako dichotomicky rozděluje ve dva divergující cylindry koncentrických svazků cevních, které jakožto mnohem silnější dva nervy, zvláště na zpodní straně kladodia silně vynikající, probíhají čepelí k oběma krajům jejím až do oboru nejdolejších květenství. Pod samým květenstvím dělí se každý ten silný nerv opět, a vnitřní jeho větev, rovněž z koncentrických svazků se skládající, běží podle kraje dále až ke druhému svazku květů, pod nímž se odděluje nová větev též tak ke třetímu květenství, je-li jaké, atd., pokud ještě nějaký svazeček květní na kraji se nalézá. Pod nejhořejším svazečkem odděluje se již jen jednoduchý nerv, jenž podle kraje až ku špičce kladodia vybíhá, sem tam ještě se rozvětvuje. Ostatní nervy, prostředkem čepele od zpodu do špičky se vztahující, tvořeny jsou jednoduchými svazky cevními a větví se i anastomosují nejinak než v čepeli neplodné.

Co souditi o morfologickém významu těchto květonosných kladodií? Se kterým z obou morfologických výkladů dá se úprava jejich srovnati? Co se týče postavení květů a brakteí na krajích kladodia, jest patrno, že to svědčí rozhodně o stonkové přeměně. Kdyby totiž phyllokladium nebylo do plochy rozšířené, nýbrž na způsob osy oblé neb mírně dle transversály smačknuté se vyvinulo, stály by květy po obou stranách v hroznu dvouřadém, který by se od hroznu rodu *Danaë* toliko tím lišil, že jest úžlabní, a listeny jeho dvouřadé, což není nic divného, ježto u listnatců na úžlabních větévkách, obyčejně také u *Semele* na hlavních větvích, olistění dvouřadé se nachází. Nezávažný jest též další rozdíl, že za brakteami ve hroznu u *Danaë* stojí jednotlivé květy, u *Semele* dalším rozvětvením primární osy květné způsobené vidlanovité květenství sekundární. Buď tedy jest hrozen jednoduchý u *Danaë* původnější a rozvětvení ve vidlan (vijan) u *Semele* stalo se později, anebo pravděpodobněji, což i Velenovský trefně vytknul, povstaly jednotlivé květy úžlabní u *Danaë* ochuzením původnějších vidlanů.

Odchylka od obyčejného úžlabního hroznu květního u *Semele* záleží tedy pouze v tom, že hlavní osa hroznovitého květenství rozšířila se znamenitě do plochy a nabyla tvaru úplně listovitého, poněvadž v náhradu za redukované listy převzala zároveň funkci ústroje assimilujícího.

Kladodie rodu *Semele* chovají se v morfologickém ohledu zcela tak jako ploché listovité větve rodu *Phyllanthus* ze sekce *Xylophila*, které rovněž na krajních výkrojcích nesou stejně orientované listeny a úžlabní malá květenství. Není tudíž pražádné příčiny v tom ohledu, pochybovati o stejné morfologické hodnotě kladodií rodu *Semele*. Naopak toto postavení brakteí a květů s významem čepele kladodia jakožto listu nelze srovnati. Kdyby to byl list, mohlo by se jedině pomýšleti na analogii s *Bryophyllum calycinum*, jehožto listy (vlastně lístky zpeřeného listu) vroubkované za jistých příznivých okolností ve výkrojcích vroubků krajních vyvinují adventivní pupeny. Avšak to jsou právě jenom adventivní, nahodilé, abnormálně na kraji listů se tvořící, rozmnožování direktně sloužící a kořínky vyhánějící vegetativní pupeny, kdežto květy u *Semele*

jsou prýty normální, jimiž vývoj rostliny květem a plodem se dovršuje, a jaké nikdy jinde nevznikají na listech a nejméně na kraji listů. Vroubky kladodií mimo to direktně nesou podpůrné listeny, za nimiž teprve květy a jiné braktey vznikají, kdežto adventivní pupeny na listech od *Bryophyllum*, jak se samo sebou rozumí, podpůrné listy míti nemohou a nemají. Analogie tato se sem tudíž nehodí.

V anatomickém ohledu ovšem pokročila listovitá přeměna kladodií u Asparageí nejdále, ještě dále nežli v rodu *Phyllanthus*. Neboť v tomto rodu střední nerv kladodia jest jako v jiné ose tvořen cylindrem koncentrických svazků cevních, od něhož odcházejí podobné větve, též ze svazků koncentrických složené, ku květům ve výkrojcích kraje stojícím. V kladodiích rodu *Semele* není středního válce svazkového, neboť ten jenom v řapíkovité zpodině jest vyvinut, vysýlaje odtud dvě větve k nejdolejším dvěma krajním květenstvím. Výše stojící květenství nemohou dostávat svou skupinu svazků cevních od středního cylindru, jehož tu není, pročež se tyto oddělují od svazkových cylindrů nejdolejších vidlanů úžlabních. Jest to ovšem uspořádání svazků zcela zvláštní, které se jinde nenalézá ani v obyčejné ose stonkové, tím méně v listu; vysvětluje se však tím, že ose kladodia hlavní, lupenovitě rozšířené, schází střední cylindr svazkový, což jest zase následek velmi dokonalé listovité přeměny této osy. Stane-li se kladodium neplodným a výhradně vegetativním, jelikož nevyvinuje ani listenů ani úžlabních květenství, tedy se střední válec svazkový hned na zpodu listovité osy rozpouští v jednotlivé svazky cevní. Zároveň s listeny a úžlabními prýty květními zmizí také válce svazků cevních, pouze pro ně určené, kladodium mimo nejdolejší básis vykazuje pouze nervaturu listovou.

Zcela jinak pohlíží na květonosné kladodie rodu *Semele* Van Tieghem se stanoviska francouzské školy anatomicko-morfologické. Tato škola dopouští se zvláštního *quid pro quo*, zvláštního ὕστερον πρότερον. Ona se drží představy, že svazky cevní činí buďto stonek neb listy, dle toho jak jsou uspořádány; že onyno jsou to první, způsobující, a údy rostlinné že jsou druhotné, způsobené, ano že svazky samy v určitém uspořádání jsou stonkem neb listem. Touto představou sveden, vykládá Van Tieghem kladodium květonosné rodu *Semele* takto. Listovitá čepel kladodia jest list, jak dokazuje jeho nervatura, první a jediný to list osy, která hned nad zpodem dichotomuje, jejíž větve s prvým listem srůstajíce divergují, a došedše ku kraji listu, vytvořují v korrespondujícím výkrojku listovém na svém konci svazeček květní s listenem. Pod svazečkem tím větev každá vysýlá v ploše listu novou větev na straně k mediáně listové, kteráž opět srůstá s listem až ke druhému jeho výkrojku, tam květy tvoří atd. Slovem, květenství jest zde dle Tieghem-a dvojitý srpek ze svazečků; autor vlastně dí chybně, že jest to dvojitý vijan *(une double cyme uipare scorpioide)*, poněvadž nezná rozdílu mezi vijanem a srpkem, který Buchenau již mnohem dříve, r. 1866 rozeznal. Tento dvojsrpek jest pak v celé délce svých sympodií srostlý s velkým prvým listem.

Van Tieghem-ův výklad kladodia vyplývá zcela důsledně z výše uvedené základní představy četných francouzských morfologů, jest ale právě tak ne-

možný a mylný, jako celý princip anatomicko-morfologický. Svazky cevní koncentricky sestavené netvoří stonek, nejsou samy již stonkem, nýbrž stonek tvoří v pletivu svém svazky cevní; stonek a vůbec každý úd rostlinný jest vždy prius, svazky cevní jsou posterius, neboť v prvním mládí svém ten úd ještě žádných svazků cevních nemá, a u mechů na př. ani stonek ani listy nejsou opatřeny svazky cevními vůbec. Srpkovitě rozvětvené cylindry svazků cevních v kladodiu nejsou žádná sympodia samostatných os, o nějakém srůstání sympodií osních s listem nelze mluvit; srůst ten jest holý výmysl převrácené theorie. Již co se týče druhů rodu *Ruscus* (s. str.), nemělo by se tvrdit ani tenkrát, kdyby se čepel kladodia za list směla považovati, že list srostl se svou osou, nýbrž správně musilo by se říci, že list ten po své ose sbíhá. U *Semele* jest to ale nemožné, aby list primární sbíhal po všech osách dvou sympodií dvojsrpku. Vývoj také ukazuje první začátek kladodia jako úžlabní hrboulek, který se transversálně rozšiřuje a na obou krajích nejprve listeny, potom v úžlabí jejich svazečky květní zakládá. Svazky cevní vyvinují se v rostoucím kladodiu až něco později, zprostředkujíce fysiologické spojení květních prýtů s mateřskou hlavní větví; jejich význam jest čistě fysiologický, nikoliv přímo morfologický, ačkoli z pravidla mívá stonek jiné uspořádání svazků než list z příčin, o nichž ještě ku konci rozpravy této promluvím. Poněvadž však toto uspořádání není podstatným znakem stonku a listů, jsou výjimky na obou stranách možné.

Rostlina z ostrovů kanárských (Teneriffa a Canaria, leg. Bourgeau!) liší se velmi zajímavou zvláštností od oné, kterou Mandon sbíral na Madéře a kterou též v stejné formě máme v herbáři musejním z Berlínské zahrady botanické, k níž se také vztahuje posavadní můj výklad i obrazec 4. Květonosné kladodie totiž jsou tu nejen vykrajované, nýbrž zubaté (obr. 6.—7.); takže pod každou krajní brakteou a jejím květenstvím nalézá se větší neb menší, někdy jako na obr. 7 značně veliký zub, jenž jest více méně do vnitř a nad hořejší stranu kladodia zahnutý, ostatně plochý, zelený a touže nervaturou jako ostatní kladodium opatřený.

Poněvadž všecky kladodie kanárských rostlin, které mám před sebou, takto ozubeny jsou, kdežto rostliny z Madéry a z Berlínské zahrady (poslednější nejspíše též průvodu madérského) zubů těch naprosto nemají: jedná se zde patrně o dvě stálé odrůdy, pročež nazývám formu z Madéry, jejíž kladodie toliko mělké výkrojky pro květenství mají, var. *emarginata*, a formu kanárskou varietas *dentata*.

Jest pravda, že zubatost kraje u kladodií var. *dentata* dodává kladodiím ještě více podobu zubatých listů, a snad by i přívrženec listové theorie v jmenované odrůdě mohl spatřovati oporu pro svůj náhled. Avšak poměr zubů ku blánovitým listenům za nimi stojícím odnímá tomuto důvodu všelikě zdání pravděpodobnosti. Zuby ty souvisí totiž, zvláště jsou-li menší, z velké části se hřbetní stranou podpůrné braktey, což patrně ukazuje obr. 6 A B, takže inserce braktey jest na straně zubu téměř kolmá, t. j. zubem tím do kolmé polohy vyzdvižená; na této insercí, a je-li zub mohutněji vyvinut, i výše na vnitřním kraji jeho jest také onen mozolovitý hnědý val vyvinut, který

též insercí na oblé ose hlavní větve charakterisuje. Někdy, je-li zub mírně vyvinut, najde se od listenu nijak neoddělený, jak na obr. 6 C; listen se tu inseruje podle celého vnitřního konkavního kraje zubu obloukovitě ohnutého, na zevnitř konvexního. Porovnáme-li obr. 5. s obr. 6 C, vidíme, že u var. *dentata* jest to osní článek kladodia, který pod listenem na vnějším kraji silně se vyklenul a zubovitě vyrostl, vyzdvihuje při tom insercí braktey z polohy rovnovážné do polohy kolmé. V případě 6 A i B zubovitý vrchol článku osního od braktey dokonce oddělený vyrostl, někdy tak znamenitě, jako v obr. 7.

Odrůda *dentata* vykazuje tedy to zajímavé morfologické faktum, že mohou dvouřadé osní články kladodia samostatněji pod brakteou vyrůsti z plochy kladodia, volněji se individualisovat ve formě zvláštního, listovému zubu podobného výrostku krajního. Dle theorie anafytosní, která nevidí v ose jednoduchý útvar, nýbrž sympodium článků osních, je to zcela pochopitelno.

Zajímavou odchylku tvárnou představuje kladodium obr. 8., z rostliny z Teneriffy. Kladodium toto jest dvouklané, dichotomicky rozdělené, se dvěma špičkami; ono má na každém vnějším kraji dva zuby a příslušné dva listeny a vidlany, obě větve dichotomie nesou na vnitřním kraji, levá blíže výkrojku, pravá větev v samém výkrojku skupinu květní s její brakteou, avšak obě skupiny bez zubu podpůrného. Silné nervy (t. j. cylindry svazků cevních), od obou skupin dolů sbíhající, spojují se se středním silným nervem, t. j. cylindrem svazkovým, jenž na hoření straně vychází v brakteu, která nevyvinutou ještě inflorescenci uzavírá. Jinými slovy: ze zpodu kladodia vybíhají netoliko obyčejné dva postranní cylindry svazkové k nejdolejším dvěma krajním květenstvím, nýbrž také mezi nimi střední cylindr, jenž končí ve květenství na hoření straně kladodia v mediáně stojící, a od něhož pod mediánním tom květenstvím dvě větve nervové oddělují se k oběma vidlanům na výkrojku dichotomie.

Dichotomické toto kladodium podobá se velice dichotomicky rozdělenému listu, jaký se někdy abnormálně u kapradin a též u jevnosnubných rostlin tvořívá. Že obě větve dichotomie na nově vytvořených vnitřních krajích zplodily po jednom květenství, jest zcela přirozeno; divnějším by se mohlo zdáti postavení listenu a květenství v mediáně hořejší strany. Třeba však uvážiti, že mediána jest zde kommissurou vnitřních krajů obou větví; kdyby kladodium bylo rozděleno hlouběji až pod listen mediánní, vynikal by tento listen na vnitřním kraji jedné větve dichotomie (obr. 41. B.). Myslíme-li si kraje ty výše spojené neb srostlé (obr. 41. A.), tedy se krajní listen a květenství jeho musí objeviti na mediáně.

Kdežto na větvích *Semele* z ostrova Teneriffy květenství v mediáně na hoření straně kladodia postavené toliko jednou, a to na popsaném kladodiu dvouklaném se objevilo, nalézá se takto na větvích z ostrova Canaria velmi často, téměř pravidelně a sice s vyloučením vidlanů krajních. Také tato rostlina patří do odrůdy *dentata*, jest ale od J. Gay-e, jenž ji určil, označena jako *Danaë Gayae* Webb[1]) forma *platyphylla*.

[1]) Gay cituje k tomu jménu: Webb Phytogr. Canar. III. 321 t. 224 B., a k rostlině z Teneriffy opět: *Danaë androgyna* Webb Phyt. Can. III. 320 t. 224 A. Dílo to v Praze

Na jedné větvi této »*Danaë Gayae*« mají vidlany veskrze své obyčejné postavení na krajích kladodie, jsou podepřeny ohnutým zubem článku osního, avšak počtem redukovaným, totiž velmi zřídka po každém kraji jeden svazeček květní, ostatně ale toliko na jednom kraji, takže vůbec jen jednu inflorescenci nesou. Forma z ostrova Teneriffy má na každém kraji namnoze dvě inflorescence, na jedné větvi ale též jen po jedné na každém kraji. Jiného rozdílu podstatného mezi nimi není.

Ostatní dvě větve rostliny z Canarie však se liší, jak jsem pravil, vznikem jediné inflorescence z hoření strany kladodia. Že toto rozdílné postavení nemá ani specifického, ani vůbec podstatně rozdílného morfologického významu, nýbrž že jest to pouhá variace, dokazuje jedna z obou hlavních větví, jejížto dvě nejdolejší kladodie nesou květenství své ještě na kraji, silným ohnutým zubem krajním podepřené, všecky ostatní kladodie, jichž jest 12, však mají své květenství vyniklé z plochy hoření. Toto postavení jest sice známé, zmiňuje se o něm na př. Masters ve své »Teratology« (str. 60.), odvolávaje se právě na Webb-ovu Phytogr. Canar., též Engler v »Natürliche Pflanzenfamilien«;[1]) ale morfologické vývody z něho posud nebyly učiněny.

Jen zřídka vynikají květenství právě z prostředka čili z mediány kladodia (obr. 10.), častěji nesymmetricky blíže jednoho kraje (obr. 9.); k němu ovšem zase probíhá kladodiem silně vyniklý nerv, t. j. vlastně cylindr svazků cevních, jenž se nahoře pod samým květenstvím rozšiřuje v tlustou zubovitou apophysu, obyčejně trojhrannou, po obou krajích mozolovitě stlustlou, na níž se inseruje zcela blánovitá braktea květenství. (Obr. 10. a 11.) Zajímavě jest tato apophysa na kladodiu obr. 9. vyvinuta. Zde totiž jest jednostranně povyrostlá v srpovitě ohnutý dlouhý zub, též podstaty jako samo kladodium, na konkávním kraji mozolovitým nahnědlým okrajem obroubený a zde blánovitému listenu podkvětnímu vznik dávající. Tento zub jest patrně totožný se zuby, které pod inflorescencemi krajními z kraje kladodia vyrostlé jsme spatřili; jest to tedy výrostek ze článku osního, jenž brakteu nese, jest morfologické povahy osní, ačkoli jako list vyrostl z plochy sploštělé osy kladodiové.

Zmínky ještě zasluhuje ta okolnost, že mnohé z kladodií právě popsaných (pokud konce jich byly neporušeny) jsou na konci ve dvě špičky rozeklány, jak obr. 9. a 10. to ukazují, a sice ve dvě stejně velké špičky, jestliže květenství symmetricky na středu kladodia sedí; v opačném případě nalézá se menší, užší a často i kratší špička na konci užší, středním nervem od širší části oddělené poloviny; střední nerv, jeden z oněch 4 neb 5 svazků cevních,

---

není, aspoň v musejní bibliotéce není; z citátu vysvítá tolik, že Webb rozeznával dva druhy *Semele* a že je vřadil do rodu *Danaë*. Na rostlinách, které Bourgeau sbíral a Gay určil, nevidím však jiného rozdílu, než že počet a dílem postavení květenství na phyllokladiích jest poněkud jiné, což však nikterak neopravňuje k rozeznávání dvou druhů. Též Bentham a Hooker v Genera plantarum, pak Engler a Prantl (1888) v Natürl. Pflanzenfamilien uznávají toliko jeden druh rodu *Semele* z Kanárských ostrovů.

[1]) l. c. díl II. 5 str. 78: Blüthen kurzgestielt in mehreren am Rande der Phyllokladien stehenden Bündeln, selten in einem einzigen auf der Fläche des Phyllokladiums.

které nad květenstvím z centrálního cylindru se rozbíhají, sahá pak do výkrojku mezi oběma konečnými zoubky.

Kladodium *Semele*, nesoucí jediný svazek květů a jeho podpůrný listen na hořejší straně kladodia více neb méně dokonale v mediáně, shoduje se v morfologické své úpravě a zajisté i v morfologickém významu svém úplně s květonosným kladodiem listnatců (*Ruscus aculeatus* a *hypoglossum*). Co o jednom, to platí dojista také o druhém. Zároveň však objasnil jsem morfologickou souvislost a poměr těchto u *Semele* vzácnějších kladodií k oněm hojnějším, které obyčejně větší počet, potom též jen jedno květenství na kraji svém nesou. Ze článků osních, z nichž kladodium jako každý stonek se skládá, buďto více jich produkuje svůj vyvinutý, byť i šupinkovitě zakrnělý list a úžlabní květenství, a ty pak stojí transversálně, anebo v ochuzenější formě jest jenom jeden a to nejdolejší článek plodný, který buď též má postavení transversální, anebo mediánní a dorsální.

Tím se také vysvětluje, proč v rodu *Danaë* na téže rostlině listy a jich úžlabní kladodie na hlavních větvích stojí transversálně, listenec na ose květní ale mediánně vzadu. Příčinou toho jest morfologická symmetrie a rovnováha. Na větvi více listů neb listenů nesoucí jsou tyto listy po obou stranách mediány v nejlepší rovnováze; je-li však jen jeden listen vyvinut, tedy se nalézá v nejlepší rovnováze v mediáně samé, na zadní straně naproti listu mateřskému.

Abych však složení kladodia u *Semele* ze článků osních úplně objasnil, jest zapotřebí, určitě se o tom vyjádřiti, co se názvem článek osní vlastně má vyrozumívat. Jak jsem již pravil, jest stonek složen ze článků osních, z nichž každý na svém hořením konci nese list; článek a list pospolu činí článek prýtový, a celý listnatý prýt z více méně četných článků prýtových se skládá. Ale jaká část stonku jest článkem osním a kde jsou hranice jednotlivých článků? Morfologové po příkladu Schleiden-ově vyrozumívají článkem osním ten kus osy stonkové, který mezi dvěma po sobě následujícími listy se nachází. To má dobrý smysl a nepopíratelnou oprávněnost tam, kde listy zpodem svým osu dokonale objímají, jako na př. u trav, Umbellifer (obr. 40.). List vzniká tam z celé periferie stonku, tudíž jest celý kus stonku s veškerou periferií stonkovou prodloužením báse listové směrem dolů k níže stojícímu listu. Tento článek jest něco opravdu jednotného.

Jinak jest, když listy toliko nějakou část periferie stonkové obepínají. Abych uvedl jednoduchý příklad, dejme tomu, že listy objímají toliko jednu třetinu objemu stonkového a že jsou dle $^1/_3$ sestaveny, takže vždy čtvrtý list nad listem za prvý přijatým stojí (obr. 38.). V takovém případě bývá (ne vždycky ale často) znatelná stopa listu na stonku, totiž od krajů listů sbíhají jemné čáry neb silnější hrany, oddělující tu část stonku, která pod listem stojí a kterou stopou (vnější) nazýváme, od stop sousedních. Tato stopa zaujímá do šířky tak jako básis listu pouze třetinu objemu stonkového, za to sahá netoliko k listu nejblíže dolejšímu, nýbrž až dolů k listu čtvrtému, a stojí právě nad stopou tohoto listu. Stopa a list patří k sobě, jedno v druhé bez určité hranice přechází; což zvláště pěkně se vidí na větvích mnohých Conifer (smrku,

Cryptomerie), kde stopy jsou vypouklé a ryhami ostře od sebe oddělené. Stopa jest jen povrchní částí článku osního, jenž leží uvnitř stonku; články osní pak jsou okolo mathematické osy stonkové uspořádány, jsou však ve stonku v jednu massu slity, takže hranice jich pouze theoretické a ideální možná naznačiti. Jestliže jsou listy dvouřadé a půl periferie obepínají, tedy každý článek na průřezu obnáší půl kruhové plochy (obr. 46., kde červená čára dělí oba články osní, k nimž náležejí oba listy, v průřezu kreslené); jsou-li listy dle $^1/_3$, jsou články osní tři klínovité výřezky kruhového průřezu (obr. 47.), stojí-li dle $^2/_5$, objímajíce pětinu periferie, jest na průřezu 5 klínovitých výřezků článkových (obr 48) atd.

Pohleďme nyní ještě na podélný řez stonkem, na př. při dvouřadém uspořádání listů a článků osních. V obr. 39. jsou ideální hranice dvouřadých článků opět červenými čárami značeny; na vrcholku stonku ve vegetačním bodu jsou články ještě krátké a doposud bezlisté, jsou uspořádány jako segmenty z terminální buňky u vyšších tajnosnoubců; nejhořejší, nejmladší článek má podobu vrcholové buňky; jest to roditelný, věčně mladý článek, z něhož nové dvouřadé články se rodí, jako z terminální buňky nové segmenty. Přestane-li však rodit nové články a vyroste-li sám v list, což pořídku, hlavně jen ve květu se stává, bude list tento (tyčinka, plodolist) listem terminálním, čímž možnost terminálních listů prokázána. Úžlabní prýt na obr. 39. vzniká z téhož článku, z něhož podpůrný list jeho vzniká. Tmavé čáry v článcích jsou svazky cevní, které na uzlinách vybočují do listů, a tam také se připojují svazky do úžlabních os vstupující. Mimochodem řečeno, vysvítá z uspořádání článků prýtových okolo společné střední osy mathematické, proč svazky cevní ve stonku, jenž jest sympodium článků prýtových (phyllopodium nazývá je Delpino), koncentricky jsou uspořádány, s xylémem dovnitř, v listech však zpravidla v ploše, xylémem k hoření, lícní straně listu, která též hledí k ose celého prýtu. Co anatomicko-morfologická škola francouzská jen empiricky, beze všeho odůvodnění učí, toho důvod podati může toliko theorie článků prýtových čili anafytosní.

Článek osní, jak já jej pojímám a definuji, jest tedy vždycky přirozená, jednotná, často aspoň zevnitř, ve stopě listové, určitě ohraničená část stonku, která s listem na hořením jeho konci stojícím činí organický celek a morfologickou jednotu (*anaphyton*, *phytom* Gaudichaud-a, Dangeard-a). Sympodiální spolek těchto primárních jednot tvoří jednotu vyšší, složitější, totiž prýt. Naproti tomu článek osní, jak jej pojímá většina, zvláště německých morfologů, jenom tehdy jest takovouto přirozenou jednotou, když list objímá celou periferii stonku; ve všech jiných případech, když inserce listu toliko část periferie obnáší, jest článek, definovaný jako kus stonku mezi dvěma po sobě jdoucími listy, na př. mezi listem 1. a 2. v obr. 38., právě jen libovolný, organicky nijak nevyznačený kus stonku, jenž má více stop, ale ani jednu celou, tedy z více necelých článků pravých se skládá. Toto liché pojímání článku osního u nejmnožších morfologů (německých i francouzských) zavinčno jest chybnou představou, že jest stonek jednotný celek (jedna osa) a listy samostatné postranní výhonky na něm, ohledně osy její přívěsky (appendices), že

tedy článek osní není ničím objektivně stanoveným. V tom spočívá omyl panující náuky o stonku a listech.

Pohleďme nyní na kladodie rodu *Semele* se stanoviska právě objasněného, seznavše pravé články osní ve smyslu theorie anafytosní. Nejprve uvažme kladodie plodné s několika inflorescencemi na krajích. Články osní jsou tu sestaveny dvouřadě, jak v obr. 39., a sice v ploše transversální, parallelní s plochou podpůrné šupiny (obr. 42.). V též ploše jsou články osní také listovitě rozšířeny. V obrazci našem jest šest článků osních (červenými čarami přibližně odmezených), z nichž čtyři dolejší nesou listy šupinkovité a v jich úžlabí prýt květní (jenž se pak dále vidlanovitě rozvětvuje). Nejhořejší dva články však jsou bezlisté (listy na vrcholku jich redukovány, leda mozolkovitou špičkou, jak dále uvidíme, nahrazeny), v jednu konečnou část kladodia nerozeznatelně spojené, však v případě uvedeném aspoň na dvouzubém konci volně vyvinuté a oddělené; což i v schematu 42. naznačeno. Jest to první ještě slabý začátek dichotomie. Složitější poměry však nalézáme v oné pokročilé dichotomii, již vyobrazuje obr. 8. Tuto každá z obou větví dichotomie vytvořila si v též ploše transversální další články osní, se dvěma vidlany na vnitřních krajích; pod těmito pak, v kommissurální čáře obou větví vznikl oběma jaksi společný mediánní článek, jenž není listovitě rozšířen jako ostatní články, v ploše transversální se nalézající. V obr. 41 A. naznačeno schematicky červenými čarami uspořádání článků, z nichž dichotomické to kladodium se skládá. Porovnáme-li dále úpravu svazků cevních v kladodiu obr 42. s úpravou svazků ve stonku obyčejném, obr. 39., vidíme ten rozdíl, že svazky cevní, které v obr. 39 uspořádány jsou okolo jednoho centra, rozdělily se na zpodu ve dvě části, sestavené každá okolo svého zvláštního centra a jdoucí k nejdolejším listům a jich úžlabním prýtům. Centrální cylindr svazkový v stonku plochém tedy schází; svazky cevní výše stojících listů a jich pupenů nemohou se tedy jako jindy k němu připojovat, musí se tedy přikládat k níže stojícímu cylindru, jenž na též straně do prvního listu a pupenu vchází.

Je-li pouze na jednom kraji kladodia jediný listen a úžlabní květ vyvinut, tedy jest to kladodium prýt ochuzený, pouze ze tří článků se skládající, totiž z prvního článku plodného, proti němuž stojí článek druhý, a nad nímž článek třetí; druhý a třetí neplodné vybíhají společně do špičky kladodia (obr. 43.).

Pakliže však jediný listen a jeho úžlabní květ (resp. květenství) na ploše kladodia a sice na hoření jeho straně stojí (obr. 44.), tu nastal ten rozdíl, že první plodný článek vyvinul se v postavení mediánním, a sice dle pravidla u Jednoděložných nejobecnějšího na zad postaven, tak že i list jeho na zadní straně (adossován) se nachází. Tento článek, poněvadž neleží v transversále, není také listovitě rozšířen, nýbrž teprva článek druhý a třetí, které proti sobě v transversále postaveny jsou. Tento tvar kladodia blíží se již více normálnímu stonku, jelikož cylindr svazkový, k listu a květnému prýtu jdoucí, jest zároveň centrálním cylindrem celého kladodia, aspoň v jeho dolejší části až po květenství.

Konečně nevyvine se již ani ten dorsální článek plodný a listotvorný, zbudou jenom dva ploské články transversální a bezlisté (obr. 45.), spojené

v jedinou listovitou čepel s úplně listovou nervaturou. Vyvinulo se kladodium úplně listovité, bezlisté a neplodné.

Tento význam mají jalové kladodie rodu *Semele*, a poněvadž tytéž kladodie u *Danaë* ve všem s nimi se shodují, nemůže býti nejmenší pochybnosti, že také veskrze neplodné kladodie poslednějšího rodu mají tentýž význam morfologický. Co se u *Danaë racemosa* nedalo dokázati, co tam ostalo pochybným, to dokazuje zcela přesně blízko příbuzný rod *Semele*, a v tom spočívá právě veliká cena srovnávací methody morfologické. Nelze tedy, s jakousi pochybností, mluviti o pouhé analogii mezi kladodiemi rodu *Danaë*, *Semele* a *Ruscus*, poněvadž srovnávací methodou dokázána netoliko analogie, nýbrž pravá homologie.

Kladodie v rodu *Semele* jsou tudíž skutečně přeměněné, listovitě vytvořené osy neb stonky; listy na nich jsou vždy zakrnělé, šupinkovité listeny, v jejichž úžlabí vznikají květy; tyto listeny a jich květenství jsou buď transversálně dvouřadě postaveny, neb jest jen jeden v mediáně a na zad postavený listen s květenstvím, anebo jest lupenovitý kaulom (phyllokladium) úplně bezlistý a bezkvětý, pouze vegetativní to ústroj, což platí též o vegetativních kladodiích v rodu *Danaë*.

3. Ruscus aculeatus L.

Obr. 12.—29.

Ruscus aculeatus shoduje se s předešlými dvěma druhy v povšechném rozvětvení stonku. Tento nese nad dlouhým, z oddenku vynikajícím článkem (ve smyslu obecném) nejprve dosti četné postranní hlavní větve v spirálním pořádku, v hoření své části nad větvemi hlavními a též na těchto větvích hojné kladodie, které však též spirálně (dle $^2/_5$) jsou postaveny. Hlavní rozdíl od předešlých druhů a rodů však spočívá v tom, že jak stonek tak i hlavní prodloužené větve nesou na konci svém skutečně terminální kladodium.

Terminální kladodium a nejhořejší úžlabní kladodie bývají z pravidla neplodné. Na plodných kladodiích úžlabních braktea a její úžlabní květenství nalézá se vždy na hořejší (zadní) straně kladodia; výjimku z tohoto pravidla jsem nikdy neshledal. Jest to také postavení prvního listu na úžlabní větvi pro Jednoděložné zcela normální.

Kladodie u tohoto druhu vybíhají v tuhou, ostenitou, pichlavou, hnědou špičku; kraje jejich nejsou ostré ani zoblené, nýbrž ploché, jako uťaté, anobrž i ryhou opatřené, takže kraj zdvojený vyhlíží, a někdy, když na středu aneb v rýze kraje ještě podélné žebro vystupuje, trojžebrým se stává. Jak postranní tak i konečné kladodium mají na jedné ploše, i neplodné, silně vyniklý kýl, jenž nejdoleji též dvě až tři podélná žebra vykazuje; postranní, úžlabní kladodia mají ten kýl vždy na dolejší straně, konečné jej nese zpravidla na straně, kde nejhořejší šupinkovitý list a jeho úžlabní kladodium se nalézá.

Konečné kladodium jest více méně na zpodu nestejnostranné, sbíhá totiž na jedné straně širším křídlem dolů podle stonku neb hlavní větve než na protějším kraji. Nejhořejší postranní kladodium pak nestojí přesně pod prostředkem konečného kladodia, nýbrž více na straně křídla jeho úžeji a kratčeji dolů sbíhajícího, a jestliže křídla kladodia značněji až pod nejhořejší list sbíhají, tedy sedí tento list a jeho úžlabní kladodium na samém kladodiu konečném, podobně jako květenství na kladodiu úžlabním, jak viděti na obr. 12., kde šest listů dle $^2/_5$ přesně v jejich postavení kresleno; takže list a kladodium šesté stojí přímo nad listem prvním. Uvážíce náležitě toto postavení a způsob, jakým stopy listové se tvoří a jak sbíhají, budeme moci morfologické vztahy konečného kladodia k předcházejícím stopám a listům stanoviti a zároveň morfologickou hodnotu kladodia toho na jisto postaviti.

Stonek od *Ruscus aculeatus* (a taktéž i hlavní větve) jest totiž víceżebrými stopami listů tence žebrnatý. Od každého listu sbíhají, ryhami oddělené, aspoň jedno střední a dvě krajní žebra; mediánní žebro však bývá často střední ryhou ve dvě žebra rozděleno. Takto jednodušeji bývají stopy hořeních listů hlavní větve vyvinuty; na stopě dolejších listů jest ovšem mezi žebro střední a obě krajní vloženo po jednom neb dvou dalších žebrech. Poněvadž stojí listy dle $^2/_5$, možná ovšem žebro střední neb dvě ryhou oddělená žebra střední každé stopy listové sledovati dolů až k mediáně šestého listu a jeho kladodia. Terminální kladodium jest ale tak utvářeno, že jeho hlouběji sbíhající, rýhovaný, křídlový kraj α (v obr. 12.) až k mediáně listu pátého shora (2), kraj druhého protějšího křídla až ku čtvrtému (3) listu sledovati možná. Tato křídla kladodia mají tedy polohu dvou následujících článků osních, které po článku s nejhořejším listem dle $^2/_5$ následovati by měly. Obr. 12. to představuje zcela jasně: list šestý a jeho článek stojí nad listem a článkem prvním, křídlo α jakožto článek sedmý nad listem druhým a křídlo β jakožto článek osmý nad listem třetím. Obě křídla z listovitého konečného kladodia jsou tedy již bezlisté, za to však listovitě rozšířené články osní, které po článku nejhořejšího listu dle $^2/_5$ následují; kraje křídel pak jsou tvořeny mediánními žebry těchto dvou článků. Dokonalého potvrzení dochází můj výklad křídel kladodia takovými vzácnějšími variacemi vzrůstu, jakou obr. 13. vykazuje. Zde totiž článek nejhořejšího listu, jenž kromobyčejně skoro přímo pod křídlem β, tedy na samém kraji kladodia postaven jest, též listovitě se rozšířil, takže sám přispívá k vytvořování konečného kladodia. Tu vidíme zřejmě, že střední žebro toho listonosného článku, ryhou rozdělené, leží vskutku na kraji křídla, čímž dokázána správnost toho výkladu i pro ostatní dva bezlisté články osní. Tu již nemůže býti ani nejmenší pochybnosti, že jsou to články osní, které tvoří lupenovité kladodium, a nikoliv terminální snad nějaký list.

Ale tím morfologický výklad kladodia u našeho druhu ještě není zúplna vyčerpán. Ještě tu jsou na konečném kladodiu články další, které však leží na obou plochých stranách kladodia, tudíž obyčejně nejsou plosce rozšířené, nýbrž jen obyčejnými dvoužebrými stopami se označují. Po křídlovitém článku β totiž následuje obyčejně již málo vyvinutý článek γ, jehož stopa těsně vedle

nejhořejšího listu (6. v obr. 12. a 13) až k mediáně listu čtvrtého dolů sbíhá a nahoru až do samé špičky vychází. Jest to článek devátý, který dle $^2/_5$ ovšem musí státi přímo nad článkem a listem čtvrtým; on tvoří onen silný kýl, jenž na vypouklé straně kladodia vyniká a o němž prve jsem se zmínil. Výjimečně tento článek jako předchozí dva též se může vyvinouti v křídlo podobné, kolmo na čepeli $\alpha\,\beta$ stojící, takže povstane kladodium trojkřídlé, o kterém již Askenasy se zmiňuje, ačkoli vysvětlení jeho podati nemohl. Obr. 14. ukazuje takové trojkřídlé konečné kladodium, jehož třetí křídlo γ rovná se v šířce dokonale užšímu křídlu α, při tom, jak obyčejně článek γ činí, vybíhajíc až do špičky kladodia, kde s křídly α i β se spojuje. Zvláštní jest kladodium obr. 15., kde křídlo γ jest slabší, totiž značně užší, méně z plochy kladodia vystupující, a při tom nesymmetricky s křídlem α daleko pod špicí kladodia se pojí. Také toto třetí křídlo γ svědčí o stonkové a nikoliv listové povaze kladodia.

Posléze na protější povyduté (konkávní) straně plochého kladodia nalézáme poslední, desátou stopu článku osního δ, která také přesně k mediáně předposledního listu pátého dolů sbíhá (obr. 13 B).

Terminální kladodium od *Ruscus aculeatus* tvořeno jest tedy pěti nejhořejšími osními články stonku neb hlavní větve, z nichž pouze první (v obr. 12. a 13. označený jakožto šestý) nese list a v jeho paždí pobočné kladodium, ostatní bezlisté jsou, druhý a třetí pak z pravidla samy tvoří lupenovitou čepel, čtvrtý a pátý z pravidla jen obyčejnou stopu, hořeji v jednoduchý nerv vybíhající. Kromobyčejně však může již první článek do plochy se rozšířiti a jako součástka čepele se objeviti, též čtvrtý článek může se vyvinouti v křídlo na čepeli trojkřídlé.

Terminální toto kladodium netoliko zřejmě původ svůj z osy stonkové prozrazuje, ale zároveň i toho důkaz podává, že články a stopy osní nejsou, jak se za to má, na listech závislé výtvory jinak bezvýznamných dílů stonku, jakožto jednotného celku, nýbrž že jsou to zvláštní, podstatné, stonek skládající a určitým způsobem spojené komponenty, které i tehdy přítomnost svou a autonomii na jevo dávají, když i listy, k nim náležející, následkem ablastování nikterak vyvinutí svého nedocházejí.

Jen zřídka a výjimkou nese terminální kladodium v úžlabí nejhořejšího listu šupinovitého místo pobočního kladodia květ a jeho listence, právě tak jako pobočí kladodie jej nosívají. (Obr. 16.) Tento květ má stejné postavení jako nejdolejší květ hroznu konečného v rodu *Danaë*; vskutku jest také terminální květonosné kladodium přeměnou konečného hroznu, na jediný květ a listen redukovaného. Z toho, že tento květ v paždí téhož listu vyniká, v němž jindy kladodium se nachází, mohl by někdo činiti závěrek, jak to při rodu *Danaë* také již vysloveno, že květní prýt a kladodium jsou homologické; avšak homologie platí jen tak dalece, že jdou oba prýty, ale hodnota obou prýtů není stejná, což viděti i z toho, že jak zde na konečném, tak i na každém pobočném kladodiu jest květ prýtem vyššího stupně. Pobočí kladodium rovná se tedy netoliko květu, jenž v obr. 16. na jeho místě se vyvinul, nýbrž

celému konečnému kladodiu, po případě i s květem jeho. Vždyť mohou na též ose v rozličných výškách vznikati prýty poměrně rozličné hodnoty, výše prýty květní, níže osy celého květenství, opakujícího terminální květenství na vyšším stupni rozvětvení čili ve vyšší generaci prýtové.

Zajímavé jsou dále též abnormální variace, které jsem pozoroval na kladodiích konečných jak u rostlin pěstovaných tak i samorostlých. Předně jmenuji kladodie polovičaté, které se vícekrát vyvinuly na exemplář od Brachta u Brescie (Brixiae colles) sbíraném. Obr. 17. a 18. představují takové kladodie, z nichž prvnější má v úžlabí nejhořejšího listu kladodium, a druhý opět květ s listenci. Jak z obrazů snadno se pozná, jest to vždy článek osní, po nejhořejším listu následující, který jest křídlovitě rozšířen (α), kdežto křídlo β schází, poněvadž článek nejblíže příští, jenž jindy křídlo to tvoří, jest jen jako stlustlá, slabě žebernatá stopa vedle nejhořejšího listu a jeho úžlabního kladodia neb květu vyvinut. U porovnání s kladodiem obr. 13. neb 14. jest kladodium polovičné druhý extrém: v oněch jsou tři články osní křídlovitě rozšířeny, v tomto pouze jeden. Kdyby ani ten do šířky se nevyvinul, viděli bychom nad nejhořejším listem obyčejnou, tenkou, trnitě zakončenou osu, skutečný osní trn jako u trnky, u *Gleditschie* neb u *Genista germanica*.

Jindy najde se, nepříliš zřídka, terminální kladodium na konci více neb méně hluboko rozeklané. Na obr. 19. jest takové kladodium jen krátce ve dva trnovitě zakončené zuby rozeklané. V obr. 20. však sahá zářez hlouběji; oba úkrojky, t. j. oba na konci oddělené křídlovité články osní, jsou nestejně dlouhé; kratší křídlo jest dle posloupnosti druhé, rovnajíc se článku β. Článek γ jako na polovičatých kladodiích tvoří stlustlý vnitřní kraj delšího křídla α. Obě křídla α i β sbíhají neobyčejně hluboko po hlavní ose dolů, takže listen, jenž má zase květ a listence v svém úžlabí, tak vysoko na konečném kladodiu se nalézá, jak to jindy jen na úžlabních kladodiích se spatřuje.

Ještě zvláštnější jsou abnormálně rozeklané kladodie konečné z pěstované rostliny obr. 21. a 22. Kladodium obr. 21. nad postranními kladodiemi náleželo stonku, který byl nahoře opětovně (pouhým rozdělením jeho samého, nikoli snad z úžlabního pupene) dichotomoval u větve poněkud sploštělé (fasciované), z nichž nejdolejší, první dichotomií povstalá, nesla ještě tři postranní kladodie a jedno konečné, druhá při opětném dichotomování rozdělila se ve větev s jedním pobočním kladodiem a v kladodium jedno konečné. Toto právě, jakož i nejhořejší poboční kladodium pod ním stojící ukazuje nám obr. 21. Ono jest až skoro do polou rozděleno takořka ve dvě zvláštní kladodie, z nichž jedno, pravé, jest jako otočeno proti druhému, s nímž až do poloviční výšky hřbetem svým souvisí. Určitěji mají se věci takto. Křídlo γ pravého kladodia, které ku kraji pobočního kladodia dolů sbíhá, rovná se zajisté článku γ v obr. 12. neb. v obr. 13 A. na kladodiu nerozděleném, anebo též křídlu γ na celistvém trojkřídlém kladodiu obr. 14. Článek δ pak, jak pohled z druhé strany (obr. 21 B.) ukazuje, přechází přímo ve vnitřní kraj levého (v poloze 21 A.) kladodia částečného α; ku článku δ pak se připojuje nový článek ε, jenž v hoření polovici křídla α střední hřbetní nerv jeho tvoří. Vidíme tedy, že dichotomické rozdělení kladodia v tom zá-

leží, že články $\beta\,\gamma$ ve spojení tvoří jednu větev kladodia, a články $\alpha\,\delta$ větev druhou, čili že články $\gamma\,\delta$ v hoření rozeklané polovici kladodia od sebe odděleny se vyvinuly a že polovice β nový hřbetní článek ε vzadu, polovice α nový článek střední ζ v předu si vytvořila. Obě polovice jsou tudíž proti sobě hřbetem obráceny, tak jako se to vídá na listech dichotomicky rozeklaných, jichž polovice zadními (doleními) stranami k sobě obráceny se vyvinuly.

Zkrátka, abnormálně dichotomicky rozdělené osní kladodium chová se podobně, jako abnormálně dichotomicky rozdělený list, jehož články tutéž roli hrají, jako osní články kladodia. Z toho jde, že rozdíl článku osního a článku listového jest jen relativní, což jest v úplné shodě s náukou anafytosní, neboť článek osní jest jen dolení, list jen hoření částí téhož článku prýtového čili anafytu; obě části mohou se větviti, rozvětvováním článku osního povstává stonek, rozvětvováním listu vskutku jednoduchého (monomerického) list složený neb rozeklaný.

Dichotomické rozvětvení jak stonku tak složitého (polymerického) listu záleží pak v tom, že část článků jak v stonku tak v listu připadne jedné, část druhé větvi, a že obě polovice vytvořením nových článků v celky dva se doplní.

Dichotomickým rozdělením konečného kladodia v obr. 21. opakuje se toliko dichotomické rozvětvení, které na témž stonku předcházelo nížeji; kterak to rozvětvení se děje, to však na kladodiu lépe poznati se dává, než na stonku nerozšířeném, ale zajisté platí o rozvětvení tohoto, co o listovitě rozšířené jeho formě. Ten způsob rozvětvení stonku sluší přesně rozeznávati od rozvětvení skrze úžlabní prýty, které u rostlin jevnosnubných jest všeobecné, takže ono dichotomické od listů nezávislé rozvětvení ve vyšším tom oddělení rostlinstva pouze abnormálně se přiházívá, často jsouc spojeno s fasciací, rozšířením to osy do plochy. Za to u vyšších tajnosnubných rostlin jest dichotomické, na úžlabí listu se nevížící rozvětvení pravidlem, zejména u kapradin a plavuní; toliko přesličky mají jakýsi, ovšem poněkud odchylný začátek úžlabního rozvětvení. Velenovský jest tudíž v právu, když odporoval pokusům uvésti rozvětvení kapradin a plavuní na typus rozvětvení úžlabního.

Na stejném principu založeno jest rozeklané kladodium obr. 22., ukončující jednu hlavní větev na témž stonku, jemuž náleželo kladodium obr. 21. Jeho pravá, krátká polovice však nevybíhá v osten, nýbrž jest na konci ve dva tupé, zaokrouhlené laloky rozdělena. Ve výkrojku mezi choboty jest obloukovitý okraj nahnědlý a zmázdrovatělý; nervatura v lalocích jest podobná jako v lalůčkách článků osních kladodia od *Semele androgyna* v. *dentata,* totiž nervy v nich souběžně s konturou obloukem se ohýbají dolů k chobotu až k malému zoubečkovitému výstupku, až kam řečený hnědý okraj na vnitřní straně každého laloku sahá. Zkrátka, ten okraj značí konec dvou článků, z nichž ta polovice se skládá, a insercí dvou zakrnělých listů jejich; laloky samy pak jsou totožné se zoubkovitými lalůčky pod listy kraje kladodia u *Semele androgyna* var. *dentata.*

Konečně musím se ještě zmíniti o terminálním kladodiu na nejdolejší větví stonku dichotomickým jeho rozdělením povstalé (stonku to, jehož terminální kladodium v obr. 21. bylo vyobrazeno). Rečené kladodium mělo na straně nejhořejšího listu té větve toliko jemný, přesně k mediáně listu a jeho úžlabního kladodia sbíhající nerv; na protější straně pak mělo silněji vyniklou stopu neb žebro. Na jiné, dichotomií povstalé větévce tamtéž terminální kladodium, na straně od jediného listu a úžlabního kladodia odvrácené, mělo dokonce malé nesymmetricky z mediány vystupující křídlo vyvinuté (obr. 23.). Z toho nutno souditi na odchylné vyvinutí článků v těchto terminálních kladodiích. Totiž, jak ve schematickém diagrammu obr. 29 A naznačeno, po článku listonosném prvním následuje jako druhý článek nerv neb křídélko hřbetní, a teprve třetí a čtvrtý článek jsou vyvinutý jako křídla čepele kladodiové, oproti pravidlu, dle něhož bývá v kladodiu terminálním článek druhý a třetí křídlovitě rozšířen (obr. 29 B). Variace prvnější (obr. 29 A) zasluhuje povšimnutí, poněvadž se jí vysvětluje úprava kladodií úžlabních, ku kterým nyní přistoupíme.

Z kladodií úžlabních, ku kterým ti, kteří sploštělou čepel jejich za list považovali, jedině zřetel měli, ohledáme nejprve kladodie plodné. První jejich článek, jenž na zad k ose mateřské hledí, nese listen, dle pravidla u Jednoděložných adossovaný, a v úžlabí jeho květ neb dvoukvětý jednoramenný vidlan, blánovitými listenci na zpodu obalený. Ostatní články kladodia úžlabního jsou bezlisté. Z centrálního cylindru svazků cevních, v němž leží mathematická osa, okolo níž všecky články sestaveny jsou, vycházejí nad květenstvím toliko jednoduché nervy, mezi nimi silnější střední nerv, jenž do trnovité špičky vybíhá. Centrální cylindr není však vezdy přesně ve středu kladodia položen, nýbrž častěji blíž jednoho křídlového kraje, jinými slovy, obě křídla kladodia nebývají vždy stejnoměrná (obr. 24.).

Porovná-li se úžlabní kladodium s konečným, tedy se první článek s listenem u onoho rovná poslednímu článku listonosnému u tohoto, zvláště když list toho článku má na místě kladodia květy ve svém úžlabí. Jest zde však rozdíl ten, že nejsilnější střední nerv (kýl) na konečném kladodiu nalézá se na straně řečeného listu, na úžlabním ale na straně protější, tedy dolení. Vysvětliti se to dá tak, že článek druhý, jenž tvoří kýl, dle vzorce 29 A připadá v úžlabním kladodiu na přední stranu, a křídla že jsou tvořena teprve článkem třetím a čtvrtým.

Je-li úžlabní kladodium sterilní, tedy již první zadní článek jest bezlistý a hned nad dolejškem kladodia se končí, druhý přední vybíhá v kýlový nerv, třetí a čtvrtý opět tvoří křídla čepele.

Jakožto abnormální variace úžlabních kladodií pozoroval jsem rozličné dvouklané formy, z nichž některé v obr. 25.—28. jsem vyobrazil.[1]) Kladodie

[1]) Masters připomíná ve své Vegetable Teratology (str. 60) též dvouklané, patrně úžlabní kladodie: M. Fournier gives as an illustration the case of a specimen of *Ruscus aculeatus*, in which there occurred a division of the foliaceous branches into two segments, reaching as far as the insertion of the flower, but no further. He also mentions lateral cleavage effected by a notching of the margin, the notch being anterior to the flowers and allways directed towards their insertion.

obr. 25. a 26. náležejí exempláři divoce rostlému, od hraběte K. Šternberka »v plotech u Bassano« sbíranému. Obr. 25. představuje kladodium sterilní, jehož jedno křídlo tvoří zaokrouhlený lalok s nervaturou obloukovitě zpět ku střednímu nervu se vracející, jako v obrazci 22 A. a jako v zubech krajních od *Semele androgyna,* druhé křídlo na vnitřním kraji spolu s článkem předním vybíhá v konečný trn.

V obr. 26. spatřujeme oba křídlovité články ve dva zaokrouhlené lalůčky s obloukovitými nervy povyrostlé; sotva trnovitá, jen malá špička kladodia pak sedí na vnitřním rovném kraji delšího křídla. Toto kladodium má na zadním, hořením článku listen, jehož květ sice zakrněl.

Podobné jest také kladodium obr. 27.; avšak oba články listovité jsou až dolů k listenu mediánního článku odděleny, levý článek jest silně zobanovitě ohnut, na jeho konkávní straně nalézá se opět špička, ale větší, která doleji v nahnědlý, více suchý okraj této strany přechází. Patrně rovnají se zas ty dva velké laloky jak nervaturou, tak tvarem a celým významem zubům na kraji kladodií od *Semele androgyna* var. *dentata*, ta špička pak se rovná obyčejné trnovité špičce, která zde, když oba články pro sebe zubovitě povyrostly, octla se níže, ve spojení s mohutnějším obou laloků, jako též na obraze 26.

Zcela jiné povahy jest úžlabní dvojklané kladodium na obr. 28., sedící na nejdolejší z dichotomie pocházející větévce z kultivovaného exempláře, z něhož také kladodie obr. 21. a 22. vzaty jsou. Kdežto na obr. 26. a 27. pouze oba křídlovité články jinak jednoduchého kladodia se na konci volně jako dva laloky vyvinuly, v obr. 28 A. vidíme kladodium ve dvě v dolení polovici sourostlé zvláštní kladodie rozdělené. Celá čepel jest neobyčejně široká, každá její polovina rovná se velikostí asi normálnímu kladodiu, každá vybíhá ve zvláštní trn a má svůj zvláštní střední kýl na zadní straně. Jest to dichotomie podobná jako ta, kterouž povstalo terminální kladodium obr. 21., toliko s tím rozdílem, že na tomto obě listovité větve proti sobě jsou skrouceny a doleji společný střed mají, kdežto obě větve úžlabního kladodia v jedné ploše vedle sebe vyvinuty jsou a od zpodu dva oddělené střední nervy do nich vstupují. Ale ještě zvláštnější věc jest, že i podpůrný list toho kladodia jest dichotomicky dvouklaný (28 B.). Vyhlíží to zcela tak, jakoby dva listy a jich úžlabní kladodie, abnormálně příliš blízko vedle sebe založené, byly dohromady srostlé. Nemožný takovýto srůst by nebyl, poněvadž na onom stonku i jinde dva listy a kladodie hustě vedle sebe stojící se nalézají (mám totiž tyto abnormity posud uschované). Ještě o něco větší zblížení — a budou oba sousední listy a obě sousední kladodie na styku sobě překážet ve volném vývoji, takže budou musit srůstati kongenitálně.

Kterak možno rozhodnouti, stalo-li se zde srostnutí dvou listů a jich úžlabních kladodií, anebo rozdělení jednoho listu a jeho kladodia? Ta okolnost, že netoliko úžlabní ploská větev, nýbrž i list jest rozeklán ve dvé, podává důkaz, že zde máme abnormální případ analogický onomu, který jsem na rychle rostoucích větvích zimolézu *(Lonicera periclymenum)*, Delpino při olivě pozoroval, a jehož stručné vysvětlení jsem podal příležitě ve svém článku

o úpravě klásku exotického rodu trávy *Streptochaeta.*[1]) Také u *Lonicery* nacházíme v rozličném stupni ve dvé rozdělené listy a dílem i dichotomicky rozdělené jich úžlabní pupeny. Také zde povstala pochybnost, máme-li tu činiti se skutečným rozekláním anebo se srůstem. Vysvětlil jsem věc tak, že v tom případě konkurrují dvě výtvarné tendence, z nichž jedna sama o sobě vytvořila by na stonku dva listy vstřícné, druhá tři listy v přeslenu. Součinem obou tendencí nedojde ani k vytvoření dvou úplně oddělených ani jednoho celého listu, nýbrž k čemusi prostřednímu, totiž k výslednímu listu rozeklanému, který stejně za list jeden vidlovitě do polou rozdělený jako za dva do polou srostlé listy považován býti může. Totéž platí o rozděleném úžlabním prýtu. Co se zvláště našeho případu u *Ruscus aculeatus* týče, jest dvouklaný list a dvouklané kladodium výsledkem konfliktu dvou tendencí k postavení dle $^2/_5$ a $^1/_2$. Na stonku předcházelo jako vždy postavení dle $^2/_5$, na větvi z dichotomie povstalé stojí tři její listy (a kladodie) vskutku dvouřadě, dle $^1/_2$ (obr. 28 C), jen že ze začátku kolísá prýt mezi $^2/_5$ a $^1/_2$. Jak schema obr. 28 D znázorňuje, stály by listy dle $^2/_5$ v bodech 1, 2, 3, dle $^1/_2$ však v bodech 1′ 2 naproti sobě. Výslednice obou tendencí jest postavení 1″ 2 3″, při čemž body 1″ 3″ jsou tak blízko vedle sebe, že splývají oba listy v jeden dvouklaný list II. (a úžlabní kladodie rovněž tak), který pak následuje po listu 2., jenž se v dvouřadém postavení de facto stává listem prvým (I.); list 1″ 3″ dává list II., jemuž oproti následuje dle $^1/_2$ list III, jak to ukazuje zmenšený výkres celé větévky obr. 28 C.

Shrnuji konečný hlavní výsledek srovnávacího studia kladodií terminálních a úžlabních u *Ruscus aculeatus* v krátkosti takto. Konečné kladodium jest zajisté osní útvar, přeměna konce osy obyčejné, povstalé křídlovitým rozšířením dvou dle $^2/_5$ po sobě následujících bezlistých článků osních. Kladodium úžlabní má tentýž význam: článek listonosný a květ vyhánějící zadní jest článkem prvním, po něm následuje článek přední, kýlový, pak oba články křídlovitě rozšířené. Jest-li kladodium úžlabní neplodné, tedy již první článek jest bezlistý a záhy na zpodu se ztrácí do čepele kladodia.

4. Ruscus hypoglossum L.

(Obr. 30.—32.)

Tento druh liší se od předešlého ve své výstavbě svými jednoduchými, oblými, jen slabě a jen pod listy rýhovanými stonky, jejichž šupinovité listy mají v úžlabí svém vesměs toliko kladodie, žádné však prodloužené hlavní větve; potom ještě výtečněji tím, že květenství, které též z hoření plochy kladodia vyniká, podepřeno jest místo blánovitou šupinou bylinným, zeleným tak zvaným jazýčkem (ligula), který se svou celou povahou, skladbou, nerva-

[1]) Über den Ährchenbau der brasilianischen Grasgattung *Streptochaeta* Schrad. Věstník kr. č. spol. nauk 1889.

turou od samého kladodia neliší. Postavení listů na stonku kolísá tak jako na abnormální větvi dichotomie u *R. aculeatus* (obr. 28 C) mezi postavením $^2/_5$ a $^1/_2$; v dolejší části stonku začíná postavení listů dle $^2/_5$, a také zde často 2 až 3 články osní se svými listy bývají skoro přeslenovitě sblíženy, často tu sedí pak 2 listy a jich kladodie v stejné výši stonku tak těsně vedle sebe, že při přechodu do postavení $^1/_2$, čili při sblížení jich medián ještě větším, srůst jich dle způsobu obr. 28 (u *R. aculeatus*) nastati by musil. Nejhořejší listy pod konečným kladodiem pak bývají již dokonale dle $^1/_2$ sestaveny. Kladodium terminální jest vždy sterilní, neboť úžlabní prýt nejhořejšího šupinovitého listu, který hlouběji již z přioblé části stonku pod oním vzniká, nebývá (asi právě za příčinou tohoto vzniku) nikdy jako květenství, vždy jen jako kladodium vyvinut.

Kdežto tedy nejhořejší list stonku hlouběji pod konečným kladodiem než u *R. aculeatus* vyniká, nalézá se naopak list neb ligula na úžlabním kladodiu ve vyšší poloze, obyčejně nad prostředkem čepele, takže kontrast mezi kladodiem konečným a úžlabním jest zde větší než u *R. aculeatus*. S druhé strany srovnávají se obojí kladodie u *R. hypoglossum* zase více v tom, že mají oba svůj silnější nerv na straně od nejhořejšího listu (resp. listenu květenství) odvrácené, na úžlabních kladodiích tedy opět na dolejší. Vysvětluje se to dle vzorce 29 B. opět tím, že po prvním listotvorném článku následující článek druhý není rozšířen, až teprva třetí a čtvrtý. Z toho též vyplývá docela symmetrické postavení listu (u terminálního kladodia nejhořejšího listu stonkového) a jeho úžlabního kladodia k ploché čepeli konečného kladodia, jehož střední nerv právě k mediáně pod ním stojícího listu sbíhá. U *R. aculeatus* bývá dle vzoru 29 B, jak jsem již vyložil, nejhořejší list k čepeli kladodia konečného tak nesouměrně postaven.

Úžlabní kladodium má totéž uspořádání bezkřídlých a křídlovitě rozšířených článků jako terminální a jako úžlabní kladodium u *R. aculeatus*, pročež je více opakovati netřeba.

Vznik květenství a jeho podpůrného listenu (resp. liguly) z hoření plochy kladodia není u *R. hypoglossum* zcela tak stálý jako u *R. aculeatus*, [1]) nýbrž časem najde se též ligula a květenství na dolejší ploše kladodia. Pokaždé jsou to nejdolejší kladodie na silném stonku, které toto neobyčejné postavení listu jeví. Nemůže býti pochybným, že i v tomto případě jest to první článek úžlabního kladodia, jenž list a květenství úžlabní nese, a máme zde tedy pamětihodnou výjimku od onoho pravidla rostlin jednoděložných, které jinak i pro druh *R. hypoglossum* má svou platnost, že první článek a první list, ne-li transversálně, což jest u Monocotyledonů také řídčejší případ, vždy na zad proti ose mateřské stojí. Výjimka z tohoto pravidla, jakkoli zvláštní a pozoruhodná, nepostrádá přece jistých analogií. Zvláštnost spočívá vlastně v tom, že první článek a list nad mateřský list spadává, místo s největším vybočením

[1]) U tohoto jsem nikdy neviděl listen na straně dolejší, ačkoli jsem velmi mnoho kladodií z četných rostlin a z rozličných stanovisk ohledával. Van Tieghem naproti tomu tvrdí, že se to, ač velice zřídka, také u *R. aculeatus* přihází.

od něho na protější, zadní stranu. Myslím však, že jest ještě abnormálnější ten úkaz, že dva první listy na též ose přímo nad sebou stojí, totiž druhý právě nad prvním, což u rozličných monokotylních rostlin, na př. v rodech *Calla*, *Rhapidophora*,[1]) *Tofieldia*, *Colchicum*, *Stenotaphrum*,[2]) *Smilax*,[3]) anobrž i v dvouděložném rodu *Nelumbo*[4]) se vyskytuje.

Příčiny svrchu řečené odchylky na dolejších kladodiích od *Ruscus hypoglossum* nesnadno jest se domysliti, avšak právě že na nejdolejších kladodiích, kde vzrůst ještě nejvydatnější, a na statnějších exemplářích odchylka ta se pozoruje, můžeme v tomto silnějším vzrůstu aspoň tušiti příčinnou souvislost. Vývinozpyt též ukázal,[5]) že listen na kladodiu u *Ruscus hypoglossum* hned prvotně výše nad dolejškem asi v prostředku kladodia se tvořiti začíná, takže níže stojící podpůrný list kladodia nemůže objevení se jeho na vnější straně býti na překážku.

Kdežto já, poněvadž jsem seznal a dokázal osní hodnotu kladodia, postavení listenu na hořejší straně jeho, jako u *Ruscus aculeatus*, za normální, a postavení na zpodní straně za anomalii pokládati musím, jakož také jen pořídku a výjimečně pozorováno bývá: Van Tieghem, jenž má čepel kladodia za pravý list, jest právě opačného náhledu. Neboť poněvadž domnělý ten list, jenž xylém svazků svých má na straně vnější neb dolejší, musil by býti adossován, tedy následující list (braktea) musí ovšem padnouti ku předu. Postavení listenu na zadní neb hoření straně kladodia Van Tieghem tudíž prohlašuje za anomalii, jejíž výklad, dosti divný, podává nejprve pro *R. hypophyllum*, pročež tam naň si posvítím.

Jiná záhada vězí v samé povaze jazýčka. Ten se od blánovitých listů a listenů ostatních druhů rodu *Ruscus* liší velmi nápadně svou bylinnou konsistencí, zeleností dokonalou, nervaturou hojnější a obyčejně i značnější velikostí, rovnaje se ve všech těchto vlastnostech svých, až na velikost, čepeli kladodia samého, takže se zdá, »jakoby sedělo jedno phyllokladium na druhém« (obr. 30.). Nemělo by se z této podobnosti, anobrž dokonalé shody souditi na stejnou morfologickou hodnotu obou? K této shodě odvolávají se také ti, kteří čepel kladodie za list, a sice lupen, vydávají.

Proti tomu, že by jazýček byl skutečný lupen, možno však uvésti některé pochybnosti. Předně čepel phyllokladia, jak s dostatek dokázáno, není lupen, nýbrž útvar osní, pročež shoda jeho s jazýčkem nikoliv nesvědčí pro lupenovou povahu jazýčka, nýbrž proti ní. Dále není to pravdě podobné, aby formace lupenů, která na vegetativních částech všude schází, poněvadž listy rudimentární přeměnily se v šupinky, právě pod květenstvím, kde všude jinde u příbuzných šupinovité listeny se nalézají, vrchu nabyti mohla. Vždyť v samém rodu *Danaë*, kde se lupeny aspoň na oddenku ještě časem zachovaly, nalézáme pod květy toliko blánovité šupinovité listeny.

---

[1]) Engler v Nov. Acta Acad. Nat. Cur. XXXIX. (1877).
[2]) Eichler Blüthendiagramme II. str. 180.
[3]) Velenovský v časop. »Flora« 1885 č. 1.
[4]) Eichler Blüthendiagramme II. str. 179.
[5]) Askenasy l. c. tab. III. obr. 14.

Shodnost jazýčka od *Ruscus hypoglossum* a kladodia, jehož čepel na jisto jest tvořena křídlovitě rozšířenými články osními, poukazuje k jiné morfologické hodnotě jazýčka, že jest to totiž článek osní, jenž vyrostl z plochy kladodia. Článek osní, z osy samé vyrostlý, ovšem v běžném morfologickém náhledu o tom, co stonek a co list jest, nemá a nemůže míti místa, avšak panující posud náhled není správný, poněvadž jest stonek neb osa sympodium článků prýtových, které se skládají ze článku osního a z listu, ze dvou obyčejně rozdílně vyvinutých neb differencovaných částí. Články osní bývají v sounoží onom spojeny v jeden celek, stonek, z něhož listy obyčejně volně vystupují. Dle tohoto zajisté pravdivého názoru theorie anafytosní, pro nějž právě také kladodie rodu *Ruscus* a příbuzných poskytují nejeden přesvědčující důvod, jest zcela dobře možno, že některé články pod listem mohou ze sympodia osního povyrůsti, t. j. že by část z něho pod vlastním listem vyrostlá mohla míti úplný ráz a vytváření článku osního. Však jsme viděli, jak u *Semele androgyna* var. *dentata* články osní kladodia pod listeny mohou v zubovité, někdy, jako na obr. 7. velmi veliké, listovité laloky povyrůsti. Jen že ovšem tyto články byly dvouřadě transversální, kdežto u *Ruscus hypoglossum* jest článek, v ligulu vyrostlý, mediánní, z čehož pochází jakási různost, kterou třeba objasniti. Vůbec ale třeba ještě positivnějších důkazů pro osní povahu jazýčka.

Velikost jazýčků jest velmi rozličná; jsou takové, jež mají přes 4 *cm* délky a dole přes 1 *cm* šířky, jsou i takové, jejichž délka toliko 6 *mm* a jejichž šířka sotva 2 *mm* obnáší. Na všech rostlinách našeho musejního herbáře, které byly na stanovisku přirozeném ve vlastech svých sbírány (v Italii, Krajině, Uhřích a Banátě), nalézám liguly veliké, květy daleko přesahující (jako v obr. 30.); na rostlinách ze zahrad pocházejících (z Pražské botanické zahrady, ze Šternberk-ovy zahrady v Březině a z neudané zahrady v herb. Opic-ově) však velmi malé a úzké jazýčky, sotva zdělí neb nemnoho delší květů, také na kladodiích užších a podlouhlejších postavené. Zdali poslednější forma, již chci nazvati var. *microglossa*, také někde samorostlá se nalézá, neb zdali jest produktem výchovy zahradní, není mi známo. Velkojazyčnou formu názvu var. *macroglossa*.

Špička liguly u velkojazyčné formy jest nahnědlá, vyschlá a mozolovitou napuchlinou od ostatní zelené liguly zřetelně odstavená, jako odčlánkovaná. Podobné kápovité špičky mají ostatně také kladodie samy (jakož také u *Semele androgyna* byly nápadné). Na velkém jazýčku jest ona hnědá špička jen malá, jak na konci kladodia.

Jiný poměr jest mezi zelenou a hnědou hoření částí jazýčku u odrůdy *microglossa*. Na těchto malých jazýčkách jest hnědý kápovitý koneček více vyvinut a tím větší, čím menší jazýček a čím kratší jeho zelený dolejší díl. V obr. 31. A. B. jsou vyobrazeny dva jazýčky řečené odrůdy ze dvou nejdolejších kladodií, více než dvakrát zvětšené; na jazýčku 31. A. obnáší hnědý kápovitý hořejšek skoro třetinu celé délky, v obr. 31. B. jest toliko zpodina, tvořící malou taštičku, na jejímž dně sedí květ, ještě zelená, celá ostatní ligula jest nahnědlá, mozolovitým pruhem od zeleného zpodu oddělená, při tom však více blánovitá, takže se rovná šupinovitým listům stonkovým a šupino-

vitým listenům u ostatních druhů. Považujeme-li dle tohoto přirovnání blánovitou část obr. B. za listen a zelenou, taštičku tvořící básis (apophysu) za povytáhlý článek osní, tedy vidíme, že tato zelená část článková silnějším vzrůstem se může prodloužit a zveličit, a že zároveň vlastní listen v stejné míře zakrňuje, až posléze jen malou kápovitou špičku na zeleném jazýčku tvoří.

Jakožto homologon zeleného jazýčka od *Ruscus hypoglossum* jeví se při srovnání zubovitý výrostek osního článku u *Semele androgyna*, který však, jsa transversálně na kraji kladodia položen, jen na vnější konvexní straně silněji rostl, na vnitřní zůstává ve spojení s brakteou, která zároveň i na čepeli kladodia, t. j. na článku v sympodiu s ostatními články spojeném se inseruje. Také zubovitý výrostek mediánního článku v obr. 9. rostl jednostranně, pročež srpovitě se ohnul, souviseje na konkávní straně s blánovitou brakteou. U *Ruscus hypoglossum* však vyrůstá článek oboustranně stejně z plochy kladodia a povynáší při tom celou brakteu do výše.

Možná ovšem namítati, že článek, ze sympodia osního dokonale oboustranně vyrostlý, tím samým stává se částí listu, a že z pozorování v obr. 30. a 31. jenom tolik vychází, že list hned toliko na zpodu, aneb vzroste-li více, z největší části zezelenati může. Není pak nic tak divného, že může i listen jinak blánovitý zezelenat a zlupenatět, když také osa květenství v kladodiu na způsob lupenu se vyvinula. Námitka jest logicky oprávněna, neboť i dle definice z náuky anafytosní čerpané jest list onen díl článku prýtového, jenž od sympodia, ze článků osních tvořeného, se odděluje; jednalo se mi jen o to, abych poukázal na homologii zubovitého výrostku článku osního u *Semele* (i volně vyvinutých někdy článků rozeklaného kladodia u *Ruscus aculeatus* obr. 26.) s lupenovitou částí jazýčka. Uznáme-li nicméně celou ligulu za list, pak dlužno připustit, že básis blánovitého listu zelená v obr. 31. B. má a může míti povahu listovitě vyvinutého článku osního, že pak mezi touto zpodinou a článkem v sympodiu se nalézajícím není rozdílu výtvarného. Lupenovitá braktea neb ligula u *R. hypoglossum* pak povstala z normální šupiny (31 B.) tím způsobem, že ona zpodina, původně nepatrná, povyrostla velmi značně v jazykovitou podobu, kdežto blánovitý hořejšek, jenž prvotněji jest téměř celým listem, zredukoval se tím více, čím více a mohutněji bylinná zpodina se vyvinula.

Tím tuším vysvětluje se, jak list, jímžto jest ligula, může se vytvářením rovnati útvaru osnímu, jehož články rovněž jak list do plochy se rozšířily.

Také u *Ruscus hypoglossum* nalezl jsem jednou dvouklané úžlabní kladodium na kultivovaném exempláři. Obr. 32. je představuje, A. z hoření, B. z dolení strany. Ono upomíná jednak na dvouklané kladodium od *Semele* v obr. 8., jednak na ono od *Ruscus aculeatus* v obr. 26. a 27. Nějaká ligula a vůbec listen z plochy čepele kladodiové vyrostlý zde není; nýbrž první článek jest v tomto kladodiu laterální a samostatně jako zobanitě zahnutý lalok vzrostlý (obr. 32. L), nejinak než jak u *Semele androgyna* var. *dentata* jsme to shledali. On nese na konci malou hnědou kápovitou špičku a rovná se zkrátka ligule, s tím rozdílem, že ligula jest z mediánního článku tangentiálně vyrostlá, lalok ale z laterálního, radialně rozšířeného článku. Toto dvouklané kladodium vydává

opětné svědectví o tom, že kladodium rodu *Ruscus* jest morfologicky totožné s oním u *Semele* a že ligula se rovná zubovitému výrostku krajního článku osního téže *Semele*, od něhož se jen liší mediánním postavením a oboustranně stejnoměrným vyvinutím.

To konečně také dosvědčují kladodie na kultivované rostlině ze Sternberk-ovy zahrady, odr. *microglossa*, které jsou na konci dvouzubé a na každém zubu s kápovitou hnědou špičkou, nejinak než kladodie od *Semele androgyna* f. *Gayae*, s jediným mediánním svazečkem květním jako v obr. 9. a 10.

Ježto pak samo kladodium, netoliko u *Ruscus*, nýbrž i u *Semele* a *Danaë*, končí touž hnědou, odčlánkovanou špičkou, kterou má ligula u *R. hypoglossum*, kde jsme ji jako rudiment blánovitého listenu seznali, následuje z toho nezbytně, že také tento konec kladodia má význam rudimentu listenového. Poněvadž však vrchol kladodia vždy ze dvou do plochy vyvinutých článků osních se skládá, které na dvouzubých kladodiích (obr. 9., 10.) na konci též odděleně vyrůsti mohou: odpovídá ona terminální špička též dvěma v nerozdílnou jednotu jak články osní sloučeným rudimentům listovým.

5. Ruscus hypophyllum. L.

(Obr. 33.—35.)

Ruscus hypophyllum jest velice blízko příbuzný s *R. hypoglossum*, od něhož se liší hlavně tím, že místo liguly opět šupinovitý listen a sice pravidelně na dolejší ploše čepele kladodia vyvinut bývá. Avšak i při tomto druhu postavení to není zcela stálé, neboť Askenasy našel na jednom *R. hypophyllum* jednotlivé kladodie, nesoucí své květy na straně hořejší, což i Van Tieghem potvrzuje, mimo to však Van Tieghem též na stoncích zvláště silných, v dolejší jich části shledal kladodie nesoucí nejprve svazeček květní na straně dolejší, dále pak něco výše v mediáně květenství druhé na ploše hořejší v úžlabí druhé braktey. Na jednom stonku bylo takových kladodií se svazečky na obou plochách 6 nejdolejších, dalších kladodií pouze na dolejší straně květonosných pět, ostatní hořejší neplodné. Van Tieghem se táže, jak že lze vysvětliti přítomnost druhého listenu a květenství na hořejší straně kladodia, jestliže čepel jeho, jak on učí, jest listem? Výklad jeho zní: centrální cylindr svazků cevních, místo aby celý vstoupil do květenství jediného, dolejšího, rozdělí se pod květenstvím v ploše mediány; jedna část jde do toho květenství, druhá stoupá výše v mediáně až pod květenství druhé, hoření neb zadní, tam dodá několik svazků do ostatní části čepele (listu), pak na hoření stranu několik svazků druhému listenu a vstoupí konečně do stopky druhého květenství. »Zkrátka, květenství jest zde jednoramenný vidlan, rozvětvený v ploše mediánní, srůstající s prvním listem (préfeuille) celou délkou prvních článků sympodia.« — »Zvláštní a vskutku abnormální jest jen to, že druhá skupina květní objevuje se, nikoli na přední straně prvého listu, jako ta první, nýbrž na straně zadní neb hoření, tak jakoby druhý článek sympodia byl listem prošel skrz a skrz na druhou stranu.«

S tím se Van Tieghem spokojuje. Kdyby se věc dle tohoto výkladu měla, bylo by to netoliko velice zvláštní a abnormální, ale nad to morfologicky nemožné. Tak absurdního výsledku musila se dodělati methoda anatomická, která cylindr svazkový a stonkovou osu, rozvětvení cylindru toho a rozvětvení osy má za jedno a totéž. V pravdě má se věc velmi prostě a přirozeně: kladodium ono skládá se ze článků osních, z nichž první připadá ku předu — a to jediné jest poněkud abnormální, — nese prvý listen a v úžlabí jeho první květenství; druhý článek, na zad stojící, jenž jindy jest bezlistý, tuto nese druhý listen a v jeho úžlabí květenství druhé, třetí a čtvrtý článek jsou jako vždy v křídla listovitá rozšířeny, tvoříce až do špičky kladodia ploskou lupenovitou čepel. Jest to tedy hrozen ze dvou v mediáně stojících vidlanů. Cylindr svazků ve středu kladodia vystupující musí se ovšem rozdělit pod prvním květenstvím a jednu větev vysýlat ke květenství druhému. Ale o nějakém vidlanu hlavním, jednoramenném, jehož rameno proráží prvotný list a na druhé straně jeho druhým květenstvím se končí, o takovém absurdním výmyslu, na anatomii zosnovaném, v rozumné morfologii nemůže býti mluveno. Kdyby tu byl jednoramenný vidlan v mediáně rozvětvený a čepel kladodia prvním listem na hlavní ose, musilo by rameno vidlanu vynikati též na dolení straně, právě v úžlabí toho prvního listu, ale nikdy na opačné straně vzadu.

Rovněž, když jen na hořejší straně jedno květenství sedí, nemá dobrého smyslu tvrzení, že prvotní osa proráží (*traverse*) svůj vlastní list a pak na opačné zadní jeho straně další list a květy tvoří. To jest pouze divný opis toho fakta, že by první list osy kladodia, na přední straně stojící, k druhému listu obracel svou morfologicky dolejší stranu (ku které hledí lýčí jeho svazků cevních), což jest nemožno. Nemožno jest tedy také, aby čepel kladodia byla listem, což ostatně již všestranně i jinak bylo ode mne vyvráceno.

Nemožno jest také, aby čepel kladodia byla listem druhým, když braktea na zad stojí, neboť i druhý list by musil míti své svazky cevní naopak orientované. Krom toho kladodium, které nejen na hoření, nýbrž zároveň též na dolení straně nížeji nese listen a květenství, tuto supposici naprosto poráží.

Kdežto jsem u *Ruscus hypoglossum* místo bylinné liguly, ovšem zřídka, pozoroval brakteu mimo nejdolejší básis zcela blánovitou, šupinovitou, a přechody mezi oběma (obr. 31. B. a A.): poštěstilo se mi též na jednom stonku od *Ruscus hypophyllum* v musejním herbáři (od Wallrotha sbíráním) nalézti na místě obvyklého mázdřitého listenu bylinný jazýček a i přechod k němu. V obr. 35. vidíme na zpodní straně kladodia vyrostlou, velmi úzkou, čárkovitou, jako polovičnou, totiž na jedné straně rovným krajem opatřenou ligulu, nesoucí na konci dosti zachovalou, však poměrně malou, suchomázdřitou, poněkud stlustlou, příčně oddělenou špičku. V obr. 34. jest patrně táž špička již náležitě jako mázdřitá braktea vyvinuta, ale bylinná zpodina, na níž sedí, totiž ligula, jest jen krátká, v obr. 33. jest, jak to obyčejně bývá, nevyvinuta. Také z toho jest zas patrno, že ligula jest část mezi brakteu a osu jako vsouvnutá, jako prodlouženina článku osního pod vlastním listem a proto též stejné povahy, jako samo kladodium.

Jelikož jsme viděli, že u *Ruscus hypoglossum* výjimkou na doleních kladodiích ligula ze zpodní strany vyrůsti může, u *R. hypophyllum* zase výjimkou z plochy hoření, dále že u těchto druhů jednak ligula bylinná redukována býti může, až jenom blánovitá braktea zůstává, jednak zase na místě blánovitého listenu bylinná ligula se zákrskem braktey na konci objeviti se může: vychází z toho na jevo, že těm hlavním znakům, na základě jichž oba Linné'ské druhy se rozeznávají, přísně specifický význam nepřísluší. Ve květech mužských, které jsem živé na rostlinách botanické zahrady ohledal, též jsem neshledal rozdílu. Ve vegetativních částech se za živa poněkud liší, totiž *R. hypoglossum* jest slabší rostlina, její stonek dokonale oblý a téměř úplně hladký, kladodie její jsou mdle a jasněji zelené, málo lesklé, s nervy za živa slaběji znatelnými. *R. hypophyllum* jest statnější, stonek její zřetelněji žebrnatý a rýhovaný, kladodie tmavější, ale leskle zelené a s nervaturou hlavní vyniklejší.

Nechci o tom rozhodovati, zdali tyto rozdílnosti k rozeznávání dvou druhů stačí, neb jsou-li to spíše jen plemena jednoho druhu. Většina autorů je uznává za druhy; za formy jednoho druhu prohlásil je na př. Hooker ve svých Genera plantarum, a též Velenovský se pro to vyslovil. Buď jak buď, ať si jsou to druhy neb plemena, tolik jest dle descendenční theorie nepochybno, že obě formy pocházejí z jedné původní starší formy, která nepochybně jako *Ruscus aculeatus* měla suchomázdřitou šupinu na hořejší ploše kladodia. Variací povstala jednak odchylka, že se listen také někdy na dolejší straně kladodia tvořil, a druhá odchylka, že způsobem posavadními variacemi doloženým na místě braktey vytvořila se ligula; u jedné formy, variací povstalé, stala se ligula, u druhé zpodní postavení braktey panujícím.

6. **Myrsiphyllum asparagoides** Willd.

(Asparagus medeoloides Thunbg.)

(Obr. 36.)

Tento kapský, ale též na Madéře, odkud v Museu jej máme, rostoucí druh má silně rozvětvený stonek se zprohýbanými, patrně oplétavými větvemi. Listy jsou jako v rodu *Ruscus* blánovité šupinky. Na prodloužených větvích posledního řádu sedí v paždích šupinek po listovitém kladodiu, majícím úplně podobu vegetativního zeleného lupenu. Šupinovité listy i jich kladodie jsou na větvích dvouřadě sestaveny. Kladodie jsou vejčité, kopinatě zašpičatěné, na zpodu přísrdčité a v kratičký, dost široký, na dolení straně vypouklý řapíček skrojené. Jejich nervatura záleží v středním nervu a v obloukovitých, ze zpodu podélné větve vysýlajících, ale jen pořídku anastomosujících žebrech. Na samé čepeli kladodia nikdy nesedí květy a listeny, jako v rodu *Ruscus* a *Semele*, nýbrž květy vznikají zcela na zpodu kladodia, pod ním, ale blíže k jednomu kraji. (Obr. 36.) Jsou pravidelně jen dva, na zpodu obaleny bělomázdřitými listenci, v jednoduchém jednoramenném vidlanu. Poněvadž kladodie, ač původně horizontální, stočeny jsou do kolmé polohy, všecky na jedné větvi

do jedné plochy, všecky stejnojmennými plochami svými na tutéž stranu, stojí vidlany květní všecky na též straně větve, kam hledí dolejší strany kladodií, a sice blíž kraje kladodia, nahoru obráceného. Podivno, že na kvetoucím stonku skoro všecky kladodie jsou takto květonosné; neplodné kladodie najdou se jen zřídka na nejtenčích větvích a sice na dolejší jejich části.

Tvar a nervatura těch kladodií jsou tak dokonale listovité, že pouze analogie anebo spíše, pro příbuznost všech rodů, homologie jejich s kladodiemi rodů *Ruscus*, *Semele* a *Danaë*, a jich vznik přímo z úžlabí listu šupinovitého, ještě více ale srovnání s jehlicemi v užším rodu *Asparagus* o tom svědčí, že jsou to bezlisté, ale list frappantně nápodobící větve. Totiž bezlisté jsou toliko v čepeli, ale jelikož nesou na zpodu postranní prýt květní, mají tam také podpůrný jeho listen.

Ploše listovitým tvarem kladodií liší se *Myrsiphyllum* od rodu *Asparagus*, jenž má jehlicovité, bezlisté větévky. Poněvadž však ve květech a plodech obou není žádného rozdílu, považuje se *Myrsiphyllum* nyní za pouhou sekci v rodu *Asparagus*. Dle rodové příbuznosti možno tudíž očekávati, že morfologická povaha kladodií u *Myrsiphyllum* vysvitne lépe z porovnání s typickými druhy rodu *Asparagus*.

7. Asparagus officinalis L.

(Obr. 37.)

Také chřest má listy veskrze, jak na oddenku tak na lodyze, redukované na malé šupinky. V paždí šupinek sedí ve svazečku tenké jehličky, které u starších autorů tak jako ploché kladodie rodu *Ruscus* za skutečné listy byly považovány, které ale nyní za bezlisté tenké větévky nebo bezkvěté stopky květní se uznávají. Jak snadno lze konstatovati, sedí za lístkem jako primární úžlabní výhonek střední jehlice, a po obou stranách jejích, je-li svazeček jehlic neplodný, stojí ostatní jehlice ve dvou, na zevnějšek ku předu se větvících vijanech, v nichž jsou ale podpůrné listence, které mají ostatní rody, potlačeny. (Obr. 37. A, kde 1 jest jehlice střední, 2, 3, 4 jehlice další, jak ve vijanu po sobě následují.) Celý svazek úžlabní jest tedy dvojvijan, ovšem bezkvětý; kdyby však všecky jehlice měly na konci květ, byl by to dvojvijan květní jako u nejmnožších Labiát se spatřuje. Všecky jehlice ovšem květů nikdy nenesou, ale první dvě postranní (2) bývají ve svazečkách plodných nahrazeny stopkatými květy, jako v obr. 37. B. Porovnáme-li tento svazek květonosný s květonosným kladodiem v rodu *Semele* a v sekci *Myrsiphyllum,* shledáme tyto homologie. Primární jehlice (1), v úžlabí šupinky přímo vzniklá, rovná se úžlabnímu listovitému kladodiu; vidlan toliko dvoukvětý od *Myrsiphyllum* rovná se jednomu vijanu po straně a vně od střední jehlice u *Asparagus*, jehož jehlice 3, 4 jsou zvegetativnělé, redukcí květů zbavené stopky květní. Rod *Semele*, má-li toliko dvě postranní květenství na kladodiu, jako v obr. 7., shoduje se v této stránce ještě více se svazečkem úžlabním u chřestu; ovšem zase s tím rozdílem, že

oba vijany u *Semele* vynikají na samém kladodiu, u chřestu ale při zpodu střední jehlice, která se rovná kladodiu ploskému.

U chřestu zvegetativěl netoliko primární úžlabní výhonek, primární jehlice neb jehlicovité kladodium, nýbrž také prýty květní, ku hlavnímu výhonku postranní. Poněvadž primární kladodium u chřestu není lupenovitě rozšířeno, a postranní prýty, vyjma někdy dva prvořadé, ve svazečku neplodném ale všecky, pozbyvše květu staly se též vegetativními: tedy mezi nimi není ve tvaru žádného rozdílu, kdežto již v sekci *Myrsiphyllum*, pak v rodech s *Ruscus* příbuzných, lupenovité kladodium od prýtů květných, které nese, velice se tvarem liší. V rodu *Asparagus* (mimo *Myrsiphyllum*) nahrazuje tudíž větší počet jehlic ve svazečku poněkud, co se jehlici jednotlivé na objemu či na povrchu nedostává, kdežto v sekci *Myrsiphyllum* a v ostatních rodech jediné úžlabní kladodium s velkým povrchem na funkci assimilace dostačuje.

Že jehlice ve svazečcích chřestu nejsou listy, nýbrž osy, redukované na bezlisté články, toho důkazy jsou mnohé. Předně jich postavení dle pravidla vijanu, které se na listy nehodí, potom vyvinutí se prvních pobočních jehlic (2) v stopkaté květy, kterážto přeměna v tom záleží, že jinak potlačené listy na konci osy se vyvinuly a sice jakožto útvary květní. Jindy zas se mohou jehlice ty, a sice jak primární, tak i sekundární, vyvinouti v prodlouženou větev, nesoucí šupiny a v paždí jich opět svazečky jehlic. Že se v prvních stupních rozvětvení primární výhonek místo v jehlici vyvine v prodlouženou větev, to jest úkaz zcela normální; ale abnormální variace jest to, když i jehlice postranní se v podobnou, ač jen krátkou, málo šupinek a svazečků jehlic nesoucí větévku vyvinou. (Obr. 37. A.)

Nemůže býti žádné pochybnosti, že kladodium s květy u *Myrsiphyllum* rovná se svazečku jehlic u *Asparagus* (s. str.), kladodium že se rovná primární jehlici, a že u *Myrsiphyllum* ze dvou vijanů chřestu pouze jeden a toliko dvoukvětý vijan (archibrachium) vyvinut jest. Ze zajištěné stonkové povahy primární jehlice u chřestu následuje neméně jistě stonková povaha lupenovitého kladodia od *Myrsiphyllum*. Z druhé strany též zjištěná stonková povaha rodů *Ruscus* a *Semele* dosvědčuje tentýž morfologický význam kladodia od *Myrsiphyllum*, jako svědčila o též hodnotě kladodií v rodu *Danaë*.

Tím způsobem zjednána úplná, bezpečně poznanými fakty stvrzená shoda mezi všemi rody skupiny Asparageí. Mohu se nyní pokusiti o to, abych dle zásad fylogenetických a dle výsledků srovnávací methody načrtnul v hlavních rysech fylogenetickou souvislost těchto rodů, a vystihnul pravdě podobný obraz společné praformy. Zásady, jimiž se říditi jest, jsou tyto:

1. Šupinovité listy na lodyze a větvích povstaly redukcí z lupenů, které se toliko na oddenku rodu *Danaë* ještě někdy pozorují.

2. V náhradu za ně převzaly vegetativní (assimilační) funkci hlavní osy květenství, u chřestů (s str.) také osy květní, které tudíž zvegetativěly, nabyvše ve všech rodech, vyjma *Asparagus* s str., tvar a úpravu plochého vegetativního lupenu (phyllokladia neb kladodia).

3. Některé phyllokladie podržely vedle vegetativní funkce také reproduktivní

funkci původních hroznů, vyvinujíce v paždí listenů květy, jiné staly se úplně vegetativními, netvoříce více květů.

Čistě vegetativní a neplodné kladodie nemohou tedy býti původnější než květonosné. Má se to s nimi zrovna tak jako s úponkami révy a loubince (*Ampelopsis*), které také nemohou býti původně vegetativními osami, nýbrž povstaly zvegetativněním a redukcí květů některých květenství.

4. Květenství bylo původně hrozen, buď jednoduchý, buď z malých vidlanů složený; poslednější jest nepochybně starší než hrozen jednoduchý (u *Danaë*), jenž povstal asi ochuzením vidlanů na jednotlivé květy.

5. Hrozny byly původně konečné na stonku a hlavních větvích, i také úžlabní v hořejší části stonku a hlavních větví; tedy i kladodie, které z hroznů povstaly, mohou míti oboje postavení. Kladodie konečné však byly častěji redukovány, zmizely totiž úplně (ablastovaly).

6. Hrozny byly původně hojnokvěté o větším počtu listenů a květů neb vidlanů květních v jich úžlabí; větší počet ten se ještě zachoval mnohdy i na kladodiích rodu *Semele*, redukoval se ale již u *Semele* časem na 2 i 1, v rodu *Asparagus* na 2, v rodu *Ruscus* zpravidla a též v podrodu *Myrsiphyllum* na jediný vidlan úžlabní. Jest tedy *Semele* v tom ohledu starší, původnější než *Ruscus* a *Myrsiphyllum*.

7. Postavení květů neb vidlanů v hroznu hojnokvětém bylo původně spirální (v hroznu konečném, jak u *Danaë*) neb dvouřadé (v hroznu úžlabním, jak u *Semele*), v poslednějším případě obě řady v transversále. Avšak redukce hroznu na jediný listen a květ neb vidlan měla v zápětí postavení jediného listu (a listonosného článku osního) do mediány, a sice buďto normálně na zad anebo řídčeji a anomálně napřed. Změna řečená v postavení prvého listu na úžlabním prýtu souvisí tedy s redukcí prýtu na jediný list vegetativní (listen). Tím se také vysvětluje úkaz v samém rodu *Danaë*, že četnější listy a jich kladodie na hlavních větvích postaveny jsou též transversálně, kdežto jediný listenec na ose květní jest postaven na zad.

Vykreslil jsem v obr. 51., jak asi vypadal dle vytčených principií prototyp Asparageí, společný předchůdce, z něhož nynější rody se vyvinuly. Rostlina měla lupeny jednoduché na lodyze i na oddenku, na tomto též šupiny a ve hroznech šupinkovité listeny. Květenství byla listnatá lata z hroznů složená; hrozny byly hojnokvěté, z vidlanů, jak konečné tak úžlabní. Majíce tento prototyp na zřeteli, snadno se domyslíme, jakými změnami z něho povstaly rody nynější. Ve všech rodech byla všeobecná proměna ta, že lupeny se redukovaly na šupiny a osy květenství všech nebo některých na kladodie. Zvláště pak se děly tyto změny:

a) V rodu *Danaë* zachoval se nezměněný, toliko zjednodušený hrozen pouze na konci hlavních větví *c*. Konečný hrozen stonku *a* ablastoval, a úžlabní hrozny byvše redukovány na nejdolejší články, pozbyvše listů a květů a rozšířivše dva transversální články osní křídlovitě, staly se kladodiemi jalovými. Rod *Danaë* zachoval si tedy v konečných normálních hroznech ráz starobylosti, však tím, že úžlabní hrozny všecky přeměnil v neplodné kladodie, pokročil co nejvíce, a odtud pochází tak ostré zrůznění os hroznových květonosných

a os čistě vegetativních i úplně bezlistých, ve phyllokladie přeměněných; různost to, jaká u ostatních rodů se více nenachází.

b) V rodu *Semele* vymizela konečná květenství i na hlavních větvích; zbyly toliko hrozny úžlabní, jejichž osa rozšířila své dvouřadé články vesměs listovitě, takže povstalo kladodium vícečlenné, na svých krajích květonosné. Redukcí na jediný vidlan z celého hroznu, a postavením jeho a jeho podpůrného listenu do mediány na zad, povstala variace kladodia, která též v rodu *Ruscus* se nalézá a tam jest panující. Další redukcí listenů a květů vůbec staly se některé kladodie čistě vegetativními.

c) V rodu *Ruscus* zachovala se kladodiová přeměna konečných hroznů vedle úžlabních, leč konečné kladodium stalo se jako mnohé úžlabní zpravidla sterilním, jelikož v úžlabí nejhořejšího listu vyvinulo se místo květu namnoze celé kladodium, tedy přeměna hroznu úžlabního. Zřídka v paždí nejhořejšího listu na zpodu konečného kladodia, a to jen u *Ruscus aculeatus*, zachoval se květ neb vidlan, takže i konečné kladodium jest pak úrodné. Na úžlabních kladodiích jediný květ neb vidlan přešel do mediány, namnoze na zadní, řídčeji (*R. hypophyllum* zvláště) na přední straně. U *R. aculeatus* zůstalo rozvětvení jak u dvou předešlých a jak v prototypu obr. 51., u dvou ostatních stalo se jednodušším, jelikož větve *c* odpadly, a pouhé kladodie, tedy přeměněné hrozny *b*, na stonku se vyvinují.

d) V sekci *Myrsiphyllum* z každého úžlabního hroznovitého květenství zachoval se též jen jeden vidlan, ale zcela na zpodu osy hroznové, která se přeměnila v jinak dokonale bezlisté, lupenovité kladodium.

e) V rodu *Asparagus* (s str.) zůstaly z celého hroznu úžlabního dva vijany, v pravo a v levo zcela na zpodu hlavní osy, která sice zvegetativněla, pozbyla listů, obmezíc se na jeden osní článek (v obyčejném smyslu), ale nerozšířila se lupenovitě, zůstala tenkou, jehlicovitou. Z květů toliko první v každém obou vijanů vyvíjí se pravidelně, následující vyšších stupňů též zvegetativněly jako osa hlavní a staly se též takovými jehlicemi. Někdy stává se i to, že osa úžlabní hlavní po založení obou vijanů nepřemění se pouze v jehlici, nýbrž vyroste vegetativně, tvoříc další šupiny a v jich úžlabích svazečky jehlic (obr. 37. A 1), a to se i ose z pravidla jinak květonosné (2) přihoditi může.

Z toho, že kladodie chřestů jsou jehlicovité, nelze ovšem souditi, že by také listy, dříve než zakrněly v šupinky, byly musily míti tvar jehlicovitý neb úzce čárkovitý, třebas že kladodie lupenovité u *Danaë* připodobňují se tvarem k listům lupenovitým přízemním; neboť osy ty teprva po rozšíření svém stávají se listům podobnými, pokud zůstaly jako u chřestu tenkými, mohou, ano budou se od vegetativních lupenů někdejších, nyní v šupiny zakrsalých, tvarem dokonce různiti.

Aby výklad morfologické hodnoty kladodií v čeledi Asparageí, jehož jsem všestranným zbadáním ve všech rodech došel, proti všem možným námítkám, také se strany anatomických morfologů, pojištěn byl, musím ještě náležitě objasniti, proč na znaky anatomické struktury spolehnouti se nelze.

Morfologický problém, phyllokladií rodu *Ruscus* a příbuzných se týkající, byl ten, jsou-li to rozšířené listovité stonky anebo skutečné listy. Rozeznávání stonku a listů a zejména spolehlivě pravdivá definice obou údů rostlinných dělaly morfologům již ode dávna obtíže. Užito k tomu method různých, hlavně vývinozpytné a anatomické. Na nepochybných kaulomech a phyllomech pozorováno, jak se chovají vývinem, a odtud odvozeno induktivně ponětí stonku a listu. Anatomové též tak skoumali uspořádání svazků cevních ve stonku a v listech, a našli jisté, již zprvu ode mne spomenuté rozdíly, že totiž ve stonku bývají svazky cevní koncentricky k osní čáře, v listu k jedné ploše orientovány; z toho odvozena definice, že jest stonek úd se svazky koncentricky uspořádanými, list ale úd se svazky v ploše položenými. Definice ta a její kriterie získány indukcí, avšak indukce vždy může býti neúplná, a odvozená věta pak není všeobecně platna. Ve stu a v tisících případů může indukcí odvozená pravda se potvrzovati, — ale ve zvláštním tisícím a prvém případě, za jistých okolností, může býti neplatna. Již v tom spočívá jedna výjimka, že u mechů listnatých, parožnatek a p., totiž u rostlin bezcevných, máme stonek a listy, které se nemohou lišiti sestavením svazků cevních, jichž tu není; rozdíl musí tedy v něčem jiném spočívat. Dále připomínám, že jsou též listy oblé, na př. u pažitky, cibule kuchyňské, *Juncus effusus*, v nichž se svazky cevní, ze stonku vystoupivší, záhy do kruhu rozestaví, jako ve stonku. Do čepele štítovitého listu vstupují svazky cevní z řapíku kolkolem v kruhu a jsou tudíž již v řapíku, aspoň v hořejší jeho části do kruhu, xylémem dovnitř jako ve stonku sestaveny, a přece není řapík částí stonkovou.

S druhé strany jsou opět známy výjimky od normálního uspořádání svazců cevních ve stoncích. Tak ukázal Dutailly, [1]) že ve větévkách květenství mnohých trav, ač jsou to zcela nepochybné kaulomy, svazky cevní, více méně redukované, bývají dosti nepravidelně, nikoli koncentricky, ano někdy ve sploštělých větvičkách v jedné ploše kollaterálně postaveny, třebas lýčím a cevami méně pravidelně než v listu orientovány, posléze, jsou-li velmi slabé, též jen jeden svazek cevní (v rodu *Agrostis* na př.) obsahovati mohou. Dutailly právem z toho činí závěrek, že anatomie neposkytuje ve všech případech znaky spolehlivé k rozeznávání stonkových a listových údů; neboť když osa ztrácí neobmezený svůj vzrůst, obmezuje se a vysiluje, ztrácí někdy normální svou strukturu a podobnost s normálním stonkem v uspořádání svých svazků cevních. Dutailly též uvádí kladodie rodu *Ruscus* a p. za příklad.

Vidíme tedy, že může někdy list míti uspořádání svazků cevních takové, jaké bývá ve stonku, a stonek výjimkou zas uspořádání jich podobné neb stejné, jako zpravidla bývá v listech. Jest ale třeba objasniti, kdy a proč stonkový úd listové úpravy svazků cevních nabyti může. Dutailly již poněkud příčinu tu naznačil, ale ještě ne zcela určitě, zejména nevysvětlil, proč v kladodiu listnatců obracejí svazky cevní svůj xylém vesměs k dolení straně kladodia. Přijdeme tomu na stopu, jestliže dříve zodpovíme otázku, proč v listu plochém

[1]) Dutailly: Sur la structure anatomique des axes d'inflorescence des Graminées. Adansonia, rédigé par H. Baillon tom. XI. 1873—76.

svazky cevní v ploše rozpostavené všecky dřevem vzhůru, lýčím dolů jsou orientovány; ve stonku však okolo společné střední osy, xylémem do vnitř, phloémem na zevnějšek. Příčina toho, jak již dříve jsem naznačil, jest ta, že list a článek osní tvoří jednotu, článek prýtový, a že články prýtové jsou v prýtu sestaveny okolo společné osy, tedy nejenom články, nýbrž i jich listy. Poněvadž pak články osní sestaveny jsou ve stonku okolo střední osy, tedy i jich svazky cevní, kdežto listy ploché, k též ose orientované, nemají žádného vlastního středu organického, žádné osy vlastní, jich svazky cevní ve všech listech na jedné periferii stojících jsou též sestaveny do kruhu okolo osy stonkové (obr. 38 A B), dřevem do vnitř, lýčím na zevnějšek, tudíž v listu samém jsou orientovány k ploše listu, je-li týž plochý, s dřevem na hořejší jeho straně (líci), lýčím na dolení (rubu). V listu plochém pak jsou články listové (úkrojky, lístky) sestaveny dvouřadě, k stonku tangenciálně, a v ploše, obě řady protínající, jsou plosce rozšířeny.

Stonkový útvar by mohl jen tenkrát jako list míti svazky cevní orientované k ploše, kdyby 1. sám byl ploše vyvinut, články jeho tedy dvouřadé a sploštělé, 2. kdyby články jeho přestaly býti orientovány ke společnému středu. První podmínka sama o sobě nestačí, aby vznikla nervatura listová ve stonku; to vidíme na listovitých úžlabních větvích jiných, na př. v rodu *Phyllanthus*, kde články osní sice jsou dvouřadé a sploštělé, ale při tom ke společné osní čáře orientovány (jak v 46), a proto i středním cylindrem koncentrických svazků cevních ve středu plochy své opatřeny. V rodu *Ruscus* a příbuzných však pokročilo listu podobné vytváření úžlabní krátké větve mnohem dále, co nejdále. Nejenom, že listovitě rozšířené jeho články osní jsou dvouřadé, v ploše transversální, totiž rovnoběžné s plochou listu podpůrného, buďto jen dva (*Ruscus* obr. 44) anebo více jich dvouřadých (*Semele* obr. 42); ale listovitý ten prýt pozbyl i neodvislosti své do té míry, že články jeho místo ku vlastní společné ose jsou orientovány jinam, totiž k rodnému článku, tudíž i k listu mateřskému. Proto také svazky cevní v kladodiu listnatců jsou orientovány nikoli k centrální osní čáře, nýbrž k svazkům cevním v listu podpůrném, proto hledí jejich dřevní část ku vnější straně kladodia, poněvadž zároveň hledí proti dřevní části svazků cevních v listu (obr. 50). Kladodium toto nemá tedy vlastního centrálního cylindru svazkového, jak nejjasněji viděti při *Semele* (obr. 42); cylindry svazkové jsou zde jenom pro úžlabní prýty květní, které mají obyčejnou koncentrickou úpravu článků osních. Také v rodu *Ruscus*, kde květoucí kladodium zdá se míti centrální cylindr, patří tento pouze úžlabnímu prýtu květnému, proto nad květenstvím přestává a na sterilním kladodiu chybí.

Proč ale hledí články kladodia a jich svazky cevní, když pozbyly vlastního středu organického, právě proti listu podpůrnému? Příčina jest ta, že úžlabní prýt jest produktem článku prýtového, jehož list jej podpírá; pročež nemá-li svého samostatného centra, musí být orientován ku svému roditeli, z něhož pochází a od něhož jest odvislým. To jest ta pravá příčina, proč svazky cevní v kladodiu hledí cevní svou částí k dolejší své straně a k listu podpůrnému. Van Tieghem toto položení svazků cevních první poznal, ale příčinu jeho hledal

mylně zcela jinde, totiž v domnělém adossovaném postavení domnělého listu, za který on kladodium to považoval.

Úžlabní prýt, jehož články a po případě i listy, tytýž i svazky cevní, nejsou k vlastní ose orientovány, nýbrž k listenu podpůrnému, není obmezen toliko na rod *Ruscus* a příbuzné; nalézáme ho též u Conifer jakožto plodní šupinu šišky. Plodní šupina šišková má totiž uspořádání svazků cevních na průřezu, stejně orientovaných ke svazkům podpůrného listenu, jako kladodium listnatce (obr. 50); v úzké zpodině šupiny plodní (49 A) jsou svazky cevní zprvu rovněž tak koncentricky sestaveny jako na zpodu kladodia, pak se ale kruh svazků cevních rozevírá na přední straně do plochy (obr. 49 B), takže výše v šupině hledí svazky cevní xylémem svým proti podpůrnému listu.

K úžlabním prýtům toho druhu náleží také úžlabní jehlicovitý brachyblast konifery *Sciadopitys*, který má úplně podobu jednoduché jehlice, o němž ale již Mohl dávněji [1]) dokázal, že jest to větévka o dvou jehlicích, dokonale (kongenitálně) srostlých a proti mateřskému listu orientovaných, pročež se jí od té doby také říká dvojjehlice (Doppelnadel). Dva svazky cevní vstupují z mateřské osy do tohoto prýtu, nejprv ještě více xylémem k sobě obrácené, které však brzy obracejí v dvojjehlici svůj xylém více ke xylému podpůrného listu.

Již Mohl poukazoval ke shodě mezi dvojjehlicí od *Sciadopitys* a mezi plodní šupinou šišky Conifer, a já jsem opětně ze studia abnormálních přeměn dovodil, [2]) že ta šupina plodní jest brachyblast, jehož dva listy plodní (u smrku a jiných jedlovitých) anebo i více listů (u mnohých Cupressineí a Taxodieí) jsou srostlé a obrácené proti mateřskému listu, že tedy tento šupinovitý prýt nemá vlastní střední osy organické.

V tomto nedostatku vlastní osy střední, v této odvislosti od mateřského listu, jevící se v orientování článků prýtových i svazků cevních k mateřskému listu a jeho svazkům cevním, shodují se zajisté dvojjehlice rodu *Sciadopitys*, plodní šupina Conifer i kladodium rodu *Ruscus* a příbuzných rodů. Nejasně poznali tuto shodu již Van Tieghem a v Anglii Dickson a Masters, majíce všickni tři za to, že tedy dvojjehlice, šupina plodní a kladodium musí míti veskrze stejný morfologický význam, ale v tom se rozcházejí, že Van Tieghem čepel těchto tří neobyčejných prýtů má za list neb za dva srostlé listy (u *Sciadopitys*), oba angličtí morfologové ale šmahem za bezlistou osu čili pravé kladodium. Van Tieghem spoléhá při tom na postavení svazků cevních v jedné ploše, jakožto neklamném znaku listu, a neváhá tudíž odporovati co nejrozhodněji obecnému mínění o kladodiích rodu *Ruscus*; [3]) Dickson a Masters zase vycházejí od tohoto obecného mínění, které mají za úplně dokázané

---

[1]) Botan. Zeitung 1871 p. 101.

[2]) Čelakovský: Zur Kritik der Ansichten von der Fruchtschuppe der Abietineen. 1882. — Die Gymnospermen. 1890. Oboje v Rozpravách k. č. spol. nauk.

[3]) Toto mínění on zavrhuje velmi silnými výrazy, řka: »Toujours est il que si l'on voulait citer un exemple d'erreur contre le bon sens, universellement commise par l'application dogmatique et aveugle d'un principe faux, on n'en saurrait trouver de meilleur que celui de *Ruscus*.«

a jasné, a vykládají dle toho také plodní šupinu šišky a dvojjehlici od *Sciadopitys* jakožto plochou bezlistou větévku.

Připomínám ještě k vůli úplnosti, že Eichler o plodní šupině Araucariací učil, že jest to listovitý výrostek (exkrescence) ze zpodu hoření strany braktey, při čemž též se odvolával na anatomickou její strukturu a k tomu, že exkrescence z líce listu též obrací xylém svých svazků cevních ke xylému svazků cevních v listu mateřském. Dle toho mohl by ještě jiný morfolog vyvstati a vydávat i kladodium rodu *Ruscus* za exkrescencí podpůrného jeho listu. Bylo by to ovšem zrovna tak mylné, jako Eichler-ovo učení o plodní šupině šišek, jehož nemožnost jsem též dokázal jednak abnormálními přeměnami, jednak dokonalejším srovnávacím studiem o Gymnospermech. [1])

Jen mimochodem a více jako kuriositu uvádím, kterak Masters [2]) hledí vysvětlit tu anomalii, že stonkový útvar jako kladodium (též plodní šupina a dvojjehlice) má svazky cevní v jedné ploše, xylémem proti listenu podpůrnému obrácené. Masters přizvukuje totiž lichému nápadu Cas. de Candolle-a, který ve své »Théorie de la feuille« učí, že jest list tolik co stonek, jemuž schází neboli na němž abortovala hoření polovice; — a to pro nic jiného, nežli že prý mu schází na hoření straně svazky cevní, jimiž by kruh, neb vlastně dlouhotáhlá elipsa, koncentrických svazků cevních byl úplný! Tedy zas morfologická dedukce z anatomických vlastností stonku a listů — a k tomu hodně libovolná, neřkuli čistě spekulativní. Někdo jiný by dle tohoto vzoru mohl říci, že se rovná stonek dvěma, lícem proti sobě obráceným a srostlým listům. Ten srůst by byl zrovna tak vymyšlený jako onen abortus hoření polovice. Ostatně v šupině plodní i v sterilním úžlabním kladodiu listnatců svazky cevní, nejdoleji v kruhu postavené, teprve hořeji do plochy se rozkládají (obr. 49 A B) a ještě rozvětvením se pomnožují, aniž by něco z nich abortovalo. Masters však se chytl tohoto nápadu a praví, že jak šupina plodní tak kladodium listnatce jest stonek, jehožto dolejší polovice abortovala; při tom ani nepozoruje, že by dle správnější logiky musil tento poloviční stonek považovati též za list, jenže lícem dolů obrácený, což jest právě mínění Van Tieghem-a; nepozoruje tedy, že tímto barokním výkladem svůj vlastní názor o stonkové povaze oněch údů rostlinných poráží. [3])

Zatím však uspořádání svazků cevních nedokazuje ani listovou ani stonkovou povahu čepele kladodia a šupiny plodní, nýbrž jenom tu zvláštnost neobyčejně vyvinutého úžlabního prýtu, že jeho články, ať již články osní neb

[1]) Čelakovský l. c.

[2]) M. Masters: Review of some points in the comparative morphology, anatomy and live-history of the Coniferae. Linnéan Society's Journal-Botany. Vol. XXVII. (1889).

[3]) Při tom však neméně sebevědomě než Van Tieghem o svém výkladu připomíná, že týž jest v nejlepší shodě s fakty morfologickými a anatomickými, a nepotřebuje žádných hypothés a nedokázaných předpokládání (»it does not necessitate any postulates or unproven assumptions«). Takto vychvaluje Masters tentýž výklad, který zas Van Tieghem co nejrozhodněji odsuzuje. Uvádím toto jen na ukázku, jaké zmatky panují u morfologů západních, a o jakých podivnůstkách se tu i onde zcela vážně pojednává ve spisech a schůzích vědeckých.

také listy, se obracejí k mateřskému listu, místo k ústřední ose vlastní. Zdali v čepeli té obsaženy jsou články osní neb jak tyto v jedno spojené (srostlé) listy, to z anatomie dokázati nelze, neboť v jednotlivém článku osním jsou svazky cevní zrovna tak, jako v plochém listu v obloukovité ploše, xylémem do vnitř a phloémem zevně, uspořádány (viz obr. 46—48). O tom rozhoduje zcela jiná methoda výskumná, totiž methoda srovnávací, které jsem užil v předeslaném svém morfologickém vylíčení kladodií, které však, — ač ona jediná neb v čele ostatních method vede k cíli — bohužel tak mnozí morfologové opomíjejí nebo špatně užívají. Tato methoda, která také k abnormitám se uchyluje, od nichž mnohého objasnění dojíti může, staví nade vši pochybnost, že čepel kladodia listnatců jest tvořena křídlovitě neboli listovitě rozšířenými články osními, čepel šupiny plodní a dvojjehlice u *Sciadopitys* však srostlými listy, že tedy morfologická hodnota kladodia a šupiny plodní vzdor anatomické shodě ve svazcích cevních není stejná.

Srovnávací studium potvrzuje tedy tentokráte, co se týče kladodia listnatců, náhled školy vývinozpytné, jejížto methoda vývinozpytná však na prokázání pravdivosti toho náhledu nedostačuje.

Srovnávací methoda však, má-li pravého výsledku dojíti, musí býti *obsáhlá, všestranná, opatrná, a musí vycházeti od fakta úplně zjištěného a jasného*; odtud pak musí postupovati krok za krokem k útvarům méně snadno srozumitelným, přetvořeným neb redukovaným. Přeměněným a zredukovaným útvarům totiž často nelze porozumět, nesezná-li se, z jakých původních, morfologicky nepochybných, úplnějších tvarů, jakou přeměnou a jakou redukcí povstaly. Mnohdy již bylo pochybeno i při srovnávací methodě v tom, že se vyšlo od redukovaného a k nepoznání přeměněného tvaru, který se měl za původní a vyložil se dle nějakého v morfologické praxi obvyklého znaku; výklad chybný přenesen pak bez váhání na tvary složitější a původnější, třebas s nějakým násilím a třebas naposled zabíhal do absurdností. O tom jsem šíře se pronesl ve své větší práci o Gymnospermech, [1]) a ukázal jsem, jak chybně někteří morfologové užili methody srovnávací, chtějíce objasniti pravou morfologickou podstatu šupiny plodní a vůbec ženského květu Conifer, a přišli pak ovšem k převráceným výsledkům.

O kladodiích rodu *Ruscus* a příbuzných platí totéž poznamenání. Viděli jsme, že květoucí kladodium jest nejzachovalejší, nejpůvodnější v rodu *Semele*, kde morfologický význam jeho nemůže býti nijak pochybným; seznali jsme, že povstal přeměnou celého hroznovitého květenství, jaké má *Danaë*, a sice křídlovitým rozšířením článků osy jeho hlavní. V tomtéž druhu viděli jsme dále nastalou redukci na jediný článek květonosný, jenž se pak postavil do mediány, a sice dle pravidla nazad, čímž také květonosné kladodium rodu *Ruscus* bezpečně bylo objasněno. Potom též nemohlo býti pochybno, že redukcí i tohoto článku a květenství na něm zplozeného povstalo sterilní kladodium, zajisté stejné morfologické hodnoty, a tím byla objasněna a na jisto postavena i morfologická hodnota sterilních kladodií u *Danaë*. U *Ruscus aculeatus* bylo možno

[1]) l. c. str. 137.

podrobným studiem konečného kladodia zjistit původ jeho rozšířením dvou článků osních, což jest v úplném souhlase s tím, co pro úžlabní kladodie srovnávacím postupem od rodu *Semele* bylo seznáno. Pro *Myrsiphyllum* vyšetřen stejný význam kladodia jednak srovnáním s rodem *Ruscus*, jednak s typickým *Asparagus*, u něhož střední jehlice svazečku, uznaná to bezlistá osa, shledána homologickou s kladodiem od *Myrsiphyllum*.

Jestliže však se vychází od sterilních kladodií, které jsou nejvíce pochybné, protože jsou nejvíce redukované, a jestliže se jim pak buďto dle jakési podobnosti se skutečnými přízemními listy u *Danaë racemosa* anebo dle uspořádání svazků cevních přisoudí morfologický význam listů, tu se tento výklad ohledně květonosných kladodií ještě jakž takž dá provésti pro *Ruscus hypophyllum* s listenem zpodním, ale již jen velmi nuceně a nepodobně pro ty druhy rodu *Ruscus*, které mají ten listen na svrchní straně, natož o úpravu terminálních kladodií od *Ruscus aculeatus* zcela se rozbíjí, a pro *Semele androgyna* buď vůbec není žádné srovnání možné, anebo jen tak násilné a vší morfologické pravdě nepodobné, k jakému Van Tieghem na scestí převrácené methody přiveden byl.

Kladodie rodu *Ruscus* a příbuzných patří mezi nejzajímavější útvary rostlinné morfologie, jelikož jsou to větve stonkové povahy, které netoliko vnější podobou, nýbrž i nervaturou, totiž uspořádáním svazků cevních tak dokonale přijaly tvar listů, že opět a opět za takové byly pokládány. Ony učí, že rozdíl mezi stonkem a listem žádným positivním znakem všeobecně vyjádřiti nelze. Tam, kde obvyklé kriterie tvaru, anatomického složení a vývoje nás opouštějí, nutno ustanoviti původ a přeměnu záhadného údu rostlinného z údu normálně vytvořeného. Co povstalo jakoukoli přeměnou z osy a článků osních, musí též býti osou neb stonkem, co povstalo z listu, jest opět listem, byť sebe nepoznatelněji přeměněným. O tomto původu však rozhoduje pouze přesné srovnávací studium.

Kladodie listnatců a jejich četné abnormální variace podávají též velmi platné svědectví pro pravdu theorie článků prýtových neboli anafytosy, bez níž složení a významu kladodií těch dokonale porozuměti nelze. Též význam a vlastní podstata dichotomického rozvětvení jak stonků tak i listů sotva lépe pochopeny býti mohou, než studiem kladodií tak často a tak rozmanitě dichotomicky se rozdělujících

---

VYSVĚTLENÍ OBRAZCU.

TAB. I.

Obr. 1.– 3. Kladodie z *Danaë racemosa.*

Obr. 1. Normální úžlabní kladodium.
» 2. Kladodium nepravidelné, téměř polovičné, s delší chruplavkovitou špičkou.
» 3. Kladodie úžlabní k listům s a s_1; nad s_1 dvě nestejné kladodie; A se strany jedné, B se strany opačné.

Obr. 4.—5. Kladodie a části jich od *Semele androgyna* var. *emarginata.*

Obr. 4. Kladodium, nesoucí po každém kraji čtyři braktey a jich úžlabní květenství.
» 5. Část kraje s jednou brakteou, zvětš.

Obr. 6.—8. Kladodie od *Semele androgyna* var. *dentata*

Obr. 6. A, B, C části kraje kladodia se zubem a brakteou, zvětšené.
» 7. Kladodium, nesoucí po každém kraji jeden, v levo zvláště velký zub a úžlabní květenství. A shora (ze zadu), B ze strany dolení (přední).
» 8. Abnormální dichotomické kladodium, ze strany hoření neb zadní.

Obr. 9.—11. Kladodie od *Semele androgyna* var. *dentata f. Gayae.*

Obr. 9. Kladodium nestejnostranné, ze strany hoření, kde vzniká jediné květenství podepřené značným ohnutým zubovitým výrostkem.
» 10. Kladodium symmetrické, s květenstvím na prostředku hoření plochy, podepřeným brakteou.
» 11. Část hoření strany jednoho kladodia s květenstvím, jehož podpůrná braktea sedí na trojzubé apophyse.

TAB. II.

Obr. 12d.—23. Kladodie o *Ruscus aculeatus*.

Obr. 12. Větev hlavní s kladodiemi úžlabními (1—6) a s kladodiem konečným. Kladodie úžlabní stojí dle $^2/_5$, pročež 6. (nad zpodem uříznuté) nad 1ním (od něhož právě na obr. vycházíme). Dvojhranný kraj α konečného kladodia jest zároveň stopou 7ho článku osního a sbíhá až k listu 2. Druhý kraj β jest stopa sbíhající k listu a kladodiu 3. a patří tedy článku 8mu. Stopa 9tá γ, jen jako dvoužilný nerv vyvinutá, sbíhá vedle kladodia 6ho až do úžlabí listu 4ho.

» 13. Část větévky s kladodiem konečným a s 3 (v B se 4) postranními, jichž nejhořejší opět označeno jako 6té, A s téže strany jako na obr. 12, B se strany protější. Článek listu 6. jest zde více na kraj kladodia konečného postaven a též listovitě neb křídlovitě rozšířen, jako následující články 7. a 8. (α a β), které hlavně tvoří listovitou čepel. V B viděti ještě 10. článek čili nerv slabší δ, jenž sbíhá k listu 5.

» 14. Konečné kladodium a nejhořejší postranní; ono jest trojkřídlé, totiž třetí křídlo tvořeno jest článkem γ, jenž se kromobyčejně vyvinul též listovitě.

» 15. Jiné trojkřídlé kladodium, jehož křídlo γ však se spojuje s křídlem α hlouběji pod koncem kladodia.

» 16. Na zpodu konečného kladodia v paždí nejhořejšího listu sedí místo kladodia květ obalený svými listenci.

» 17. Konečné kladodium polovičné, poněvadž se článek β nerozšířil listovitě, netvoří tudíž druhé křídlo čepele.

» 18. A Podobné polovičné kladodium, na jeho zpodu však opět květ na místě postranního kladodia. B Totéž kladodium se strany opačné.

» 19. Terminální kladodium krátce dvouklané.

» 20. Jiné nestejně dvouklané kladodium; listen s úžlabním květem výše než obyčejně na středu jeho vyniklý.

» 21. Kladodium konečné výtečně dichotomické; články $\beta\gamma$ činí jednu rozsochu, $\alpha\delta$ druhou. V B pohled na to kladodium s druhé strany; ε nerv (článek) nově vytvořený.

» 22. A Podobné dichotomické kladodium; články $\beta\gamma$ v rozsoše pravo stojící na konci oddělené. B Výkrojek mezi β a γ více zvětšený.

» 23. Kladodium terminální má na straně, od nejhořejšího listu odvrácené, malé křídlo vyvinuté.

TAB. III.

Obr. 24.—29. Kladodie úžlabní od *Ruscus aculeatus*.

Obr. 24. Kladodium pobočné nestejnostranné.

» 25. Jiné, dvouklané; jedna rozsocha tupě zaokrouhlená, na způsob zubu kladodia od *Semele androgyna* var. *dentata*.

Obr. 26. Jiné dvouklané; obě rozsochy tupě zaokrouhlené, větší levá nese doleji zoubek, jenž se rovná špičce kladodia.
» 27. Podobné, až k listenu mediánnímu rozeklané kladodium; dva velké zuby článkové jak u *Semele*.
» 28. A Kladodium dokonale dichotomické jak ono v obr. 8. od *Semele*, ačkoli sterilní. — B Podpůrný jeho list též dvouklaný. — C Větévka dichotomií hlavní větve vzniklá, která nese dvouřadé tři postranní kladodie, z nichž prostřední (II) jest právě dvouklané. — D Diagrammatické schema, vysvětlující vznik dvouklaného listu, v jehož paždí sedí to dvouklané kladodium. (Viz text.)
» 29. Dvě diagrammatická schemata, znázorňující dvě variace ve vytvoření kladodií. A pro úžlabní kladodium, zřídka a výjimkou pro terminální, B pro kladodium terminální v normálních případech. 1, 2, 3, 4, 5 po sobě jdoucí články osní, 1. listonosný, ostatní bezlisté.

Obr. 30.—32. Kladodie od *Ruscus hypoglossum*.

Obr. 30. Kladodium s velkým jazykovitým listenem z odr. *macroglossa*.
» 31. A B Dva listeny z kladodia odr. *microglossa*.
» 32. Kladodium dichotomicky dvojklané, s květenstvím v úhlu rozsochy.

Obr. 33.—35. Kladodie z *Ruscus hypophyllum*.

Obr. 33. Listen podkvětný blánovitý.
» 34. Listen na zpodu bylinný.
» 35. Listen úzký, bylinný, jazykovitý, se suchomázdřitou částí konečnou redukovanou a více chruplavkovitou.

Obr. 36.

Kladodium, s dvoukvětým vidlanem na zpodu, od *Myrsiphyllum asparagoides*.

Obr. 37.

Svazečky kladodií jehlicovitých od *Asparagus officinalis*. A Abnormální variace, ježto střední kladodium (1) a jedno postranní (2) vytvořilo na konci šupinovité listy a v jich úžlabích malé jehlice. B Střední kladodium vyvinuto jako větévka listnatá (s uříznutým hořejškem), s květy (2) místo postranních jehlic.

TAB. IV.

Obr. 38. Prýt složený ze článků mericyklických 1, 2, 3..., v postavení dle $^1/_5$. Každý článek prýtový záleží z listu a článku osního pod ním.
» 39. Podélný řez schematický prýtem, jehož články osní, mericyklické, červenými čarami odmezené, sestaveny dle $^1/_2$. Svazky cevní tvoří centrální cylindr prýtu, odcházejí do listů, a k nim se připojují cylindry svazkové pro úžlabní prýty.
» 40. Prýt, jehož listy objímavé jsou a články holocyklické.

Obr. 41. A, B Dichotomické kladodie rodu *Semele*, schematické, složení z dvouřadých článků ukazující.
» 42. Kladodium z téhož rodu, jen na konci dvouzubé, schematické.
» 43. Kladodium téhož rodu, ze tří dvouřadých článků, jichž první plodný.
» 44. Kladodium, jehož první plodný článek v mediáně postavený, od *Semele f. Gayae*, též od *Ruscus*.
» 45. Sterilní kladodium, ze dvou článků složené.
» 46. Průřez schematický stonkem ze článků dvouřadých a dvěma listy. Svazky cevní ve článcích osních i v listech hledí xylémem k centrum, phloémem (tmavě naznačeným) k periferii.
» 47. Průřez stonkem ze článků třířadých a třemi listy. Ostatně jak 46.
» 48. Průřez stonkem ze článků pětiřadých a pěti listy do jedné periferie se dělícími.
» 49. Průřez šupinou plodní a listenem ze šišky Abietiney, A ze zpodu, kde obě souvisejí; svazky cevní v kruhu, z něhož odešel svazek do listenu. B z vyšší partie, kde listen a šupina plodní odděleny, v této do plochy, resp. do oblouku jsou postaveny. Xylém všech svazků hledí ke společnému centru šupiny a listenu, phloém k periferii.
» 50. Průřez sterilním kladodiem z rodu *Ruscus, Danaë* atd. a jeho podpůrnou šupinou. Svazky cevní v obou jak v obr. 49. orientovány.
» 51. Z domyslu rekonstruovaný pratvar rostlinný, z něhož povstaly veškeré rody Asparageí.

Über die Kladodien der Asparageen.

Résumé des böhmischen Textes.

Die Kladodien von *Ruscus* und den verwandten Gattungen aus der Gruppe der Asparageen werden ziemlich allgemein als Flachzweige gedeutet, aus zwei Gründen: 1. da sie in der Achsel von Blättern entspringen, und 2. selbst wieder Brakteen und axilläre kleine Inflorescenzen erzeugen. Die Entwickelungsgeschichte, welche Askenasy [1]) untersucht hat, spricht ebenfalls für diese Ansicht.

Daneben ist wiederholt eine zweite Ansicht vertheidigt worden, nach welcher das Kladodium von *Ruscus* und *Danaë* ein Blattgebilde, und zwar das erste, adossirte Blatt eines Achselsprosses sein soll, dessen Achse, wenn das Kladodium steril ist, rudimentär bleibt, mit diesem Blatte ihr Wachsthum abschliesst und ablastirt; wenn es aber fertil ist, sich streckt, das laubartige Vorblatt mitnimmt, so dass dieses, wie etwa das Flügelblatt der Lindeninflorescenz, an ihr herablauft, sodann weitere, jedoch schuppenartige Blätter erzeugt und mit der ersten Blüthe endigt.

Diese Auffassung hat zuerst Koch in der Synopsis Fl. germ., [2]) allerdings ohne weitere Begründung, ausgesprochen. In Frankreich, wo den anatomischen Merkmalen, namentlich der Anordnung der Gefässbündel vielfach der grösste Werth bei der Unterscheidung von Blatt und Achse eingeräumt wird, wurde die Koch-sche Ansicht von Duval-Jouve, [3]) dann auch von Van Tieghem [4])

[1]) Askenasy, Botanisch-morphologische Studien. 1872.

[2]) Koch, Synopsis fl. germ. ed. II. tom. II. (1844) pg. 815. Askenasy, Duval-Jouve und Van Tieghem nennen auch Nees v. Esenbeck (Genera 2. 13) als Urheber dieser Ansicht, aber mit Unrecht. Koch citirt zwar Nees, aber nur als Autor einer ausführlicheren Charakteristik der Gattung *Ruscus*, nicht als Autor der von ihm proponirten Deutung des Kladodiums. Denn Nees sagt von *Ruscus*: »Frutices ramulis foliaceo-dilatatis florigeris insignes«, theilte also die gewöhnliche Ansicht von der morphologischen Natur der Kladodien.

[3]) Duval-Jouve, Bulletin de la Soc. botan. de France tom. 24. 1877.

[4]) Van Tieghem in demselben Bulletin tom. 31. 1884.

wieder aufgegriffen und mit der anatomischen Ausbildung des Kladodiums zu beweisen gesucht. Die Gefässbündel sind nämlich nur in der Stielbasis des sterilen Kladodiums um ein Centrum gruppirt, mit dem Xylem nach Innen, mit dem Phloëm nach Aussen, und bilden somit einen Bündelcylinder, so wie es einem richtigen Achsengebilde zukommt; weiterhin im Spreitentheil des Kladodiums breiten sie sich aber allesammt in einer Fläche, nämlich in der Spreitenfläche aus, also ohne gegen ein gemeinsames Centrum orientirt zu sein, was als wesentlicher Charakter des Blattes hingestellt wird. Im fertilen Kladodium von *Ruscus* aber wird der dicke Nerv, der bis zur Braktee hinaufreicht, innen von einem Bündelcylinder gebildet; über der Inflorescenz und zu beiden Seiten des »axilen« dicken Mittelnerven sind aber die Gefässbündel wie im sterilen Kladodium in einer Fläche angeordnet. Daraus folgt nach den beiden französischen Forschern, dass hier ein an der blüthentragenden Achse flügelartig herablaufendes oder, wie sie sich ausdrücken, »mit der Achse verwachsenes« Blatt vorhanden ist, und zwar ein adossirtes Vorblatt, welches seine morphologische Oberseite gegen das Tragblatt des Kladodiums wendet, weil, wie Van Tieghem zuerst festgestellt hat, das Xylem aller Gefässbündel der Spreite gegen das Tragblatt gekehrt ist. Van Tieghem erklärt ferner das sterile Kladodium für morphologisch aequivalent der Fruchtschuppe der Coniferen, die er früher schon ganz analog gedeutet hatte, und der sog. Doppelnadel von *Sciadopitys*.

Seine Ansicht bekräftigt Van Tieghem noch durch den Vergleich mit anderen, echten Kladodien oder Flachzweigen, z. B. von *Phyllanthus* Sect. *Xylophila*, *Mühlenbeckia* u. s. f., wo stets ein bis zur Spitze durchgehender Centralcylinder vorhanden ist, von welchem bei *Phyllanthus* die Bündelcylinder zu den randständigen Blüthen abgehen, wodurch sich diese Kladodien als echte Kaulome manifestiren.

Die Auffassung von Duval-Jouve und Van Tieghem hat neuestens auch Velenovský [1]) sich zu eigen gemacht. Er beruft sich zwar nicht auf die anatomischen Argumente der letzteren, sondern auf die Ähnlichkeit der Kladodien von *Danaë racemosa* mit den bisweilen auftretenden (übrigens schon von Askenasy beobachteten) grundständigen Laubblättern dieser Art, welche Ähnlichkeit sowohl in der Form wie in der Nervatur sich ausspricht, und 2. auf die bekannte morphologische Übereinstimmung der laubartigen Braktee (Ligula) von *Ruscus hypoglossum* mit dem dieselbe tragenden Kladodium selber, weil es doch wunderbar wäre, dass ein blattartig umgebildetes Kaulom so sehr die Gestalt seiner ehemaligen, bei *Danaë* nur ausnahmsweise noch sich entwickelnden Laubblätter und seiner bei *R. hypoglossum* noch laubartigen Braktee angenommen hätte.

Deutlicher und logisch richtiger als Van Tieghem erklärt Velenovský die Spreite des sterilen Kladodiums, da sie nun doch ein Blatt sein soll, für ein zur rudimentären Achse *terminales* Blatt, was nicht unmöglich sei, weil wir

[1]) Rozpravy české Akademie (Denkschriften der böhm. Akademie). I. 1892.

bereits genug Beispiele terminaler Blätter (Staubblätter u. s. w.) kennen. Letztere Bemerkung ist richtig, obzwar noch viele Morphologen an einem terminalen Blatte Anstoss nehmen. Sicher gibt es terminale Blätter, nicht bloss Staubblätter, sondern auch Carpiden, und auch der Cotyledon der Monocotylen ist zur Achse des Embryo (dem ersten Stengelgliede) terminal und sicher ein Blatt, kein »Thallom«, womit Manche das ihnen unbequeme terminale Blatt hier wegdisputiren wollen. Ein terminales Laubblatt wäre somit auch nicht unmöglich oder widersinnig, obwohl ein Bedenken daraus entstehen kann, dass bisher noch kein solches vegetatives Laublatt bekannt geworden ist. Es müsste also das terminale Laubblatt für *Ruscus* etc. strengstens nachgewiesen werden; es dürften auch keine Thatsachen vorhanden sein, welche mit der Blatttheorie des Kladodiums absolut unvereinbar wären. Solche Thatsachen sind aber vorhanden, und zwar folgende:

1. Wenn die blattartige Spreite des Kladodiums ein adossirtes Blatt des Achselsprosses wäre — und ein solches müsste es sein nach der Orientirung seiner Gefässbündel — so müsste das zweite Blatt, die Braktee, stets nach vorn dem adossirten Blatt gegenüber und das Xylem ihrer Bündel dem Xylem dieses Vorblatts zukehrend fallen; das ist jedoch nur bei *R. hypophyllum* normal der Fall, bei *R. aculeatus* und *hypoglossum* fällt es normal nach hinten. Van Tieghem gibt hievon eine wunderliche Erklärung, indem er zugleich die Lage des Blüthendeckblatts von *R. aculeatus* etc. eine Abnormität nennt; es wäre aber seiner Deutung nach nicht bloss das, sondern eine morphologische Unmöglichkeit, eine Absurdität. Auch Velenovský's Erklärung, dass in diesem Falle die Braktee das erste, die Kladodienspreite das zweite Blatt sei, ist unzulässig; letztere müsste in jedem Falle sowohl der Entwickelungsgeschichte, als der anatomischen Struktur nach ein erstes (und zwar wie am monocotylen Embryo terminal erzeugtes) Blatt sein.

2. Die Anordnung der Blüthenstände an den Rändern der Kladodien von *Semele androgyna*, welche in den Achseln von randständigen hohlkehligen Deckblättern sitzen, deren Mediane in den Blattrand fällt (Fig. 4, 5.), ist mit der für *Ruscus* behaupteten Blattwerthigkeit der Kladodien absolut unvereinbar. Dagegen ist sie vollkommen verständlich, wenn das Kladodium eine Achse ist, welche zwei in der Transversale des Tragblatts gelegene Zeilen von Blättern trägt. Auch an den normal ausgebildeten Primanzweigen sind ja die Blätter zweizeilig transversal gestellt. Dass aber die Kladodien von *Semele*, welche im sterilen Zustand ganz ebenso gebaut sind wie die sterilen Kladodien von *Ruscus*, eine andere morphologische Bedeutung haben könnten als die Kladodien von *Ruscus*, wird Niemand für möglich halten, der die nahe Verwandtschaft dieser Gattungen, die früher in einer Gattung *Ruscus* L. vereinigt waren, in Betracht zieht, und überdies sich gegenwärtig hält, dass bei *Semele* als blosse Variation, sogar an demselben Hauptzweige neben Kladodien mit einer randständigen Inflorescenz auch solche Kladodien auftreten können, welche ganz ebenso wie bei *Ruscus* eine Inflorescenz und deren stützendes Deckblatt auf der oberen Fläche mehr oder weniger genau median erzeugt haben (Fig. 9, 10, 11)

Merkwürdig ist allerdings die Art, wie an einem Kladodium von *Semele* mit mehreren randständigen Brakteen und Blüthenständen diese lezteren mit Gefässbündeln versorgt werden. Ein Centralcylinder fehlt in der Kladodienspreite durchaus, so wie in den sterilen Kladodien; er ist nur am Grunde vorhanden und theilt sich gleich am Grunde in 2 Cylinder, welche rechts und links zu den beiden untersten randständigen Blüthengruppen hin verlaufen. Unterhalb der Inflorescenz zweigt innenwärts ein zweiter, randläufiger Cylinder zur nächsten Blüthengruppe ab, von diesem ein dritter u. s. f. (Fig. 4.). Die Gefässbündel für die Achselsprosse müssen wechselseitig mit einander in Verbindung treten, weil kein Centralcylinder ausgebildet ist, an den sie sich anlegen könnten. Van Tieghem, für welchen Gefässbündelkreis und Achse identische Begriffe sind, erklärt das Kladodium von *Semele* für »une double cyme unipare scorpioide [1]) à sympodes convergents, concrescente avec la large préfeuille«; eine Vorstellung, welche wohl keiner besonderen Widerlegung bedarf, da ihre Absurdität klar zu Tage liegt. Es ist vielmehr eine Botrys aus zweizeilig gestellten Partialinflorenscenzen (Brachien), deren Hauptachse, das Kladodium, aus in einer Fläche verbreiterten, ebenfalls zweizeiligen Gliedern besteht (nach dem Schema Fig. 42.). Die Zahl der fertilen Glieder kann auf Eines reducirt werden (Fig. 43.), und dieses eine Glied kann auch median hinten, und dann nicht verbreitert, gebildet werden (Fig. 44.), welcher Fall denn auch allgemein für *Ruscus* gilt. Dann verlauft allerdings ein medianer, also centraler Bündelcylinder zur medianen Inflorescenz, von dem auch die Bündel für deren Deckblatt abgehen.

3. Die Anhänger der Blatttheorie berücksichtigen bloss die axillären Kladodien, nicht aber die terminalen, welche der Gattung *Ruscus* s. str. eigenthümlich sind (bei *Danaë* und *Semele* nicht gebildet werden). Die Blatttheorie müsste sie als zu den Hauptzweigen terminale, herablaufende Laubblätter ansehen. Es würde eine Achse, welche der ganzen Länge nach nur Niederblätter erzeugt hat, sich zuletzt zur Bildung eines terminalen Laubblattes erheben! Aus einer genaueren Untersuchung der terminalen Kladodien ergibt sich aber unzweifelhaft deren Kaulomnatur. Die Blätter am Hauptzweige von *Ruscus aculeatus* stehen nach $^2/_5$, also das je 6. über dem ersten (Fig. 12.), und die mehrrippigen Blattspuren eines jeden Blattes lassen sich, wie Fig. 12. zeigt, bis zur Mediane des darunterstehenden je 6ten Blattes und Achselkladodiums verfolgen. Die Ränder des Kladodiums sind nicht einfach zugeschärft oder abgestumpft, sondern abgestutzt 2kantig, oft noch mit einer Mittelrippe. Nun verlauft der eine, tiefer herablaufende Rand α zum Blatte 2, der andere Rand β zum Blatte 3, sodann der starke, unten mehrrippige Mittelnerv γ ebenfalls wie eine Blattspur zum Blatte 4 und der schwächere Nerv auf der Gegenseite δ zum Blatte 5. Die Ränder des Kladodiums und die beiden Mittelnerven (α—δ) entsprechen also Blattspuren, welche auf die Blattspur des Blattes 6. als 7. bis 10. Blattspur folgen (s. auch Fig. 29. B.). Es sind das Blattspuren ohne Blätter, d h das Kladodium besteht aus blattlosen Stengelgliedern, ist also

[1]) Eigentlich meint er eine Doppelsichel aus Partialinflorescenzen.

kein terminales Blatt, sondern ein Kaulomgebilde, in welchem zwei mit $^2/_5$ auf einander folgende blattlose Stengelglieder blattartig verbreitert sind.

Die terminalen Kladodien von *R. aculeatus* erweisen es klärlich, dass die sog. Blattspuren nicht durchaus von den Blättern abhängige Ausbildungen der Oberfläche des Kauloms als eines einfachen Gebildes sind, sondern dass der Stengel, auch wenn er blattlos ist, aus Stengelgliedern als seinen einfachen Componenten besteht. Als Stengelglied bezeichne ich aber nicht, wie es allgemein gebräuchlich ist, ein willkürliches Stück des Stengels zwischen zwei consecutiven Blättern, sondern den unterhalb des Blattes befindlichen, durch die Blattspur (Blattpolster bei Coniferen z. B.) äusserlich bezeichneten Stengeltheil. Nur dort, wo die Blätter den Stengel völlig umfassen, nimmt das Stengelglied den ganzen Stengelumfang ein, als ein Stück des Stengels zwischen zwei Blättern (Fig. 40.) (Holocyklisches Stengelglied). Sonst, wenn die Blätter nur einen Theil des Stengelumfangs umspannen, nimmt auch die Breite der Stengelglieder nur einen Theil des Umfangs ein (mericyklische Stengelglieder); z. B. wenn die nach $^1/_3$ stehenden Blätter ein Drittel der Peripherie umspannen (Fig. 38.), so theilen sich auch drei Stengelglieder in einen Umfang, ihre Querschnitte sind keilförmige Ausschnitte des Stengelquerschnitts (Fig. 47.); sind die Blätter 2zeilig, so theilen sich zwei Stengelglieder in einen Umfang (Fig. 46.); sind sie nach $^2/_5$, so wird der Stengelquerschnitt von 5 Stengelgliedern gebildet (Fig. 48.) u. s. w. Im Längsschnitt des Stengels Fig. 39. sind bei zweizeiliger Anordnung die Grenzen der Stengelglieder durch roth punktirte Linien bezeichnet. Diese Grenzen sind zwar ideal, doch wenigstens bei Kryptogamen mit segmentirender Scheitelzelle, wenn jedes primäre Segment in ein Blatt auswächst, in statu nascendi durch die Wände der einzelligen Segmente vorgezeichnet, da dort jedes einzellige Segment ein Stengelglied, resp., da das aus ihm erwachsende Blatt zu ihm gehört, ein Sprossglied darstellt. Die Stengelglieder, resp. Sprossglieder, sind also schon im blattlosen Stammscheitel potentialiter und bei den Kryptogamen auch realiter als Segmente enthalten. (Fig. 39.) Die Terminalzelle oder statt ihrer (bei den Phanerogamen) die oberste kleinzellige Kappe des Vegetationspunktes ist je das jüngste gliedererzeugende Stengelglied, welches zwar in der Regel im embryonalen Zustand als Segment- oder Gliedbildner verharrt, in seltenen Fällen aber auch selbst in ein Blatt — sodann in ein terminales Blatt — auswachsen kann. Im phanerogamen Stammscheitel sind die Stengel- oder Sprossglieder schon im ersten Ursprung vielzellig, daher ihre Grenzen nicht sinnlich wahrnehmbar; aber die Bildung von Blättern und von Blattspuren am Stengel, der also ein Sympodium der Sprossglieder ist, geht von ihnen ebenso aus wie im Kaulom mit Terminalzelle. Dies ist in bündigster Form der Inhalt der Sprossglied- oder Anaphytosenlehre, die ich seit Jahren als richtig und fundamental erkannt habe, und die, wenn auch mit anderen Worten, auch Delpino [1]) seiner Lehre von der Phyllotaxie zu Grunde gelegt hat.

---

[1]) Federico Delpino: Teoria generale della fillotassi. Atti della r. univers di Genova. Vol. IV. p. 2. 1883.

Die Blattbildung aus den Stengliedern kann nun unterbleiben, wie dies auch bei den letzten Stengelgliedern im terminalen Kladodium von *Ruscus* der Fall ist, aber die Stengelglieder (die man nicht mehr Internodien nennen kann) sind doch vorhanden, besitzen eine gewisse Autonomie, indem sie berippte Gliedspuren (Blattspuren kann man sie auch nicht mehr gut nennen) bilden, und indem einige (meist zwei) derselben blattartig flach sich ausdehnen, andere aber nicht.

Für die Morphologie haben — was so vielfach verkannt wird — die Variationen im Wachsthum, in der Anordnung u. s. w. einen grossen Werth; diese sind gegenüber dem häufigsten Typus, der als Norm gilt, mehr oder weniger abnormal; damit erklärt sich auch der so vielfach angezweifelte Werth der Abnormitäten. Ich habe nach abnormalen Variationen der terminalen Kladodien von *R. aculeatus* emsig gesucht und manche gefunden, welche die morphologische Natur der Kladodien noch besser aufklären. In Fig. 13. ist auch das oberste blattbildende Stengelglied blattartig verbreitert und trägt zur Bildung der blattartigen Kladodienspreite bei, so dass hier drei verbreiterte Stengelglieder vorhanden sind. In Fig. 14. ist auch das Stengelglied γ (das dritte blattlose Glied) flügelartig verbreitert, es entstand ein dreiflügeliges Kladodium, dessen schon Askenasy Erwähnung that. Auch in Fig. 15. ist dieser dritte Flügel γ entwickelt, er verbindet sich aber über der halben Höhe mit dem Flügel α. Selten ist in der Achsel des obersten Blattes am Grunde des Kladodiums statt eines axillären Kladodiums ein Blüthenspross entwickelt, analog wie in der Achsel des einzigen Blattes auf dem fruchtbaren axillären Kladodium von *R. aculeatus* (Fig. 16, 18.). Auch kommen Kladodien vor, die man als halbirt bezeichnen kann, die nämlich nur den Flügel α entwickelt haben, das folgende Stengelglied β aber ohne flügelartige Verbreiterung, wie γ nur als berippte Spur (Fig. 17, 18).

Das axilläre Kladodium von *R. aculeatus* unterscheidet sich von dem terminalen dadurch, dass es auf der vorderen (unteren) Seite, dem fertilen Stengelglied gegenüber, einen starken Kiel besitzt, der nach abwärts in eine mehrrippige Gliederspur ausgeht. Es erklärt sich dies damit, dass im axillären Kladodium auf das erste hintere, nach Monocotylenart normal adossirte Stengelglied ein zweites nicht verbreitertes Stengelglied nach vorn folgt, und dass erst das 3. und 4. Glied flügelartig verbreitert ist (Fig. 29 A). Damit erklärt sich die mehr symmetrische Stellung des fertilen Blattes zur Kladodiumspreite, wenn man sie mit der Stellung des obersten Blattes am Grunde des terminalen Kladodiums vergleicht (Fig. 29 B). Ausnahmsweise fand ich denselben Bau auch am terminalen Kladodium, z. B. in Fig. 23, wo auf der vom obersten Blatt abgekehrten Seite sogar ein kleiner Flügel, als zweites Stengelglied, entwickelt war. Auch bei *R. hypophyllum* und *hypoglossum* ist erst das 3. und 4. Stengelglied zur Spreite des axillären Kladodiums entwickelt, daher es bei *R. hypophyllum* nach Van Tieghem auch vorkommt, dass ein axilläres Kladodium vorn und hinten (auf dem ersten und zweiten Stengelgliede) eine Inflorescenz erzeugt.

Zu erklären ist noch die Ligula von *Ruscus hypoglossum*, wozu sich eine

Bildungsvariation von *Semele androgyna* vorzüglich eignet. Es ist dies eine Form, welche Bourgeau auf den Kanarischen Inseln Teneriffa und Canaria gesammelt hat, deren blüthentragende Kladodien am Rande unter jeder Braktee mit einem einwärts gekrümmten, bisweilen sehr grossen Zahne versehen sind. Die Form möge var. *dentata* heissen, im Gegensatz zur normaleren *emarginata*, die das Museum von Madeira (Mandon) und aus dem Berliner Botanischen Garten besitzt. Dieser Zahn ist öfter von der Braktee oberwärts getrennt, hängt mit ihr nur unterwärts zusammen (Fig. 6 A, B), bisweilen geht er in sie über und hebt nur ihre Insertionslinie in senkrechte Lage (Fig. 6 C). Wenn er sehr gross entwickelt ist (Fig. 7 A), scheint er die fehlende Braktee zu ersetzen, trägt aber auf der Spitze einen braunen Zahn und ist auch am inneren Rande unten etwas bräunlich häutig. Der Zahn ist in Fig. 9 auch entwickelt, sichelförmig gekrümmt, obzwar das fertile Stengelglied in medianer Stellung sich entwickelt hat; sein concaver Innenrand geht in die häutige Braktee über. In Fig. 11. ist der Zahn niedrig, gezackt, und bildet eine Apophyse für das median rückwärtsstehende Deckblatt. Der Zahn ist ein unter der Braktee individualisirter, frei ausgegliederter oberster Theil des Stengelgliedes, der also aus dem Sympodium des Kladodienkauloms heraustritt, was nur die Anaphytosenlehre verständlich macht.

Diese Varietas *dentata* erklärt nun auch die Beschaffenheit der Ligula bei *Ruscus hypoglossum,* welche dem Kladodium selber so ungemein ähnlich gebildet ist. Sie ist nämlich mit dem Stengelgliedzahne von *Semele* identisch; jedoch ist letzterer nur einseitig aus dem Sympodium herausgewachsen,, bei *R. hypoglossum* aber beiderseits gleichmässig, symmetrisch, die eigentliche Braktee ist auf die braune Spitze der Ligula reducirt. Dies bestätigen Formen der Ligula, die man an der cultivirten Pflanze (var. *microglossa*) bisweilen findet (Fig. 31 A B). In A ist der obere Theil der Ligula ganz häutig, braungefärbt, in B bildet dieser Theil fast die ganze Braktee, nur die Basis der Apophyse ist noch grün und krautig. Die Apophyse, welche die Braktee mit dem im Sympodium enthaltenen Stengelgliede verbindet, und welche in Fig. 31 B. gering entwickelt ist, erscheint in Fig. 30 in die Ligula (der var. *macroglossa*) emporgewachsen, dagegen die eigentliche Braktee correlativ als Spitzenkappe verkrümmert. Nachdem nun das Blatt nichts anderes ist als der vom Sympodium getragene, aus ihm hervorgewachsene Theil des Sprossgliedes, so ist die Ligula begrifflich allerdings ein Blatt, welches aber seinem comparativ erwiesenen Ursprung nach ganz den Bau und die Beschaffenheit des blattartig verbreiterten Stengelgliedes zeigen muss.

Bei *Ruscus hypophyllum* ist in der Regel die normale Braktee entwickelt (Fig. 33); in Fig. 34 hat sich aber bereits die stengelgliedartige Apophyse entwickelt, und Fig 35 ist ein Fall, in dem statt der Braktee eine schmale Ligula mit kappenförmig reducirter Brakteenspitze sich gebildet hatte. Abnormal ist die Stellung der Braktee bei der genannten Art auf der Vorderseite, doch fand Askenasy auch bei dieser einzelne Kladodien mit oberseitiger Braktee, so wie ich umgekehrt an einem kräftigen Stengel von *R. hypoglossum* die untersten Kladodien mit unterseits entspringender Ligula versehen vor mir habe.

Interessant sind ferner noch die zweispaltigen und dichotom getheilten Kladodien, die als Bildungsabweichung bei *Semele* und bei *Ruscus* vorkommen. Bei der Form mit median oberseitiger Inflorescenz von Teneriffa sind die Kladodien am Ende kurz zweizähnig; die beiden Zähne sind etwa gleich gross, wenn die Inflorescenz genau symmetrisch median steht (Fig. 10); wenn sie aber unsymmetrisch situirt ist, so steht über der breiteren Hälfte des Kladodiums auch der breitere, grössere Zahn, über der schmäleren der kleinere Zahn (Fig. 9). Dies weist deutlich darauf hin, dass da die beiden blattartig verbreiterten Stengelglieder des Kladodiums sich mit den Spitzen getrennt haben. (Fig 44.) Besonders interessant ist das dichotom getheilte Kladodium Fig 8. Die beiden Dichotomiezweige tragen an den Innenrändern je eine Inflorescenz, darunter in der Mediane oberseits befindet sich ebenfalls eine solche; deswegen geht hier ausser den zwei lateralen Bündelcylindern auch ein mittlerer in die mediane Inflorescenz und gibt rechts und links einen Ast ab zu den innen randständigen Blüthengruppen. Die Anordnung der Stengelglieder zeigt das Schema Fig. 41 A. Die Mediane entspricht den vereinigten Innenrändern beider Zweige, das mediane Stengelglied ist also beiden abwärts vereinigten Rändern gemeinsam.

Bei *Ruscus aculeatus* kommen ebenfalls kurz zweispaltige (Fig. 19), dann tiefer gespaltene (Fig. 20) bis eigenthümlich dichotom getheilte terminale Kladodien (Fig. 21, 22) vor. In Fig. 21 ist die Theilung derart, dass die Stengelglieder β und γ den einen Zweig der Dichotomie bilden, α und δ aber den anderen Zweig. Es theilen sich also die Glieder des einfachen Kladodiums in die beiden Dichotomiezweige; zum Zweig $\alpha\,\delta$ kommt noch ein neues Glied ζ hinzu, zum Zweig $\beta\,\gamma$ ein Glied ε, beide als Kielnerven Die dichotome Verzweigung besteht also in wirklicher Theilung des ungetheilten, aber aus Gliedern zusammengesetzten Gebildes und Hinzubildung neuer Glieder. Das findet übrigens auch bei *Semele* Fig. 8 und 41, jedoch bei zweizeiliger Anordnung der Glieder, für beide Zweige in einer Fläche, statt. Ähnlich wie Fig. 21 ist 22, nur ist der Zweig $\beta\,\gamma$ am Ende stumpf zweilappig, d. h. die beiden Glieder desselben sind getrennt, nach Art der Kladodienzähne von *Semele* ausgebildet.

Axilläre dichotomirte Kladodien von *Ruscus aculeatus* sehen wir in Fig. 25—28. In 25 ist das eine blattartige Stengelglied zahnartig getrennt ausgewachsen, in 26 beide Stengelglieder, sodass die Spitze als kleines Spitzchen unterhalb des grösseren Lappens gekommen ist; ebenso in Fig. 27. In Fig. 28 ist nicht nur das Kladodium dichotom (nach Art eines dichotom getheilten echten Blattes) getheilt, sondern auch sein Stützblatt (28 B, vergrössert) zweispaltig. Es sei hiebei an die zweispaltigen Blätter von *Lonicera periclymenum* erinnert, deren ich in meiner Abhandlung über *Streptochaeta* [1]) erwähnte, und welche ebenfalls oft sonderbar dichotomirende Achselsprosse besassen. [2]) Das dort zur Erklärung Gesagte gilt auch hier für dieses *Ruscus*-Kladodium.

[1]) Über den Ährchenbau der brasilianischen Grasgattung *Streptochaeta*. Sitz. d. böhm. Ges. d. Wiss. 1889.

[2]) Eine ausführlichere Mittheilung hierüber wird thunlichst bald erscheinen.

Auch bei *R. hypoglossum* fand ich ein dichotomes axilläres Kladodium (Fig. 32) mit der Inflorescenz in der Gabel, jedoch mehr auf der Oberseite. Der gekrümmte Zweig *L* entspricht einerseits dem grossen Zahn von *Semele* 7 A (hat auch dessen Nervatur), also einem Stengelgliede, anderseits auch der Ligula; das fertile Stengelglied hat sich hier nämlich nicht median, sondern lateral gestellt, bildet daher den einen Flügel des Kladododiums. Ein abermaliger Beweis, dass die Ligula eigentlich einem Stengelgliedzahne gleichwerthig ist.

Über die Kaulomnatur der Kladodien der Asparageen kann nach Allem kein Zweifel mehr bestehen. Ist ja doch auch die Kaulomnatur des primären axillären Kladodiums von *Asparagus*, welches bei *Myrsiphyllum* ebenfalls blattartig entwickelt ist, vollkommen erwiesen. Es kann somit ein Kaulom nicht nur die äussere Form, sondern auch die anatomische Structur (Anordnung der Gefässbündel) eines Blattes annehmen. Mit Recht hat sich daher schon Dutailly [1]) gegen die doctrinäre Ausnützung der anatomischen Methode zur morphologischen Unterscheidung von Achse und Blatt erklärt und an die Blattstructur sich annähernde Beispiele an Inflorescenzzweigen der Gramineen als Gegenargument angeführt. Er sagt, dass solche Abweichungen in jenen Achsen vorkommen, welche sich erschöpfen und begränzen, wozu auch die Kladodien von *Ruscus* etc. gehören. Ich füge hinzu, dass daselbst die Anordnung der Gefässbündel wie im Blatte zumal dann eintritt, wenn zweizeilig gestellte Stengelglieder (nach Art der Blattglieder) blattartig sich verbreitern, und die Blattbildung rudimentär oder ganz unterdrückt wird. Ist ein solcher Spross axillär, so zeigt sich seine Abhängigkeit vom Tragblatt darin, dass sich seine Bündel mit dem Xylem, statt gegen ein eigenes, gemeinsames Centrum, gegen das Xylem des Tragblatts orientiren (ebenso wie eine blosse Blattexcrescenz es thut. (Fig. 50.) In dieser Beziehung ist allerdings, wie Van Tieghem richtig hervorhebt, das blattartige Kladodium der Asparageen analog der Fruchtschuppe der Abietineen und überhaupt der Araucariaceen (vergl. Fig. 49) und der Doppelnadel von *Sciadopitys*; woraus aber nicht etwa folgt, dass auch dies Kladodien sind (wie Dickson und Masters [2]) annehmen). In der Fruchtschuppe und Doppelnadel sind einfach die verschmolzenen Blätter ebenso orientirt, wie im Phyllokladium von *Ruscus* etc. die Stengelglieder, was für jene eine vergleichende Untersuchung ebenso beweist, wie für die letzteren die Kaulomnatur.

Schliesslich gebe ich in Fig. 51 ein ungefähres Bild der normalen, kladodienlosen Stammform, aus der die Gattungen der Asparageen entstanden sind. Die grundständigen Laubblätter haben sich noch manchmal bei *Danaë* erhalten, die übrigen Blätter sind durchaus auf Schuppenblätter reducirt worden. Der Blüthenstand der Urform war eine aus Brachiobotryen zusammengesetzte Rispe. Die terminalen Trauben mit unverbreiterter Hauptachse haben sich an den

[1]) Sur la structure anatomique des axes d'inflorescence des Graminées. Adansonia XI. 1873—76.

[2]) M. Masters: Review of some points in the comparative morphology, anatomy and live-history of the Coniferae. Linnéan Society's Journal-Botany. Vol. XXVII. 1889.

Seitenzweigen von *Danaë* erhalten, sind aber einfach geworden, indem die Brachien auf Einzelblüthen reducirt wurden. Sonst sind die Traubenachsen durch blattartige Ausbildung der Stengelglieder zu Phyllokladien geworden; die terminalen Trauben des Hauptstengels sind überdies bei *Danaë* und *Semele* total reducirt worden, bei *Ruscus* haben sie sich als Phyllokladien erhalten, so dass hier Kladodien dreier Sprossgrade vorkommen. Bei *Semele* sind die fertilen Kladodien ursprünglich noch mehrgliedrige Botryen aus Brachien (Cymen der Autoren), die fruchtbaren Glieder aber transversal (zum Stützblatt) zweireihig, die obersten zwei flachen Glieder steril und blattlos. Doch kommt auch schon Reduction auf 2, dann auf 1 transversales fertiles Stengelglied vor, und schliesslich stellt sich das einzige fertile Sprossglied median nach hinten. Das ist dann in der Gattung *Ruscus* typisch geworden, nur mit der etwas abnormalen Abänderung bei *R. hypophyllum,* ausnahmsweise auch bei *hypoglossum*, dass sich das erste, fertile Glied nach vorn gestellt hat. Wenn schon an den fertilen Kladodien die blattartige Verbreiterung der Stengelglieder ein starkes Vegetativwerden des traubigen Blüthenstands bedeutet, so werden schliesslich viele Kladodien (bei *Danaë* alle) rein vegetativ, indem sie nur auf ein paar blattlose Stengelglieder sich reduciren. Auch *Myrsiphyllum* (*Asparagi* Sect.) hat blattartige Phyllokladien und nur eine, meist zweiblüthige, Inflorescenz, jedoch ganz am Grunde des Phyllokladiums, vorn, der einen Flanke mehr genähert (Fig. 36). Nur bei *Asparagus* s. str. ist die Achse des primären Achselsprosses, die am Grunde meist (so bei *A. officinalis*) jederseits eine Wickel bildet, stielrundlich, nadelförmig geblieben; in den beiden Wickeln hat sich jedoch nur die Primanblüthe als solche erhalten, während die folgenden Blüthensprosse unter Reduction der Blüthe ebenfalls nadelförmig geworden sind, und auch statt der Primanblüthen bilden sich beim vollkommenen Vegetativwerden des ganzen Büschels blosse Nadeln. Der primäre Achselspross kann aber auch als beblätterter Hauptzweig sich ausbilden.

ERKLÄRUNG DER FIGURENTAFELN.

TAF. I.

Fig. 1.—3. Kladodien von *Danaë racemosa*. In 3 stehen über Blatt s_1 zwe Kladodien, einem völlig zertheilten und der Muttachse angewachsenen entsprechend.

» 4.—5. Kladodien von *Semele androgyna* var. *emarginata*, 5. Randtheil mit einer Braktee, etwas vergrössert.

» 6. A—C Randzähne sammt Brakteen der var. *dentata* von derselben Art.

» 7. Zweizähniges Kladodium derselben Var. A von oben (hinten), B von unten (vorn).

» 8. Dichotomes Kladodium derselben Var.

» 9.—11. Form derselben Variet. mit median hinten situirter Braktee und Inflorescenz. 9—10 ganze Kladodien, 11 Blüthengruppe mit Braktee und deren Apophyse.

TAF. II.

Terminale Kladodien von *Ruscus aculeatus*.

Fig. 12. Zweig mit 6 Blättern 1—6 und deren axillären Kladodien, nach $^2/_5$ α β γ (7—9) drei Stengelglieder des terminalen Kladodiums, α β blattartig verbreitert.

» 13. Zweig, an dem auch das Stengelglied des obersten Blattes 6 flügelartig verbreitert ist, A B von beiden Flachseiten des terminalen Kladodiums, δ ein viertes Stengelglied.

» 14. Dreiflügeliges Kladodium, der dritte Flügel vom Stengelglied γ gebildet.

» 15. Desgleichen, aber Flügel γ oberwärts mit Flügel α sich vereinigend.

» 16. Das oberste Blatt trägt in der Achsel statt eines lateralen Kladodiums einen Blüthenspross.

Fig. 17—18. Halbirte Kladodien, nur α flügelartig entwickelt; oberster Seitenspross in 17. ein Kladodium, in 18. ein Blüthenspross; 18 B von der Rückseite.

» 19.—22. Verschieden gespaltene und dichotom getheilte Kladodien. 21 B von der Rückseite; in 22 A der rechtseitige Dichotomiezweig am Ende mit getrennt ausgewachsenen Stengelgliedern $\beta\,\gamma$; 22 B dessen zweilappiger Endtheil vergrössert.

» 23. Das terminale Kladodium auf der vom axillären obersten Kladodium abgekehrten Seite mit einem kleinen schiefen Flügel.

TAF. III.

Fig. 24—29. Zu *Ruscus aculeatus.*

Fig. 24. Etwas unsymmetrisches axilläres Kladodium

» 25.—27. Gespaltene axilläre Kladodien

» 28. Vollkommen dichotomes axilläres Kladodium; B dessen zweispaltiges Tragblatt vergrössert; C ein aus einer dichotomen, nicht an ein Blatt gebundenen (nicht axillären) Stengelverzweigung hervorgegangener abnormer Zweig, dessen Blatt II. das zweispaltige Kladodium trägt. D erklärendes Schema, die Zweitheilung von Blatt und Achselspross auf ein Schwanken zwischen $^1/_2$ und $^2/_5$ Stellung zurückführend.

» 29. A Schema des axillären, B des normalen terminalen Kladodiums.

Fig. 30.—32. Zu *Ruscus hypoglossum.*

Fig. 30. Kladodium mit Ligula der Form. *macroglossa.*

» 31. A B. Ligulae der Form. *microglossa*, den Übergang in die normale trockenhäutige Braktee zeigend.

» 32. Zweispaltiges Kladodium, A von der Oberseite, B von der Unterseite.

Fig. 33.—35. Zu *Ruscus hypophyllum.*

Fig. 33. Normale Braktee.

» 34. Braktee mit etwas verlängerter Apophyse.

» 35. Ligula mit Kappenspitze an Stelle der Braktee.

Fig. 36.

Kladodium mit Inflorescenz von *Myrsiphyllum asparagoides*, von der Unterseite gesehen.

Fig. 37.

A. Axilläre Doppelwickel von Nadeln von *Asparagus officinalis;* Priman- und Secundannadel (1, 2) an der Spitze Blätter und axilläre Nadelbüschel treibend. B Achselständiger Zweig mit 2 seitlichen Blüthen.

TAF. IV.

Schematisirte Darstellungen.

Fig. 38. Spross mit dreizeiligen mericyklischen Sprossgliedern 1, 2, 3 u. s. w.

» 39. Spross mit zweizeiligen mericyklischen Sprossgliedern im Längsschnitt. Die rothpunktirten Linien geben die Grenzen der Stengelglieder im Stengel an. Durchschnitt des axilen Gefässbündelcylinders und der Bündelcylinder der Achselsprosse.

» 40. Spross mit holocyklischen (den ganzen Kaulomumfang einnehmenden) Stengelgliedern.

» 41.—43. Schemata des Kladodiums von *Semele*, die Anordnung der Stengelglieder versinnlichend. 41 A dichotomes Kladodium der Fig. 8, B dasselbe tiefer dichotomirt gedacht, 42 einfaches Kladodium mit 4 fertilen, blatttragenden Stengelgliedern, 43 mit nur einem randständigen Blatt.

» 44. Schema des fertilen Kladodiums von *Ruscus*.

» 45. Schema des sterilen Kladodiums.

» 46.—48. Querschnitte durch Sprosse mit 2, 3, 5 mericyklischen Stengelgliedern und zugehörigen Blättern; normale Orientirung der Gefässbündel in den Stengelgliedern und Blättern.

» 49. Querdurchschnitt durch Fruchtschuppe und Deckblatt der Abietineen, die Anordnung der Gefässbündel zeigend, A am Grunde, B in höherer Lage ausgeführt.

» 50. Querdurchschnitt durch steriles Kladodium und Deckblatt, Gefässbündel beider einander wie in Fig. 49 mit den Tracheen zugekehrt.

» 51. Schema der präsumtiven Stammform der Asparageen vor der Kladodienbildung.

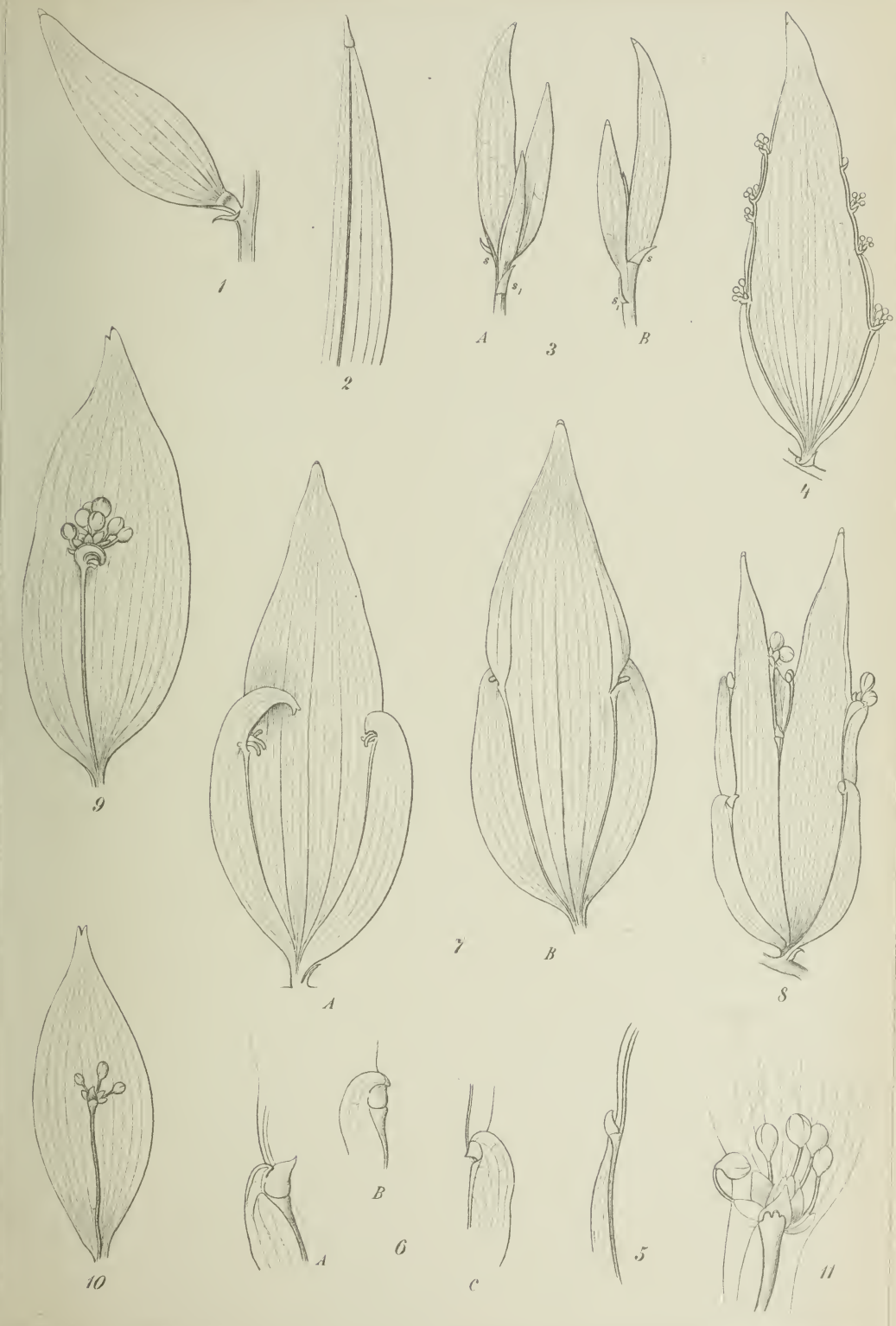

L. Čelakovský delin.

13

12

14

15

18 B

17

16

18 A

22 B

22 A

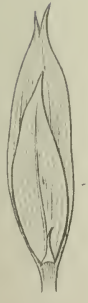

19

20

21 A

21 B

23

L. Čelakovský delin.

25

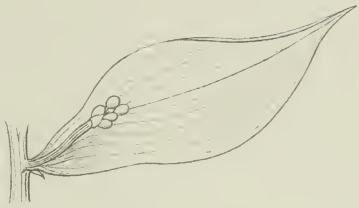

24

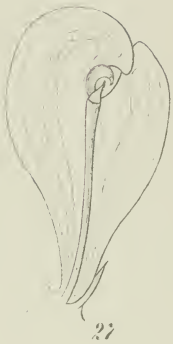

27

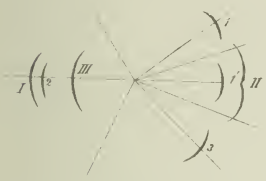

28 D

28 A

28 B

A 29 B

28 C

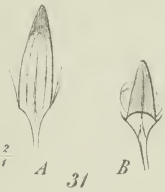

A 31 B

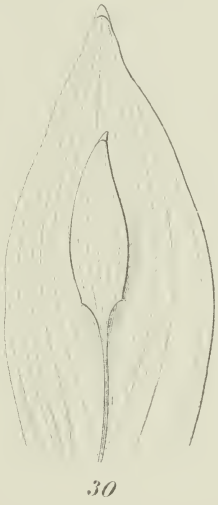

30

35

26

34

33

B 32

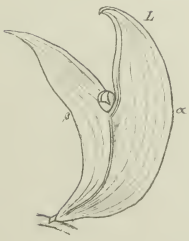

A

36

A 37

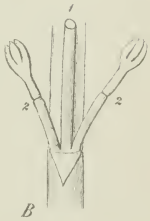

B

L. Čelakovský delin.

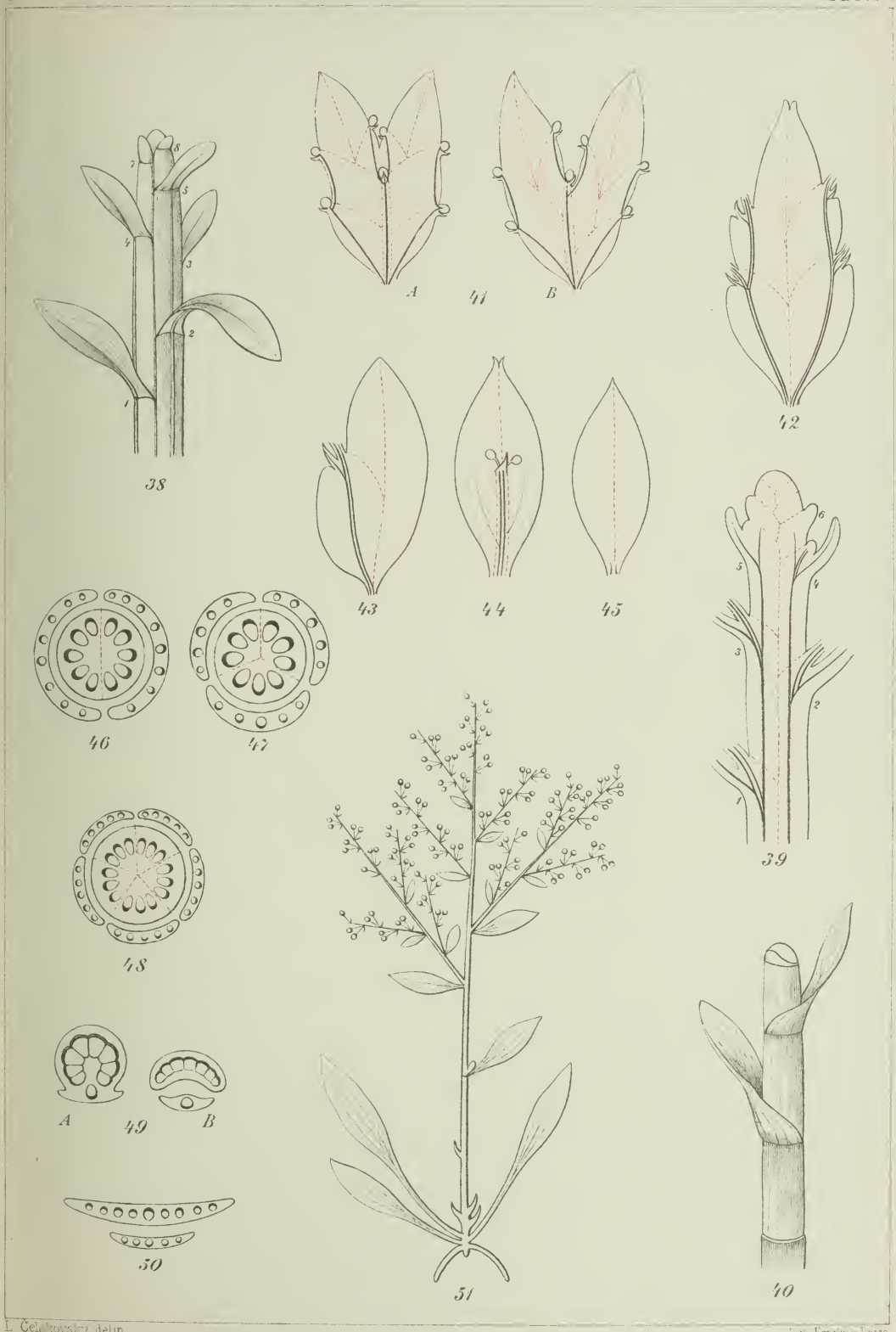

L. Čelakovský delin. Lith. Farský v Praze

ROZPRAVY
ČESKÉ AKADEMIE CÍSAŘE FRANTIŠKA JOSEFA
PRO VĚDY, SLOVESNOST A UMĚNÍ V PRAZE.

ROČNÍK II. TŘÍDA II. ČÍSLO 28.

O TYFU EXANTHEMATICKÉM.

NAPSAL

PROF. DR. J. HLAVA.

(S 1 TABULKOU.)

VĚNOVÁNO ZA PŘIJETÍ DO ČESKÉ AKADEMIE CÍSAŘE FRANTIŠKA JOSEFA
PRO VĚDY, SLOVESNOST A UMĚNÍ.

PŘEDLOŽENO DNE 12. KVĚTNA 1893.

V PRAZE.
NÁKLADEM ČESKÉ AKADEMIE CÍSAŘE FRANTIŠKA JOSEFA
PRO VĚDY, SLOVESNOST A UMĚNÍ.
1893.

Tiskem J. Otty v Praze

V Sborníku lékařském (III. 1.) uveřejnil jsem nálezy bakteriologické při tyfu skvrnitém na základě pozorování epidemie, která roku 1888 v Praze panovala. Jelikož jsem byl prvním, který systematicky také vyšetření konal, bylo mé postavení poněkud obtížné i při položení otázky, kde asi dlužno hledati supponované agens, nemohl jsem věnovati v první části ustrojí respiračního takou pozornost, jak ji zasluhuje, i nebylo mně možno — jelikož hlavně mrtvolný materiál jest mně k disposici, v těchto hledati příčinu nemoci tak eminentně nakažlivé. Rozhodl jsem se hlavně pro vyšetření krve a sleziny, maje na zřeteli, že snad bakterie jsou příčiny t. e — Jako výživných užil jsem hlavně zřetelem na bakterie půdy výživné slabě alkalické.

Resultát jest v krátkosti tento: v krvi i ze sleziny vyrůstají hlavně ve visuté kapce ovoidní formy po dvou, někdy i v řetízkách, z nichž terminální se v bacilly někdy prodlužují. Vřetenovitá forma převládá i v bacillech, jež mají délky až 2 μ a uprostřed šířky 1_12 μ.

Maje za to, že v kulturách na pevných půdách nalezené formy řetízkové jsou identickými s těmi, které ve visuté kapce jsem pozoroval — považoval jsem je jako bakterie i označil jako streptobacilly. Vytknul jsem (viz str. 20.) velikou příbuznost kultur těchto bacillů k bacillu pneumonie (Pasteur-Frankel-Weichselbaum), ku streptokokku pyogennímu i k bacillu acidi lactici i prohlásil streptobacilly, ovšem s jakosi reservou, za zvláštní genus. Byl jsem k tomu veden hlavně negativními nálezy v orgánech, ve kterých mimo útvary řetízkové neshledal jsem při obyčejném zbarvení v kapkách visutých viděné a vykultivované »streptobacilly«. Ano i experiment valně mě nepřesvědčil — tak že v resumé svém i streptobacillům z kultur jsem nepřipsal s absolutní jistotou souvislost příčinnou s t. e., nýbrž ponechal jsem příštím vyšetřovatelům rozhodnutí otázky té.

Práce moje pojata byla v bakteriologii Cornila-Babeše, ale mé reservované stanovisko není tak pointováno, jak bych si toho byl přál, i proto ty nesprávné referáty v pozdějších pracích, zejména francouzských autorů.

Od roku 1889 do 1891, ve kterémž roku měl jsem příležitost v malé epidemii tyfu skvrnitého své dřívější nálezy kontrolovat, nevyšla než práce Babesova (Annales Pasteur). — Týž autor v jediném případě, který tyfu

exanthematickému se podobal, nalezl krátké bacilly v krvi i v orgánech, i myslí, že bezpochyby za klinických symptomů stejných probíhající případy exanthemu, kteréž doposud jako t. e. platí, různou mají aetiologii.

Jak praveno, vyšetřoval jsem roku 1891 8 případů tyfu exanthematického i podotýkám předem, že nálezy moje byly poněkud jiné, než v první epidemii. — Pozorování moje z první epidemie o formách ovoidních po dvou i v řetízkách bylo správné, leč tehdy obdržené kultury nezdály se býti identickými s nalezenými formami ovoidními i protáhlejšími (v krvi, v slezině).

Chci sděliti předem své nálezy v tehdejší epidemii (1891); differentní nálezy bakteriologické nutkaly mne, abych konservované i uschované orgány a preparáty z roku 1888 ještě jednou prohlédl, což vyžadovalo celý skrovný čas, jenž mně za mého úřadování děkanského 1891/92 zbýval. Očekával jsem, že srovnáním nálezů mikroskopických i bakteriologických naleznu podklad pro správné posouzení aetiologie t. e., i bylo mně pak tím vítanější, že jsem mohl nabyté zkušenosti na dvou nových případech, z nichž jeden v únoru, druhý počátkem března tohoto roku v zdejší nemocnici byl pozorován, kontrolovati.

I. Epidemie t. e. roku 1891.

I. 7/4. 1891 vyšetřena jest krev na sklíčkách čerstvá ze případu t. e.*) (H., 32letý muž, exanthem asi 7. den onemocnění). V krvi čerstvé nalézají se ovoidní těliska asi $^1/_5$ tak velká jako červené krvinky ojediněle anebo po dvou, jsou téhož lesku zelenavého jako krvinky, a vedle těch vidíme podlouhlejší tvary, které zdají se míti výběžek vlnitý.

Krev na sklíčku přischlá a barvena dle Chenzinského, Gramma — obsahuje rovněž ovoidní těliska, která jsou zvláště při Grammově zbarvení homogenně tmavomodře zbarvená a nezdají se býti ani částí krvinek rudých ani jádra bílých.

Kapka krve přenesena na tekuté půdy alkalické, avšak tyto zůstaly sterilními.

II. Muž asi 40letý † 24./4. 1891 na oddělení prof. Eiselta. Týž byl celkem 11 dní v nemocnici; v prvých 5 dnech jevila se značná horečka a exanthem na končetinách hrudníku; 6. den vstupu nastala apyrexie, avšak 9 den počaly příznaky meningeálního podráždění a 11. den za obrazu meningitidy cerebrospinální skonal. Smrt nastala 24/4. ve 12 hodin v noci a ráno v 8 provedena sekce.

Zajímavým jest nález na mozku: Dura mater napjatá, tenká, nastřiknutá; při vyjmutí mozku nápadná jest šarlachová červeň piae matris na obou hemisferách na konvexitě; nejjemnější cevky jsou nastřiknuty a mimo to nalézáme podél ven tečkovité haemorrhagie. Kora rovněž červenou barvou praecisně se odlišuje od bílé hmoty dřeňové, i tu a tam nalézáme v kořе pruhovité i tečkovité haemorrhagie. Na ostatních částech mozku hyperaemie není tak vyznačena. Z ostatního nálezu bych vytknul: lobulární pneumonii, nádor sleziny akutní. — Ve střevě starší pigmentace sliznice, nikde vředy; na intimě a. pulmonalis před rozvětvením nástěnné svěží bradavkovité excrescence pokryté svěží sraženinou krevní; na kůži exanthem viděti není.

*) Veškeré případy pocházejí z oddělení prof. Eiselta, který mně liberálně materiál přenechal, za což mu na tomto místě díky vzdávám.

Diagnosa: Meningoencephalitis haemorrhagica. Endocarditis verucosa a. pulmonalis — Pneumonia lobularis — Tumor lienis acutus Typhus exanthematicus.

Před sekcí očkovány jsou krev ze srdce i ze sleziny i částečky mozku do alkalické gelatiny, agaru, glycerinového agaru, krevního serum, do vody s haemoglobinem, alkalického bouillonu, glycerinového bouillonu, i krev dle Buchnera na obyčejný agar.

Vyšetřována pak krev čerstvá i pulpa sleziny i rozetřena na sklíčka.

V čerstvé krvi nalézáme opětně ovoidní tělíska i v řetízkách, ale vedle těchto zvláštní tělíska ovoidní s výběžky na jednu stranu aneb na obě, z čehož zvláštní vřeténko resultuje asi jako malá endotheliální buňka i nad to krátké jako bacillovité útvary. — Podobných forem vidíme na zbarveném praeparátu z krve (dle m. Weigert.) (fig. 8), i na praeparátu z čerstvé i natřené sleziny. Některé z těch ovoidních útvarů mají v sobě skvrny — jako vakuoly; jiné jsou v řetízky po 4—6 individuech postaveny. Vyšetření kultur na výše uvedených půdách, jak ze srdce (krev) tak ze sleziny i z mozku, kteréž při teplotě 37° C. byly postaveny v Rohrbekově thermostatu, jevilo resultát trojí:

1) Na půdách tekutých (slez.) nalézáme ovoidní tělíska, po dvou, po čtyřech, vřeténka s jemnými, přišpičatělými výběžky dvěma neb jedním, paličkovité formy, volná vlákna se zrníčky uvnitř mycelu podobná, rovná i vlnitá (fig. 11.).

2) Vedle těchto forem však vyrostly daleko menší řetízky kokkovitých útvarů o 50—80 článcích.

3) Na pevných půdách z mozku, ze sleziny (a. gel.) spoře, z krve více, utvořil se povlak kapičkovitý jako rosa pro streptokokkus pyogenes tak charakteristický. Některé půdy jako o. a. ze sleziny, gl. a. ze sleziny zůstaly sterilní. — Avšak 7. dnem vyrostl i na těchto půdách drobný povlak šedavý, kterýž obsahoval směs jednak malých streptokokků, jednak ovoidních forem po dvou i v řetízkách, i ona vřetena i formy vibrionovité.

Přenesením nalezených forem sub 1. a sub 3. na nové půdy alkalické pevné shledal jsem, že naprosto nerostou, i pozdější přenášení na sladové půdy více je nevzkřísilo.

Ovoidní tvary barví se dle Gramma, avšak závisí na jakosti barvě i na odbarvování, zda pěkné zbarvení dostaneme. Zbarví se také dle Weig. meth. při odbarvování s xylolanilinem —; více se odporučuje methoda, barvíme-li asi 10 minut sehnaným roztokem encianové modři anilinované, necháme-li odbarvit čistým olejem anilinovým po předcházejícím krátkém účinku lugolového roztoku.

Abych v praeparátech orgánů tyto formy mohl spíše nalézti, abych pak ty útvary vřetenité dobře rozeznal od elementů buničných, barvil jsem předem pikrokarminem — (později jsem raději brával kamencový karmin*) a na to teprve nechal jsem na sklíčku účinkovati alkalickou encianovou modř — lugol — anilin — i dokončil úplné odbarvení v origanském oleji — tak že praeparát měl svou původní růžově violovou barvu po kamencovém karminu aneb světle červenou po karminu. Nejlepších resultátů docílil jsem, když praeparáty

*) Vždy čerstvě připravený.

z orgánu ponechány byly 12—24 hod. v karbolové violeti metylové, načež nechal jsem účinkovati Lugol a pak anilin, aneb anilin s hřebíčkovým olejem, aneb anilin s eosinem. Při této modifikované methodě Weigertově jsem zůstal. Mimo tyto methody zbarvují se tato těliska i modří methylenovou Löfflerovou i Sahliho do syta, když v slabém roztoku po 24 hodin barvíme.

Toto předeslav, chci uvésti histologické nálezy z tohoto případu.

a) *Plíce:*

Značná hyperaemie; alveoly místy jsou krvinkami rudými naplněné — místy kolem bronchu, v němž exsudát buničný se nalézá, několik alveolů exsudátem po většině buničným a skrovně fibrinem naplněny.

Mikroorganismy nalézáme v alveolech různé; jsou tam chomáče řetízků kokkovitých útvarů; jinde v exsudátu diplokokky se nalézají. Vedle těch však v exsudátu bronchiálním formy ovoidní se objevují a tolikéž v alveolech po dvou aneb po čtyřech svou velikostí od řetízků kokkovitých útvarů se lišící.

b) *Slezina:*

Prostory hojně krvinkami rudými i pigmentem amorfním naplněné; značné zvětšení endotheliálních elementů i lymphoidních.

I zde nalézáme v cevách řetízek kokků malých a vedle toho četné ovoidní tvary, některé prodloužené s pupenci, některé v řetízky postavené, některé ovoidní pak s vakuoly (fig. 2.).

c) *Mozek:*

Pia mater obsahuje velké množství pigmentových buněk, jest krvinkami rudými infiltrována. Taktéž v koře nalézáme krvinky rudé — místy haemorrhagická ložiska, místy kolem značnější leukocytosní invasi V cevách vidíme řetízky kokků malých a na nečetných místech vidíme kapillary ucpány silně tlustými bacillovitými útvary, které *jako články mycelovité* vypadají.

d) *Ledviny:*

Epithel jeví místy degeneraci parenchymatosní; cévy krevní jsou značně naplněny i v kličkách glomerulů. Mikroby jsem nenalezl.

e) *Sval srdeční* degenerován není.

f) *Endopulmonitis verucosa:*

Obraz histologický odpovídá docela produktivnímu zánětu; v sraženinách nalézáme houfy kulatých i ovoidních útvarů o něco menších, které se však nedobře barví.

Srovnáme-li nálezy anatomické i bakteriologické, shledáváme, že skutečně výše uvedeným barvením (modifikovanou methodou Weigertovou) nejlépe lze dokázati dvojí formy mikroorganismů, kteréž odpovídají docela formám, které jsme viděli v krvi a v kulturách na půdách tekutých.

III. 1/5. 1891. Krev za živa vyšetřena ze případu t. e. Píša.
IV. 1/5. 1891. » » » » » » » » Barian.
V. 5/5. 1891. » » » » » » » » Máša.
VI. 11/5. 1891. » » » » » » » » Hrabal.

Ve všech případech byl floridní exanthem na kůži.

V čerstvých praeparátech nenalézáme ovoidní tvary jako v I. případu, ale v případu V. a VI. vibrionovité nitky. —

Na zbarvených praeparátech z krve po modifikovaném Weigertově zbarvení zůstávají některá intensivně zbarvená ovoidní tělíska i vedle těchto útvary v V. VI. vlnité. — Kultury z těchto případů nedělány žádné.

VII. † 14/5. 1891. Zemřel Hrabal v 6 hodin večer 11. den nemoci. Sekce vykonána 15/5. ráno s nálezem následujícím.

Na kůži exanthem vybledlý; hyperaemie sliznice průdušinek s množstvím hlenu; hyperaemie plic a oedem terminální. — Nádor sleziny. — Sliznice střeva tenkého beze změn.

V krvi čerstvé, t. j. jen ze srdce vzaté, vidíme opětně, ale sporé ovoidní tělíska; v pulpě sleziny nalézáme streptokokky a vibrionovitá vlákna.

Na zbarvených praeparátech z krve i z pulpy sleziny konstatujeme opět ovoidní tělíska, streptokokky malé a útvary vibrionům podobné.

Ke kultivování opět vzata jest krev ze srdce, hlen a krev z plic, slezina.

Udělány ze všech plotny (alkalická gelatina, agar, glyc. agar) i očkovány půdy tekuté (alkalický bouillon) i kyselé (sladový bouillon). Na plotnách vyrostly streptokokky a sporovitý bacillus, který velice rychle vše přerostl. V alkalickém bouillonu vyrostly streptokokky a vedle toho velké ovoidní útvary s výběžky. V sladovém bouillonu vyrostla také směs oněch ovoidních i prodloužených útvarů vedle malých streptokokků. — Tyto velké útvary nedaly se dobře odděliti na sladových půdách a zahynuly i v těchto, patrně že nemilou nehodou půdy byly příliš kyselé, což bezpochyby i v případu II. se stalo.

Při vyšetření histologickém nalézáme v slezině hojně forem ovoidních, leč v ostatních orgánech nebylo lze jich nalézti. V slezině i vedle toho řetízky malých kokků jsme viděli a ve značně parenchymatosně degenerovaných játrách i ledvinách v cevách krevních rovněž streptokokky se daly dokázati. Zajímavý jest nález v kůži; na místě exanthemu: malobuničná infiltrace s rozpadem centrálním ve vazivu interpupillárním a v tom skupina malých ovoidních (kokkovitých) elementů.

VIII. 28/7. 1891 zemřel muž — 15. den tyfu exanthem. — Sekce objevila obraz nemoci infekční: akutní nádor sleziny, lobulární pneumonie, hyperaemie sliznice průdušinek, exanthem na těle.

Nález v krvi čerstvé byl negativní; taktéž ve pulpě sleziny. — Na zbarvených praeparátech z krve i ze sleziny vystupují dosti četné řetízky. — V obsahu exsudátu ze pneumonie shledáváme na sklíčku řetízky malých kokků (streptococcus), řetízky ovoidních tvarů a nitkovité vlnité útvary jako vibriony i vřetenovité nitky.

K bakteriologickému vyšetření vzata plíce, krev ze srdce a slezina: a sice vylity jsou plotny (o. a. g. i o. a. a.) i očkovány tekuté alkalické i sladové bouillony i direktní na o. a., gl. a , KrSl, slad. a. slabounce kyselý.

Resultát vyšetření jeví se takto:

Z *plic* vyrostl streptococcus Pasteur (bacillus pneumoniae Fränkel-Weichselbaum), pak *Vibrio proteus ruber* na půdách alkalických.

Na půdách sladových vyrůstá směs řetízkových útvarů i vibrionů, zejména vidíme mnoho ovoidních a vřetenovitých forem. Plotnami (glyc. a.) lze differencovati opět jen streptococcus Pasteur a vibrio ruber.

Vibrio proteus ruber tvoří na gelatině alk. na plotně šedobílé lesklé polokulovité kolonie, kteréž splývají, ale gelatinu nezkapalňují; v hloubi jsou kolonie brouskovité bílé. — Podobný vzrůst na plotnách agarových.

Vpichem na gelatině alk. utvořuje se na povrchu sytý bílý, pak růžový povlak vazký do hloubi málo v zrníčkách vnikající. — Na agaru obyčejném glycerinovém, sladovém utvořuje se povlak sytý bílý s lehkým nádechem do růžova vazký. V gelatině kyselé vpichem hřebíkový vrůst; hlavička více sušší než na alk. gel. a kolem kalí do šediva okolí. V bouillonu sporá ssedlina a v ní vibrionovité nitky jako s přepážkami. Jest exquisitni aerob. Ve visuté kapce málo pohyblivý; spory netvoří. Na bramboru rovněž zarůžovělý povlak. Optimum vzrůstu při 25° C. Dle stáří nalézáme různé formy. Nejdříve jsou to krátké bacilly v zoogleae utvořené; tyto vyrůstají ve (vibriony) křivé bacilly i dlouhé vlnité nitky; na těchto útvarech nalézáme velmi často naduřeniny centrální, neb na koncích obou aneb jen na jednom, aneb jeví se zrníčka v nich, která se na př. karbolovou modří methylenovou a eosinem červeně zbarví, ale nejsou spory, neb pětiminutové zahřatí na 65° C. ničí je. Pro zvířata jest pathogenní; intertracheální injekce velkého množství, až 5 kcmt. v bouillonu suspendovavých kultur vyvolá horečku u psa druhého dne, ale třetího dne nastává úplná euphorie. (Viz fig. 12—17.)

Největší podobu má s Proteus hominis Bordonim-Uffreduzzim nalezeným. Barví se dle Grammovy methody.

Z krve i ze sleziny obdrželi jsme na půdách alkalických i sladových řetízky kokků, velice jemné bacilly i vibrio ruber; v sladových půdách jen vibrio proteus ruber.

Při vyšetření histologickém shledáváme na *tonsille* v kryptách kvasinkové formy, kokkovité útvary i vřeténkovité útvary; v plících vidíme vedle řetízků přišpičatělých kokků vlákna s naduřením centrálním aneb koncovým, někdy výběžek jakoby byl segmentován. Tak hlavně v exsudátu alveolárním se jeví (fig. 10.); v exsudátu bronchiálním převládají formy ovoidní s hrubšími, to jest silnějšími výběžky.

V *slezině* nalézáme také ta vřeténka a streptokokky, i v kůži exanthemu podobná vřeténka se jeví kolem pigmentu krevního ve stratum papillárním. V játrách, v ledvinách jest nález negativní.

Shrneme-li svá pozorování na těchto 8 případech (3 se sekcí), můžeme říci:

1. Histologicky — barvením dle modifikace Weigertovy nalézáme v slezině, v plících, i jednou na tonsille zvláštní ovoidní těliska ojedinělá, po dvou, někdy v krátkém řetízku o čtyrech elementech, asi taková, jak jsem je v první práci v obrazu 2. (Sb. lék. III. 1. tab. III.) částečně ve visuté kapce viděl. Těliska ta obsahují někdy jako vakuoly a mají někdy jeden výběžek a tento je někdy rýhovaný.

2. V čerstvé krvi nalézají se podobná ovoidní těliska i vřeténka, která nezdají se býti částicemi krvinek rudých; na zbarvených praeparátech vidíme v krvi, v pulpě sleziny tytéž formy i s výběžky i vibrionovité útvary.

3. Barvením dle modifikované methody Weigertovy vidíme v plících, v slezině, někdy i v krvi streptokokky, pneumobacillus Fränkel-Weichselbaum, vibrio proteus ruber.

4. Kulturelně objevují se na půdách alkalických někdy
   a) streptokokkus neb
   b) bacillus pneumoniae aneb společně s tím
   c) *vibrio ruber proteus.*

Vedle těchto forem však vidíme na sladových půdách tekutých i alkalických formy ovoidní, které jsem však čistě vypěstovati nemohl.

5. O povaze těchto ovoidních tvarů nemohl jsem se vysloviti. Podobalo se, že tvary ovoidní asi bakterie nejsou, nýbrž že svou oblou formou více kvasnicím aneb sporám, gemmám vyšších plísní se přibližují, kdežto ovoidní tvary s výběžky vibrionovitým útvarům mohly přináležet.

Resultáty tyto u srovnání s dřívějšími nálezy jen partielně souhlasí. Bylo mi jasno, že viděl jsem ovoidních útvarů i v první epidemii — ale neprávem jsem stotožňoval kultury na alkalických půdách tehdy objevené s faktickým nálezem ve visuté kapce. Kultury mnou jako streptobacillus zvané asi byly jednak přece jen Streptococcus Pasteur (Fr. Weichs.), jenž degenerací i oblé formy tvořiti může aneb v jiných případech byly to formy, které později jako Bacillus pseudodifterie jako zvláštní genus Hoffmanem byl určen.*)

Jelikož epidemie přestala, odhodlal jsem se k vyšetření orgánů z prvé epidemie pocházejících, dle uvedené modifikované methody Weigertovy, i prohlédl jsem ještě jednou všechny uschované praeparáty z krve, z pulpy sleziny prvé epidemie, což zaujalo delší dobu.

Mezi prohlížením praeparátů starých vyšlo sdělení Calmette-Thoinota v Annales Pasteur (1892) o spirillách v krvi při t. e. i Thoinotovo spracování článku T. e. v Traité de medecine (Bouchard-Charcot-Brissaud Tom II.) i později sdělení Levaševa (Deutsche mediziniche Wochenschrift 1892) o nálezech paličkovitých spirill, aneb »ocasatých mikrobů«, jichž pěstování jemu se ovšem nezdařilo. Maje tudíž zřetel k těmto udajům v literatuře, jakož i ku svým nálezům v druhé epidemii, sděluji zde resultát svého vyšetření:

II. Vyšetření orgánu i praeparátů uschovaných z krve, plic, sleziny, moče z I. epidemie t. e. pocházejících.

1. Kouba Fr. † 24/12. 1887 — číslo I.
   Praeparáty z krve i visuté kapky obsahují ovoidní tělíska v řetízcích i nitky jako vibrionovité.
2. Srnec Ant. † 4/2. 1888 — č. III.
   V praeparátech z krve nalézáme kokky, ale žádné ovoidní elementy.
3. Stehlík A. † 8/2. 1888 — číslo IV.
   V praeparátech z krve nalézáme streptokokky a ovoidní tělíska po dvou modře zbarvené vedle nezbarvených krvinek rudých (modř methyl.).
   V *kůži* embolie streptokokků a v slezině v anaemickém infarktu chumáče streptokokků v cevách a vedle toho řetízek velkých ovoidních elementů. V praeparátu z moče nalézáme jen *torulovité formy.*

*) Přesvědčil jsem se tak srovnáním starších praeparátů s kulturami dra. J. Deyla při chalazion nalezenými, a v jednom případě (viz t. e. II. 1893) mohl jsem je ze šťávy slezinné vypěstiti.

4. Razl Jan, 36 let, † 24/2. 1888 — č. VIII.
Krev obsahuje streptokokky. Praeparát z pulpy sleziny: nitkovité útvary vlnité. Slezina dle M. W. zbarvena, ovoidní elementy po dvou i třech.
5. Janovský — t. e. — č. X.
Krev ze živého — praeparát — modří methyl. zbarvený — neobsahuje ovoidní elementy.
6. Novák Ant. † 28/2. 1888 — č. XIII.
V krvi nalézáme ovoidní elementy i vibriony degenerovaným proteům podobné. V slezině dle Weigerta sporá ovoidní těliska.
7. Hrubý J. † 2/3. 1888 — č. XV.
Praeparát z krve v alk. bouillonu obsahuje vedle streptokokků ovoidní elementy a pak útvary zvláštní: z baňatého konce vychází výběžek zužující se i septovaný (mycel?). V slezině i v plících nalézáme streptokokky.
8. Topič E. † 8/3. 1888 — č. XVI.
Krev obsahuje ovoidní elementy, krev z alk. bouillonu hlavně streptokokky. Ve slezině, ledvině, játrách v cevách nalézáme streptokokky. — V plících vidíme pneumobacilly. V slezině pak dle mod. Weig. meth. útvary ovoidní.
9. Petersen P. † 20/3. 1888 — č. XXI. (19).
V krvi nalézáme streptokokky.
10. Chytrý Fr. † 27/3. 1888 — č. XXIV. (22).
V praeparátu z krve nalézáme streptokokky a vlnité nitky.
10. a) Č. XXV. (23). V kůži nalézáme miliární ložiska zánětlivá s centrálním rozpadem a v těchto ložiskách vlnité nitkovité bacilly (vibrio?).
11. Linhart P. † 3/4. 1888 — č. XXVI. (24).
V praeparátu z krve nenalézáme ničeho. — V slezině dle W. barvené nalézáme sporé formy ovoidní; na sliznici tuby E., pharyngu a na sliznici nosní katarrhálně změněné mohli jsme konstatovati ovoidní formy, jež mají tvar kvasnic s pupenci vedle zakřivených bacillů. (Viz fig. 1.)
12. Strach Fr. † 11/4. — č. XXVIII. (26).
V krvi jsou streptokokky, rovněž ve slezině, a mimo to v poslednější tvary ovoidní. — V kůži nalézáme na místě exanthemu vlnité nitky i v krvi v cevách, spirillám silným podobné. (Viz fig. 6.)
13. Sedlecká Fr. † 18/4. 1888 — č. XXX. (28).
V praeparátech z krve nalézáme vlnité nitky.
14. Raim V. † 23/4. 1888 — č. XXXII. (29).
V praeparátech z krve vedle krátkých silných bacillů vidíme ovoidní elementy i řetízky malých kokků.
15. Oliva S. † 24/8. 1888 — č. XXXIII. (30).
V praeparátech z krve nalézáme spirillovité útvary, ovoidní elementy i řetízky kokků.
16 Hausrová Anna † 25/8. 1888 — č. XXXIV. (31).
V krvi i v slezině jen streptokokky.
17. Rothberger J. † 28/8. 1888 — č. XXXV. (32).
V případě tom, který zemřel za příznaku papulosního exanthemu v srpnu 10. dne onemocnění, nalézáme v praeparátu z krve ovoidní elementy. Z krve ve vodě (praeparát) vyrostly spirillovité útvary. V slezině, ve které bílý infarkt se utvořil, vidíme řetízky ovoidních elementů s vakuolami a vibrionovité útvary (fig. 5.); v kůži jest papulosní exanthem — dutinky povstaly kolikvační nekrosou epithelu.
18. Minařík J. † 28/4. 1888 — č. XXXVI. (33).
V praeparátu z krve modří methylenovou a pak eosinem zbarveném nalézáme ovoidní elementy, i prodloužené, vřetenovité i mycelovité, z nichž však jen část jest modře zbarvena, druhá kontrastním eosinem. V praeparátu z visuté kapky nalézáme jen útvary ovoidní.

19. Homola M. † 2/5. 1888 — č. XXXIX. (34).
V krvi nenalézáme ovoidní útvary.
20. Vykoukalová † 3/5. 1888 — č. XL. (35).
Sekce 2 hodiny post mortem.
V krvi nalézáme velice pěkné ovoidní elementy, spirilly, útvary vřetenovité.
21. Pešek Josef † 20/5. 1888 — č. XLIII. (36 b).
V krvi ovoidní elementy nejsou; v slezině streptokokky, v plících streptokokky.
22. Šika F. † 21/5. 1888 — č. XLIII. (36 c).
V krvi jen streptokokky.
23. Wertheim V. † 27/5. 1888 — č. XLV. (38).
V krvi ovoidní formy i řetízky kokků. V plících ovoidní tělíska i streptokokky. V slezině miliární nekrosy se streptokokky i velkými ovoidními tělísky; v ledvinách streptokokky.
24. Henzl Ant. † 25/5. 1888 — č. XLVI. (39).
V krvi nenalézáme ovoidní formy, ale řetízky kokků; taktéž v slezině řetízky.
25. Toman J. † 2/6. 1888 — č. XLVIII. (40).
V krvi nalézáme ovoidní tělíska i spirilly silné. V slezině značné množství ovoidních elementů.
26. Gabriel J. † 3/6. 1888 — č. XLIX. (41). *Tyfus abd.*
V krvi i v slezině b. tyfový. V plících chumáč streptokokků.
27. Osvald V. † 5/6. 1888 — č. L. (42).
V krvi nalézáme jednak spirilly, jednak formy ovoidní. Uvádím zde nález z visuté kapky (viz T. e. Sb. lék. III. 1. pag. 16): »Zejména ve visuté kapce vidíme bacillovitý tvar v řetízcích místy i *klostridiovitou formu* na se berouc.« Formy tyto také vyobrazené na tab. I. obr. 2. jsou identické s ovoidními tělísky. V plících nalézáme sporé ovoidní elementy a chumáče streptokokků. V slezině pak nalézáme dosti četné útvary ovoidní, některé po dvou až čtyrech, některé s pupenci i jako článkované vedle streptokokků (fig. 4.)
28. Kortínek Jindřich — č. LI. (43).
V krvi a slezině streptokokky i v plících. (T. abd. peractus.)
29. Juna J. † 7/6. 1888 — LII. (44).
V krvi se nalézají ovoidní útvary i v plících, ve kterýchž ale po většině streptokokkus Pasteur. V slezině vidíme opět miliární nekrosy, i v těchto nalézáme jednak ovoidní elementy po dvou, jednak ale nalezli jsme docela exquisitní vakovité mycelium s dvěma pupenci na konci jednom. Kromě těchto útvarů vidíme kulatou buňku, z níž vlnitý mycel vychází. Některé mají pak formu jako durmanovitou (fig. 3.). V kůži nalézáme na místě exanthemu malobuničnou infiltraci i útvary vibrionovité.

Ze 30 případů, z nichž praeparáty jsme revidovati mohli, nenalezli jsme ovoidních útvarů v 14 případech, z nichž dva byly *tyf. abdominální*, dva pak vyřčené případy sepsis externa.

Zbývá tudíž 16 starých případů, a tu shledáváme, že v těchto případech výše uvedenou methodou barvení mohly býti ovoidní elementy dokázány. Specielně viděli jsme je 11kráte v praeparátech z krve, 9kráte v slezině, 4kráte v plících;*) spirillovité útvary 4kráte v exanthemu kožním, v krvi neb v slezině celkem 10kráte. V ledvinách jsem ovoidní útvary neviděl; leč právě z oněch případů první epidemie, kde zaznamenány jsou nefritické processy, nebyly ledviny uschovány. Konečně bych ještě upozornil na velice časté vyskytování se

*) Číslice uvedené nelze vztahovati ku všem 30 případům, poněvadž z uvedených orgánů u některých jen slezina, u jiných jen praeparáty z krve, u jiných plíce neb kůže byla uschována.

malých řetízkových kokků jak v krvi tak v slezině i v plících, které patrně přináležejí do řady streptokokků pyogenních, aneb přináležejí ku streptokokku Pasteur. Zejména nalezeny streptokokky v krvi 12kráte, 2kráte v kůži, 10kráte v slezině, 5kráte v plících.

III. Nálezy v dvou případech t. e. únor 1893.

1. Bartoníček J. T. e. 6 dní trvání nemoci; exanthem zcela zřejmý. — † 5/2. 1893 o $^1/_2$9. hod. ranní. Sekce konána o 11$^1/_2$ hod. dopoledne týž den drem. Honlem. (Oddělení prof. Maixnera.)

Nález sekční: lobulární pneumonie — bronchitis; tracheitis; nádor sleziny akutní; enteritis folicularis. Exanthem na kůži.

Z krve ze srdce, ze sleziny, z trachey, z plic očkovány jsou různé půdy neutrálné i kyselé, pevné i tekuté, i plotny jsou zhotoveny.

Krev i pulpa sleziny vyšetřena ve stavu čerstvém, i nalézáme ovoidní tělíska vedle rozmnožených bílých tělísek krevních i spirillovité útvary. Podobně vidíme silné spirilly v pulpě sleziny vedle řetízků malých kokků.

V kulturách alkalických vyrostly: streptococcus pyogenes ze sleziny z krve; z plic a ze sleziny vibrio proteus hominis ruber; na tekutých půdách neutrálních i kyselých mycelovité útvary s větvičkami vedle sarciny a diplokokků. Používáním rozlévání na plotny s bramborovou gelatinou cukrovou vyrostla zvláštní plíseň pučivá,*) gelatinu nezkapalňující, a na půdách agarových sladových, agarových chlebových cukrových anebo agarových bramborových cukrových aneb agaru Unnově jako povlak neb kůžička slabě růžová (dle půdy) rostoucí.

Vyšetření mikroskopické zbarvených praeparátů:

a) V krvi (barvené dle Ernstovy methody spředbarvením methylvioletí, dle modifik. meth. Weigertovy) shledáváme ovoidní elementy po dvou i spiriloidní útvary. Při methodě Weigertově jsou zbarveny homogenně; při barvení Löfflerovým roztokem vidíme v nich prostory prázdné, barvivo nepřijímající.
b) V slezině nalézáme při barvení Löfflerem aneb lépe naší methodou řetízky ovoidních tvarů; v slezině tentokráte nemohli jsme nalézti miliární nekrosy, ač tam byly i řetízky streptokokků.
c) V ledvině nalézáme haemorrhagie v kanálkách i glomerulech i místy parenchymatosní degenerace epithelu; nemohli jsme však nalézti ovoidních elementů.
d) V plících vidíme, že v exsudátu bronchiálním jsou opět útvary ovoidní s výběžky mycelovitými aneb jemnými na jednom nebo na obou pólech, aneb vidíme, jak alveolus vyplněn jest úplně útvary ovoidními, někdy s výběžky. Mimo to shledáváme v exsudátu bronchiálním tyčinky velké se ztluštělým koncem aneb středem a v exsudátu alveolárním diplokokky i diplostreptokokky. Pneumonie jest lobulární, exsudát po většině buničný. V ostatních alveolech nalézáme krvinky rudé aneb jen deskvamaci epithelu aneb sraženiny z oedemu pocházející (fig. 7., 9.).
e) Kůže. Na místě exanthemu nalézáme zakřivené i spirillovité útvary.

*) O charakteristice bližší této plísně pučivé jakož i o experimentech na zvířatech pojednám později.

2. Muž, stižený t. e.; 4. den exanthem. Únor 1893 interní oddělení. 13. dne nastala apyrexie a vyhojení. Asi 5. dne onemocnění vzata krev ze sleziny a očkována na výše uvedené půdy neutrální, udělaná visutá kapka, kteráž postavena pak do teploty 37° C. pokoje. — V čerstvých praeparátech vidíme pak ovoidní elementy po dvou i čtyřech i silné spirillovité útvary s lesklými uvnitř tělisky. — Kultura objevila dvojí věc: a) na půdách alkalických bacilly pseudodifterie, patrný to zjev infekce sekundární z dutiny ústní — naleziště b. pseudodifterie — pocházející; b) na půdách bramborových opětně vibrio proteus ruber.

Zajímavo jest i to faktum, že ve visuté kapce (jen holá šťáva slezinná) vyrostly dlouhé mycelovité útvary (znečistění?).

IX. Jak z předešlého vidno, nalézáme i můžeme mikroskopicky, zejména dobře barvením mnou udaným v orgánech ze t. e. konstantovati vedle bakterií, a které přináležejí buď ku rodu streptococcus pyogenes, neb streptococcus Pasteur, staphylococcus pyogenes, neb b. pseudodifterie a vibrio proteus ruber, zvláštní útvary, které se nám jeví v různých formách. Útvary tyto podobají se plísním a sice snad třídě plísní pučivých aneb výše organisovaných. Jeví se nejčastěji ve formě kvasnicové, tedy buňky oblé velikosti různé, asi tak průměrně $^1/_5$ až $^1/_3$ krvinky rudé, jež mají někdy vakuoly a kteréž přicházejí ojediněle po dvou aneb v řetízcích. Některé z těchto elementů jsou protáhlejší i tvoří vaky široké, z nichž na jednom konci ony oblé buňky podoby kvasnicové vycházejí. Jindy vidíme, jak z více zakulacené buňky spiralovitý mycel vychází, který je homogenní aneb septovaný; mycel (promycel?) vychází na jednom konci. Jindy vidíme menší oblé formy aneb kuželkovité (pučení?), aneb jen ony vlnité útvary (promycel?) s koncovým neb centrálním zduřením. Patří-li tyto různé formy snad do kruhu forem biologických téže plísně, jest těžko rozhodnouti.

Výše uvedené formy ovoidní nalézají se někdy v krvi i v slezině, v plících, v esxudátu bronchiálním, jednou v tubě E., tonsille, jsme je viděli. V kůži přicházejí sice spiralovité útvary, podobající se vibrionům (V. proteus ruber), ale mohly by to býti též mycelovité útvary.

(O jednou nalezené plísni chci jen prozatím uvésti, že na půdách bramborových s kandysem nealkalisovaných (gelatina, bouillon i agar) vyrostla z krve i ze sleziny zvláštní kůžička se slabě růžovým nádechem, řasnatá, docela nepatrný mycel vdušný, bílý tvořící, kteráž se skládá z mycelu septovaného i vacualisovaného, z něhož vycházejí místy houfce aneb jen jednotlivé pupence formy kvasnicové, kteréž po oddělení se prodlužují i výhony tvoří; spory i sporulační orgány jsem doposud neviděl; nemohu však stotožňovati tuto doposud s formami ovoidními.)

Leč s určitostí prohlásiti ovoidní formy za příčinu t. e. ovšem nelze, jelikož mohou býti také jako bakterie sekundární infekcí z dutiny ústní, načež proniknuvše do krve se deponují, jak pravidlem se stává v orgánech haematopoetických (Vysokovič, Orth, Feder) a poněvadž histologicky nedají se ve všech případech dokázati.

Avšak přes tento citelný nedostatek experimentelní průkazu, mohl by se uvésti ve prospěch aetiologického významu těchto útvarů doklad histologický.

Již v první práci v t. e. jsem popsal miliární nekrosy i nekrolická ložiska vůbec v slezině i v kůži;*) zejména v kůži ložiska taková při populosním exanthemu (případ Rothberger) se jevila i v jiných, i viděl jsem kolem takých ložisek buničný val leukocytární.

Při druhé epidemii rovněž jsem se setkal s podobnými úkazy i při revisi svých prvních praeparátů opětně v slezině, zejména i v kůži miliární i větší nekrosy přicházely. Ložiska taková živě připamatují ložiska při experimentelních hyphomykosách obdržené, aneb již i u člověka Paltaufem popsané, kteráž pak i v některých případech plísňové pseudo-tuberkulosy zvířecí jsou pozorována.

V těchto miliárních nekrotických ložiskách ovšem nalezeny někdy bakterie (streptococcus, r. vibrio proteus), leč nalezeny též ovoidní útvary aneb jen mycelovité vlnité nitky. Mám za to, že ještě bedlivější prozkoumání sleziny již makroskopicky také nekrosy častěji se ukáží, ano že takých i v jiných haematopoetických orgánech, jako žlázy lymfatické dřeň kostí budou nalezeny, jako při tyfu zvratném (Penfick), variola (Chiari).

Jak svrchu praveno, nálezem těchto miliárních nekros při t. e. i nálezem plísňových útvarů v těchto, jakož v respiračním traktu, nabyl by názor, *že by t. e. mohl býti hyphomykosou* jakési opory.

Vedle těchto ovoidních útvarů, které, jak pravím, plísňovým buňkám jsou podobny a nezdají se nám býti artefaktem, jelikož upotřebená barviva plísní prosta byla — konstatovali jsme jak v první práci tak i při vyšetření druhé epidemie bakterie. Nemusím rozváděti, že streptokoccus pyogenes, Pneumobacillus, staphylococcus pyogenes, b. pseudodifterie jsou činiteli sekundární neb kombinované infekce. Jiná jest otázka ohledně vibriona, jejž jako proteus ruber označují. Týž se nalézá častěji při t. e. i jest pro zvířata pathogenním i svou formou v kulturách spirillovitou, s naduřením uprostřed neb na koncích připomíná Levaševovy formy i Calmette-Thoinotovy.

Poněvadž však i experimenty na zvířatech (pes, kočka, králík, myš, holub) nedaly mně doposud praegnantních resultátů, poněvadž jsem jej pouze ze tří případů vypěstoval, ač by nález histologických podobných tvarů vibrionovitých (viz kůže, infarkt sleziny první epidemie, případ II., VI., VII z druhé) tomu nasvědčoval — uvádím prostá fakta, nečině z nich všeobecně platných závěrů předčasných. Snad ukážou nálezy francouzských autorů z epidemie nyní ve Francii panující, zda správný je názor Babešův o roztřídění aetiologickém případů klinicky, jako t. e. probíhajících, aneb zda bakterie mají roli jen druhotnou, aneb zda ovoidním útvarům (plísním?) aneb jiným nepřináleží první příčina nemoci.

*) J. encephalitis haemorrhagica embolica při II. případu mnou pozorovaná hodila by se do rámce toho.

X. Pathologicko-anatomické nálezy při t. e. — o kterých Thoinot se domnívá, že nejsou prostudovány — ač jsem ve svém resumé ku první své práci k nim poukázal — jsou následující:

1. Traktus respirační. Katarrhální zánět sliznice faryngu, laryngu, bronchů i alveolů; sekundární infekcí může povstati i pseudomem branosní zánět (Weichselbaum), aneb infekcí sekundární streptokokkem Pasteurovým, pneumonia lobaris crouposa.

2. Slezina — akutní nádor; miliární nekrosy — i bílé infarkty. Poslednější mohou býti primární (tyfosní e.) aneb sekundární bakterielní.

3. Ledviny. V těchto pozorujeme někdy parenchymatosní degeneraci; jindy haemorrhagie do glomerulů a kanálků: jindy hnízda malobuničné infiltrace (miliární ložiska plísňová?).

4. *Játra.* V těchto vidíme někdy degeneraci parenchymatosní.

5. Traktus zažívací nejeví změn zvláštních. Enteritis folicularis někdy přichází — leč i zde musí býti doplněno vyšetření přes to, že nejsou makroskopicky žádné změny.

6. Kůže. Exanthem jeví se jako makulosní — haemorrhagie aneb hnízda malobuničná (embolie tyfosní?), aneb i jako nekrosy epitheliální, zejména pěkná vakuolisace Leloirova, při papulosním exanthemu znatelna.

7. V mozku obyčejně jest nález negativní; leč někdy můžeme pozorovati Encephalitis et meningitis haemorrhagica.

8. Krev. V této nalézáme mikroorganismy ve formě ovoidní aneb spiralovité útvary (promycel? vibrio proteus?).

XI. Vzhledem ku těmto nálezům možno se vysloviti o způsobu infekce i nakažlivosti asi takto: Infekce děje se asi traktem respiračním, ze kterého nastává invase do celého těla s usazením ve slezině (v haemopoetických orgánech vůbec) i v kůži. Objevením se parasitu v kůži, kterouž dostati se mohou na povrch těla, při deskvamaci vysvítá eminentní nakažlivosť nemoci, při dotyku, kterýmž zárodky opětně do dutiny ústní, nosní, přeneseny býti mohou.

XII. V literatuře o tyfu exanthematickém uvádím ku srovnání pouze nálezy Calmettovy, jak v Bulletin medical N. 30 VII. (1893) jsou referovány. Calmette nemohl na půdách alkalických podivuhodným způsobem vypěstiti ani bakterie druhotné infekce. Ze *sputum* však, z *krve* a z *moči* podařilo se mu prý ne na obvyklých půdách i rozřeďovací methodou (plotnami), nýbrž v tekutině Raulinově (viz Maçé Traitè de bacteriologie) po přísadě nitras argenti vypěstovati plíseň, kterouž zařaďuje ku sacharomycetům. Spirillovité nitky dle Calmetta promycel viděl Levasev (Deutsche med. Wochenschrift) v krvi ze sleziny.

Nelze upříti, že jest jakási shoda mezi nálezy našimi a nálezy Calmettovými. Mám však za to, že průkaz histologický v jednotlivých orgánech větší váhu má, než kultury na př. ze sput, ve kterýchž tak často kvasnicové formy se nalézají. Zda kulturelně plíseň námi vypěstěná obvyklými methodami na půdách bramborových, cukrových, neutrálních, aneb lehce kyselých, souhlasná jest s Calmettovou, nemohu říci.

V Praze, dne 10. dubna 1893.

Výklad tabulky.

Fig. 1. Ovoidní útvary (plíseň pučivá?) v epithelu tubae Eustach. (Případ Linhart II. XXVI. (24).

Fig. 2. Ovoidní útvary (plíseň pučivá?) ze sleziny, zbarvené dle mod. methody Weigertovy = m. W. m. ze případu T. e. II. 1891.

Fig. 3. Slezina ze případu Juna LII. (44) formy ovoidní; kulatá se spirillovitým výběžkem (promycelem?) a vakovitá s dvěma pupenci.

Fig. 4. Slezina — kamencový karmin — m. W. m. Vedle streptokokků formy připomínající články plísně pučivé. Ze případu Osvald.

Fig. 5. Infarkt sleziny ze případu Rothberger č. 17. Ovoidní formy i vibrionovité. Barveno dle m. W. m.

Fig. 6. Kůže ze případu Stach XXVIII. (26). Silné bacilly rovné i zakřivené; spirillovitý útvar v cévě. Barveno dle m. W. m.

Fig. 7. Alveolus ze případu T. e. I. 1893, naplněný ovoidními útvary vedle diplokokků. — Barveno karbolovou modří methylenovou.

Fig. 8. Krev ze případu T. e. II. 1891. Přischlý praeparát, barvený m. W. m. Vedle krvinek rudých útvary různé (tmavomodře zbarvené). Ostatní tvary kulaté s výběžky zakřivenými aneb s rovnými na obě strany, i bacillovité i ovoidní.

Fig. 9. Bronchitis. — Malé zvětšení s houfcem vibrionovitých bakterií — ze případu T. e. I. 1893 Dle Löfflera zbarveno.

Fig. 10. Exsudát alveolární ze případů T. e. VII. 1893, hlavně vibrionovité útvary Pneumobacilly. Kamencový karmin — Weigert.

Fig. 11. — Ze sleziny na kyselé půdě ze případu T. e. II. 1891. Vibrionovité i ovoidní. (Löfflerova modř.)

Fig. 12. Vibrio proteus ruber z gelatiny (v zooglei).

Fig. 13. » » » z bramb. agaru. 8 dní.

Fig. 14. » » » » » 14 »

Fig. 15. » » » z obyč. agaru. 8 »

Fig. 16. » » » z neutr. bouillonu 14 »

Fig. 17. » » » z visuté kapky.

Všechny obrazy mimo 9. kresleny při Reichert. mikroskop. semiapochromat. Ap. 1·30 Oc. comp. 8. panem Rejskem.

RÉSUMÉ.

L'auteur a pu examiner une petite epidémie de typhus exanthématique en 1891 et deux cas au comencement de cette année et pouvait ainsi verifier ou rectifier les resultats des recherches bactériologiques qu'il a fait dans une epidémie de typhus ayant sévi à Prague en 1887 et 1888. — Voici les conclusions de ce premier travail. (Voy. »Sborník lékařský« Tome III. 1.)

1. Quand on examine le sang dans une goutte pendante on voit se developper des microorganismes ovoïdes en chaînette (quelquefois le type de clostridium).

2. Les cultures (du sang, de la rate) sur les milieux nutritifs alcalins donnent outre le streptococcus pyogène un bacille ressemblant au microorganisme de la goutte pendante.

3. Le microbe cultivé, dit streptobacille, se colore facilement d'après la methode de Gramm, et diffère des cultures du streptococcus pyogène, streptococcus Pasteur.

4. On ne peut pas demontrer ce microbe dans les organes, dans lesquels on trouve trés souvent le streptococcus pyogène.

5. Les expériences sur les animaux avec les cultures de ce streptobacille ne donnent pas un resultat satisfaisant. Les lapins, cobayes, rats, oiseaux, chats, chiens sont refractaires; les petits cochons aequiérent une maladie exanthématique — qui ressemble plutôt à un erytheme septique.

6. L'auteur ne proclama pas le streptobacille cultivé comme la cause du t. e.; il dit (voir le résumé Sb lék. 1. pag. 61.): »On ne peut dementir l'opinion, que le dit streptobacille est peut être le porteur d'une infection secondaire, comme le streptococcus pyogenes qui se trouvait seul dans quelques cas du t. e. parce que les maladies infectieuses exanthematiques sont la plupart du temps une infection mixte, quelques fois déja au comencement.«

7. L'auteur donnait enfin une description des lésions anatomiques dans la peau, la rate, les reins, le foi, le cerveau, les poumons.

En 1891 l'auteur examina 8 cas du typhus exanthematique; cinq fois le sang des vivants et trois fois les organes des morts. Il retrouva les élements ovoïdes dans le sang mais n'a pas pu les demontrer dans les organs.

Mais en employant une autre methode de coloration*) que d'autrefois, il arriva à demontrer des élements ovoïdes dans la rate, les poumons, le sang et en outre dans le sang et dans la peau des élements ressemblants au vibrions. En examinant les coupes des organes provenants de la première epidemie (30 cas étaient conservés) il constata quelquefois la presence du même microorganisme dans les organes. Les cultures ont demontré le fait que le streptobacille cultivé par l'auteur sur les milieux alcalins n'était pas identique avec les élements ovoïdes vus dans le sang la rate, que le streptobacille cultivé sur les milieux alcalins appartenait au genus streptococcus Pasteur on bien au bacillus pseudodiphtericus Hoffmann.

I. En se basant sur l'examen histologique des organes de la prémière, seconde et troisième epidémie l'auteur a trouvé

a) une espèce de *microorganismes* ovoïdes qui ne sont pas de microbes;

b) quelques espèces de bactéries.

a) Le microorganisme à forme ovoïde se trouve isolé ou réuni bout à bout en châinette; la forme ovoïde peut se prolonger jusqu à la formation d'un mycelium qui est rempli des petites granulations. Ce mycelium donne naissance à de petits élements ovoïdes (deux ou plus); on voit en outre dans la rate des élements ronds des quels pousse un mycelium d'une forme spirilloïde. Cette forme spirilloïde se trouve seule dans le sang, dans la peau, aussi quelquefois dans la rate. Dans le sang on voie aussi des corps ronds qui se prolongent de deux cotés en filaments quelquefois segmentés. Enfin on remarque aussi une formation de petits boutons poussant des formes ovoïdes. Le plasma des élements ovoïdes est homogène; quelquefois on voit de petites taches incolorables. Le microorganisme trouvé n'appartient pas, à l'en juger d'après les formes histologiquement constatées, à la classe des microbes; il ressemble aux champignons.

b) Outre ce microorganisme l'auteur trouva quelquefois des streptococcus pyogènes dans la rate, la sang, foi les reins, la peau; dans d'autres cas un bacille (de la rate) ressemblant au bacille de la pseudodiphterie; dans d'autres cas (les poumons) le pneumobacille Pasteur, Fränkel-Weichselbaum; enfin dans quelques cas (la rate, la peau) le bacille recourbé ou spirilloïde dit vibrio proteus ruber.

II. Cultures. a) Dans les derniers cas de l'epidémie de t. e. l'auteur croit d'avoir obtenu une culture d'un champignon se developpant sur la gélatine sucrée de Holtz ou agar de pain sucré, ou agar de pommes de terre sucré.

---

*) 1. Les préparations des organes se colorent en avant avec picrocarminat, ou au carmin de Grenacher; après on les mets pour 24 heures dans une solution de violette de methyl à l'eau pheniquèe (5%); puis on les plonge dans le liquide de Lugol pendant 5 minutes; après en avoir extrait l'excès de l'eau on decolore avec l'huile d'aniline pur ou avec l'huile d'aniline + essence de girofle (*aa*)

2. Le sang — on peut colorer rapidement en chauffant jusqu' à l'èbullition dans la même couleur carbolisée. Après l'action de Lugol on decolore avec l'huile d'aniline à laquelle on peut ajouter pour avoir une double coloration, quelques cristaux de vesuvine ou éosine ou d'acide picrique.

b) Outre cela l'auteur a pu cultiver (du sang, rate, poumons) sur les milieux alealins et neutres dans quelques cas le streptococcus pyogène, dans d'autre le bacille de la pseudodifterie, le pneumobacille et trois fois un vibrio (proteus ruber). Ce vibrio proteus ruber se colorant d'après la methode de Gramm ressemble beaucoup au Proteus hominis capsulatus Bordoni-Ufreduzzi. Il pousse sur la gélatine alcaline, de pomme de terre, sur tous les milieux (+ 25° C. optimum) et donne une couche rougeatre à la surface (aërobiose) et ne liquefie pas la gélatine. Il montre très souvent au milieu ou au bout un gonflement et il est pathogène pour les animaux et ressemble aux formes spirilloïdes vues dans les organes (voy. les figures 12—17).

III. Les lésions anatomiques signalées déjà dans le premier travail de l'auteur sont d'aprés les nouvelles recherches suivantes:

1. *Peau.* L'exanthème se presente une fois comme hémorrhagie miliaire; autrefois comme de petits foyers (à petites cellules); autrefois comme de petits foyers cellulaires dont le centre et necrotisé. Les couches epithéliales au dessous des foyers cellulaires ne se colorent pas distinctement et une fois l'aut. a vu une formation d'une pustule (dégénérescence cavitaire Leloir) chez un homme atteint d'un exanthème papuleux.

Dans la peau on trouve de streptococcus, de bacilles recourbés et spirilloïdes (vibrio ou promycelium?).

2. *Cerveau.* Une fois on constata une meningoencéphalite multiple hémorrhagique due à une embolie des vaisseaux à formes bacillaires courtes et epaisses et à streptococcus.

3. *Appareil respiratoire.* On voit toujours une laryngite, bronchite catarhale des hémorrhagies dans les alveoles pulmonaires, très souvent des foyers pneumoniques lobulaires et quelquefois une pneumonie fibrineuse lobaire. L'exsudat de bronches et des poumons contient des pneumobacilles, des formes vibrio proteus et des élements ovoïdes.

4. *La rate* est toujours gonflée; on voit quelquefois des necroses miliaires ou des infarctus anémiques. Dans cet organe se trouvent les élements ovoïdes, et en outre le streptococcus, quelquefois le vibrio.

5. *Le foie* est quelquefois dégénéré (deg. parenchymateuse); on y trouve rarement les streptococcus.

6. *L'appareil digestif.* Pharyngite, tonsillite cath., catarhe des tubes Eustachiens, l'enterite folliculaire ne se trouve que rarement.

7. *Le sang*: Le nombre de leucocytes est augmenté. Les élements ovoïdes se trouvent ici sous forme des corps ovoïdes ou des corps ovoïdes pourvus des filaments, ou l'on voit les formes spirilloïdes.

8. *Les reins.* On voit quelquefois une dégénerescence par.; on trouve en outre de petites hémorrhagies, quelquefois ou peut constater des petits foyers cellulaires. (Nephritis acuta ou necroses miliaires.)

9. Une fois on trouva une endocardite verruqueuse dont l'exsudat contenait des élements ovoïdes.

IV. Voici les conclusions de l'auteur qu'il croit devoir tirer de ses recherches au point de vue de differents microorganismes constatés au cours du typhus.

En ce qui concerne les streptococcus pyogénes ou streptococcus Pasteur, ou le bacille de la pseudodiphtérie dans le sang, la peau, les poumons, la rate, il est probable que toutes ces bacteries jouent le rôle d'une infection secondaire ou combinée ayant la bouche pour porte d'entrée. Quant au vibrio trouvé (vibrio proteus ruber) et les élémets ovoides (champignon?) leur rôle étiologique est difficile a demontrer (parce qu'ils n'ont pas été constatés dans tous les cas) et parce que les experiences sur les animaux restent sans resultats. Tous les deux peuvent aussi être porteurs d'infection secondaire — ou bien il existe des cas de typhus qui different entre eux an poïnt de vue étiologique. Les lésions anatomiques, les nécroses miliaires de la rate, de la peau ressemblent aux foyers de l'hyphomycose expérimentale — mais on les trouve aussi comme produits par les microbes.

Explication de la planche I.

Fig. 1. Les éléments ovoïdes (Champignon?) dans l'epithel. tubae Eust. Coloré d'après la methode Weigert modifiée. (Linhart.)

Fig. 2. Les éléments ovoïdes (Champignon?) de la rate. — Coloré d'après la methode de Weigert modifiée = m. W. m. (T. e. II. 1891.)

Fig. 3. La rate — m. W. m. — On voit des éléments ovoïdes, ronds avec une spirille (promycelium?) et des formes prolongées avec des boutons. (Juna.)

Fig. 4. — La rate — Carmin de Grenacher — m. W. m. — On voit de streptococcus et des éléments prolongés boutonnés. (Osvald.)

Fig. 5. Infarctus anémique de la rate (Rothberger). Outre les éléments ovoïdes on voit des éléments vibrionaires et des myceliums (?) — Coloré m. W. m.

Fig. 6. Exanthème, la peau, Coloré m. W. m. Dans le vaisseau sanguin un élément spirilloïde; dans les espaces lymphatiques des éléments bacillaires, quelquefois recourbés, à droit un bacille boutonné (promycelium?). (Strach.)

Fig. 7. Alvéoles remplis des éléments ovoïdes et des diplococcus. (T. e. I. 1893). Coloré avec bleu de mythylène carbolisé.

Fig. 8. Sang (T. e. II. 1891). Coloré m. W. m. — On trouve des éléments ovoïdes, quelqufois avec des filaments droits ou recourbés qui se colorent vivement en bleu.

Fig. 9. Bronchite. — Exsudat. contenant des microbes vibrionaires et des pneumococcus — (faible grosissement. Zeifs C.) Coloré d'après Löffler. (T. e. I. 1893.)

Fig. 10. Exsudat alveolaire (pneumonie lobulaire). T. e. VII. II. 1891. Coloré m. W. m.; vibrio proteus ruber et pneumococcus.

Fig. 11. Milieux liqu. acid.; la rate (T. e. II. 1891). Coloré bleu de methylène de L. — On voit les éléments ovoïdes et les éléments vibrionaires.

Fig. 12. Vibrio proteus ruber. — Culture s. gelatine — zooglea.

Fig. 13. » » » Agar de pomme de terre acd. 8 jours.

Fig. 14. » » » » » » 14 »

Fig. 15. » » » Agar sucreé alc. 8 »

Fig. 16. » » » bouil. neutrale 14 »

Fig. 17. » » » goutte pendante (bouillon).

Toutes les figures sont dessinées par. M. Reisek.
Microscope de Reichert Semiapochromat Apert 1·30 Oc. comp. N. 8.

Fig.3.

Fig.4.

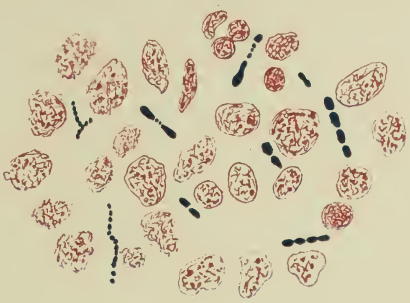

Fig.7.

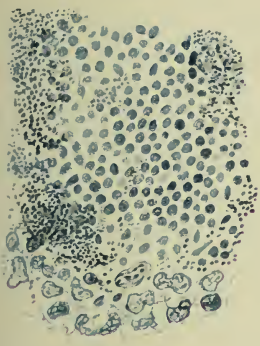

Fig.8.

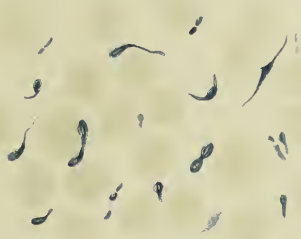

Fig.10.

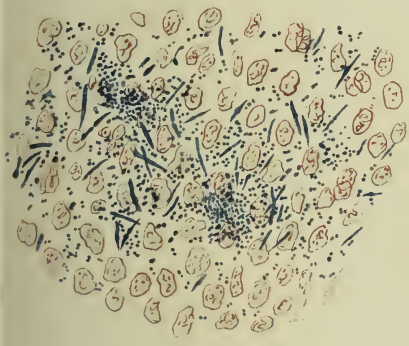

Fig.11.

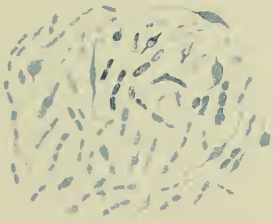

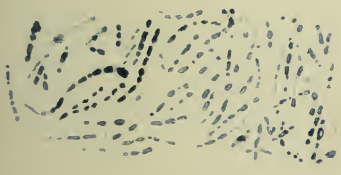

Fig.16.

Fig.17.

Hlava Typhus exanthematicus.

Fig. 1.

Fig. 2.

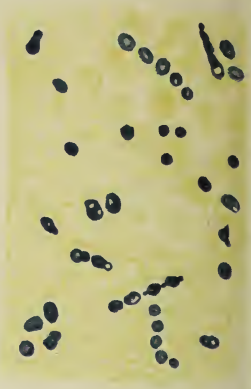

Fig 5.



Fig. 6.



Fig. 9.

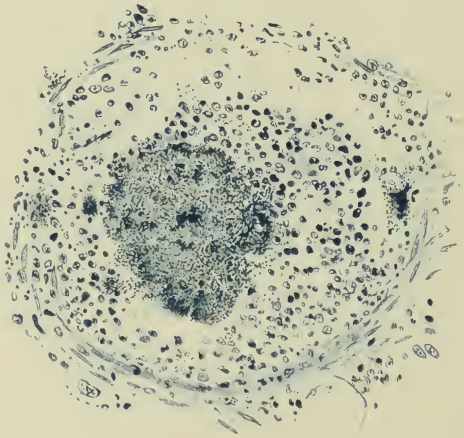

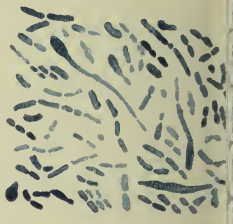

Fig. 15.



Fig. 13.

Fig. 14.

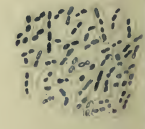

Fig. 12.

ROZPRAVY
ČESKÉ AKADEMIE CÍSAŘE FRANTIŠKA JOSEFA
PRO VĚDY, SLOVESNOST A UMĚNÍ V PRAZE.

ROČNÍK II. TŘÍDA II. ČÍSLO 29.

IMPLANTACE KARCINOMU A THEORIE ADAMKIEWICZOVA.

NAPSAL

DR. VÁCLAV KOPFSTEIN,

ASSISTENT KLINIKY PROF. MAYDLA.

Z ÚSTAVU PATHOLOGICKO-ANATOMICKÉHO PROF. JAR. HLAVY.

PŘEDLOŽENO DNE 12. KVĚTNA 1893.

V PRAZE.
NÁKLADEM ČESKÉ AKADEMIE CÍSAŘE FRANTIŠKA JOSEFA
PRO VĚDY, SLOVESNOST A UMĚNÍ.
1893.

Tiskem J. Otty v Praze.

Otázka o původu a podstatě karcinomu stojí nyní v popředí lékařských diskussí a snaha do neznámé dosud aetiologie této zhoubné nemoci jasné světlo přivésti, nachází ohlas jak u bakteriologů tak histologů. Z obou stran sneseny byly mnohé cenné příspěvky ku objasnění rakoviny, které považovány býti musí za skutečné obohacení našich, dosud kusých vědomostí o tomto předmětu, poněvadž alespoň ukazují cestu, jakou se bráti dlužno ku docílení pravdy; ovšem mnohé objevy tak rychle zanikly, jak rychle ve fantasii toho neb onoho autora byly povstaly.

Moderní badání o rakovině vztahují se ponejvíce ku parasitarním vlastnostem rakoviny, vrací se tedy ku stanovisku, na němž již staří lékaři se nacházeli, kteří nejenom v karcinomu, nýbrž v každém nádoru spatřovali jakéhosi cizopasníka, který na úkor organismu se vyvinuje a jej ničí.

Jest tedy zcela přirozeno, že práce posledních roků jednající o rakovině, odchylují se, ano úplně zavrhují theorie až dosud platné, které o původu této nemoci duchaplným způsobem zbudovány byly.

Většina pathologů a chirurgů uznává dosud nauku tu, která opírá se o theorii tří embryonalních listů, a za karcinomy jen ty nádory považuje, které z epithelialního povlaku buď vnitřního, nebo zevního listu svůj původ vzaly. Nejurčitěji označil toto stanovisko *Waldeyer* slovy: Jenom ony nádory dlužno za karcinomy považovati, jichž buňky pocházejí z pravých epithelií, které tudíž v poslední řadě pocházejí od buněk zevního neb vnitřního embryonalního listu. Na totéž stanovisko postavili se též *Billroth, Thiersch, Cohnheim.*

Epithelialní původ karcinomu stojí v odporu s učením starším, které hlásali *Rokitanský* a *Virchow*, dle nichž nádor rakovinný vyvinouti se může i z buněk vazivových, elementů svalových a cevních.

K tomuto učení heterologickému hlásí se též řada autorit a rozhodnutí, zda ta neb ona theorie je správná, jest nesnadno, poněvadž v nádoru rakovinném vedle buněk, které vzezřením svým skutečně na epithelie upomínají, nacházíme v mladších oddílech nádoru množství malých kulatých buněk, které již dřívějším pozorovatelům byly nápadny a které v době nejnovější s úplnou jistotou za mladé buňky karcinomatosní prohlášeny byly [Adamkiewicz].

Příčiny k bujení buď epithelialních buněk dle jedněch, vazivových dle druhých, tvoření se totiž nádoru rakovinného, dlužno hledati v různých okolnostech. Jedni obviňují trauma, jmenovitě často se opakující, dědičnost, změny v rovnováze tkaní, nervosní vlivy, s čímž obzvláště u starších autorů se setkáváme, chronické záněty, anebo dislokaci foetalních zárodků.

Tato poslední nauka, *Cohnheimova hypothesa*, tvrdí, že nádor rakovinný vyvinuje se z epithelií, které při vývoji organismu nebyly spotřebovány a někde v dospělém organismu persistují, v klidu se nacházejí a v nádor začnou se vyvíjeti, jestliže nějakým popudem, buď uhozením neb nárazem z klidu takořka vyrušeny byly. Hypothesa tato předpokládá, že více epithelialních buněk v životě foetalním se vyvine, nežli ku zbudování organismu je potřeba. Byť bychom i akceptovali toto tvrzení, nemůžeme si představiti, že by tato embryonalní buňka po dlouhá léta v úplné svěžesti a bujnosti se zachovala, aby ve starém organismu, vyrušena byvši ze svého klidu, začala bujeti náhle v nádor.

Ať tu neb onu starší theorii vezmeme ku pomoci, nevysvětlí nám žádná vývin karcinomu ve všech případech, nýbrž toliko částečně, v jistých případech. Všechny jsou kusé.

Srovnáním průběhu nemocí infekčních a průběhu rakoviny u člověka přišla celá řada badatelů v posledních letech ku domněnce, že i rovněž rakovina, jak dříve již jsem se zmínil, jest nádorem parasitarním; pro tuto domněnku mluví hlavně lokalní vznik nádoru, kachexie a metastasy. Tyto vlastnosti příslušejí nemocem, které zaviněny bývají vniknutím mikrobů do organismu lidského. Tak ku př. při tuberkulose vidíme, že z místa primerní affekce infikován býti může celý organismus cestou metastatickou a že bacilly tuberkulosní vylučují jedovaté látky, jak to dokázal *Koch* objevením tuberkulinu [Adamkiewicz].

Největší podobnost nacházíme ovšem mezi specificky infekční tuberkulosou miliarní a miliarní karcinosou.

Tyto reflexe vedly ku shonu po specifickém mikrobu rakoviny, tak že roku 1887 vystoupil *Scheurlen* s tvrzením, že podařilo se mu objeviti *bacilla karcinomu.* Vypěstil jej očkováním šťávy rakovinné na výživné půdě, kterou zhotovil koagulací hydropické tekutiny z člověka.

Kontrolujícím badáním jiných autorů byl však objev Scheurlenův přiveden na pravou míru, byť i Scheurlen tvrdil, že vstřiknutím čisté kultury bacilla jím objeveného pokusným zvířatům do parenchymu prsní žlázy povstal tvrdý tumor velkosti oříšku, v němž mikroskopicky zjistiti se daly velké, granulované buňky a buňky jiné, které svým vzezřením zúplna se podobaly buňkám epitheloidním. Proto houževnatě Scheurlen trval na svém mínění, že onen bacillus jest specifickým bacillem karcinomu.

Někteří badatelé postavili se na stranu Scheurlenovu [Francke], jiní však příkře proti němu vystoupili.

Nejprve *Senger* prohlásil na základě svých výzkumů onoho bacilla za obyčejného bacilla bramborového, který náhodou přimísil se do kultur Scheurlenových [Bacillus mesentericus rubiginosus].

Ku stejným resultátům dospěli nezávisle od Sengera *van Ermengem Baumgarthen*, *Rosenthal*, kteří však jen v tom od Sengera se odchylují, že tak zvaný bacillus karcinomu přece ne zcela náhodně do kultur ze šťávy rakovinné se přimísí, jak Senger se domnívá, nýbrž že někdy ve tkáni karcinomatosní se nachází, ježto nejspíše je totožný s bacillem, který na normalním povrchu kůže jmenovitě na bradavce prsů i u zdravých paní a děvčat se objevuje a odtud mléčnými vývody, eventuelně i do tkaně karcinomatosní vniká. Tohoto mikroba popsali pode jménem *bacillus epidermidis Bizzozero* a *Bordoni-Uffreduzi*.

Někteří badatelé, jako *Pfeifer* a *Makara*, nemohli vůbec ze tkaně karcinomatosní žádných mikrobů vypěstiti a oba autorové upírají proto Scheurlenovu bacillu vůbec nějaké souvislosti s karcinomem.

Dle zkušenosti prof. Hlavy mohu sděliti, že možno z karcinomu i z metastas jaterních někdy vypěstovati bakterie; a sice někdy jest to streptococcus (ku př. ve spodině karcinomů žaludku), který snad způsobuje subcarcinomatosní flegmony, aneb i bacillus coli communis, kterýž bez pochyby post mortem do jater se dostává.

Jinak smýšlí o nálezu mikrobů *Verneuil*, který nepovažuje bakterie objevující se ve zhoubných nádorech, v sarkomech a karcinomech, za primarní příčinu vzniku nádoru, domnívá se však, že tyto mikroby bujení nádoru podporují, jeho rozbřednutí urychlují a při tom prudké septické látky vylučují. S touto domněnkou souhlasí *nález Nepveův*, který rozličné bakterie v nádorech jen tenkráte našel, jestliže nastalo změknutí a exulcerace nádoru.

Nález různých, jmenovitě pyogenních bakterií při exulceraci zhoubných nádorů zajisté souvisí s tou okolností, že tyto bakterie z povrchu zvředovatělého do hloubi nádoru vniknou.

Z tohoto krátkého náčrtku vidno, že nález *specifického mikroba rakoviny* ani přibližně není zajištěn, ba ani *infekciosita* rakoviny nikterak není dokázána.

Na tomto faktum nemění zcela nic zdařilé přenesení karcinomu na člověka [Hahn] aneb ze zvířete na zvíře [Hanau], poněvadž buňka epithelialní, jestliže v čas je transplantována do živé tkaně, právě tak může se ujati a dále růsti, jako transplantovaná epidermis na granulující ráně s novou půdou v jeden organický celek sroste, úkaz, který v praxi se osvědčuje jako transplantace Thierschova.

Do jiné fase dostala se otázka o aetiologii rakoviny, když někteří badatelé upozornili na zvláštní útvary v karcinomech se vyskytující, podobné protozoům. Nejprve *Darier* poukázal na objevování se kokcidií při tak zvané *maladie de Paget*, pak *Albarran* viděl, jak se domnívá, v praeparátech dvou epitheliomů kokcidie, uzavřené uvnitř buněk epithelialních. Též *Malassez* učinil při některých kankroidech podobný nález jako již dříve Thorna v Derptě. *Pfeiffer* poukazuje na vyskytování se mikrosporidií a poněvadž objevil v nich prudké jedovaté látky, mohla by se tím vysvětliti, supponujeme-li tyto útvary za

příčinu rakoviny, karcinomatosní kachexie. *Nils Sjöbring* domnívá se, že objevil v carc. mamae sporozoa, které řadí buď mezi kokcidie neb mikrosporidie.

Jestliže uvedení autorové v protozoích spatřovali parasita, který na jistém místě v organismu se usídliv, zavdá snad příčinu ku vývoji rakoviny, považuje *Adamkiewicz* vůbec *každou* buňku rakovinnou za parasita a zbudoval na základě svých pozorování učení o podstatě rakoviny a jak udává i *specifický* prostředek proti ní objevil.

Monografie Adamkiewiczova nese titul: »*Untersuchungen über den Krebs und das Princip seiner Behandlung experimentell und klinisch.*« Jak z titulu vidno, jest jedna část věnována pozorováním klinickým a vztahuje se na therapeutické pokusy, které konal Adamkiewicz v Krakově a ve Vídni.

S jakými výsledky tyto pokusy se setkaly, o tom svědčí debaty, které ve společnosti lékařů vídeňských minulého roku o tomto předmětu vedeny byly. Prostředek Adamkiewiczův proti rakovině byl tenkráte úplně neznámým a byl užíván podkožním vstřikováním. Touto methodou léčil Adamkiewicz několik nemocných kliniky Albertovy stižených rakovinou a představil pak několik z nich ve zmíněné společnosti lékařů vídeňských, ježto se domníval, že u nich jakýsi obrat k lepšímu ano i zhojení nastalo.

A jaký byl dojem, který Adamkiewicz svými demonstracemi vyvolal? Přední chirurgové *Albert* a *Billroth* s vývody Adamkiewiczovými nesouhlasili, tendenci k hojení na demonstrovaných karcinomech neviděli, a prohlásili změny, které Adamkiewicz jmenovitě na epitheliomech jakožto první známku hojení demonstroval, za zcela obyčejné zjevy v průběhu epitheliomu se vyskytující.

Proto nás therapeutická část publikace Adamkiewiczovy po odsouzení z tak kompetentních míst dále nezajímá; za to však stránka experimentelní, která jest předmětem této práce.

Pan prof. *Hlava* přiměl mne k tomu, abych Adamkiewiczovy experimenty na zvířatech opakoval a správnost jejich zkoušel. Jsouť nejpodstatnější částí publikace Adamkiewiczovy, na níž veškery názory o podstatě rakoviny i původ specifického prostředku proti rakovině úplně spočívají, tak že ze správnosti nebo lichosti těchto pokusů buď něco zcela neočekávaného, neznámého, aneb něco úplně fantastického, smýšleného vyplývá.

Jest však nezbytno, abych podal krátký obsah monografie Adamkiewiczovy:

V *experimentelním* díle snaží se dokázati, že rakovina jest nemoc parasitarní a vyvrací proto Cohnheimovu hypothesu o původu karcinomu, která se příčí přenosnosti rakoviny. Na základě histologických praeparátů přichází vůbec k tomu, že nelze mluviti morfologicky o identitě buněk rakovinných a epithelialních, tkaně rakovinné a epithelialní, že *vůbec tkaň rakovinná není žádnou tkaní ve smyslu histologickém,* ježto buňka rakovinná jest orgán zvláštního druhu, nejspíše parasit.

Toto domnění takořka vnucuje se pozorováním a porovnáváním buněk rakovinných a epithelialních z těchto důvodů:

Kdežto buňka epithelialní dle své lokality vyznačuje se zvl. charakteristickou formou, schází buňce rakovinné toto kriterium zúplna. Nestává vůbec žádného útvaru, který by pro buňku rakovinnou byl zvláště význačným, můžeme však buňky rakovinné dle základní podoby a dle stáří rozlišiti na trojí druh:

1. *Buňky mladé*; tyto jsou malé, mají veliké kulaté jádro a podobají se leukocythům při infiltrátu zánětlivém.

2. *Buňky pokročilejší*; tyto jsou ploché, okrouhlé, eliptické a mají nepravidelné, nejspíše následkem tlaku postranního utvořené kontury; podobají se nejvíce plochým epitheliím.

3. Nejvyšším stupněm dospělosti vyznamenávají se *buňky s nejrozmanitějšími útvary těla i jádra;* buď jsou to nepravidelné měchýřky, často kolosalních dimensí, v nichž obsaženy jsou měchýřky ještě menší, tak že skoro podobají se echinokokku; jádro jest buď solidní neb jest to rovněž malý měchýřek eliptický, který safraninem brzo červeně, brzo fialově se barví.

Někdy obsahuje toto jádro množství malých zrnek a praskne-li jádro, vystoupí zrníčka do protoplasmatu; přítomnost těchto zrníček je tak charakteristická, že dle nich *s jistotou můžeme souditi na rakovinu.*

Jestliže rakovina je útvarem parasitarním, obsahuje nejspíše nějaké specifické mikroby. Útvary, které jako protozoa v karcinomech popsány byly, nejsou specifickými parasity; jsou to buď nahodilé přimíšeniny, buď jádra starých rakovinných buněk.

V praeparátech histologických nenajdeme žádných charakteristických schizomycetů.

Barvíme-li řezy Gramovou methodou, nacházíme kokky, které v povrchních vrstvách perel rakovinných jsou umístěny v podobě kruhů neb půlměsíců. Tyto kokky však nacházíme i v pouzdrech chlupů, též v kůži normalní, tak že kokky tyto s povrchu do vnitř vnikly.

Negativní nález specifických mikrobů pro rakovinu potvrzuje tu domněnku ještě více, že buňka rakovinná *sama* je parasitem.

Rakovinné buňky vylučují jako jiné mikroorganismy infekčních nemocí *toxické* látky, což Adamkiewicz ne cestou chemickou, ale *experimentem* na králících dokazuje. Nejlépe hodí se k tomu mozek králíků, neboť v subkutanním vazivu, nebo peritoneu působí implantované částky rakoviny dráždivě, způsobují abscess nebo peritonitis, avšak v mozku králičím vyvolávají těžké příznaky otravy.

Implantujeme-li částečku *čerstvé* rakoviny, zbavené všech pyogenních mikrobů, do mozku králičího, *zdechne zvíře v několika hodinách, nejdéle za tři dny*; tento účinek *jedině pro karcinom* je charakteristický, jiné nádory, jako adenom, sarkom, nebo tkaň syfilitické indurace, chovají se úplně indiferentně.

Zvíře zdechne za těchto příznaků:

Několik hodin před smrtí stane se až dosud čilé zvíře těžkopádným, líným, při respiraci slyšíme zvláštní funění, dýchání jest vůbec urychleno, potom nastane omámení, zvíře při každém pohybu vrávorá a padá se strany na stranu.

Konečně povstane ochrnutí zadních končetin, zvíře plazí se po končetinách předních. Nejposledněji povstane těžké omámení, nystagmus, opisthotonus a smrť.

Že zvíře nezdechlo následkem invase bakterií, nýbrž *jedině jedovatými produkty*, vylučovanými z buněk *karcinomu*, potvrzuje jednak sekce zvířete, při níž shledáváme tkaň mozkovou beze změny, jednak očkováním na půdy výživné. Tkaň mozková úplně jest sterilní, medularní karcinomy na buňky bohaté jsou jedovatější nežli karcinomy scirrhosní. Rozdrcené čerstvé částky karcinomu, vyluhované sterilní vodou, skýtají alkalickou tekutinu, která rovněž obsahuje toxické látky.

Jestliže Adamk. tuto tekutinu králíku trepanačním otvorem do mozku vstřikl, zdechlo zvíře za půl až 24 hod. Při sekci nenalezneme v mozku ničeho. Fysiologický roztok soli kuchyňské, studničná nebo sterilisovaná voda ve stejném množství jako extrakt do mozku vstřiknutá zvíře neusmrtí. Též Kochova lymfa působí indiferentně. Tato jedovatá vlastnost jest pro karcinom tak charakteristická, že se *odporučuje v záhadných případech ku potvrzení diagnosy* karcinomu implantovati kousky pochybného nádoru králíku do mozku, protože jiné nádory touto jedovatou vlastností se nevyznačují.

Buňky rakovinné vylučují tedy jako mikroby pathogenní jedovaté látky a kromě toho mají i to s nimi společné, že možno je pěstiti na půdách živých, neboť každodenně vidíme, že v živém lidském těle z miliarních uzlíků vyvine se nádor, který s úžasnou energií roste a svými produkty malomocný organismus lidský ničí, nešetře ani resistence věku nejbujarejšího.*) (Pag. 10.) *Živá* tkaň jest nejlepší půdou pro rakovinu. Tyto úvahy přivedly Adamkiewicze k tomu, že očkoval rakovinu za aseptických kautel do mozku.

Po smrti zvířete, která v každém případu nastala rychle, jestli záhy nádor exstirpovaný implantován, mozek nalezen beze změny. Zdechlo-li zvíře po delší době, jest tkaň mozková kolem implantovaného kousku poněkud zarudlá, podrážděná a implantovaný kousek rakoviny zduřelý, tmavozelenavě nebo hnědě zbarvený, někdy rosolovitý, oproti tkani mozkové bílou tenkou vrstvou, která difteritickému povlaku velmi se podobá, ohraničený. Mikroskopicky shledáváme v celém mozku chorobná ložiska, která vyznačují se destruktivní vlastností a obsahují množství kulatých buněk, jež podobny jsou mladým buňkám rakovinným.

V implantovaném kousku karcinomu vidíme, že na mnohých místech karcinomatosní buňky scházejí, ano i mnohé alveoly jsou prázdné. Z toho nálezu soudí Adamkiewicz, že buňky rakovinné z implantovaného kousku *vycestovaly*, takřka své hnízdo opustily a do mozku králičího se usadily. Mnohé buňky, nežli dosáhnou svého cíle, zajdou, ony však, které do mozku se dostaly, rozmnožují se zde úžasně rychle, utvořují zvláštní chorobná ložiska a ničí tkaň, v níž se byly usadily.

---

*) To pozorujeme ještě v míře větší při sarkomech mladých individuí.

Adamkiewicz považuje tedy proto každou karcinomatosní buňku *za zvláštního parasita*, řadí je mezi kokcidie, a ježto v živé tkani žijí, ji ničí a rozrušují, nazývají je coccidium sarcolytus (σάρξ a λύω).

Jedovatá látka jimi vylučovaná jest *kankroin*, totožná, jak pokusy ukázaly, s neurinem ve svých účincích. Vodnatý roztok neurinu neutralisovaný kyselinou citronovou, jemuž přidáno jest fenolu, jest prostředek, jenž dle Adamkiewicze na affekce rakovinné příznivě, ba *hojivě* působí.

Z tohoto krátkého výtahu publikace Adamkiewicze vidno, že celé jeho učení spočívá na chování se karcinomu v mozku králičím.

Jest dle něho nádor rakovinný konglomeratem nesčetných parasitů, z nichž každý pro sebe jest organismem živým, jedovatou látku vylučujícím.

Stanovisko Adamkiewicze jest tak zvláštní, že skutečně stojí za to, aby kontrolovány byly ony implantační pokusy do králičího mozku, které položily základ k jeho učení.

Implantace karcinomu do králičího mozku konal Adamkiewicz tímto způsobem: Zvíře bylo trepanováno, dura obnažena. Mezitím vyříznutá byla malá krychle z karcinomu dle kautel aseptických v 1% roztoku karbolu a pak ve sterilisované vodě rychle opláchnuta, a tato částečka vpravena byla po nařízntutí durae matris do mozku. Na to byl vytrepanovaný kousek kosti na své místo dřívější uložen a rána zašita. Po tomto očkování nastane *s jistotou* smrt pokusného zvířete *v několika hodinách až několika dnech* a to zcela pravidelně, což řídí se dle větší nebo menší jedovatosti implantovaného karcinomu. Karcinom medularní usmrtí zvíře rychleji nežli scirrhosní.

Tyto pokusy opakoval jsem úplně tak, jak Adamkiewicz naznačil, toliko však s tím rozdílem, že jsem měl material mnohem čerstvější. Adamkiewicz implantoval kousky karcinomu, které před hodinou neb půl hodinou exstirpovány byly, kdežto já měl material úplně čerstvý, který jsem bezprostředně po exstirpaci do králičího mozku očkoval. Blíže operační síně, kde ležel nemocný, nacházelo se již trepanované zvíře, takže jsem karcinomy ještě úplně teplé mohl očkovati, což u Adamkiewicze nebylo možné, poněvadž implantace konal ve svém ústavě a ne na klinice.

Že očkovány byly karcinomy *bezprostředně* exstirpované, nemůže nikterak býti na závadu, nýbrž spíše ku prospěchu pokusu.

Místo na hlavě, kde trepanace měla býti vykonána, bylo z předu oholeno a kůže zcela *přesně jako při jiné chirurgické operaci desinfikována*. Nástroje byly v horké vodě sterilisovány a pak ve sterilní vodě před upotřebením uschovány. Exstirpovaný karcinom byl rozříznut sterilním nožem a z centrum jeho vyříznut byl kousek velikosti malého až velkého broku, který po vykonané trepanaci a rozříznutí durae matris ponořen byl do mozku králíkova. Otvor trepanační přikryt byl vyvrtanou kostí a rána v kůži několika stehy spojena a jodoformovým kollodiem pokryta.

Oplachování částečky karcinomu, která měla býti implantována, v 1% karbolovém roztoku jsem nečinil, spoléhaje na to, že nůž, kterým karcinom exstirpován byl, jest úplně aseptický. Neb jen za tou příčinou splachoval Adamkiewicz implantované částky karcinomu v karbolové kyselině, aby je

zbavil všech pyogenních zárodků. Že k tomu nepostačí momentanní opláchnutí v 1% karbolové kyselině a sterilní vodě, leží na bíledni.

Operaci a přípravu k ní důkladněji jsem vylíčil, *poněvadž velmi na tom záleží, jakým způsobem vykonána byla*, zdali také předpisu antisepsis dopodrobna šetřeno bylo. Jak z popisu vidno, operace vykonány byly *podle veškerých chirurgických pravidel.* To možno mi bylo jen z toho důvodu, že mohl jsem zvířata operovati na chirurgické klinice svého chefa *prof. Maydla.*

Operováno bylo tímto způsobem 10 králíků.

Dne 21. února 1893 trepanováni byli jeden šedivý a jeden běložlutý velký králík. Oběma implantován byl do mozku kousek carcinomu mammae, který na povrchu pokryt byl normalní kůží. Jednomu z nich vedle toho vpravil jsem stříkačkou do mozku něco šťávy rakovinné, získané tím způsobem, že exstirpovaný nádor, na průřezu dosti měkký, byl se stran komprimován a vytrysknuvší šťáva ještě ostrou lžičkou ze tkaně byla vyškrábána. Obsahovala tato injekce tedy bezčetný počet buněk karcinomatosních. V mikroskopických praeparátech zhotovených z tohoto nádoru shledáno bylo, že jest to karcinom na buňky dosti bohatý.

Dne 3. března 1893 vykonána byla implantace do mozku černobílému velkému králíkovi opět z karcinomu mammae. Nádor byl na povrchu zvředovatělý a proto se zvláštní pozorlivostí vyříznut byl z centra nádoru malinký kousek ku implantaci.

Dne 10. března 1893 exstirpován byl exulcerující karcinom mammae, a proto neočkoval jsem kousek karcinomu samotného, nýbrž kousek karcinomatosní žlázy šedobílému velikému králíkovi, domnívaje se, že tím jistěji infekci se vyhnu, nežli kdybych implantoval nádor primerní. Mikroskopickým vyšetřením infiltrované žlázy zjištěno, že jednalo se o žlázu karcinomu medularního.

Dne 13. března 1893 očkoval jsem velkému, černému králíkovi dva kusy karcinomu do mozku. Kousek jeden pocházel z exulcerovaného karcinomu prsu, druhý z metastasy v žláze axillarní. V histologických praeparatech se ukázalo, že jest to carcinom na buňky bohatý.

Dne 16. března 1893 trepanován byl malý, šedý králík; při operaci zabořil se trepan velmi hluboko do mozku, tak že povstala zející štěrbina v substanci mozkové, do které vložen byl kus velkosti hrachu z karcinomu prsu nezvředovatělého. Toto těžké poranění mozku nemělo náhodou zlých následků.

Dne 30. března 1893 implantován byl kus karcinomatosně rozpadlé tkaně žlázy podčelistní po rakovině pysku do mozku malému, šedému králíku. Žláza tato byla v centrum úplně rozbředlá, jen na periferii byla tkaň konsistentní. Z této periferní části vyříznut byl implantovaný kousek a v histologických praeparatech této vrstvy nalezena byla struktura podobná struktuře kankroidu.

Dne 12. dubna 1893 implantace do mozku malému, černému králíku z karcinomu, který zaujímá skoro celý dolní pysk a na svém povrchu nepatrně byl rozpadlý. Druhému králíkovi vstříkl jsem po vykonané trepanaci do mozku pravazskou stříkačkou extrakt z téhož karcinomu. Tento zhotoven byl tím způsobem, že karcinom byl rozmělněn, sterilisovanou destillovanou vodou vyluhován a Chamberlandovým filtrem procezen.

Dne 13. dubna 1893 implantace do mozku šedému králíku z karcinomu labii infer., který tvořil na sliznici dosti obsáhlý nádor, byl nepatrně zvředovatělý a většinu pysku zaujímal.

Všechna tato zvířata až na dva ze dne 13. března a 13 dubna zůstala na živu.

Adamkiewicz implantoval 16 králíkům karcinom a to mamuae, labii, faciei a recti. Zvířata zašla, jak udává, mezi 11—48 hodinami, všechna bez výjimky.

Dva králíci zůstali na živu a při sekci se shledalo, že implantoval omylem ne karcinom, nýbrž okolní tkaň, tedy kousky tuku, vaziva a svalstva.

Ve třech případech implantoval kousek mozku králičího, do něhož byl dříve karcinom implantoval. Tato zvířata pošla encefalitidou.

V celku operoval tedy 21 zvířat, která vzhledem k našim pokusům jsou důležita. Ostatní pokusy, kde zvířatům vloženy byly jiné látky do mozku, pomíjím.

Bezprostřední effekt implantace, který jsem na zvířatech pozoroval, byl ten, že při vnořování karcinomu do substance mozkové povstanou křeče v končetinách, což souvisí s podrážděním kory mozkové; po zašití rány a odvázání zvířat od operačního stolu zvíře nad míru rychle se zotaví, jako by bylo tak těžký insult v mozku ani nepřestálo. Zdánlivé paresy na končetinách, které jsme někde pozorovali, pocházely jen od pevnějšího upoutání zvířete na operační stůl a rychle přešly.

Rána na hlavě za několik dní úplně se zacelila a všech 8 králíků skýtá obraz úplně normalních zvířat. Zvířata jsou veselá, čilá a nepozorujeme na nich pražádných příznaků pokud se týče mozku, vyjma jediného králíka, jenž skýtá příznaky porušení horní části psychomotorických center.

Sekce dvou zašlých králíků překvapily svým nálezem. Králík operovaný 13. března zdechl za měsíc po operaci. Dva dni před smrtí přestal žráti, pak dostavily se u něho druhého dne křeče na celé pravé polovině, které sebe menším zevním podrážděním vyvolány bývaly. Obzvláště dostavily se, jestliže králík za slechy rychle byl pozvednut. Křeče měly ráz klonický; vedle toho dostavil se obyčejně silný opisthotonus a nystagmus. Před smrtí přestálo zvíře celou řadu takovýchto křečovitých záchvatů.

V orgánech dutiny peritonealní nebylo nalezeno nic zvláštního. V plících, a sice na obou stranách konstatována byla rozsáhlá *lobární pneumonie*, což i histologickým vyšetřováním zjištěno bylo. Pleura nacházela se ve stadiu akut. fibrinosního zánětu.

Otvor v duře trepanací způsobený vyplněn byl vazivem a implantovaný kousek karcinomu adheroval pevně na duru a na mozek. Nacházel se totiž částečně v mozku. Makroskopicky nebyl mozek ani implantovaný kousek karcinomu nikterak změněn. Jak implantovaný kousek tak i mozek byly ihned po sekci tvrzeny sublimatem, pak v celloidinu. Řezy barveny byly safraninem a haematoxylinem.

Na kousku implantovaném nacházíme tento nález (řez haematoxylinem barvený): Stroma jest úplně dobře zachované, celá periferní část, hlavně ale na jednom místě, obsahuje množství leukocythů intensivně se barvících, patrně immigrovaných. Leukocythy jsou mononuklearní jakož i fragmentované. Centralní partie vykazují nepatrné množství jader zcela slabě zbarvených, charakteru lymfatického. Dále vidíme v centrum nepravidelné prostory, v jejichž světlosti se nachází hmota homogenní, intensivně se barvící na způsob částí zvápenatělých. Po rozpuštění těchto domnělých *ložisek vápenatých* prosvítají na haematoxylinových praeparatech neurčitě kontury buněk epithelialních, z kterých jen některé jeví ještě zbytky slabě barvícího se jádra. Na prae-

paratech safraninových nález totožný až na to, že místa zvápenatělá jeví zvlaštní lesk, který na praeparatech dřívějších nebyl viditelný.

Na mozku haematoxylinem zbarveném pozorujeme na místě implantovaného kousku depressi, kolem níž vrstvy jeví hustou infiltraci malobuněčnou. Z tohoto infiltrátu táhnou se pruhy do hlubších vrstev mozkové tkaně, a v těchto vrstvách hlubších vidíme skupiny buněk charakteru lymfatického. Vyznačné jest nedaleko hustého infiltrátu nekrotické ložisko obklopené sklerotickým lemem. Tento lem jest na místě jednom přetržen a na rozhraní normalní tkaně a tkaně nekrotické shledáváme detritus neurčitě se barvící a v něm několik buněk obrovských Po buňkách epithelialních ani stopy.

Králík druhý trepanovaný dne 13. dubna *zdechl* dne 16. dubna za příznaků nikterak charakteristických. *Sekce* organů peritonealních a hrudních skýtala negativní nález. Mozek byl na průřezu podrážděný a kolem implantovaného kousku změklý, jakoby rozbředlý. Implantovaný kousek karcinomu nacházel se rovněž ve stavu změklosti. Hnis makroskopicky nebylo lze konstatovati, avšak *přítomnost pyogenních mikroorganismů isolovaných a streptokokků* dokázali jsme v barvených praeparatech z rozbředlých míst mozku i implantovaného kousku karcinomu.

Jak mozek tak i implantovaný kousek tvrzeny byly v sublimatu a celloidinu a safraninem a haematoxylinem zbarveny.

Nález v implantovaném karcinomu:

Na četných místech hustý hnisavý infiltrát. Elementy stromatu ukazují epithelie karcinomatosních ložisk, jsou dobře zbarvené, poněkud však bledší a kontury méně určitější nežli v korespondujícím praeparatu původního nádoru. Ložiska zvápenatělá rovněž můžeme konstatovati, avšak v počtu menším nežli v případu prvém. Část implantovaná slepena jest s mozkem a poblíže nacházíme hnisavá ložiska. Na praeparatech safraninem a Gramem barvených vidíme jak v implantovaném kousku tak i v mozku v hlubokých vrstvách, jmenovitě v cevách, *embolie streptokokků.*

Sekce prvního zvířete ukazuje nám jako *příčinu smrti* pneumonii a pleuritis, poněvadž v mozku žádný hnisavý akutní proces nedal se dokázati. Křečovité záchvaty však několik dní před smrtí zvířete pozorované stojí zajisté v kausalním spojení s implantací cizí látky do mozku.

Nález mikroskopický, tak v mozku hustá infiltrace malobuněčná, v implantovaném kousku místa zvápenatělá poukazují k tomu, že implantovaný karcinom *chová se zcela indiferentně*, že působil toliko jako cizí těleso. S tím také souhlasí doba *jednoho měsíce* uplynuvší mezi implantací a smrtí králíka. Již tato lhůta stojí v odporu s tvrzením Adamkiewiczovým, že králík zemříti musí *do tří dnů.* A kde jsou ony změny, jako prázdné alveoly ve tkani karcinomatosní, zvláštní transparence implantovaného kousku?

Ložiska infiltrace malobuněčné jsou ovšem na mnohých místech v mozku viditelna, kdo však nepředpojatě na obrazy tyto se dívá, nikdy neřekne, že jsou to mladé karcinomatosní buňky, nýbrž zcela známý efekt, poukazující na přítomnost cizího jakéhosi *mechanicky* dráždivě působícího tělesa.

Králík druhý zdechl dle Adamkiewicze *třetího* dne po operaci. Změknutí jak okolní tkaně mozkové tak implantovaného kousku karcinomu, makroskopicky neznatelná nějaká hnisavá infiltrace a lhůta tří dnů mohly by vésti k tomu, že snad zvíře zašlo dle nauky Adamkiewiczovy otravou kankroinem.

Přítomnost však *pyogenních organismů* jak v implantované části tak v mozku a hnisavá ložiska v obou tkaních dokazují s určitostí jako příčinu smrti *encephalitis*. Ložiska encefalitická nemůže pak nikdo považovati za ložiska mladých karcinomatosních buněk.

Že i v tomto případě implantovaný kus karcinomu toliko mechanicky jako cizí těleso působí, vidno je z toho, že již třetí den po implantaci zvápenatělá místa se vyskytla.

Z toho s celou určitostí mohu tvrditi, že by králík byl nezašel, *kdyby se nestala nějaká chyba v antisepsis při operaci*; mohu se při tomto tvrzení odvolati kromě toho na 8 trepanovaných králíků, *z nichž ani jediný* do dnešního dne nezdechl, poněvadž operace zcela přesně dle chirurgických pravidel vykonána byla.

Abych jednak tvrzení takové ještě jinými případy mohl doložiti, jednak aby účinek tkaně karcinomatosní na mozek a jiné orgány jiných zvířat byl pozorován, transplantoval jsem kousky karcinomu do jater a mozku králíkovi, *psu* a *kočkám*. Bylo zajisté velmi zajímavo zvěděti, zdali kankroin Adamkiewiczův, který dle něho tak deleterně v mozku králičím působí, i v mozku nebo v játrách jiných zvířat virulentně působiti bude.

Otázka tato je zcela oprávněna; vylučují-li karcinomatosní buňky jedovaté látky, tedy tento jedovatý účinek i v mozku jiných zvířat byť ne deleterně aspoň znatelně bude se jeviti.

Dne 26. dubna 1893 implantován byl bílé kočce kus carcinoma mammae do mozku. Karcinom nebyl zvředovatělý. Operace vykonána přesně asepticky. Implantovaný kus vyříznut byl z centra nádoru velikosti hrachu. Před implantací nebyl kousek ani ve vodě ani v karbolu opláchnut.

Kromě křečí při vnořování karcinomu do mozku a pak veliké zmalátnělosti po operaci nepozoroval jsem nic zvláštního. Kočka za několik hodin úplně se zotavila a do dneška (10. května 1893) nelze na ní nic abnormního pozorovati.

Z téhož karcinomu implantoval jsem štěněti rovněž do mozku dosti velký kousek. Po operaci se zvíře nad míru rychle zotavilo a dnes jest čilé a dosud úplně beze všech chorobných symptomů.

Dne 28. dubna 1893 implantován byl kočce kousek z karcinomu pysku, jenž na povrchu byl zvředovatělý. Po operaci zvíře nechtělo se zotaviti a dne 1. května zdechlo. Při sekci shledáno bylo plno hnisu pod kůží hlavy a levá hemisfera proměněna byla úplně v abscess.

Buď se zde stala chyba v antisepsis anebo nacházely se v implantovaném kousku hnisavé zárodky, ježto karcinom na povrchu byl zvředovatělý. Klonil bych se však k náhledu prvnějšímu, poněvadž se mi již dříve podařilo kousky ze zvředovatělých karcinomů bez hnisavých následků do mozku implantovati.

Do jater vložen byl kousek karcinomu králíkovi dne 3. dubna a nedostavily se pražádné příznaky a ještě mnoho neděl po operaci zůstal jich králík prost.

Dne 29. dubna 1893 vykonal jsem dle veškerých pravidel chirurgických laparotomii na kočce a podélným řezem 3 *cm* dlouhým rozřízl jatra na povrchu. Pak byl parenchym jater po obou stranách rány řezy s povrchem paralelně probíhají-

cími podminován a do takto utvořené dutiny vložen obsáhlý kus karcinomu mammae, který na svém povrchu nebyl zvředovatělý. Značné krvácení staveno bylo hlubokými stehy. Do dneška (10. května) je zvíře na živu, ačkoli méně čilé nežli dříve.

Výsledky těchto posledních pokusů nás překvapily, poněvadž implantoval jsem jak do mozku tak do jater značně velké kousky a mohl jsem proto předpokládati, že implantovaný kousek karcinomu nějaké příznaky vyvolá. Tyto příznaky se však nedostavily.

Adamkiewicz udává, že ve vazivu subkutanním nebo v dutině peritonealní částky rakoviny často bývají resorbovány, aniž by jakési škody způsobily, často však nechovají se v těchto místech zcela indiferentně. *Vzdor tomu, že operace vykonána byla asepticky*, vzdor tomu, že nebylo lze dokázati v nich přítomnost stafylokokků, povstalo ve vazivu subkutanním *hnisání*, v peritoneu velmi těžký zánět.

Podle naší zkušenosti můžeme i do tak choulostivého organu, jako jsou játra, beztrestně očkovati dosti obsáhlé kousky z rakoviny, což díti se musí ovšem skutečně úplně asepticky. Jestliže v peritoneu neb subkutanním vazivu dle Adamkiewicze vyvolává karcinom někdy hnisavý zánět, v mnohých případech však úplně indiferentně se chová, ano se i resorbuje, vysvětlíme si nepředpojatým způsobem toto hnisání bakterielní infekcí při očkování, a jestliže hnisání se nedostaví, pak infekce nenastala. Tvrzení Adamkiewicze, že implantované kousky byly prosty všech stafylokokků a přece hnisání v peritoneu a v subkutanním vazivu způsobily, jest tak pravdě nepodobné, jako kdyby tvrdil, že v hnisu těchto případů žádných pyogenních organismů nenalezl. O těchto nálezech se však nezmiňuje.

Ze všeho vysvítá, že Adamkiewicz postavil se v tomto bodu na stanovisko, že hnisání povstati může i bez přítomnosti hnisavých zárodků. A co říci máme tomuto výroku?

»Carcinom (úplně čistý, čerstvý, nezměněný) může v mozku i zánět, ano i hnisání způsobovati, ba i těžší následky (*jichovatění*), jak jsem to dokázati mohl již pro vazivo subkutanní a peritoneum. To však povstává jen tenkráte, když jsme implantovali kousek rakoviny méně jedovatý do mozku králičího, tak že smrt zvířete nedosti rychle nastoupila.« (Pag. 11.)

Zdá se tedy, že Adamkiewicz vindikuje karcinomům vlastnost vyvolávati hnisání, ano i *jichovatění*, kdežto každý nepředpojatý vidí v tom účinek pyogenních mikroorganismů.

Nastoupí-li smrt rychle u zvířete, vyložíme si rovněž jednodušším způsobem tuto událost, představíme-li si, že zvíře zašlo *septickou* infekcí, jak ve dvou případech se mi to přihodilo, anebo následkem *encefalitidy*, a mikroskopické změny v mozku — chorobná ložiska, malobuněčnou infiltraci, emigraci a rozmnožování se rapidní buněk karcinomatosních, stěhování se sarkolythů, bujení mladých buněk rakoviny — zcela nepředpojatě vyložíme si za rychle povstalou encefalitidu.

Na základě našich pokusů můžeme tvrditi:

I. *Implantujeme-li* králíkům nebo jiným zvířatům do mozku nebo jiného orgánu (játra) kousky karcinomu za úplně aseptických kautel, vykonána-li byla operace přesně chirurgicky, nezajdou zvířata bezprostředně následkem jedovatých vlastností implantované rakoviny.

II. *Zajde-li* zvíře krátký čas po operaci, je smrt jeho zaviněna infekcí, která buď na nástrojích operačních, hlavně ale na implantovaném kousku rakoviny lpěla. (Pomíjíme smrt následkem poranění trepanem.) Smrť, která později se dostaví, nesouvisí bezprostředně s operací, nýbrž nastane z jiných příčin, ovšem, že může buď urychlena anebo snad i zaviněna býti těžkými symptomy cerebralními, jež implantovaný kousek karcinomu jako cizí těleso vyvolává. (Králík ze dne 16. března.)

Proto učení Adamkiewicze považujeme za *prosté všech reelních základů.*

Literatura:

Adamkiewicz: Untersuchungen über den Krebs und das Princip seiner Behandlung. Wien 1893.

Billroth-Winiwarter: Allg. chirurg. Path. etc. Berlin 1887.

Cohnheim: Vorlesungen über allgemeine Pathologie. Berlin 1882.

Scheurlen: Die Aetiologie des Carcinoms. Deutsche medizinische Wochenschrift 1887. No. 48.

Senger: Studien zur Aetiologie des Carcinoms. Berl. klin. Woch. 1888. No. 10.

Van Ermergem: Étiologie du cancer.

Baumgartens Jahresberichte 1888. Ref.

Baumgarten-Rosenthal: Bacteriolog. Mittheilungen. Centralblatt für Bacter. u. Parasitenkunde. 1888. B. III. No. 13.

Pfeiffer: Der Scheurlen-ische Krebsbacillus ein Saprophyt. Deutsch. med. Woch. 1888. No. 11.

Makara: Untersuchungen über die Aetiologie des Carcinoms. Deutsch. med. Woch. 1888. No. 31.

Verneuil: Propriétés pathogénes des microbes renfermés dans les tumeurs malignes. (Ref. Central für Bact. und Parasitenkunde. 1890. B. VII. No. I.)

Nepven: Contribution à l'étude des bactéries dans les tumeurs. Ref. Baumgarten 1888.

Hahn: Über Transplantation von carcinomatöser Haut. Berl. Klinische Woch. 1888. No. 21.

Hanau: Fortschritte der Medizin. 1889. No. 9. B. VII.

Francke: Über die Aetiologie und Diagnose von Sarcom und Carcinom. Münch. med. Woch. 1888. No. 4.

Darier: La Semaine med. 1889.

Albarran: La Semaine med. 1888. S. 117.

Pfeiffer: Zeitschrift für Hygiene. IV. 423.

Nilo Sjöbring: Ein parasitärer protozoaartiger Organismus in Carcinomen. Fortschritte der Mediz. 1890. No. 14. B. VIII.

RESUMÉ.

Angeregt durch Herrn Prof. Hlava stellte der Verfasser eine Reihe von Thierversuchen an, um die Richtigkeit der Angaben des Prof. Adamkiewicz betreffend die parasitäre Natur und Giftigkeit der Carcinome zu prüfen. Die Lehre Adamkiewicz's ist kurz gefasst folgende: Die Krebszelle ist keine Epithelzelle, die Krebssubstanz ist kein Gewebe, die krebsige Geschwulst ist vielmehr ein Conglomerat von unzähligen Parasiten. Jede einzelne Krebszelle ist ein lebender Organismus, ein Parasit. Die Krebsparasiten, welche von Adamkiewicz Sarkolythen genannt werden, zeigen in ihren biologischen Eigenschaften eine gewisse Ähnlichkeit mit den Mikroorganismen der Infectionskrankheiten. Diese Ähnlichkeit besteht darin, dass sie ebenso giftige Stoffe ausscheiden, ja sich sogar auf geeigneten Nährböden cultiviren lassen. Die giftige Eigenschaft der Krebse will Adamkiewicz durch Impfungen in das Kaninchengehirn nachgewiesen haben; wenn er nämlich nach ausgeführter Trepanation einem Kaninchen in die Gehirnsubstanz ein Stückchen einer krebsigen Geschwulst einimpfte, so starben diese Thiere ausnahmslos in wenigen Stunden bis längstens drei Tagen. Wenn ein Medularkrebs eingeimpft wurde, giengen die Thiere schneller zu Grunde, als wenn man ein zellenarmes Carcinom verimpfte. Bei der Section des Gehirnes findet man keinen Anhaltspunkt zur Erklärung des so schnell eintretenden Todes. Eine Infection durch pyogene Mikroorganismen ist ausgeschlossen, da sich das Gehirn auf Nährböden überimpft, vollständig steril erweist. Es bleibt daher nichts anderes übrig als anzunehmen, dass die Thiere zu Grunde gegangen sind an den giftigen Eigenschaften des inoculirten Krebsgewebes.

Zum Cultiviren der Krebsparasiten eignet sich nur ein lebender Nährboden. Kurze Zeit nach Einführung eines kleinen Würfels von Carcinom in das Kaninchengehirn sterben die Thiere. Mikroskopisch findet man das ganze Gehirn durchsetzt von zahlreichen Krankheitsherden, welche sich durch destructiven Charakter und kleinzellige Infiltration auszeichnen. Das implantirte Stückchen ist eigenthümlich gequollen, manchmal transparent und zeigt auf mikroskopischen Durchschnitten zahlreiche Lücken und leere Alveolen. Die Rundzellen sind nichts anderes als junge Krebszellen und sind so entstanden, dass die

Krebszellen aus dem implantirten Stückchen in die Gehirnsubstanz auswandern, sich irgendwo im Gehirn festsetzen, sich rapide vermehren und das Gehirn zerstören. Daher der Name Sarkolyten (σάρξ und λύω); sie sind, weil sie die menschlichen Gewebe zerstören, im wahren Sinne des Wortes »*Menschenfresser*«. Das Gift, welches die Krebsparasiten produciren, nennt Adamkiewicz Cancroin. Das Cancroin ist in seinen Eigenschaften identisch mit Neurin und das letztere soll, wenn nicht heilend, so doch günstig auf das Carcinom wirken.

Auf den Thierversuchen basirt demnach die ganze Lehre Adamkiewicz's; durch sie wurde er auf die parasitäre Natur des Krebses und auf das Princip einer Behandlung geführt. — *Im grellen Widerspruche zu den Versuchen Adamkiewicz's stehen die Thierversuche des Verfassers.* Die Trepanation der Kaninchen wurde genau so ausgeführt, wie es Adamkiewicz schildert. Zur Implantation wurden ganz frische, *unmittelbar* durch Exstirpation gewonnene Carcinome verwendet. Dies liess sich sehr leicht bewerkstelligen, da die Operationen auf der chirurgischen Klinik des Herrn Prof. *Carl Maydl* ausgeführt worden sind; aus selbem Grunde konnte die Asepsis sehr genau eingehalten werden.

Die Ergebnisse dieser Thierversuche ergaben Folgendes:

Sieben Kaninchen, denen frisches Carcinomgewebe implantirt wurde, blieben am Leben.

Das erste Kaninchen wurde am 21. Februar 1893, das letzte am 13. April trepanirt. Es sind demnach bis zum heutigen Tage (10. Mai) einige Wochen seit der Operation verflossen. An den Thieren merkt man nichts Abnormes.

Ein Kaninchen, dem ich das wässerige, durch den Chamberland'schen Thoncylinder filtrirte Krebsextract in's Gehirn nach ausgeführter Trepanation einspritzte, *lebt* ebenfalls. Datum der Operation 12. April.

Ein Kaninchen *gieng* nach Implantation eines Mammacarcinoms einen Monat nach der Operation *zu Grunde.* Das Thier verhielt sich während dieser Zeit ganz normal. Drei Tage erst vor dem Tode traten mehrere Krampfanfälle auf, denen das Thier erlag. Bei der Section fand sich als Todesursache eine ausgedehnte lobäre Pneumonie nebst Pleuritis. Das Gehirn war am Durchschnitte normal, das implantirte Carcinomsstückchen makroskopisch unverändert, mikroskopisch aber von zahlreichen Leucocyten infiltrirt. An manchen Stellen fanden sich eigenthümliche, glänzende Massen, welche sich prompt in Essigsäure auflösten, wohl nichts anderes waren als verkalkte Stellen. Auch im Gehirn fanden sich angehäufte Leucocyten, namentlich dort, wo das Carcinom in der Gehirnsubstanz sich befand. Der ganze Befund lässt darauf schliessen, dass es sich lediglich um Fremdkörperreizung handle, und damit dürften auch die vor dem Tode des Thieres auftretenden Krampfanfälle in Zusammenhang gebracht werden.

Der Tod trat weiters ein bei einem Kaninchen, dem ein Lippencarcinom implantirt wurde. Das Thier verendete drei Tage nach der Operation und als Todesursache fand sich *septische Infection*, wie es die Menge von Streptococcen und zahlreiche encephalitische Herde deutlich bewiesen. Interessant

bleibt, dass man schon am dritten Tage in dem implantirten Carcinomstückchen an mehreren Stellen Verkalkungen vorgefunden hat.

Der Verfasser neigt also der Meinung hin, dass die vermeintliche Giftwirkung der Carcinome, welche so rasch die Kaninchen tödten, wohl nichts anderes sein dürfte, als entweder acute septische Infection oder Encephalitis, verschuldet durch einen Verstoss gegen die *Asepsis* bei der Operation, oder Infection von Seite des nicht ganz *microbenfreien* implantirten Carcinomsstückes. Diese Meinung wird noch mehr erhärtet durch reactionslose Implantation von ansehnlicheren Krebsstücken in die Gehirnsubstanz einer Katze und eines Hundes und in die Lebersubstanz einer Katze und eines Kaninchens. Eine Katze, der in das Gehirn ein Stück eines Lippenkrebses eingeimpft wurde, gieng an Gehirnabscess zu Grunde.

Auf Grund dieser Versuche kommt der Verfasser zu folgenden Resultaten:

I. Bei strenger Asepsis gelingt es keimfreie Carcinomstückchen im Kaninchengehirn oder auch in anderen Organen (Leber) zur Einheilung zu bringen. Die Versuchsthiere gehen nicht zu Grunde an den Folgen irgend einer giftigen oder destructiven Eigenschaft des implantirten Krebsgewebes.

II. Tritt der Tod des Versuchsthieres in kurzer Zeit nach der Implantation auf, so ist dieses Ereigniss auf eine Infection bei der Operation oder von Seite des implantirten Krebsgewebes zurückzuführen. (Wir sehen natürlicherweise von einer eingreifenden Verletzung der Gehirnsubstanz durch den Trepan ab.) Später auftretender Tod hängt nicht unmittelbar mit der Implantation des Krebsgewebes zusammen, er tritt durch andere intercurrente Krankheiten auf, er kann aber wohl durch schwere cerebrale Symptome, wenn auch nicht verschuldet, so doch beschleunigt werden. Schwere Gehirnsymptome sind als Fremdkörperreizung aufzufassen.

ROZPRAVY
ČESKÉ AKADEMIE CÍSAŘE FRANTIŠKA JOSEFA
PRO VĚDY, SLOVESNOST A UMĚNÍ V PRAZE.

ROČNÍK II. TŘÍDA II. ČÍSLO 30.

O POMĚRU ELEKTRICKÉHO PODNĚTU K ÚSTROJNÉ ČINNOSTI.

II. JAK ROSTE ČINNOST S PODNĚTEM.

(SE 6 TABULKAMI.)

PODÁVÁ

Dr. F. MAREŠ.

(PRÁCE Z FYSIOLOGICKÉHO ÚSTAVU ČESKÉ UNIVERSITY.)

PŘEDLOŽENO DNE 11. KVĚTNA 1893.

V PRAZE.
NÁKLADEM ČESKÉ AKADEMIE CÍSAŘE FRANTIŠKA JOSEFA
PRO VĚDY, SLOVESNOST A UMĚNÍ.
1893.

Tiskem J. Otty v Praze.

V pojednání »O poměru elektrického podnětu k ústrojné činnosti. I. Nová methoda elektrického podnětu.« (Rozpravy České Akademie císaře Františka Josefa. Ročn. II. Č. 3. Třída II.) uveřejnil jsem novou methodu elektrického podnětu pro výzkum zákonité závislosti mezi podnětem a jím vybavenou ústrojnou činností nervo-svalovou. Podstatou methody té jest upotřebení magneto-indukčního elektrického proudu vzbuzeného pohybem magnetu dané magnetické síly skrze cívku s navinutým vodičem.

Z pokusů provedených touto methodou, ve jmenovaném pojednání doložených, jde na jevo, že velikost ústrojné činnosti nervo-svalové, představené velikostí zkrácení svalu, závisí, při daném magnetu i vodiči, s naprostou pravidelností na rychlosti pohybu magnetu skrze cívku. Rychlost tohoto pohybu lze měniti a měřiti dle pravidel Atwoodova padostroje.

Touto methodou možno především přistoupiti k luštění problemu, který činitel elektrické energie, představené formulou $E = P.Q$, kde E jest elektrická energie, P potencialová různost a Q množství elektřiny, rozhoduje u fysiologické působivosti elektřiny.

Dle zákona *du Bois-Reymondova*, odvozeného z mnoha pokusů konaných od různých pozorovatelů od času *Voltova*, závisí fysiologická působivost elektrického proudu pouze na rychlosti změny hustoty proudu, nikoli na absolutné hodnotě této hustoty. Než novější výzkumy tohoto problemu, konané methodou kondensatorovou, uvádějí v pochybnost zákon *du Bois-Reymondův*, vyvozujíce, mezi sebou nesrovnale, že absolutná hodnota elektrické energie, nebo i množství elektřiny, vedle potencialové různosti, podmiňujou fysiologickou působivost elektřiny.

Na základě pokusů ve jmenovaném pojednání doložených došel jsem k důsledku potvrzujícímu původní zákon *du Bois-Reymondův* proti novějším pochybnostem, vzešlým z pokusů konaných methodou kondensatorovou.

Závisí-li velikost ústrojné činnosti nervo-svalové s mašinálnou pravidelností na rychlosti pohybu magnetu skrze cívku, závisí patrně na činiteli elektrické energie, jenž se mění rychlostí tohoto pohybu. Tím jest, při stálém magnetu i vodiči, časový průběh změny potenciálové různosti.

Podrobnější výzkum této otázky jest dále veden upotřebením zvláštního rheotomu, v uvedeném pojednání popsaného, jímž možno indukovaný alter-

nující proud v libovolné části rozřezati. Pokusy pomocí tohoto rheotomu provedené a v témž pojednání doložené ukazujou především, že velikost ústrojné činnosti nervo-svalové nezávisí na velikosti elektrické energie co podnět působící; neboť kterákoli část proudu, náhle useknutá, působí fysiologicky silněji než proud celý. Působí tedy náhlost spádu potencialu s jisté výše. Vychází dále z pokusů tam doložených na jevo, že nerozhoduje ani absolutná výše potencialové různosti, nýbrž pouze rychlost spádu s jakékoliv výše, od jisté minimálné počínajíc.

Tento výsledek výzkumu fysiologické působivosti elektřiny, na pohled proti očekávání, objasní se srovnáním fysiologické působivosti elektřiny s působivostí jiného tvaru fysické energie, totiž tepla. Elektřina chová se u fysiologické působivosti skutečně jako teplo.

Intensita pocitu tepla, měřená arci subjektivním odhadem, nezáleží na velikosti energie, to na *množství tepla* působícího na kůži. Tu rozhoduje především různost teploty čili stupně tepla, obdobná různosti elektrického potencialu. Nerozhoduje však ani absolutná hodnota této různosti, nýbrž především náhlost změny různosti teploty, jako při elektřině rozhoduje náhlost změny potencialové různosti.

To možno doložiti jednoduchým pokusem, který jsem uspořádal tímto způsobem. V nádobě nachází se vrstva rtuti a nad ní stejně vysoká vrstva vody. Obě tekutiny snažíme se přivésti na stejnou teplotu as 50°. Tu teplotu ukazuje po delším vyčkávání citlivý teploměr ve vrstvě vody. Ponoří-li se teploměr z vody do spodnější vrstvy rtuti, klesne rychle o 1°—1·5°, přivede-li se zpět do vrstvy vody, stoupne zase. Teploměrem jeví se tedy rtuť méně teplá než voda. Ponoříme-li však ruku do nádoby, že se dotýká rtuti i vody, jeví se rtuť velmi horkou, pálí, voda zdá se chladnější. Toto parodoxon vysvětluje se prostě tím, že fysiologická působivost tepla závisí především na rychlosti změny teploty, při čemž i množství tepla, ano i absolutná hodnota různosti teploty jest druhotným činitelem. Rtuť chová při stejné teplotě menší množství tepla než voda, ano jeví v popsaném pokusu i nižší teplotu než voda, a přece působí intensivnější pocit tepla, ježto pro rychlé vedení působí náhlejší změnu teploty.

Právě tak při elektřině nerozhoduje u fysiologické působivosti ani energie elektrická (obdobná množství tepla), ani absolutná hodnota potenciálové různosti (obdobná různosti teploty), nýbrž především náhlost změny potencialové různosti.

Tento hlavní činitel elektrického podnětu jest při methodě v uvedeném pojednání popsané s mathematickou určitostí proměnlivý a měřitelný; záviseť na rychlosti pohybu magnetu skrze cívku. Upotřebením Atwoodova padostroje lze pak tuto rychlost nejen libovolně měniti, nýbrž i mathematicky vyjádřiti. Lze též při stálosti zrychlení tíží kdykoli touž rychlost pádu magnetu opakovati. Jest tedy hlavní činitel elektrického podnětu co nejpřesněji měřitelný i měnitelný.

A tu možno přistoupiti k luštění problemu, který jsem položil v proslovu k svému prvnímu pojednání, totiž *jak roste činnost nervo svalová s podnětem.* K luštění tohoto problemu přistupuju v následujícím pojednání.

* * *

Majíce stanoviti zákonitost vzrostu ústrojné činnosti s podnětem, máme učiniti činnost tu závislou jen na podnětu, jemuž působiti dáváme, a vyloučiti, aneb aspoň v počet bráti jiné cizí činitele, jež by na velikost činnosti té mohli spolu míti vliv.

Tito vedlejší činitelé jsou už z pokusů psycho-fysických nemile známy. Tam jsou to pozornost, nálada a mnohé jiné subjektivné stavy. Při způsobu výzkumu tuto sledovaném, při »myofysice«, dle výrazu *Preyrova*, třeba znáti činitele mající vliv na čivost a činnost ústroje nervo-svalového, zvláště za abnormálných okolností nastávajících praeparací ústroje toho, ku pokusu nutnou.

Obrátíme tedy pozornost především k těmto vedlejším vlivům. Výsledky pozorování, jež v této příčině sděliti mám, jsou však samy sebou, i bez zřetele k »myofysice«, pozoruhodny.

I. Vliv praeparace a osamocení ústroje nervo-svalového.

Osamotíce nerv a položíce na elektrody uvádíme jej v nepřirozené okolnosti působící pochopitelně změnu jeho čivosti. Proměna ta jest zajisté tím větší, čím více se ústroj osamotí a přirozené souvislosti s tělem zbaví, největší, vyřízne-li se z těla živočichova (žáby) docela. Dosavadní pokusy tohoto způsobu byly skutečně většinou konány na nervech zcela vyříznutých a zavěšených s příslušným svalem ve »vlhké komoře«, aby se zamezilo jejich vysychání. Při tomto způsobu praeparace odumřel celý ústroj v krátké době. Nerv jevil se tu hmotou velice choulostivou, a pokusy elektro-fysiologické na nervech náležely k nejobtížnějším a nejnejistějším.

Dlužno dbáti, aby nerv i sval byly ponechány pokud možno v přirozeném spojení s tělem. Tomu vyhovuje u znamenité míře Mareyův způsob praeparace, kde se nerv osamotí pouze na malém místě pro elektrody, a u svalu se jen šlacha protne ke spojení s pakou myografu. Vše zůstane jinak v přirozeném spojení s ostatním tělem, rozloženým na Mareyově stolku.

V těchto pokusech upravoval jsem praeparat vždy dle způsobu Mareyova, ponechávaje mnohdy též míchu, tak že i oběh krve byl zachován, zvláště ve svalu. Nerv byl osamocen na malém místě, s pečlivým šetřením cev krevních, a položen do úzkého pružcového žlábku na platinové elektrody. Celý praeparat přikryt navlhčeným pijavým papírem. Sval (gastrocnemius) spojený s Tigerstedtovým myografem píše velikost zkrácení co pořadnici na začazený papír, napjatý na desce posunutelné šroubem vždy dále o 1 milimetr.

V prvním svém pojednání doložil jsem pokusy, dle nichž velikost zkrácení svalu, představující velikost činnosti nervo-svalové, jest bezvýjimečně závislá na rychlosti pohybu magnetu skrze cívku magneto-indukčního padostroje. Závislost ta jest tak pravidelná, že soustavným střídáním určitých rychlostí pádu magnetu lze obdržeti touž soustavu pořadnic představujících velikost zkrácení svalu, tvořících skupiny tak pravidelné, jako by byly vyryty strojem a ne živou hmotou na umělý podnět.

Při stálém magnetu i vodiči, a při stálosti tření i zrychlení na padostroji možno uznati, že v pokusech těch zůstává podnět stále stejný, střídaje se v určitých stálých mezích. Mění-li se tedy velikost pořadnic napsaných svalem, možno změnu tu odvozovati od změny čivosti ústroje nervo-svalového.

Za doklad, jak tato změna se jeví, uvádím pokusy *tab. I. 1—7.* Vezměme v bližší úvahu pokus 2; tu bylo užito za podnět soustavy rychlostí magnetu proměnlivých dle rovnice $v^2 = 2gs$, kde se dráha s měnila od 60 do 90 *cm* po 10 *cm*; postup od nejmenší rychlosti k největší a zpět. Sval napíše tak jakous pyramidu, v níž nejmenší zkrácení přísluší nejmenší rychlosti pohybu magnetu, nejrychlejšímu pohybu magnetu největší zkrácení. Rychlosti vyhledány tak, že na počátku pokusu, hned po osamocení nervu a položení ho na elektrody, nejmenší rychlost magnetu vzbudila minimalné, sotva znatelné zkrácení svalu, největší rychlost pak zkrácení maximalné; ostatní střední rychlosti vyvolaly zkrácení střední.

Opakuje-li se stále táž soustava rychlostí (v pokusu 2. 15kráte), možno stopovati postup změny čivosti ústroje nervo-svalového. Nejpatrnější jest změna při zkrácení prvotně minimalném; to, z počátku sotva znatelno, roste rychle. Tento vzrůst z počátku minimalného zkrácení jest obecný zjev, nastupující u každého praeparatu; neobsahuje-li skupina zkrácení maximalného, nýbrž je-li složena ze zkrácení středních, zvyšuje se rychle celá (pokus 3, 4, 5, 6); dostoupilo-li prvotné minimalní zkrácení jisté výše, a vyhledáme li nově zmenšenou rychlost magnetu, budící minimalné zkrácení, roste i toto, a tak i následující (pokus 7.). *Vychází z toho, že čivost ústroje nervo-svalového po praeparaci při upotřebení stálého umělého podnětu z počátku neobyčejně značně a rychle roste.*

V pokusech 1 a 2 jeví se i další průběh čivosti ústroje nervo-svalového; po počátečném vzrostu čivosti, zjevném arci toliko na zkráceních podmaximalných, nastává pozvolné klesání čivosti. Při tom klesá zkrácení maximalné mnohem více než prvotně minimalné, tak že poslední zkrácení nejmenší zůstává přec větší, než bylo první; prvotné maximalné zkrácení kleslo však víc než o polovici své původní velikosti. *Klesání čivosti ústroje nervo-svalového jeví se tedy zmenšením velikosti zkrácení svalu, nikoli však vymizením reakce na malé podněty.* O této věci zmíníme se později ještě na základě jiných dokladů. Oba pokusy 1 a 2 byly konány v nejparnějším létě při teplotě přes 20°; trvaly každý asi 3 hodiny; jindy nejeví se tak rychlé klesání čivosti jako v pokusech těchto; uvedu doklady pokusů trvavších několik dní při stálé čivosti ústroje nervo-svalového.

Počátečný velice značný vzrůst čivosti ústroje nervo-svalového po praeparaci a upotřebení umělého podnětu, nastávající obecně u každého praeparatu, jest zjev důležitý zvláště pro methodiku elektrofysiologických pokusů. Jest patrno z něho, že minimalné zkrácení svalu v první hodině po praeparaci ústroje nervo-svalového jest veličina velmi proměnlivá, a že nelze ji nijak bráti za fysiologickou konstantu. Tak dálo se však skutečně, zvláště v novějších pokusech konaných methodou kondensatorovou. Tu pokládaly se dva fysikalně různé výboje kondensatorů za fysiologicky stejně působivé, vzbudily-li, působíce na nerv po sobě, stejný fysiologický účinek, totiž *minimalné zkrácení svalu.* Minimalné zkrácení svalu bralo se tedy za míru fysiologické působivosti dvou fysikalně různých podnětů. V uvážení, že se dosud předpisuje a zachovává pravidlo bráti ku pokusům praeparaty co možno »čerstvé«, totiž brzo po praeparaci, bralo se patrně minimalné zkrácení za fysiologickou konstantu právě v období, kde jest velice proměnlivé i při podnětu beze vší pochybnosti stálém a jednostejném. Jest tudíž pochybeno, měřiti fysiologickou působivost dvou fysikalně různých podnětů minimalným zkrácením svalu v prvních hodinách po praeparaci.

Jest otázka, proč čivost nervu po praeparaci a položení na elektrody tak velice stoupá. Tu může působiti vliv mechanického tlaku neb tahu při praeparaci, jenž dle *Efrona* [1]) skutečně čivost nervu zvyšuje; může tu působiti obnažení nervu, vystavení na vzduch, změna teploty, zkrátka změněné fysické poměry. Může tu však působiti též činitel fysiologický, totiž přizpůsobení se nervu k umělému neobvyklému podnětu, působícímu přímo na nerv v jeho průběhu, čehož za přirozených okolností není. Stoupání čivosti nervu na umělý elektrický podnět může býti zjevem přizpůsobení se, takřka cviku.

Tento zjev upomíná na jiný podobný, nalezený před lety od *Bowditche* [2]) při elektrickém dráždění pouhého svalu hrotu srdeční komory, zjev, který nazval *Bowditch* »schody« (Treppe). Dráždí-li se hrot srdeční, nejevící žádné automatie, dostatečně silnými elektro-indukčními proudy v určitých mezerách časových, odpoví hrot na každý podnět systolou, jejíž vydatnost lze měřiti sloupcem rtuti neb vody v manometru, k němuž hrot komory srdeční se upevní. Uplyne-li mezi řadou takových podnětů a k nim příslušných systol mezera klidu několika minut, a počne-li potom působení téhož podnětu znova, tu první vybavené zkrácení svalu srdečního jest menší, stoupá však postupně při každém dalším podnětu, až dostoupí vlastní stálé velikosti. Tento postupný vzrůst zkrácení srdečního svalu po delším odpočinku nazval *Bowditch* »schody«. Pro výklad »schodů« domýšlí se *Bowditch*, že v odpočinku vytvořují se v srdci netoliko podmínky činnost podporující, nýbrž i podmínky činnost obmezující, a že činností přemáhá se odpor činnost obmezující. Hledá tedy výklad v neznámých fysiologických podmínkách.

Zjev obdobný »schodům« *Bowditchovým* uznává se též při svalech obyčejných i hybných nervech. Podnět budící činnost zanechává v ústroji nervo-

[1]) *Efron,* Beiträge zur allgemeinen Nervenphysiologie. — Pflgrs. Arch. 36, 467.

[2]) *Bowditch,* Über die Eigenthümlichkeiten der Reizbarkeit, welche die Muskelfasern des Herzens zeigen. Ber. d. kön. sächs. Ges. d. Wiss. 1871.

svalovém změnu příznivou vzniku nové činnosti. Dle *Wundta* jeví se tak zvláště po indukčních proudech velice krátkého trvání a mírné intensity; *Wundt*, jenž zjev ten nazval »sekundarnou modifikací«, odvozuje jej od elektrotonické změny dráždivosti nervu vlivem elektrického proudu.

Obrátil jsem ve svých pokusech též pozornost k *Bowditchovým* »schodům«, či *Wundtově* »sekundarné modifikaci«, a přikládám v Tab. I. pokusy 8—11 příslušné doklady. Především dlužno vytknouti, že výklad »schodů« dle *Wundta* pomocí sekundarné modifikace dráždivosti elektrotonickým vlivem proudu nemůže platiti pro pokusy tuto uvedené; neboť podnětem jest tu alternující elektrický proud, jak v prvním mém pojednání vyloženo; dva proudy opačného směru rychle za sebou jdoucí mají opačný elektrotonický účinek, tak že nevznikne žádná elektrotonická polarisace. Než zjevy jsou zde, byť se výkladu nedostávalo.

Pokus 8 jest proveden na praeparatu upraveném již předešlý den, kdy byl již řadě jiných pokusů sloužil; tu bývá čivost již znamenitě ustálena. Skupina *a* počata ráno, po dlouhé noční přestávce; podnět byl stále týž, rychlost magnetu 80 *cm* za sekundu. Zjev »schodů« vystupuje zcela zřetelně, velikost zkrácení stoupá pozvolna, až se ustálí. Jest to střední velikost zkrácení, jak skupina *b* téhož pokusu ukazuje. Podobné »schody« jeví se v pokusu 9 i 10, a v druhé skupině pokusu 11.

Jest však na první pohled zjevno, že nelze »schody« ztotožniti s velikým vzrostem čivosti nervu hned po praeparaci, jak se ukazuje v pokusech 1—7. Neboť rozsah »schodů« jest velmi nepatrný u porovnání s rozsahem stoupání zjevného hned po praeparaci. Tu jde patrně o jiné vlivy. Vliv ten jest, podobá se, náhlá změna u výživě nervu, nastávající po jeho praeparaci.

II. Vliv výživy na čivost nervu.

Praeparace dle způsobu Mareyova činí možným upotřebiti téhož praeparatu po několik dní. Dosavadní pokusy na nervech vyříznutých bývaly obyčejně v krátké době po praeparaci skončeny a praeparat co nepotřebný zahozen. Zkusil jsem, jak dlouho praeparat upravený dle Mareye svou čivost zachová. Výsledek jest neočekávaný a překvapující. Tak pokus doložený v tab. II. 1*a* i 1*b* jest vykonán na jednom jediném praeparatu (s míchou zrušenou); pokus trval od 28./XII. do 2./I., tedy 6 dní. Při tom nerv byl vystaven střídavě náhlým změnám teploty mezi 3°—40°, a koncem 6. dne jeví se jeho čivost nezmenšena.

Poznal jsem, že každý praeparat hned po praeparaci jeví značnou nestálost v čivosti, že se však v průběhu několika hodin upokojuje, tak že jeví ustálenou reakci na stejné podněty. Přistupoval jsem tedy k vlastním výzkumům delší čas po praeparaci; obyčejně upravil jsem si praeparat večer a počal s ním pracovati ráno; jeden praeparat sloužil 3—4 dni, některý docela i 8 dní.

Často ukázalo se, že čivost praeparatu stoupla do rána neobyčejně; dokladem jest na př. tab. I. pokus 11, kde první a druhá skupina příslušná stejné řadě podnětů, jsou časovou mezerou několika hodin odděleny. V druhé skupině, v níž se mimo to ještě i zvláště »schody« jeví, reaguje nerv na touž řadu podnětů mnohem více. Podobně tab. I. pokus 18 skupiny *a* i *b*. Dokladů takových mohl bych uvésti dlouhou řadu. Toto značné zvýšení čivosti nemůže býti podmíněno cvikem, jako »schody«, ježto celá dlouhá mezera časová mezi oběma skupinami byla dobou klidu. Mám za to, že tu jde o úpravu výživy nervu, a to na základě pokusů doložených tab. I. 12—22.

Nerv osamocený pouze v malém rozsahu, pokud totiž jest položen na elektrody, zůstává jinak ve spojení s ostatním tělem a může býti vyživován. Hned po praeparaci nastává porušení výživy normalné, jež působí zmatek v čivosti nervu, hned po praeparaci zjevný. Znenáhla však upravuje se výživa znova, nastává oběh živné lymfy osamoceným, na elektrody položeným oddílem nervu; tím ustaluje se čivost nervu.

Spočívá-li nerv na elektrodách podložených pro isolaci pružcovým žlábkem, jak v mých pokusech bylo, vytvořuje se skutečně znenáhla ve žlábku tom lymfa, v níž nerv se takřka koupá. Nikdy není třeba nerv uměle navlhčovati fysiologickým roztokem, jak se obyčejně děje; ano, jest to methodicky zcela nepřípustno. Nerv sám nikdy nevysychá, ssaje do sebe z ostatního těla hojnost, ano, mnohdy rušivý přebytek moku, a to silou nevysvětlenou; neboť jsa sám elektrodami vzhůru vyzdvižen, čerpá si z těla vzhůru živnou lymfu. Rychlost, jakou se děje hromadění lymfy ve žlábku elektrod, jest mnohdy velmi značná. Dokladem buďtež pokusy 12 a 14 (tab. I.), jichž bližším rozborem se nyní chceme zabývati.

Lymfa na elektrodách nervem nahromaděná působí především fysikalně, to tak, že tvoří vedlejší kruh vodivý, jímž se elektrický proud, mající působiti na nerv, z valné části odvádí. Seslabuje tedy tato lymfa vlivem fysikalním působivost proudu na nerv. Odstraní-li se tato lymfa, osuší-li se nerv na elektrodách pijavým papírem, objeví se ihned značnější působivost téhož elektrického podnětu. Nápadným dokladem jest tu pokus 13 (tab. I). Skupina *5* jest provedena soustavou podnětů, z nichž pouze nejrychlejší působí zkrácení svalu; po osušení nervu vzbudí táž soustava podnětů soustavu zkrácení svalu skupiny *6*. Odstraněním vedlejšího vedení lymfou sesíleno značně působení elektrického proudu na nerv. Jest tu patrno, jak velice rušivý vliv může míti na výzkum čivosti nervu libovolné navlhčování jeho fysiologickým roztokem.

Lymfa hromadí se na nervu mnohdy s překvapující rychlostí, jak jest zjevno z pokusů 12 a 14 (tab. I.). V pokusu 12 jest zachována stálá soustava podnětů rychlostmi 113, 124, 168 $^{cm}/_{sec}$; ve skupině *a* jeví se čivost nervu znamenitě ustálena. Ve skupině *b* odstraněna s elektrod hojně nahromaděná lymfa; ihned zvýší se působivost téhož podnětu, klesá však zase velmi rychle. Ve skupině *c* osušen nerv znova; ihned zvýší se působivost, klesá však zase ještě rychleji než ve skupině *b*; totéž po třetím osušení ve skupině *d*; teprv po čtvrtém osušení ve skupině *e* zůstala působivost stále zvýšena. Z toho zjevno, jak rychle se odstraněná lymfa zase nahromaďuje; any tři podněty vy-

žadují dobu jedné minuty, možno z pokusu toho vyvoditi, že v 5 minutách jest odstraněná lymfa nahražena jinou. Zcela podobný zjev jest doložen v pokusu 14 v skupinách *a*, *c*, *e*, i v pokusu 15 v skupinách *a*, *b*, *c*.

Fysikalní obmezení působivosti elektrického podnětu nahromaděnou lymfou jest z těchto pokusů patrno; obmezení to jest ostatně samozřejmé, můžeme je sami kdykoliv způsobiti, navlhčíce nerv fysiologickým roztokem. Ve zjevu tom není tedy nic neočekávaného.

Nahromaděná lymfa má však mimo tento fysikalní vliv též vliv fysiologický, proměňujíc působivost podnětu podporováním neb obmezováním čivosti nervu jakožto jeho živné prostředí Na doklad toho stopujme pokus 12 dále. Po čtvrtém osušení nervu ve skupině *e* zůstala působivost stálou; při tom nahromadila se zase lymfa na elektrodách, osušena po páté ve skupině *f*; a tu nenastalo více zvýšení působivosti, ač fysikalní vliv lymfy odstraněn, nýbrž zmenšení působivosti, tolikéž po šestém a sedmém osušení ve skupině *g* a *h*; odstranění lymfy nepůsobí více tak patrné zvýšení působivosti podnětu, jako bylo z počátku ve skupinách *a*, *b*, *c*; jeví se klesání čivosti nervu stálým osušováním od *a* až do *h*, jehož není, ponechá-li se lymfa na elektrodách.

Mezi skupinou *h* a *i* prošly 2 hodiny, v kteréž době opět se na elektrodách lymfa nahromadila; po dvojím osušení v *k* a *l* dostoupla působivost stálé výše ve skupině *m*, na níž zůstala.

V pokusu 14 provedeno při *h* mezi skupinami *g* a *i* vyprání nervu fysiologickým roztokem a potom osušení; působivost tím klesla, skupina *i* jest nižší než byla skupina *g*; po dvouhodinném klidu ve skupině *12a* vyrostla zas působivost výše. Totéž vyprání a osušení nervu při *12d*, mezi *12c* a *12e* se stejným výsledkem, snížení působivosti.

Stejné vyprání a osušení nervu provedeno v pokusu 15 mezi skupinou *7c* a *7d*, ale s opačným výsledkem; vyprání nervu způsobilo tu zvýšení působivosti.

Pouhé osušení nervu provedeno v pokusu 16 mezi skupinou *4* a *5*; ve skupině *4* cítí nerv velmi zřetelně nepatrné rozdíly v podnětu; po osušení zvýšila se působivost podnětu, ale nerv přestal cítiti rozdíly v podnětech.

Úmysl v těchto pokusech sledovaný jest, jak zjevno, vypátrati, nemá-li nahromaděná lymfa na čivost nervu vliv povzbuzující nebo zabraňující, či, jak se říká, nechová-li »činnost podporující neb činnost obmezující čili únavné látky«. Výsledek dosud stopovaných pokusů není rozhodný; únavná i povzbuzující působivost lymfy té z nich jen slabě prokmitává, tak že jen při dobré vůli možno ji uznávati.

Nerozhodnost ta spočívá v té okolnosti, že by lymfa mohla míti trojí vliv, z nichž dva si odporují a dva se podporují. První nepochybný vliv jest čistě fysikalní, obmezující působivost podnětu jeho odvedením z nervu lymfou co vodičem; tento vliv podporuje se s hledanými únavnými látkami. Odstranění lymfy zvyšuje působivost podnětu i pro zrušení vedlejšího vedení i pro odstranění činnost nervu obmezujících látek. Odstranění lymfy může však působiti též snížení působivosti podnětu pro odstranční látek činnost nervu podporujících. Tento vliv odporuje onomu vlivu fysikalnímu. Jen ve velmi příznivém

případu mohl by tento fysiologický vliv lymfy míti převahu nad fysikalním: tu by odstraněním lymfy působivost podnětu se snížila, místo aby se zvýšila.

Takový skutečně rozhodný případ předkládám v pokusu 17 (tab. I.). Přistupme k rozboru tohoto pozoruhodného pokusu.

Ve skupině *1* jeví se čivost nervu znamenitě ustálena; stálá soustava podnětů vzbuzuje stálou soustavu zkrácení; skupina jest vzorně pravidelná, mimo nezbytné počátečné »schody«. Ve skupině *2* odstraněna lymfa s elektrod; nastane ihned *seslabení* působivosti. Ve skupině *3* nerv zcela osušen, působivost podnětu téměř mizí. Odstranění lymfy, odstranění vedlejšího vedení nejen že působivost proudu nezvyšuje, naopak snižuje ji.

Ve skupině *4* navlhčen nerv fysiologickým roztokem; působivost se arci nevrátí. Ve skupině *5* navlhčen nerv lymfou ze srdce praeparatu vzatou; čivost nervu nezvýší se ani tím.

Mezi skupinou *5* a *6* minula však v klidu 1 hodina; na elektrodách nahromadil si nerv vlastní lymfu. Jeho čivost znamenitě vyrostla; pouze nejmenší zkrácení ještě se nedostavilo. Za další 2 hodiny, ve skupině *7*, dostaví se i nejmenší; skupina jest zase zcela pravidelná.

Ve skupině *8* odstraněna nervem nahromaděná lymfa; ihned nastane nápadné klesnutí čivosti. Ve skupině *9* navlhčen nerv fysiologickým roztokem; čivost jeho klesne tím ještě více. Za $1^1/_2$ hodiny na to ve skupině *10* čivost nervu zvedla se zase. Nerv připravil si opět živnou lymfu, jež jeho čivost udržuje, a jejíž odstranění ihned nápadné klesnutí čivosti nervu způsobuje.

Výsledek tohoto pokusu jest zcela rozhodný. Rozhodnost jeho neleží v tom, že nahromaděním vlastní lymfy čivost nervu stoupá, nýbrž v tom, že odstraněním této lymfy čivost nervu ihned klesá, ačkoliv by z fysikalní příčiny, pro odstranění vedlejšího vedení lymfou, měla stoupati.

V tomto pokusu nabyl fysiologický vliv lymfy, povzbuzující čivost nervu, nápadné převahy nad fysikalním vlivem lymfy, obmezujícím působivost podnětu. Výživný význam lymfy, již si nerv připravuje, jeví se v něm nápadným způsobem.

Ne tak nápadně, ač přec ještě zřetelně, jeví se tento fysiologický, čivost nervu podporující vliv lymfy v pokusech 18—22 (tab. I.). Záleží to právě na tom, aby tento fysiologický vliv lymfy měl převahu nad jemu odporujícím vlivem fysikalním. Okolnosti, kdy se to stává, nelze vystihnouti, i zůstaveno šťastné náhodě okolnosti ty zastihnouti.

V pokusu *18* mezi skupinou *a* i *b* uplynula noc; čivost nervu do rána značně stoupla; osušování nervu v následujících skupinách působí nepatrné klesání čivosti nervu.

Pokus 19 jest zkombinovaný. Po odstranění lymfy ve skupině *2* zvedlo se minimalné zkrácení něco výše; střední zkrácení však se patrně zmenšilo.

V pokusu 20 po odstranění lymfy mezi skupinou *11* a *12* klesla čivost nervu patrně. Po 1 až 3 hodinách na to, ve skupině *13* a *14*, zvedla se čivost zas něco málo. Odstraněním lymfy ve skupině 15 klesla zas čivost patrně.

V pokusu 21 jeví se dobrá čivost nervu v rozeznávání nepatrných rozdílů podnětu ve skupině *7*; odstraněním lymfy ve skupině *8* ztratí se čivost pro ony rozdíly; malá zvětší se a větší se zmenší do jedné roviny jako v po-

kusu 16. Totéž opakuje se na témž praeparatu po 1 hodině klidu ve skupině *9* a *10*.

V pokusu 22 jest ve skupině *15* řada minimalných zkrácení, jež zmizí ve skupině *16* odstraněním lymfy a vrátí se zase ve skupině *17*, provedené za nějakou dobu potom.

Výsledek těchto pokusů činí patrným, že nerv osamocený a na elektrody pružcovým žlábkem isolované položený, zůstávaje jinak ve spojení s ostatním tělem, upravuje znenáhla svou výživu, podmiňující jeho čivost. To děje se vytvořením lymfy, jež se na elektrodách kolem nervu hromadí. Vytvořením této živné lymfy stoupá a ustaluje se čivost nervu, praeparací a osamocením nervu ve zmatek uvedená. Živný, čivost nervu udržující a ustalující vliv této lymfy objevuje se patrně, když hned po jejím odstranění čivost nervu klesá, stoupajíc opět a zase se ustalujíc, když si nerv v průběhu nějakého období zas novou lymfu připraví. Cizorodá lymfa, vlastní krevní serum, nemá toho vlivu čivost povzbuzujícího a udržujícího jako lymfa, již nerv sám si připravuje; jest tu případ jakés »vnitřní sekrece« (sécretion interne), jejíž význam v novější době zvláště *Brown-Sequard*, byť i poněkud neobyčejným způsobem, ve známost uvádí.

Tento fysiologický účinek nervové lymfy objevuje se patrně jen tenkrát, má-li převahu nad současným účinkem fysikalním téže lymfy, jež, tvoříc mezi elektrodami vedlejší vodivé spojení, seslabuje působivost elektrického podnětu na nerv.

III. Vliv tepla na čivost nervu.

Působení tepla na čivost ústroje nervo-svalového bylo předmětem mnoha výzkumů, jichž celkový výsledek udává se obecně v tom smyslu, že zvýšením teploty nervu neb svalu zvyšuje se jeho čivost, tak že na stejný podnět více reaguje, že však oteplením vyčerpává se způsobilost ústrojů těch k činnosti rychleji než při teplotě nižší. Ochlazení nervu snižuje pak dle učení toho jeho čivost, zachovávajíc ji však tím déle. *Wundt* vyslovil učení to krátkou větou, že teplo přivádí nerv k rychlejšímu, studeno ku pomalejšímu vydávání jeho síly.

Helmholtz ukázal, že ochlazení nervu působí značné zlenění vodivosti jeho. V novější době uznává se na podnět *Schiffův* rozdíl mezi vodivostí a čivostí nervu jakožto dvou různých, na vzájem nezávislých funkcí, což bylo blíže odůvodněno pokusy Szpilmana i Luchsingera,[3]) jakož i *Efrona*.[4]) Dle toho působilo by ochlazení nervu stejným obmezením na obě jeho funkce, čivost i vodivost.

Starší pokusy o působení tepla na čivost nervu byly provedeny od *Valentina, Eckharda, Pickforda* a *Harlessa*. Z novějších dlužno uvésti výzkumy *Rosenthala* i *Afanasieva*, dle nichž oteplení nervu v mezích střední teploty zvyšuje z počátku jeho čivost, pak ji snižuje zrychlením odumírání. Období

[3]) Pflgrs. Arch. 24, 347.
[4]) Pflgrs. Arch. 36, 478.

zvýšené čivosti mizí tím rychleji, čím vyšší teplota. Příliš vysoké teploty, nad 50°, zastavují rychle čivost nervu úplně, aniž by tím byl nerv usmrcen; ochlazením vrací se opět jeho čivost. Ochlazení s 20° na méně než 10° působí s počátku zvýšení čivosti nervu.

Dle pokusů *Efronových* [4]) má teplo značný vliv na čivost nervu. *Efron* pokládá v souhlasu s jinými hoření oddíl ischiadického nervu žáby za vyznačený pohyblivějšími a proměnlivějšími elementy než oddíl dolení, tak že oddíl hoření podléhá mnohem snáze a rychleji vlivům čivost měnícím, odpovídá též snáze na podněty. Ochlazení dolení části nervu působí nejprve zvýšení čivosti s následujícím snížením; v hoření části nastává však ochlazením ihned snížení čivosti. Oteplení zvyšuje čivost nervu vůbec, kteréž zvýšení mizí v části hoření nervu rychleji. Výzkum čivosti prováděl *Efron* jakož i jiní tak, že hledal největší vzdálenost cívek indukčního přístroje, při které se objeví minimalné zkrácení svalu: methoda to, proti které jsem svrchu závažnou námitku uvedl.

Z nejnovějších výzkumů o vlivu tepla na čivost nervu dlužno uvésti práci *Sobieraňskiho*,[5]) dle níž ochlazení nervu jeho čivost zmenšuje. Konečně předvedl *Gotch* na mezinárodním kongresu fysiologů v Lutychu 1892 své pokusy o »temperature and excitability«. Dle *Gotche* působí oteplení nervu, že odpovídá lépe na podnět, je-li jím indukční proud elektrický. Zcela jinak má se však věc při podnětech jiného druhu, jako při podnětu působeném otevřením neb zavřením stálého proudu elektrického, při podnětu mechanickém neb lučebném: tu vždycky roste podráždění ochlazením nervu. To platí dle *Gotche* pro hybné nervy a svaly žabí i ssavčí: ochlazený nerv reaguje daleko lépe na jmenované podněty než nerv normalně teplý. Dle toho působí ochlazení opačným vlivem na obě funkce nervu: vedení zleňuje a čivost zvyšuje.

Učení dosavade všeobecně uznávané, že čivost nervu roste a klesá s teplotou, doznalo tedy těmito novějšími výzkumy upravení v tom smyslu, že ochlazení zvyšuje za okolností čivost nervu na krátko, potom teprv ji snižuje. Věta však, že oteplení vždycky čivost nervu zvyšuje, mimo nemírně vysoké teploty uznává se dosud bezvýminečně, s tím dokladem arci, že nerv vydává se ze své síly tím rychleji, čím více jeho čivost oteplením zvýšena.

Že by oteplení ústroje nervo-svalového v mírných mezích mohlo jeho čivost a vydatnost činnosti obmezovati, o tom není v novější době nikde řeči. Výsledky mých pokusů, jež ihned k rozboru předvedu, dokazují zcele nápadně, že zvyšování teploty nervu neb svalu u velmi mírných mezích obmezuje vždy hned jeho čivost a vydatnost činnosti.

Tento neočekávaný zabraňující vliv oteplování nervu neb svalu, neznámý v novější literatuře, vedl mne k ohlédnutí se po starších zkušenostech. Skutečně r. 1866 ukázal *Cyon*, že rozsah i pracovní síla srdeční systoly klesá se stoupající teplotou. Totéž zjistil později *Bowditch* [2]) na hrotu srdeční komory; na maximalní podnět ubývalo rozsahu systoly se stoupající teplotou. Z pokusů *Pickfordových* bylo tenkráte známo, že sval při teplotě 40° nezkracuje se více na podráždění, nabývaje své schopnosti opětným ochlazením. Věcí tou zanášel

[5]) Archiv du Bois-Reymond 1890, 244.

se blíže *Šmulevič*,[6]) jenž dospěl k výsledku, že mechanický výkon obyčejného svalu (žáby) klesá s rostoucí teplotou; klesání to nespadá v jedno ani s únavou ani s odumíráním. Dle *Šmuleviče* nastává při teplotě mezi 30°—40° »taková změna v polohách svalových molekul, že se nemohou k sobě přiblížiti«.

O zabraňujícím vlivu teplení na čivost nervu není vůbec žádného udaje.

Zůstává ještě otázka, zda oteplení neb ochlazení ústroje nervo-svalového mimo změnu čivosti působí též podráždění, zda vyvolává činnost. Dle starších pokusů *Valentina* a *Pickforda* nastává podráždění nervu jen náhlými změnami teploty, a to dle *Eckharda* pouze teplotami smrtícími. Též *Rosenthal* i *Afanasiev* udávají podráždění nervu teplotami nad 35°.

Grützner[7]) popírá zcela dráždící vliv změny teploty na hybné nervy; citlivé nervy dráždí se dle *Grützznera* oteplením, což poznati dle stoupání krevního tlaku; avšak na hybných nervech, totiž na svalech s nimi spojených, nepozoruje se dle *Grützznera* žádného podráždění změnou teploty.

Dráždící působivost změny teploty, ať negativné neb positivné, na hybné nervy jest dle toho pochybna.

V novější době obíral se *Sobierański*[5]) touto otázkou znova. Dle pokusů *Sobierańskiho* upadá skutečně ústroj nervo-svalový v tetanické podráždění, byla-li žába ochlazena na 0°, a působí-li na její nerv náhle teplota 40°; ku podráždění tomu jest nutno, aby rozdíl teploty působící náhle překročil mez 39°—41°. Podobně vyvolává též náhlý přechod ze 40° na 0° tetanické podráždění. Často lze střídáním těchto mezí teploty vzbuditi řadu »teplých a studených tetanů«. Podráždění nenastává hned se změnou teploty, vždycky uplyne delší doba, mnohdy několik minut. Tetanus změnou teploty vzbuzený není stejnoměrný; jest složen ze střídavých záchvatů zkrácení a ochabnutí svalu, sledujících se v úplném nepořádku.

Pozoruhodno, co praví *Sobierański* (práce vyšla z laboratoře *C. Ludwiga* v Lipsku) o příčině těchto tepelných tetanů. Při přechodu z chladu do tepla uspořádají se elementy nervové v nových polohách. Podráždění nastává delší dobu po změně teploty, tedy v době, kdy nerv již jest stejnoměrně oteplen; nastává beze všeho jiného vnějšího podnětu; podráždění to jest tedy povahy automatické. Mohou tedy uvnitř nervové hmoty samé povstávati podněty, čímž nerv vystupuje z postavení pouhého nástroje, sloužícího toliko vedení odjinud sděleného popudu.

Pro úplnost přehledu o vlivu teploty na čivost ústroje nervo-svalového uvádím ještě, že ochlazením obrací se reakce nervu na elektrický proud tak, že nastává podráždění při zavření na anodě místo na kathodě, jak dle *Pflügerova* pravidla bývá; bližší doklady toho uvedl jsem v pojednání »über elektrische Nerven-Erregung« v rozpravách král. společnosti nauk 1891.

Přistupuju nyní k rozboru vlastních pokusů o vlivu teploty na čivost ústroje nervo-svalového. Pokusy jsou přiloženy na tab. II. a tab. III.

---

[6]) Jahrb. d. Ges. der Aerzte in Wien 1868.

[7]) Pflgrs. Arch. 17, 215.

Teplení a chlazení nervu dálo se tím způsobem, že k nervu na elektrodách položenému přistavena kovová tenkostěnná rourka v U zahnutá, kterou se dala rychlým obratem různých kohoutků prováděti voda různé teploty, ve větších nádobách připravená. Rourka nedotýkala se nervu, její zahnutý konec byl k němu pouze přiblížen na vzdálenost as 1 *mm*. Podobně dálo se teplení neb chlazení svalu; tento vložen do zvláštních, z tenkého plechu zhotovených dutých kamínek, jimiž se dala prováděti voda libovolné teploty.

Za normalné východisko brána panující teplota vzduchu, jíž byly žáby v téže místnosti chované přizpůsobeny. Umělé ochlazování neb oteplování celých žab úmyslně míjeno. Pokusy dály se dosud toliko v zimních a jarních měsících, od prosince do dubna.

Proberme nejprve pokus tab. II. 1*a*, 1*b*, jenž byl proveden ku konci prosince na jediném praeparatu v průběhu 6 dní. Teplota normalná byla 2°. Skupina 1—6 jest předběžné zkoumání ustálenosti čivosti nervu. Vlastní pokus počíná při znaménku *x*. Skupina *3a* jest normalná čivost při teplotě 2°; skupina *3b* při náhlém přechodu teploty na 30°; skupina *3c* při zpětném návratu k normalné teplotě 2°.

Skupina *3* (29./XII.) ukazuje patrně, že přechodem ze studena do tepla zmenší se nápadně čivost nervu; menší zkrácení svalu docela vymizí. Při opětném přechodu z tepla k normalnému studenu stoupne opět čivost, a sice výš, než byla z počátku; skupina *c* jest vyšší než skupina *a*.

Obsažnější ještě jest následující skupina *4*. (29./XII.) Tu dálo se oteplení nervu na různé stupně tepla, 35°, 26°, 32°, 19°, 30°, 15°, střídavě vždy s ochlazením na normalnou teplotu 2°. Čím vyšší teplota, tím více se zmenšuje zkrácení svalu. Zabraňující vliv přechodu ze studena do tepla roste s teplotou. Ochlazením na normalnou teplotu 2° přivedeno hned zkrácení na prvotnou výši.

Tentýž zjev ukazuje se na témž praeparatu následujícího dne (30./XII.) ještě přesněji. Skupina *1.* slouží stanovení ustálenosti čivosti nervu při normalné teplotě (1·5°); ve skupině *2* jest soustava dvou podnětů za normalné teploty, na to následuje teplení na různé stupně, s následujícím vždy přivedením na normalnou teplotu. Zabraňující vliv přechodu ze studena do tepla, rostoucí s rozdílem teploty, vyniká tu zcela zřetelně. Skupina *3* jest obdobna skupině *1*, pro stanovení ustálenosti čivosti nervu.

Totéž v pokusu 1*b* na témž praeparatu dále prováděném, jejž netřeba dále slovně rozbírati. Upozorním pouze ještě na další postup pokusu 31./XII.; tu jeví se totiž, že nerv nemění svou čivost změnou teploty tak snadno, jak činil ve dnech předcházejících. Změna teploty ze 3° na 36° jím více nehne. Teprve oteplení na 52° jeví patrný vliv zabraňující, jenž ihned mizí návratem k normalné teplotě. Dlužno podotknouti, že udané teploty jsou teploty vody zahřívacím ústrojem prováděné, nikoli teploty, na něž nerv sám skutečně přiveden byl.

Tyto jsou přímému měření v tomto pokusu vůbec nepřístupny; jisto jest pouze, že se oteplí nerv tím více, čím teplejší jest voda zahřívacím přístrojem prováděná.

Podobá se na základě toho, že tak častými změnami teploty stane se nerv takřka tupějším, otužilejším proti změnám dalším. Když zabraňující vliv byl přece docílen teplotou 52°, objeví se pak i při teplotě 29°, na niž nerv před tím vůbec nereagoval.

Při teplotě 29° byl držen nerv, jak z délky skupiny zjevno, déle než ½ hodiny; zabraňující vliv trval stále. Ochlazením na normalnou teplotu čivost nervu se ihned zvýšila. Nejde tu tedy ani o únavu ani odumírání, nýbrž skutečně pouze o zabraňující vliv zvýšené teploty. Týž nerv i sval pracovaly ještě následující 2 dny, jak z dokladu zjevno; nejeví se žádná únava, ani odumírání. Nikdy neobjevilo se při tomto pokusu podráždění nervu náhlou změnou teploty i v tak příkrých intervalech, jako jest 3°—52°.

Tento pokus jest, mínim, první svého druhu. Nerv osamocený a na elektrody položený, jinak s ostatním tělem (při zrušené míše) spojený pracoval bez patrné únavy celých 6 dní. Normalná teplota byla arci velmi nízká, 2°—4°; avšak nerv vystavován střídavě, asi 70kráte, změnám teploty v mezích dostupujících až intervalu 3°—52°; každá změna trvala as 10 minut, jedna docela při 29° přes půl hodiny.

V pokusu 2 Tab. II. jest část výkonu jiného nervu, který při normalné teplotě 9° pracoval celých 8 dní, jsa podobně podrobován četným náhlým změnám teploty.

Výsledky tyto jsou při dosavadních zkušenostech na nervech vyříznutých a dráždených elektroindukčními proudy du Bois-Reymondova přístroje hnaného galvanickými články, zcela neočekávané. Dokazují, že dosavadní nepříjemnosti s »únavou a odumíráním« nervu při pokusech neležely v nervu samém, nýbrž patrně ve špatném s ním nakládání.

Způsob praeparace padá tu předně na váhu; nerv úplně vyříznutý odumírá přirozeně.

Praeparace dle způsobu Mareyova odstraňuje z valné části tuto závadu. Druhá věc jest úprava elektrod; Mareyovy elektrody jsou dva volné dráty na konci v háčky zahnuté, na něž se nerv položí, a pro isolaci vzhůru do vzduchu vyzvedne.

Upravil jsem elektrody dle způsobu Ludwigova, podloživ je pro isolaci pružcovým žlábkem, tak ukázalo se, že nerv připravuje si tu živnou lymfu, jež se ve žlábku elektrod kol něho hromadí a pro jeho výživu a zachování čivosti velký význam má.

Hlavní věcí zdá se mi však povaha upotřebeného elektrického podnětu. Nerv jest ústroj velice čivý na nejmenší změny elektrického proudu, dějí-li se s dostatečnou rychlostí.

Intensita proudu jest věc druhotná. Nerv cítí elektrické vibrace v telefonu, mluví-li se do něho; cítí elektrické vibrace při tetelení se povrchu rtuti, povstávající změnami povrchového napjetí (předvedl jsem tyto pokusy ve schůzi Spolku českých lékařů v prosinci 1891); cítí elektrotonické změny v jiném nervu při jeho podráždění elektrickém, cítí elektrické změny v proudu činnosti při podráždění svalu (sekundarný tetanus). Zkrátka, není fysikalního přístroje,

jenž by byl tak velice citliv na elektrické změny, dějící se značnou rychlostí, při minimalné intensitě, jako živočišný nerv.

K elektrickému dráždění nervu užívá se však dosud du Bois-Reymondova indukčního přístroje, hnaného jedním, mnohdy i více velkými galvanickými články. To jest skutečně velmi hrubá střelba do tak citlivého ústroje. Jednosměrné indukční rány daleko přebytečné intensity působí polarisaci nervu, docela i elektrolysu, jež právě jsou funkcí intensity. Nerv se tímto způsobem skutečně umučí; to pravá »elektrokuce«, poprava elektřinou.

Pro odstranění polarisace nervu navrhl *d'Arsonval*[8]) upotřebení dvou indukčních ran opačného směru, rychle za sebou jdoucích, jaké se vzbudí na příklad výbojem kondensatora primarnou cívkou indukčního přístroje; udává, že skutečně při tomto způsobu dráždění polarisace nervu nenastává, tak že se jeho zemdlení a odumírání nezpůsobí

Při methodě magneto-indukčního proudu, s upotřebením Atwoodova padostroje, kterou jsem v těchto pokusech zavedl, jest intensita proudu velice malá; odpovídá as intensitě nervového proudu demarkačního. Mění se pouze rychlost změny potenciálové, dle rychlosti pádu magnetu, při čemž množství elektřiny, čili intensita indukovaného proudu zůstává stálou. Upotřebuje se konečně dvou rychle za sebou jdoucích proudů opačného směru a zcela stejné intensity, jak je průběh obou polů magnetu cívkou indukuje, tedy proudu alternujícího, čímž se v souhlase s *d'Arsonvalem* polarisace nervu vyvarovati lze.

Proto míním, zachoval se nerv v uvedených pokusech tak neočekávaně dlouho při nezměněné statečnosti, že nebyl umělým elektrickým podnětem umořen, jako se dosud obyčejně dálo. Proto jsou též výsledky zde doložených pokusů, jak ještě podrobněji uvidíme, naprosto a bezvýjimečně shodné.

Než uvedený pokus jest též ve své podstatné části prvním svého druhu: ukazuje, že *přechod živočišného nervu (žabího) od normalné nízké teploty k teplotě vyšší působí snížení čivosti nervu, má vliv zabraňující, a že opačný přechod z vysoké teploty k normalné nízké zpět čivost nervu opět uvolňuje.* To jest opak toho, co se dosavade uznává, že čivost nervu roste s teplotou.

Z té příčiny bylo třeba opakovati pokus ten co nejčastěji na různých praeparatech a při různých normalných teplotách.

Přikládám řadu takových pokusů, jichž výsledek jest zcela shodný. Pominu podrobného slovného rozboru těchto pokusů, ježto lze je stopovati na nich samých, any jsou příslušné změny teploty u jednotlivých skupin zaneseny.

Uvádím pouze co zcela nekomplikované pokusy Tab. II. 2, 3, 4^3, 5, 6, zvláště 7, 8, 9, 10^4. Tab. III. pokus 4 atd. Na základě těchto pokusů jeví se věc zcela určitě a nepochybně: *Přechod z normalného studena do tepla obmezuje čivost nervu* tím více, čím změna teploty větší. Ve všech těchto pokusech není po nějakém zvýšení čivosti nervu vlivem oteplení žádné stopy. *Přechod z umělého tepla k normalnému studenu uvolňuje čivost hned na prvotnou míru.*

[8]) Archives de Physiologie 1891, 585.

V některých pokusech oteplil jsem sval, kdežto nerv zůstal při normalné teplotě; tak Tab. II. p. 7., Tab. III. p. 1 e, f, g. Vezmeme v bližší úvahu tento pokus. Skupina *e* při normalné teplotě 4^0; v *f* uveden sval na teplotu 22^0, nerv zůstal při teplotě 4^0.

Nastalo nad míru rychlé zkrácení svalu, švihnutí pérem myografu tak prudké, že je znáti na zkřiveninách pořadnic; při tom velikost zkrácení zmenšila se poněkud; ve skupině *g* při opětné normalné teplotě 4^0 jest pohyb svalu opět klidnější a vydatnější, zvláště při menším zkrácení.

Teplení svalu obmezuje vydatnost jeho zkrácení, jak už *Cyon*, *Pichford*, *Bowditch* i *Šmulevič* pozorovali. Tu však objevuje se vliv ten již při teplotě 22^0, kdežto oni pozorovali jej teprv při teplotě mezi 30^0—40^0.

Dle *Ficka* dlužno uznávati při činnosti svalu dva různé děje; děj zkracování a děj opětného prodlužování. Může být, že oteplení velice zrychluje děj opětného prodlužování, čímž nastává tak značné zrychlení a při tom obmezení pohybu svalu. Ke studium této otázky bude třeba časoměrných pokusů; nesledoval jsem ji tuto dále, ponechávaje si ji ke zvláštnímu propracování.

Nyní jest otázka, jaký vliv má na čivost nervu přechod z normalné teploty k teplotě nižší. K významu toho bylo třeba čekati do března a dubna, až normalná teplota stoupne, aby ji bylo lze uměle snížiti.

V pokusu tab. II. 10^2 jest postupný přechod z normalné teploty 15^0 na 10^0, pak na 3^0 a zpět k normalné; na maľém zkrácení viděti, jak s klesajicí teplotou stoupá. Přechod z normalné teploty do studena zvyšuje dle toho čivost nervu.

V pokusu tab. III. 2^5 jest skupina *a* provedena při normalné teplotě 10^0, skupina *b* při ochlazení ledovou vodou; nejmenší, ve skupině *a* sotva znatelné zkrácení ve skupině *b* stoupá.

V pokusu tab. III. 3. jest při normalné teplotě 13^0 ve skupině *2 a* malé zkrácení velmi neustáleno; snížení teploty na 9^0 při *b* zůstává bez vlivu. Teprv snížením teploty na 2^0 při C počíná růsti čivost nervu nápadně. Od skupiny *d* do *g* jeví se neustálenost; *h* jest skupina při náhlém přechodu z teploty 25^0 k teplotě 2^0, nápadné zvýšení čivosti; to opakuje se střídavě v následujících skupinách i, k, l, m.

Velice rozhodný jest pokus tab. III. 4. Při normalné teplotě 12^0 skupina *a* neustálena; při *b* ochlazení nervu ledovou vodou, ihned nápadné zvýšení čivosti. Při *c* návrat k normalné teplotě, čivost ihned klesá, opět ochlazení a zvýšení čivosti při *d*, návrat k normalné teplotě při *e*, atd. *Z toho vychází patrně, že přechod z normalné teploty k nižší zvyšuje značně čivost nervu, kteréž zvýšení mizí při opětném návratu k vyšší normalné teplotě.* Totéž jeví se v pokusu 6 při skupině *2 a* a *b*.

Ve všech těchto pokusech jeví se zvýšení čivosti ochlazením nervu pod normalnou teplotu rozhodně a trvale, pokud ochlazení trvá, jako se jevilo rozhodně a trvale obmezení čivosti nervu oteplením nad normalnou teplotu.

Nyní však, v pokročilejší době jarní, objevuje se nový zjev, velice pozoruhodný. Proberme podrobněji pokus tab. III., 5. Při normalné teplotě 10^0 jeví se skupina *a*; při *b* ochlazen nerv ledovou vodou: ihned stoupne čivost,

ale brzo počne klesati. Při přechodu k normalné teplotě 10^0 *c* stoupá čivost vzhůru, a to výš, než byla s počátku při *a*; při *d* jest zvýšení teploty z normalných 10^0 na 20^0; první vliv jest obmezení čivosti, jež však brzo ustupuje zvýšení čivosti. Další skupiny pokusu toho nejsou více tak určity.

Pozorujme dále pokus tab. III. 6. Při *c* jest skupina normalné teploty 10^0; při *d* oteplení na 18^0, snížení čivosti; při *e* zvýšení teploty na 30^0, zpočátku ještě patrnější snížení čivosti, jemuž však brzo následuje patrné stoupání čivosti. Při *f* náhlé ochlazení ze 30^0 na 2^0; první účinek jest ještě větší zvýšení čivosti s následujícím však klesáním. V následujících skupinách opakuje se věc méně zřetelně.

Nejpatrnější v této příčině jsou však pokusy tab. III., 9—13.

V pokusu 9 skupina *a* představuje čivost nervu při normalné teplotě 10^0. Při *b* oteplení nervu na 30^0. První účinek jest vymizení malých zkrácení svalu, patrný zabraňující vliv, trvající 2—3 minuty, pak následuje zřetelné stoupání čivosti. Totéž stejně patrně v pokusu 10, jakož i v pokusu 2 skupina *5 b—c*. Srovnej též pokusy 11 a 12. (Vesměs tab. III.)

První vliv přechodu z normalného studena do tepla jest zabraňující, obmezení čivosti nervu. Potom nastává stoupání čivosti.

Stopujme nyní pokus 13 od skupiny *c* při teplotě 10^0; při *d* ochlazení první účinek jest patrné zvýšení čivosti, jemuž následuje potom klesání; totéž při *f*. Podobně jeví se pokusy 7 a 8.

První vliv prechodu z normalného tepla do studena jest povzbuzující, zvýšení čivosti nervu. Potom nastává klesání čivosti.

Možno tedy rozeznávati v působení tepla a chladu na čivost nervu dvě stadia. První jest obmezení čivosti *oteplováním* nervu, zvýšení *ochlazováním*. Druhé stadium, souhlasné s dosavadním učením, jest zvýšení čivosti nervu *oteplením*, snížení *ochlazením*. Kladu důraz na slovní tvar *oteplováním* a *oteplením*. Neboť v tom rozdílu spočívá právě, zdá se mi, výklad celého zjevu. Zjevem tím nabývá mechanika nervové činnosti pozoruhodného dokladu, jehož význam vynikne ještě zřetelněji následující úvahou.

První stadium působení chladu, *ochlazování*, zvyšující čivost nervu, bylo pozorováno již od *Rosenthala*, *Efrona* i *Gotche*, jak v přehledu literatury jsem uvedl. Avšak první stadium působení tepla, zabraňující vliv *oteplování*, ukazuje se tuto poprvé.

V zimních měsících, při nízké normalné teplotě jevil se zabraňující vliv oteplování velmi rozhodně a trvale, rovněž povzbuzující vliv ochlazování; první stadium působení rozvinulo se tu velmi široce, tak že ke druhému stadiu ani v průběhu $^1/_2$ hodiny nedošlo.

V jarních měsících, při vyšší normalné teplotě, zkracuje se ono první stadium značně, brzo objevuje se opačně působící stadium druhé.

Ona dvě stadia vzájemně opačného vlivu tepla a chladu na čivost nervu možno připsati dvojímu stavu nervových elementů. Při *oteplování* stoupá teplota nervu, jeho elementy přivádějí se v nové polohy; v tomto stavu obmezuje se čivost nervu. Pak nastane *oteplení*, nerv dostoupil jisté teploty, jeho ele-

menty jsou postaveny v nových polohách; v tomto stavu zvyšuje se čivost nervu. Právě tak, v opačném smyslu při *ochlazování a ochlazení.*

Možno tedy vysloviti věc takto: *přechod ze studena do tepla obmezuje čivost nervu, přechod z tepla do studena povzbuzuje ji. Při ustálené teplotě jest však teplejší nerv čivější než nerv chladnější.*

Při nízké normalné teplotě jsou elementy nervové, jak přirozeno za to míti, méně pohyblivy, než při teplotě vyšší. Proto možno uznati, že při nízké normalné teplotě trvá *přechod* elementů v nové polohy déle, než při vyšší normalné teplotě. Proto trvá první stadium vlivu teplení a chlazení na čivost nervu déle při nízké normalné teplotě, než při teplotě vyšší, jak se v pokusech doložených skutečně ukazuje.

Dle *Efrona* a jiných jest hoření oddíl ischiadického nervu žáby vyznačen pohyblivějšími elementy, než oddíl dolení; podléhá mnohem rychleji vlivům čivost měnícím, reaguje čileji na podněty; tím vykládá se tam »lavinovitý vzrůst« podráždění na podnět působící na hoření oddíl toho nervu.

Nyní pozoroval *Efron*, že ochlazení dolení části nervu působí nejprve zvýšení čivosti s následujícím snížením; v hoření části nervu nastává však ochlazením ihned snížení čivosti.

Tedy, dle názoru tuto rozvedeného, vyvinuje se první stadium vlivu ochlazení na čivost nervu zřetelně v oddílu vyznačeném méně pohyblivými elementy; *přechod* elementů nervových v nové polohy trvá déle, vliv toho přechodu na čivost lze zachytiti a ustanoviti. Přechod ten jest rychlý v oddílu nervu vyznačeném pohyblivějšími elementy; vliv toho přechodu, první stadium vlivu tepla neb chladu, jest příliš krátké, nedá se zachytiti a ustanoviti.

Projednavše hlavní věc obraťme pozornost ještě k některým podrobnostem. Uvedl jsem již, že při delším opakování změn teploty jeví se změna čivosti nervu vždy slaběji, jakoby nerv stával se otužilejším a tím tupějším pro ty změny. Jeví se tak zvláště v pokusu tab. II. 1 a, 1 b, v pokusu 4, v tab. III. pokus 2 atd. Jiná zajímavá podrobnost jest, že změnami teploty zvyšuje se čivost nervu vůbec, mnohdy u velmi značné míře. Tak v pokusu tab. II. 2^3, zvláště zřetelně v pokusu 4. tab. III. v pokusu 2. zcela určitě, taktéž v pokusu 3, 4 atd.

Konečně máme otázku, nastává-li změnami teploty podráždění nervu, otázku to, jak víme, spornou, v posledním čase *Sobieraňskim* kladně zodpověděnou.

V pokusech tuto doložených objevuje se podráždění nervu změnou teploty skutečně též v některých případech.

Tak tab. II. v pokusu 4; skupina *a* při normalné teplotě 4^0; při *b* oteplen nerv na 20^0; ihned zmizí menší zkrácení, velice význačný vliv zabraňující. Při *c* opětné chlazení na normalnou teplotu 4^0; ihned nastane spontanně tetanus, jehož nepravidelný cukavý průběh jest křivkou zřetelně znázorněn, trvající téměř 10 minut; na to upokojil se nerv úplně, a čivost nervu jeví se tak vysokou, jako byla z počátku.

Tu objevuje se tedy podráždění změnou teploty z umělého tepla k normalnému studenu, ve tvaru *Sobiérańskim* popsaném, avšak při mnohem

menším intervalu změny teploty. Tu jest interval 4^0—20^0, kdežto *Sobiéraiski* vyžaduje interval aspoň 39^0—41^0. V dalších pokusech se změnou teploty na tomto praeparatu více podráždění nenastalo.

Podráždění změnou teploty objevilo se též v pokusu tab. III. 1 při *h*. Tu přiváděny *nerv i sval* z normalné teploty 4^0 na teplotu 22^0; tu nastal po prvním podráždění elektrickým podnětem, tímto takřka uvolněn, dlouho trvající vysoký tetanus, ustavičné nepravidelné škubání, vyznačené zřetelně křivkou. Podobně při návratu k normalné teplotě 4^0, při *i* nastal opět tetanus, uvolněný prvním elektrickým podnětem, slabší a kratší, než předešlý. Též tu jest interval změny menší, než u *Sobiéraňskiho*, 4^0—22^0.

Na témže praeparatu nastalo podráždění změnou teploty potom ještě dvakráte.

Dále jest nepatrný tetanus ze změny teploty v pokusu tab. III. 2, 3, 5.

Pozoruhodný jest zvláště zjev kontraktury nastalý v pokusu 6 při *f*. Při přechodu z 30^0 k 0^0 nastalo zvýšení čivosti nervu, zároveň však trvalá kontraktura svalu (trvalé podráždění), jež znenáhla v charakteristické křivce mizí. Totéž opakovalo se ještě jednou při *h*.

Jak roste činnost nervo-svalová s podnětem.

Předpokládajíce ustálenou čivost ústroje nervo-svalového můžeme podniknouti výzkum problemu, jak roste činnost ústroje toho s podnětem. Prvním požadavkem výzkumu toho jest přesné odměřování podnětu.

Dle zákona *du Bois Reymondova* jest hlavním činitelem elektrického podnětu časový průběh změny intensity proudu; intensita sama má význam druhotný. Ano, působíc fysikalní a fysiologickou polarisaci nervu, má intensita proudu elektrického, užitého co podnětu, rušivý vliv, výsledek pokusu matoucí.

V prvním svém pojednání odůvodnil jsem novou methodou výzkumu tento *du Bois Reymondův* zákon znova, proti novějším pochybnostem.

Působivost elektrického podnětu závisí skutečně na prvním místě od rychlosti změny potencialové různosti, od časového průběhu vývoje proudu, při čemž intensita proudu i absolutná hodnota potencialové různosti má druhotný význam.

Upotřebením magneto-indukčních proudů, vzbuzených pádem magnetu skrze cívku, při stálé intensitě proudu, již možno zvoliti právě nejmenší dostačující, mění se hlavní činitel podnětu, totiž časový průběh indukovaného proudu, s rychlostí pohybu magnetu. Možno tedy touto methodou odměřovati elektrický podnět rychostí pádu magnetu skrze cívku, čehož lze s mathematickou přesností docíliti upotřebením Atwoodova padostroje.

Než přistoupím k rozboru takto provedených pokusů, uvedu krátce dosavadní pokusy rozluštiti problem závislosti ústrojné činnosti na podnětu.

Zmínil jsem se v proslovu svého prvního pojednání, že první pokus vyzkoumati zákonitost vztahu mezi velikostí podnětu a velikostí vybavené činnosti učinil *E. H. Webcr* při smysle hmatu. Tu jedná se o stanovení poměru závislosti mezi podnětem, totiž tlakem, a pocitem tlaku. Není pochybnosti, že mezi intensitou pocitu a vnějším podnětem jest jakýs kvantitativný vztah; neboť skutečně dle pocitů posuzujeme správně intensitu podnětů. Musí tedy býti v pocitech jakýs výraz kvantity, jakás míra podnětu. Avšak tato míra uniká našemu poznání; pocit jest psychický děj, podnět fysický; jaká jest míra mezi veličinami tak různorodými? Ani u vlastním vědomí nemůžeme intensitu pocitu měřiti, ba ani popsati, nerci-li vyjádřiti. Jest však možno intensitu dvou za sebou jdoucích pocitů srovnávati. I použil *Weber* za míru pocitu právě rozeznatelný rozdíl intensity dvou za sebou jdoucích pocitů. Problem, jejž si položil, zněl pak: jaký musí býti rozdíl v závažích na kůži tlačících, aby povstal právě rozeznatelný rozdíl v pocitu tlaku, a jak roste ten rozdíl v závažích s jejich základnou vahou.

Výsledek pokusů *Weberových* byl, že čím větší váha závaží, tím více musí se zmenšiti neb zvětšiti, aby povstal právě rozeznatelný rozdíl v pocitu tlaku. Rozdíl dvou podnětů, působících právě rozeznatelný rozdíl v intensitě pocitu, roste poměrně s velikostí podnětu. Aneb konečně, v jiné formulaci vysloveno: aby povstal právě znatelný přírostek pocitu, musí podnět vzrůsti o stálý zlomek své veličiny.

Pro hmat jest tento zlomek $^1/_{30}$; pro zrak dle Helmholtze $^1/_{100}$. Též při sluchu konány takové pokusy.

Tento výsledek pokusů *Weberových* jest zajisté v souhlasu s obecnou zkušeností, avšak jen v celkovém smyslu. Vlastní podrobnost pokusů těch, že rozdíl dvou podnětů musí růsti proportionalně s podnětem, má-li povstati právě znatelný rozdíl pocitu, nebo jinými slovy, že vzrůst podnětu potřebného ke vzbuzení rozeznatelného rozdílu pocitu jest stálý zlomek jeho prvotné veličiny, tato podrobnost, vyjadřující vlastně zákonitost a stálost vztahu mezi podnětem a pocitem, jest, jak uvidíme, sporná, ba pochybná.

Další rozvedení tohoto *Weberova zákona* stalo se *Fechnerem*, čímž relace mezi podnětem a pocitem nabyla výrazu mathematického. Jde tu patrně o relaci dvou různorodých veličin: pocitu, veličiny psychické, a podnětu, veličiny fysické. Proto slove zákon relaci tu stanovící »psycho-fysickým«.

Jest nám zmíniti se blíže o *Fechnerově* »psychofysickém zákoně«, ježto se stal pokus upotřebiti zákona toho v problemu, jejž máme sami před sebou, totiž stanovení relace mezi podnětem a činností ústroje nervosvalového.

Fechner učinil především psychologickou supposici, že právě rozeznatelný rozdíl v intensitě pocitu jest stálá psychická veličina, ať jest prvotná intensita pocitu jakákoliv. Pokládá právě rozeznatelné rozdíly v pocitech za elementy, takřka jednotky pocitové.

I nabývá touto supposicí zákon *Weberův* tohoto znění: poměrně stejným přírostkům podnětu odpovídá absolutně stejný přírostek pocitu. *Weber* stanovil na př., že závaží 29 lotů musí vzrůsti na 30 lotů, má-li nastati znatelný rozdíl v pocitu tlaku, jejž závaží ta na kůži působí; právě tak musí vzrůsti 29 uncí

na 30 uncí. To jest, relativně stejné přírostky podnětu působí právě znatelný rozdíl pocitu.

Fechner dodává pak, že právě znatelné rozdíly pocitu jsou vůbec stejné psychické veličiny; přírostek pocitu při zvětšení 29 lotů na 30 jest absolutně stejná psychická veličina, jako přírostek pocitu při zvětšení 29 liber na 30 liber. To jest právě, že relativně stejným přírostkům podnětu odpovídají absolutně stejné přírostky pocitu.

Vyjádří-li se tato relace, založená na *Weberových* výzkumech s použitím uvedené psychologické supposice *Fechnerovy*, mathematicky, ukáže se následující. Je-li D podnět, jemuž odpovídá pocit P, a vzroste-li podnět D o $\frac{1}{30}$, dle *Webera*, vzroste pocit o právě rozeznatelnou veličinu p.

$$D + \frac{D}{30} = P + p \text{ z toho: } D \times \frac{31}{30} = P + p$$

To jest: roste-li podnět geometricky, roste pocit arithmeticky.

Mezi podnětem a pocitem jest dlouhý řetěz dějů, nejprve fysických; to především hmotná vibrace v smyslovém ústroji, od čidla ke gangliové buňce. Tento hmotný děj fysiologický jest podnětu prostě proportionalný, dle *Fechnera*; ten hmotný děj jest však korelatem děje psychického, pocitu; oba jsou spolu funkcionalně sloučeny; tato funkce není však více pouhá proportionalita, nýbrž pocit jest logarithmickou funkcí svého hmotného korelatu, jenž jest s podnětem prostě proportionalný. Relace psychofysická jest tedy relací logarithmickou.

Poměr mezi podnětem a pocitem jest dále vymezen tím, že musí podnět dostoupiti jisté veličiny, než vzbudí první právě znatelný pocit; podnět musí přestoupiti práh, dle výrazu *Fechnerova*, aby vzbudil pocit. Tento »prahový podnět« jest určen čivostí ústroje. *Fechner* pojal též tohoto činitele v mathematickou úvahu, a dospěl tak k následující mathematické formulce, vyjadřující relaci mezi podnětem a pocitem:

$$P = K . \log . \frac{D}{d} ,$$

to jest, pocit P jest poměrný logarithmu podnětu D, měřeného prahovým podnětem d.

Jest otázka, možno-li tento *Fechnerův* »psychofysický zákon« pokládati za obecně platný výraz poměru podnětu k ústrojné činnosti vůbec, zvláště pak, platí-li tento zákon též pro relaci mezi umělým podnětem a jím vzbuzenou činností nervo-svalovou.

Skutečně se stal pokus upotřebiti zákona *Fechnerova* ke stanovení poměru mezi podnětem a činností svalovou; pokus ten učinil *Preyer*.[9]) Vyšel od pravděpodobnosti, že též při činnosti svalové, jako při pocitu, jest vybavená činnost poměrná logarithmu podnětu, měřeného prahovým podnětem. Výzkum neprovedl však tím způsobem, že by byl skutečně podnět odměřoval a srovnával s ním vzbuzenou činnost. Obešel totiž obtížnou úlohu odměřování pod-

[9]) Pflgrs. Arch. 5, 294, 483; 6, 237, 567.

nětu tím, že jej zaměnil závažím, které právě udrží podrážděný sval v rovnováze, že se ani nezkrátí, ani neprotáhne; tím závažím odměřoval podnět, domnívaje se, že závaží to rovná se podnětu, jenž ve svalu při podráždění skutečně působil.

Příslušné pokusy nekonal však *Preyer* sám, nýbrž upotřebil obdobných pokusů *Volkmannových*, za jiným cílem vykonaných. Tyto pokusy přepočítal prostě na psychofysický zákon *Fechnerův*, přeložil takřka tento z psychofysiky do myofysiky, a dospěl tak k »myofysickému zákonu«, dle něhož velikost zkrácení svalu jest poměrná logarithmu podnětu měřeného prahovým podnětem.

Tento pokus *Preyerův* dlužno pokládati za zcela pochybený, jak *Luchsinger* [10]) a *Bernstein* [10]) dovodili. Odměřování podnětu, jak si je *Preyer* představoval, jest totiž hrubým fysiologickým omylem. Závaží, držící podrážděný sval v přirozené délce, že se ani nezkrátí ani neprodlouží, jest v rovnováze s vybavenou ztažnou silou svalu, nikoli s podnětem. Zaměňuje se tu podnět s vybavenou činností, tak že se tato bere za míru onoho. Avšak to jest právě hledaný problem, jaká jest míra mezi podnětem a vybavenou činností. Jest tedy v myšlénce *Preyerově* patrné zmatení fysiologických pojmů. Mimo tento fysiologický omyl ukázali *Luchsinger* a *Bernstein* na omyly mathematické, v práci *Preyerově* obsažené, tak že tato příhoda jest takřka pravzorem zmatku způsobeného luštěním fysiologických problemů pouhou mathematikou.

Preyer chtěje zkoušeti platnost *Fechnerova* psychofysického zákona pro činnost svalovou, měl konati pokusy, obdobné *Weberovým*, s přesným odměřováním podnětu. Později, v odpověď na tak závažné námitky, pokusil se o to skutečně, avšak způsobem zcela nevhodným. Odměřoval totiž *intensitu* proudu sloužícího za podnět pomocí rheochordu; ztotožnil intensitu elektrického proudu s intensitou elektrického podnětu, tedy právě činitele, jenž u fysiologické působivosti elektrického proudu nerozhoduje. Pozoruhodný jest v té příčině výklad i experiment *Luchsingerův*, [11]) proti *Preyerovi* vedený, kterým jest fysiologická působivost elektrického proudu přesně stanovena v témž smyslu, jak jsem v prvním svém pojednání jinou methodou nalezl.

Nehledíc k omylům v pokusu *Preyerově* o přeložení *Fechnerova* zákona z »psychofysiky do myofysiky«, jest vůbec zásadná otázka, zdali *Fechnerův* psychofysický zákon dle své podstaty jest upotřebitelný k stanovení poměru mezi umělým podnětem a ním vzbuzenou činností svalovou.

Fechnerův psychofysický zákon stanoví logarithmický poměr mezi psychofysickým dějem hmotné vibrace v ústroji smyslovém a jeho psychickým korelatem, vněmem pocitu; tedy takřka mezi tělem a duší. Avšak *Fechner* neklade týž poměr mezi vnější fysický podnět a jím vzbuzený fysický děj vibrace v ústroji smyslovém, uznávaje mezi těmito oběma hmotnými ději poměr prosté proportionalnosti.

---

[10]) Pflgrs. Archiv 6, 395, 403; 7, 90; 8, 538.

[11]) Pflgrs. Archiv 8, 541.

Při činnosti svalové, vzbuzené umělým podnětem, jedná se však o poměr dvou čistě hmotných dějů, s vyloučením všeho psychického. Vnější fysický podnět vybaví ve svalu fysickou energii, projevující se prací a teplem.

Tento případ jest právě proto vhodný k výzkumu poměru mezi podnětem a vybavenou ústrojnou činností, poněvadž jest v něm všechen metafysický čili psychický činitel vyloučen. Ale *Fechner* právě pro tento případ, pro fysický podnět a jím vzbuzený fysický děj v ústroji, uznává poměr pouhé proportionalnosti. Jest tedy *Fechnerův* »psychofysický zákon« pro stanovení poměru mezi fysickým podnětem a jím vzbuzenou fysickou činností ústrojnou, jak se ve svalu jeví, dle své podstaty neupotřebitelný. Mohl by se upotřebiti pouze pro stanovení vědomé innervace činnosti svalové, stanovení poměru mezi psychickým podnětem vůle a vzbuzenou činností svalovou.

Experimentalný podklad *Fechnerova* zákona, zákon *Weberův,* spočívá na měření pocitu právě rozeznatelným rozdílem pocitu, míra to velmi proměnlivá a nespolehlivá. Jaká by však měla být míra k odměřování podnětu vůle?

Experimentalný podklad *Fechnerova* zákona, spočívající na činitelích psychických, objektivné míře nepřístupných, nemůže sloužiti za podklad stanovení poměru mezi podnětem a ústrojnou činností, jak jej fysiologie vyžaduje, totiž na základě objektivné míry.

Fechnerův psychofysický zákon jest konečně neupotřebitelný i proto, poněvadž, jak se ukazuje, jest v základě libovolný a nesprávný.

Předně jest sporná a docela pravdě nepodobná *Fechnerova* psychologická supposice, že právě rozeznatelné rozdíly pocitů jsou stejné psychické veličiny, při jakékoliv velikosti pocitů. Pro supposici tu uvádějí se velmi mdlé důvody. *Fechner* sám pokládá ji prostě za bezprostředný vněm. *Exner* odůvodňuje ji tím, že měrou pocitu jest rozeznatelnost; proto jsou pocity právě rozeznatelné stejné veličiny. *Wundt* míní, že právě rozeznatelné přírostky pocitů jsou stejné; neboť kdyby některý byl větší neb menší, nebyl by právě rozeznatelný.

Tyto důvody pro *Fechnerovu* supposici jsou patrně sofistické tautologie. *Hering* uvedl proti supposici *Fechnerově* velmi závažné důvody, usvědčuje ji téměř z absurdnosti; i činí pravdě podobným, že právě rozeznatelný rozdíl pocitu jest tím větší veličina, čím větší prvotný pocit. Dle toho rostly by rozdíly v pocitech proportionalně s podněty, a nikoli logarithmicky.

Za druhé však, a to mnohem závažnější, jest experimentalný podklad zákona *Fechnerova*, totiž zákon *Weberův*, jak se ukazuje, nesprávný. Pokusy *Weberovy* byly častěji opakovány, avšak s nesouhlasným výsledkem. Dle *Dohrna* platí *Weberův* zákon při hmatu pouze pro tlaky střední, tu roste podnět o stálý zlomek $^1/_{30}$, má-li budíti právě rozeznatelný rozdíl pocitu; pro malé tlaky však musí podnět vzrůsti mnohem více, o $^1/_5$. Dle *Biedermanna* a *Lövita* jest při malých tlacích vzrůst podnětu větší, při středních klesá, při velkých opět roste, aby vzbudil právě rozeznatelné rozdíly pocitu. Zkrátka, platnost *Weberova* zákona, že rozdíl v podnětu, nutný ke vzbuzení právě rozeznatelného rozdílu pocitu, roste proportionalně s podnětem, jest pochybna. Nutný rozdíl roste zajisté s podnětem: čím větší závaží, tím více musí vzrůsti,

aby byl vzrůst pocitem rozeznatelný. Avšak *vzrůst ten není právě proportionalný*, neděje se zkrátka dle *Weberova* zákona.

Problem o poměru podnětu k ústrojné činnosti, o jehož rozluštění *Weberův* a na něm založený *Fechnerův* zákon se pokoušely, zůstává tedy otevřený. K jeho luštění třeba držeti se objektivné míry pro podnět i vzbuzenou činnost, vyloučiti neměřitelné subjektivné psychické činitele.

K tomu jest právě nejvhodnější činnost svalová, objektivné fysikalní míře přístupná, vzbuzená umělým, rovněž měřitelným podnětem. Pokusy stanoviti tímto způsobem poměr podnětu k činnosti staly se dosud dva.

Měrou činnosti svalové jest patrně velikost fysické energie činností tou vybavené, tepla i práce. Velikost této energie nezáleží však pouze na podnětu, nýbrž, jak z pokusů *Heidenhainových* známo, též na břemeni a napjetí svalu, předpokládajíc ustálenou čivost a statečnost svalu. Mimo to jest poměr mezi prací a teplem při činnosti svalové velmi složitý, jak z pokusů *Heidenhainových* a *Fickových* vysvitá; jest též obtížno měřiti množství tepla činností svalovou vybaveného.

Tyto okolnosti nutí k zjednodušení úkolu tím, aby se měřila pouze mechanická energie činností svalu projevená se zanedbáním energie thermické, čímž se stane výzkum snadnějším, ovšem též neúplnějším.

První takový výzkum podnikl *Hermann*;[12]) za míru činnosti svalové vzal energii mechanickou, činností tou vybavenou, již stanovil závažím, jež jí drží rovnováhu. Pokus proveden tak, že na sval pověšeno s podepřením závaží, a hledána intensita podnětu, při kterém sval závaží právě znatelně z podložky nadzvedne; na to zavěšeno jiné závaží, a hledána opět intensita podnětu, při němž sval toto závaží právě znatelně nadzvedne. Svalu dávány tak mechanické úkoly a stanoveny intensity podnětu, při nichž právě uložený úkol sval provedl.

Vyhledávání, to jest odměřování podnětu, prováděl *Hermann* tím, že *rheochordem* měnil *intensitu* elektrického proudu sloužícího za podnět.

Výsledek pokusů *Hermannových* jest, že při stejnoměrném vzrostu svalem projevené mechanické energie roste podnět (rozuměj *intensita* za podnět sloužícího indukčního proudu) z počátku pomalu později rychleji. Přeložen v odpověď na otázku, jak roste činnost s podnětem, zní výsledek ten: při stejnoměrném vzrostu podnětu roste vzbuzená činnost z počátku rychle, potom pomalu. Myslíme-li si podněty naneseny co délky na úsečku a vzbuzené energie svalové na pořadnici, obdržíme čáru, představující poměr mezi podnětem a činností. Čára ta, dle pokusů *Hermannových*, stoupá z počátku rychle, pak se lomí a stoupá pomaleji.

Fick provedl obdobné pokusy, avšak na jiném základě a též s jiným výsledkem. Měrou činnosti svalové byla mu výška vrhu, do níž sval jedno a totéž břemeno, při jednostejném napjetí, vymrští při různém podnětu.

Srovnával tedy velikost podnětu s výškou vrhu, co měrou činnosti svalové.

[12]) Hermanns Handb. d. Phys. I., 108.

Podnět, to elektroindukční proud, odměřoval *Fick* též dle *intensity* proudu, graduovav k tomu cíli indukční přístroj *du Bois-Reymondův* dle míry odchylek magnetu zrcadlové bussoly, způsobených indukčními proudy při různých vzdálenostech obou cívek induktoria.

Výsledek pokusů *Fickových* jest následující. Podnět musí dostoupiti jisté hodnoty, aby způsobil první znatelné zkrácení svalu; to podnět minimalný neboli prahový. Podobně jest jistá hodnota podnětu, při níž zkrácení svalu dostoupí vrcholu, tak že dalším vzrostem podnětu jí nepřibývá; to podnět maximalný. I shledal *Fick*, že výška vrhu roste proportionalně s podnětem v mezích od minimalného k maximalnému. Dle toho jest čára vyjadřující poměr mezi podnětem a činností přímka, myslíme-li si stejnoměrně rostoucí podnět nanesen na úsečku, a k němu příslušnou výšku vrhu na pořadnici.

Další výsledek pokusů *Fickových*, pro naše vlastní v této práci doložené pokusy důležitý, jest tento Dostoupila li výška vrhu maxima při jistém podnětu, zůstává na něm nějaký čas i při dalším stejnoměrném vzrostu podnětu: čára představující poměr výšky vrhu k podnětu, dostoupivši jisté výše, lomí se a stává se rovnoběžnou s úsečkou; při ještě dalším vzrostu podnětu zvedá se však čára ta znova vzhůru, a dostoupíc druhého maxima stává se zase, nyní snad definitivně, rovnoběžnou s úsečkou.

Výška vrhu, vyjadřující činnost svalovou, roste tedy dle *Ficka* proportionalně s podnětem do prvního maxima, kde zůstává nějaký čas stálou při dalším stejnoměrném vzrostu podnětu; potom ale zvedá se znova a dostupuje druhého maxima. Výšky vrhu nad prvním maximem nazval *Fick* supramaximalnými.

Tento nález stal se předmětem sporů a pochybností, vedených proti *Fickovi Lamanskym*. Námitky *Lamanskyho* jsou bezpodstatné, jak *Fick* [13]) ukázal: supramaximalné vrhy *Fickovy* došly faktického uznání.

Supramaximalným vrhům opačný zjev nalezl *Fick* v podobě »mezery« čili intervalu (Lücke); při postupném vzrostu *intensity* elektroindukčních proudů sloužících za podnět, roste výška vrhu až do prvního maxima; tu však při dalším vzrostu intensity, místo vrhů supramaximalných, nastává zmenšování výšky vrhu, až docela zmizí, nastane mezera; při ustavičném stupňování intensity proudu objeví se zkrácení svalu podruhé, a dostoupí podruhé maxima.

Fick vykládá supramaximalné vrhy a mezeru elektrotonickým působením proudu, sloužícího za podnět, kterýž vliv jest právě funkcí intensity proudu. Mezera povstane při vzestupných proudech zrušením vodivosti nervu anelektrotonem; při dalším vzrostu intensity překoná však dráždící účinek mizení anelektrotonu jeho účinek čivost a vodivost obmezující, tak že nastane dvojité podráždění, superponované zkrácení svalu, představené právě supramaximalným vrhem.

Dle toho byly by supramaximalný vrh i mezera artefakty způsobené elektrotonickým vlivem rostoucí intensity proudu upotřebeného za podnět. Skutečný poměr mezi podnětem a výškou vrhu, představující vybavenou činnost svalu, byl by dle *Ficka* proportionalný, přímočarný.

---

[13]) Viz hlavně *Fick*, Gratulationsschrift an E. H. Weber, 1871.

Zjev mezery shledal též *Charbonel-Salle* při dráždění vzestupnými proudy výboje kondensatora. *D'Arsonval*[14]) vykládá ji též co elektrotonickou funkci intensity proudu.

Fickův výklad mezery jest vhodný jen pro vzestupný směr proudu. *Tiegel*[15]) nalezl však mezeru též při proudech sestupných, čímž výklad *Fickův* se stává pochybným. V pokusech, jež tuto doložíme, objeví se nám tato věc v novém světle.

V obou uvedených pokusech, *Hermannově* i *Fickově*, odměřován podnět *dle intensity* proudu elektrického, sloužícího za podnět. Toto odměřování podnětu příčí se patrně du *Bois-Reymondovu* zákonu o fysiologické působivosti elektrického proudu, dle něhož nikoli intensita proudu, nýbrž náhlá změna intensity jest fysiologicky působivým činitelem, tak že proud menší intensity působí co fysiologický podnět silněji, je-li jeho časový průběh rychlejší, než proud větší intensity při pomalejším průběhu. Proud větší intensity působí arci silněji, než proud intensity menší, *je-li doba jejich trvání stejna*, poněvadž při větší intensitě musí býti v tom případě náhlost změny větší.[16]) Odměřování podnětu dle intensity proudu dálo se v uvedených pokusech právě na základě této okolnosti. Avšak vzrostem intensity elektrického proudu působí se vedlejší rušivé vlivy, závislé právě na intensitě, totiž elektrotonická, ano i elektrolytická polarisace nervu. Proto jest takovéto odměřování elektrického podnětu dle intensity proudu závadné.

Zmínil jsem se již, že *Preyer* ve svém pokusu o »myofysický zákon« snažil se odměřovati podnět též dle intensity elektrického proudu, ztotožňuje docela intensitu proudu s intensitou podnětu.

Již tenkráte uvedl proti němu *Luchsinger*, že u fysiologické působivosti nezáleží vůbec na množství elektřiny, nýbrž pouze na jejím časovém průběhu.

Luchsinger opakoval pokusy tak, že měnil intensitu elektrického proudu v prvotné cívce rheochordem, dávaje příslušným indukovaným proudům působiti na nerv. Ukázalo se, že nepatrné zvýšení intensity způsobí brzo maximalné zkrácení svalu, od minimalného počínajíc, tak že další zvětšování intensity proudu fysiologický účinek jeho více nezvětšuje; tento pokus jest zcela shodný s pokusem, který jsem uvedl v prvním svém pojednání s dokladem v tabulce fig. V.

Odměřování intensity podnětu dle intensity elektrického proudu za podnět sloužícího, jest tedy chybné, a nelze tu mluviti o stejnoměrném odměřování podnětu, vyjádřitelném číselně, ani když se indukční přístroj pomocí zrcadlové bussoly graduuje, jak učinil *Fick*.

Dály se pokusy způsobiti určité přímočarné kolísání intensity proudu, tak aby bylo měřitelno, a za míru podnětu sloužiti mohlo. Přístroje k tomu sloužící, založené na pohybu vodiče vedlejšího kruhu určitou rychlostí, čímž se rychlosti poměrná změna intensity proudu způsobí, byly k tomu cíli s mnohým

[14]) Arch. de Phys. 1891, 588.
[15]) Pflgrs. Arch. 13, 272.
[16]) Srovnej *Hermann*, Handb. d. Phys. II., 1, 52.

důmyslem sestrojovány. Leč pokusy s těmito přístroji, zvanými rheonomy, nevedly k cíli.

V methodě, v prvním mém pojednání popsané, naskytuje se prostředek odměřovati hlavního činitele u fysiologické působivosti elektrického proudu, totiž časový jeho průběh při stálé nezměněné intensitě. Rychlost pohybu magnetu stálé magetické síly skrze cívku určuje rychlost vývoje magneto-indukčního proudu, jehož intensita, závislá na magnetické síle magnetu a na vodiči, zůstává stálou. Je-li rychlost vývoje proudu hlavním činitelem u fysiologické působivosti proudu, tu lze rychlostí pádu magnetu skutečně podnět fysiologicky působící odměřovati; intensita proudu, zůstávající stálou, může býti zvolena co nejmenší k uvarování se rušivých vlivů polarisace nervu, jež jest právě funkcí intensity proudu. Pojednal jsem v uvedené práci též o tom, jak lze upotřebením rheotomu i formu křivky, vyznačující průběh magneto-indukčního proudu, vypátrati.

Provedl jsem řadu pokusů za cílem vypátrati závislost mezi podnětem a činností nervo-svalovou, doložených v tab. IV—VI. Měrou podnětu byla mi rychlost pádu magnetu skrze cívku. Rychlost ta jest měnitelna a měřitelna dle pravidel Atwoodova padostroje.

Upotřebený magnet byl válec 40 *mm* dlouhý, 8 *mm* v průměru. S pouzdrem a s protizávažím měl massu 262 *gr*. Rychlost pádu magnetu toho jest vyjádřena rovnicí $v = \sqrt{2 \text{ s. g. } \frac{m}{262 - m}}$, kde m značí počet grammů odňatých od protizávaží magnetu, tedy přítěž, kterou se celá massa pohybuje.

V prvních pokusech měnil jsem rychlost pádu magnetu měně dráhu s postupně buď po 5 neb 10 *cm*. Tu roste rychlost magnetu, určující fysiologickou působivost indukovaného proudu dle rovnice $y^2 = 2p$, tedy v křivce parabolické. V jiných pokusech měnil jsem rychlost měně přítěž m postupně o 1 *gr*: rychlost rostla a klesala tu dle rovnice $y^2 = 2p \frac{x}{262 - x}$ tedy v křivce, jejíž pořadnice rostou rychleji, než pořadnice paraboly. Toto odměřování rychlosti dálo se z počátku pro výhodu, již zařízení celého přístroje ve příčině snadnosti a rychlosti manipulace poskytovalo. Pro zjednodušení celého pokusu bylo však třeba nechati růsti rychlost pohybu magnetu, tudíž velikost podnětu, linearně. K tomu cíli sestavil jsem si stupnici přítěží a drah tak, aby rychlost magnetu rostla postupně o 5 *cm*; dle rovnice $s = v^2 \frac{262 - m}{2 \cdot m \cdot g}$ lze příslušné dráhy a přítěže ustanoviti. Skála rychlostí, již jsem si takto ustanovil, sahala od rychlosti $50^{cm}/_{sec}$ do $200^{cm}/_{sec}$, postupujíc od pěti k pěti $^{cm}/_{sec}$. Minimalné podráždění nastávalo různě u různých praeparatů, mezi rychlostí magnetu $50—90^{cm}/_{sec}$.

Posunuje-li se psací plocha vždy stejnoměrně šroubem o délku 1 *mm*, jak se v pokusech mých dálo, jest podnět, představený rychlostí pádu magnetu vyjádřen délkou úsečky. Velikost zkrácení svalu, příslušná každému podnětu, jest napsána svalem samým co pořadnice. Každý milimetr úsečky, u pokusů s linearným vzrostem rychlosti, představuje vzrůst neb klesnutí rychlosti pádu

magnetu o $5^{cm}/_{sec}$, tedy vzrůst neb klesnutí podnětu o stálou veličinu. Tak představují doložené pokusy spojí-li se vrchole pořadnic, křivku vyjadřující závislost činnosti svalové na podnětu.

Velikost činnosti svalové jest v těchto pokusech představena velikostí zkrácení svalu při stálém zatížení (10 *gr*), podobně jako v pokusech *Fickových*; zde však nejde o výšky vrhu, nýbrž o skutečné výšky zdvihu, ježto zatížení jest při myografu *Tigerstedtově* blízko osy péra, péro velmi lehké, tak že setrvačnost pohybované hmoty jest velmi malá.

Okolnost ta má jistý význam; neboť výška vrhu, měřená v pokusech *Fickových*, nezáleží pouze na velikosti vybavené energie, nýbrž i na rychlosti, s jakou se energie ta vybaví. Totéž množství energie, vybavené rychle, vymrští břemeno výše, než vybaví-li se pomaleji. Jest tu tedy činitel neznámý, který může výsledek pokusu měniti. Toho není při měření výšky zdvihu, kde nezáleží na tom, s jak velkou rychlostí se energie v činnosti svalové vybaví. Břemeno bylo v klidu svalu podepřeno, sval měl stále touž délku i napjetí.

Přistupme nyní k rozboru pokusů samých. Počal jsem pokusy o závislosti činnosti svalu na velikosti podnětu, maje na mysli methodiku pokusů *Weberových*: jaký musí býti rozdíl v podnětu, aby jej v činnosti svalu bylo znáti? Východiště to není právě nejjednodušší; ale počav tak pokusy, musím i jejich rozbor tak před se vzíti; jen tak vysvitne jejich logická souvislost.

Pozorujme pokus 1. tab. IV. V oddílu *15* jest skupina *a* výrazem velikosti zkrácení svalu při základné rychlosti magnetu $52^{cm}/_{sec}$, se vzrostem rychlosti na $55^{cm}/_{sec}$, $57{\cdot}8^{cm}/_{sec}$, $60{\cdot}4^{cm}/_{sec}$ a zpět, dvakrát opakováno. Sval cítí tyto rozdíly v podnětu zcela dobře.

Při *b* jest základná rychlost magnetu $64^{cm}/_{sec}$, a roste na $67{\cdot}7^{cm}/_{sec}$, $71^{cm}/_{sec}$ a $74{\cdot}2^{cm}/_{sec}$. Sval necítí více těchto rozdílů v podnětu.

Při *c* rozdíly ty zvětšeny na $64{\cdot}3^{cm}/_{sec}$, $71^{cm}/_{sec}$, $77{\cdot}3^{cm}/_{sec}$ a $83^{cm}/_{sec}$. Sval cítí tyto rozdíly v podnětu, při základném podnětu $64{\cdot}3\,cm$ mnohem slaběji, než při základném podnětu $52^{cm}/_{sec}$ cítil rozdíly znatelně menší.

Při *d* jest základný podnět $83{\cdot}7^{cm}/_{sec}$, vzrůst na 92·5, 100·5 a 108. Sval cítí tyto rozdíly nad míru zřetelně.

Při *e* jest základná rychlost $114^{cm}/_{sec}$, roste na 126, 137 a 147·2. Sval cítí tyto rozdíly mnohem slaběji.

V pokuse tom jest na závadu, že rozdíly v podnětu, vyjádřené rychlostí pádu magnetu, nerozlišujou se proportionalně se základnou hodnotou podnětu, nýbrž v poměru složitějším, vyjádřeném rovnicí $v^2 = 2g\frac{m}{262-m}\cdot s$, kde m (přítěž) i s (dráha) se měnily.

Srovnáme-li však skupinu *c* a *d*, nalezneme, že při menším základném podnětu $64^{cm}/_{sec}$ cítí sval rozdíly v podnětu přibližně o $7^{cm}/_{sec}$ daleko slaběji, než cítí v *d* při větším základném podnětu $83^{cm}/_{sec}$ rozdíly přibližně o $9^{cm}/_{sec}$, tedy rozdíly relativně o něco menší.

Pominouce podobného oddílu 16 přistupme k 17. Ve skupině *a* jest základná rychlost magnetu $52{\cdot}3^{cm}/_{sec}$; rozdíly rostou přibližně (parabolicky) o $2{\cdot}8^{cm}/_{sec}$ (0·053); sval cítí tyto rozdíly zcela dobře.

Ve skupině *b* jest základná rychlost 64·3 $^{cm}/_{sec}$; rozdíly rostou přibližně o 3·5 $^{cm}/_{sec}$ (0·054); *sval necítí vůbec těchto rozdílů*, ač jsou relativně o něco větší, než byly ve skupině *a*.

Ve skupině *c* jest základná rychlost 74·5 $^{cm}/_{sec}$; rozdíly rostou přibližně o 4 $^{cm}/_{sec}$ (0·053); *sval začíná zas tyto rozdíly cítiti, ač jsou relativně něco málo menší*, než ve skupině *b*.

Ve skupině *d* jest základná rychlost 83·7 $^{cm}/_{sec}$; rozdíly rostou přibližně o 4·5 $^{cm}/_{sec}$ (0·053); sval cítí tyto rozdíly zřetelně, ač jsou *relativně téměř takové*, jako ve skupině *b*, kde rozdílů vůbec necítil.

Ve skupině *e* jest rychlost základná 92 $^{cm}/_{sec}$; rozdíly rostou přibližně o 5 $^{cm}/_{sec}$ (0·054); sval cítí je *velmi zřetelně*, ač jsou relativně stejné, jako ve skupině *b*.

Postupně ve skupinách *f*, *g*, *h*, *i* rostou základné rychlosti, rozdíly pak téměř proportionalně k nim; sval cítí rozdíly ty čím dále tím méně.

V celém pokusu oddílu 17 roste základný podnět od *a* až do *i*, od minimalného až k maximalnému. Podnět ten mění se v jednotlivých skupinách relativně stejně (s nepatrnou odchylkou) o malé rozdíly (o 0·053 své základné hodnoty). Dle zákona *Weberova* bylo by očekávati, že sval bude rozdíly ty stejně cítiti, od minimalného podnětu až k maximalnému. Tu však ukazuje se jistá základná hodnota podnětu (při *b*), při které sval relativně stejné rozdíly podnětu necítí, ačkoliv při menší i větší hodnotě podnětu (při *a*, *c*, *d*, zvláště *e*) je cítí zcela dobře.

Oddíl 18 téhož pokusu jest opakování oddílu 17, s tím rozdílem, že byla lymfa na elektrodách nahromaděná odstraněna; jeví se tu kolísavost a klesání čivosti; pokus ten jest dokladem k výzkumům o vlivu lymfy na čivost nervu o nichž bylo svrchu pojednáno.

Oddíl 19 jeví opět nečivost ústroje nervo-svalového na relativně stejné rozdíly v podnětu ve skupině *b*, ač ve skupině *e* je cítí nad míru zřetelně

Oddíl 20 jest vykonán hned po 19, s odstraněním nahromaděné lymfy. Ihned klesne čivost nervu neobyčejně značně; čivost relativně stejných rozdílů jest však taková, jako v oddílu 19. Pokus ten jest pádným dokladem k oněm, kde odstraněním lymfy nervem připravené klesá jeho čivost, ač tím fysikalně působivost elektrického podnětu byla zvýšena.

Jeví se tu patrný živný, čivost nervu udržující vliv nahromaděné lymfy. Praeparat ten sloužil ještě dále 2 dni řadě jiných pokusů.

V pokusu 2. tab. IV. jeví se týž úkaz ve příčině čivosti ústroje nervo-svalového na relativně stejné rozdíly při různém základném podnětu, jako v pokusu předcházejícím. Ve skupině *a* i *b*, při malém základném podnětu, cítí nerv rozdíly dobře, při *a* lépe, než při *b*; při *c* a *d*, střední to základné hodnotě podnětu, necítí vůbec relativně stejných rozdílů v podnětu. Počíná je opět cítiti při dalším vzrostu základné hodnoty podnětu, při *e*, *f*, *g*, *h* a t. d. Od skupiny *m* až k *n* jest postup opačný, se zcela shodným výsledkem. Ve skupinách *q*, *r*, *s* necítí nerv relativně stejných rozdílů v podnětu. Tento pokus proveden na praeparatu, jehož mícha byla zachována.

Pokus 3. tab. IV. proveden druhý den na témž praeparatu po zrušení míchy. Tento pokus zasluhuje opět bližšího rozboru. V oddílu 7. od sku-

piny *a* až do skupiny *n* roste základná hodnota podnětu dle rychlosti magnetu postupně takto: 47·6 $^{cm}/_{s}$, 52·3, 58·6, 64·3, 69·6, 74·5, 79·2, 83·7, 87·9, 92, 96, 99·8, 107, vzrůst ten dle rovnice $v^2 = 2g. \frac{m}{262 - m} s$, kde *m* (přítěž) rostla postupně o 1 *gr* při stálé základné dráze 100 *cm*.

Tyto základné rychlosti měněny o relativně (přibližně) stejné rozdíly, jako v pokusu 1. Ve skupině *a* cítí nerv tyto rozdíly velmi zřetelně; ve skupinách *b*, *c*, *d*, *e* necítí jich docela; ve skupině *f* počíná je opět cítiti, a cítí dále dobře až ke skupině *m*, v dosahu maximalného zkrácení svalu. Dotud souhlasí pokus formalně s pokusem 1.

Ve skupině *o* zanecháno však rozdílů v podnětu, tak že působily jen podněty základné samy od maximalného k minimalnému. Tu jest první pokus vyjadřující prostě závislost činnosti nervo-svalové na podnětu.

Na závadu jest, že podnět neroste přímočarně, nýbrž dle rovnice $y^2 = 2p \frac{x}{262 - x}$, tak že stejné oddíly úsečky v pokusu neodpovídají stejným rozdílům v podnětu. Tato závada jest v pokusech tab. V. a VI. odstraněna. Ostatně není odchylka od přímočarného vzrostu příliš velká.

Ve skupině *o* zračí se nápadně, že činnost nervo-svalová *neroste nikterak proportionalně s podnětem*. Postupujíce od minimalného podnětu, vidíme růsti činnost velmi rychle; na to nastane zastávka, *pessimum*, v němž činnost neroste, ačkoliv podnět roste pravidelně dále. Při jisté intensitě podnětu počne však činnost zase dále růsti. Jest tedy v poměru mezi podnětem a činností jakés pessimum, v tomto případě uprostřed mezi minimalným a maximalným podnětem nastávající, kde činnost zůstává stejna, ač podnět roste. Pod tímto pessimem a nad ním roste však činnost s podnětem; tu jsou jaksi dvě *optima*.

V oddílu 8 téhož pokusu jest věc provedena podrobně. Od minimalné počínajíc roste činnost v prvním optimum velmi rychle s podnětem; pak přichází pessimum, kde činnost roste velmi pomalu, neb docela stojí, ač podnět roste pravidelně dále; potom však přijde druhé optimum, znatelně pozvolnější, než bylo první, kterým dostoupí činnost maxima, na němž setrvá; při velkém dalším vzrostu rychlosti magnetu zmenšuje se činnost nepatrně.

Totéž opakuje se zcela shodně při opačném postupu od maximalné činnosti k minimalné. Nikde stopy zemdlení ani odchylky. Obě křivky, vyjadřující poměr činnosti k podnětu, kryly by se úplně na sebe položeny.

Nyní jest výsledek předcházejících pokusů o čití relativně stejných malých rozdílů v podnětu pochopitelný. Je-li podnět takový, že vpadne právě v pessimum poměru činnosti k podnětu, necítí arci nerv malé rozdíly v podnětu, byť byly relativně stejné, ano necítí jich, byť byly i několikráte větší. Vpadne-li však podnět v optimum poměru podnětu k činnosti, cítí arci ústroj nervo-svalový malé rozdíly v podnětu zcela zřetelně.

V pokusech 4, 5 a 6 tab. IV. jest tento poměr blíže doložen. V pokusu 4 jest pessimum velmi dlouhé, blízké činnosti maximalné, tak že druhé optimum jest zkráceno; v oddílu 2 téhož pokusu jest provedeno, jak čije nerv relativně stejné rozdíly v podnětu v prvním a druhém optimum, nečije jich však v pessi-

mum. Totéž v pokusu 5, oddíl *6* a *10*; stejně v pokusu 6. Podobné poměry jeví se též v pokusu 7, jenž ostatně bude pro další výzkum této věci předmětem bližšího rozboru.

V pokusech 1—6 tab. IV. ukazuje se, že pessimum poměru činnosti k podnětu v různých dobách ročních a na různých praeparatech se jeví, avšak ne stejně; někdy jest delší, jindy kratší: někdy jest úplné, tak že činnost s podnětem vůbec neroste, aneb roste velmi nepatrně u porovnání s oběma optimy. Zdá se tedy, že pessimum poměru činnosti k podnětu jest proměnlivé, i nastává další úkol, zastihnouti podmínky jeho proměnlivosti.

V té příčině jest pokus 7 tab. IV. velmi obsažný. Oddíl *4* tohoto pokusu představuje poměr činnosti k podnětu s vyjádřeným pessimem druhý den po praeparaci. Oddíl *6* téhož pokusu jest proveden na témž praeparatu za několik hodin na to, když byl týž praeparat posloužil řadě pokusů o živné působivosti lymfy, doložených tab. I. 12. Po těchto pokusech, kde byla lymfa s nervu několikrát odstraněna, ano nerv i fysiologickým roztokem vyprán, objevuje se v oddílu *6* pessimum (skupiny *f* a *g*) nápadně posunuto k činnosti minimalné u porovnání s oddílem *4*. Druhé optimum jest rozsáhlejší než první, kdežto v oddílu *4* jest tomu naopak. Toto posunutí pessima k minimalné činnosti jeví se na témž praeparatu v oddílu *7*. Oddíl *9*, na témž praeparatu dne následujícího, když byla na nervu nahromaděná lymfa zase odstraněna a nerv vyprán, jeví první pessimum při minimalné; druhé vytvořuje se však výše; není tu omylu, neboť obě části pokusu opačným postupem provedené jsou zcela shodné.

Oddíl *12*, na témž praeparatu dne následujícího, jeví pessimum při minimalné činnosti, a to nápadně dlouhé a úplné; druhé optimum jest velmi rozsáhlé.

V oddílu *14*, na témž praeparatu dne následujícího, jest nerv blízko svému konci; i tu jest pessimum ještě znatelno. Nerv nepřestal reagovati na minimalné podněty; pouze velikost činnosti klesla. Tento zvláštní jev projednáme ostatně zvláště.

V pokusu 8 tab. IV. jeví první skupina první optimum velmi značné, druhé slabší; pessimum zřetelně vyznačené jest blíže maximalné činnosti. Druhý den stoupla čivost praeparatu velice; pessimum drží se vysoko. Třetí den, když byl praeparat sloužil řadě pokusů o vlivu tepla na čivost, doložených částečně tab III. 9 a 10, jeví se pessimum značně prodlouženo; při zpátečném postupu vyvinuje se docela v činnosti minimalné.

Z toho, zdá se, vychází, že pessimum, kde činnost neroste s podnětem aneb kde roste velmi nepatrně, postupuje v průběhu pokusu, kde různé vlivy na nerv působily, od činnosti maximalné k minimalné, že se rozšiřuje a pevněji zakořeňuje.

Velice zvláštní úkaz jeví se v pokusu 9 tab. IV. Tento praeparat z počátku ukazoval křivku poměru činnosti k podnětu s pessimem blíže maximalné, slabě vyznačeným. Na to sloužil řadě pokusů o vlivu tepla na čivost, doložených tab. III. 5; první stadium oteplení, zabraňující vliv, míjel v pokusech

těch a nastávalo oteplením zvýšení čivosti nervu. Po těchto pokusech jevil nerv zvláštní křivku, vyznačující poměr činnosti k podnětu, doloženou právě v pokusu 9 tab. IV. V oddílu *4* viděti, jak činnost stoupá s podnětem do jistého vrcholu; tu však při stále pravidelně stoupajícím podnětu *klesá činnost*, pak zase stoupá.

Úplněji jest pokus proveden v oddílu *5*. Tu viděti, jak s podnětem stále pravidelně dle svrchu uvedené rovnice rostoucím roste činnost do jistého vrcholu; tu však klesne, při stále pravidelně rostoucím podnětu, a pak roste znova pozvolněji až k maximum. Není v tom omylu, neboť při opačném postupu vytvoří se táž křivka zcela shodně. Táž kuriosní křivka zůstává, po řadě jiných pokusů na témž praeparatu, i v oddílu *7*. Cos podobného ukazuje se na pokusu 10 tab. IV., provedeném na jiném praeparatu za zcela jiných okolností.

Zde jest případ, že při rostoucím podnětu v pessimum činnost nejen neroste, nýbrž docela klesá; vytvořuje se takřka poměr negativný mezi činností a podnětem, krátkým názvem negativné pessimum. Zjev ten připomíná nápadně *Fickovu* »mezeru«.

Než přikročím k úvaze o výsledku těchto pokusů, mám za vhodné připomenouti, že podnět jest při methodě tuto užité dvojitý; jsou dvě fase magneto-indukčního proudu, první indukovaná severním, druhá jižním polem magnetu; každá působí podráždění vlastní. Tyto dva podněty jdou za sebou rychlostí určenou délkou magnetu a rychlostí jeho pádu. Při stálé délce magnetu 40 *mm* a pro rychlosti pádu mezi 50—200 $^{cm}/_{sec}$, jichž tuto upotřebeno, jdou oba podněty za sebou v době od 0·08 sec. do 0·02 sec.; doba ta jest delší než doba latentního podráždění, může tedy nastati superposice dle pravidla *Helmholtzova*. Jest tedy otázka, není-li celý jev úkazem prosté superposice.

Tato otázka byla totiž *Lamanskym* před lety přednesena *Fickovi*; zjev tuto pozorovaný upomíná pak ve všem na supramaximalná podráždění *Fickova*, o nichž byla svrchu řeč. Třeba tedy uvedenou námitku o superposici i tu v úvahu vzíti.

Rheotom magneto-indukčního přístroje, jenž sloužil v těchto pokusech, připouští, jak v prvním pojednání vyloženo, rozřezati celou vlnu elektrickou, pádem magnetu indukovanou, v libovolné části, a nechati kteroukoli z nich na nerv působiti. Tak lze zcela přesně první fasi té vlny, indukovanou severním polem, odděliti od fase druhé. Možno tedy docíliti zcela jednoduchého podráždění nervu, kde nemůže býti řeči o superposici. To provedeno v pokusu 11 tab. IV.

V oddílu *6* tohoto pokusu jest upotřebením rheotomu pouze první fase magneto-indukčního proudu v působení na nerv přivedena, podráždění jest jednoduché. Pessimum vytvořuje se právě tak, celá křivka poměru podnětu k činnosti jeví zcela stejný tvar jako v oddílu *7* téhož pokusu, kde působily fase obě.

O formě křivky vyznačující poměr mezi podnětem a činností nerozhoduje tedy, je-li podnět jednoduchý nebo zdvojený. V té příčině již *Fick* [17]) zcela dobře *Lamanskymu* odpověděl. *Fick* nalezl, jak jsme uvedli, že výška vrhu neroste stále s podnětem, nýbrž roste ve dvou stupních. Tu nerozhoduje, praví *Fick*, je-li podnět jednoduchý neb zdvojený či docela ztrojený. Jak by mohl superponovaný podnět působiti stupňovitý vzrůst činnosti, když by toho již jednoduchý nečinil? Naopak, spíše jest podobno, že superposice podnětů by mohla stupňovitý vzrůst činnosti zakryti.

Výsledek pokusů *Fickových* o poměru výšky vrhu ku podnětu byl, jak svrchu uvedeno, že čára představující poměr výšky vrhu ku podnětu, dostoupivši proportionalně s podnětem jisté výše, lomí se a stává se rovnoběžnou s úsečkou; při ještě dalším vzrostu podnětu zvedá se však čára ta znova vzhůru, a dostoupíc druhého maxima, stává se definitivně rovnoběžnou s úsečkou.

Část čáry té, rovnoběžná s úsečkou mezi inframaximalným a supramaximalným svým vzestupem, jest patrně naše pessimum mezi oběma optimy. Zjev jest patrně jednostejný, což vyniká zvláště při srovnání *Fickových* dokladů ve svrchu uvedeném pojednání s pokusy tuto doloženými.

Nyní jest otázka, zdali zjev ten dlužno vykládati tak, jak učinil *Fick*. On pokládá naše pessimum za způsobené elektrotonickým vlivem intensity proudu, která právě v jeho pokusech stále stoupala, sloužíc odměřování podnětu. Anelektrotonus, stále s intensitou za podnět užitého proudu rostoucí, obmezuje při jisté intensitě působivost podnětu; odtud obmezení vzrostu činnosti při stále rostoucím (intensitou proudu) podnětu.

Druhé optimum, čili *Fickovy* supramaximalné vrhy povstávají dle *Ficka* tím, že při dalším vzrostu intensity proudu nabývá převahy dráždící vliv mizení anelektronu nad vlivem čivost obmezujícím, tak že nastávají podněty dva, podráždění a činnost se superponují.

Dle toho tedy pokládá *Fick* stupňovitý vzrůst činnosti při stejnoměrném vzrostu podnětu za druhotný vliv rostoucí intensity proudu, působící anelektrotonus, tedy jaksi za artefakt, který se druhotně mezi podnět a činnost vkládá a jejich dle *Ficka* proportionalný čili přímkový poměr ruší.

Jest na jevě, že tento výklad jest neupotřebitelný v pokusech tuto doložených. Neboť v těchto pokusech nebyl podnět odměřován dle intensity proudu; naopak, intensita proudu zůstává nezměnitelně stejna, blízka intensitě právě nutné, co nejmenší. O elektrotonickém vlivu nemůže býti řeči v tom smyslu, jak *Fick* mu rozumí. Mimo to jest v těchto pokusech působící magneto-indukční proud alternativný, složený ze dvou fasí opačného směru; i to vylučuje jakoukoliv elektrotonickou polarisaci nervu.

Dle těchto pokusů není pozorovaný stupňovitý vzrůst činnosti se stejnoměrně rostoucím podnětem žádný druhotný artefakt, nýbrž skutečný zákonitý poměr mezi činností a podnětem, kterýž poměr dle toho není proportialný, přímkový, nýbrž jest vyjádřen čarou lomenou.

[17]) Fick, Gratulationsschrift an E. H. Weber, p. 6.

Poměr ten, vyjádřený touto čarou, jest skutečně závislý *na vlastnostech nervu*, nikoli na vlastnostech podnětu, jak *Fick* míní, připisuje jej vlivu intensity proudu sloužícího za podnět.

Že skutečně jest to vlastností ústroje nervo-svalového, *tak* reagovati na umělý podnět, jenž své vlastnosti nemění vyjma pravidelný vzrůst svého fysiologicky působivého činitele, vyplývá z toho, že čára poměr mezi činností a podnětem vyjádřující *jest proměnliva dle stavu nervu.*

To doložil jsem již v některých pokusech, ukazujících, že pessimum jest pohyblivé, že postupuje od maxima činnosti k minimu, a že se rozšiřuje čím více doby a práce uběhlo nervu od praeparace. K této proměnlivosti pessima dle stavu nervu, při stálých vlastnostech podnětu, obrátíme nyní blíže pozornost.

V pokusech doložených na tab. V. roste podnět pravidelně přímočarně dle rostoucí rychlosti pádu magnetu postupně o $5\,^{cm}/_{sec}$. Každý díl úsečky představuje vzrůst podnětu o stejnou veličinu. Příslušné pořadnice, napsané zkrácením svalu na každý jednotlivý podnět, ohraničují svými vrcholy křivku představující poměr činnosti k podnětu.

V pokusu 1 tab. V. představuje oddíl *6* čtyřikrát opakovanou křivku poměru činnosti k podnětu. V této křivce nejeví se žádné pessimum. Činnost stoupá s podnětem od minimalné velmi rychle, křivka stoupá velmi rychle, téměř přímočarně vzhůru; na to v jisté výši náhle se lomí a stoupá dále, avšak nepoměrně volněji. Tu máme patrně týž poměr činnosti k podnětu, jak byl stanoven *Hermannem.*

Než, za 5 hodin na to jeví se poměr ten jinak. V oddílu *8* téhož pokusu jest již patrné pessimum vytvořeno. V oddílu *9* druhý den na to jest pessimum posunuto k minimalné, značně rozšířeno a zakořeněno.

V pokusu 2 tab. V. jeví se hned po praeparaci nervu v oddílu 1 křivka tak, že činnost stoupá z počátku velmi rychle s podnětem, blízko vrcholu pak sotva znatelně pomaleji, tak že přechod ke stálému maximu jest poněkud zakulacený; žádné pessimum.

V oddílu *2* téhož pokusu, za několik hodin na to, zůstává tvar křivky v podstatě stejný, leda že se pozvolnější vzrůst blízko maxima něco málo rozšiřuje; ohbí křivky jest ještě něco více otupené.

V oddílu *3*, opět za několik hodin, jeví křivka již trojí lom; nejprv stoupá činnost rychle; pak se čára láme, činnost stoupá pomaleji; pak se láme čára po třetí, činnost dostupuje maxima.

V oddílu *8*, dne následujícího, jest čára téměř kruhová. V tomto pokusu neobjevilo se vůbec žádné pessimum.

Pozoruhodna jest též křivka pokusu 3 tab. V., mající tvar téměř kruhový.

Vychází z toho, že různé praeparaty, ano jeden praeparat sám za různých okolností jeví proměnlivý poměr mezi činností a podnětem, ačkoliv tento nijak svou povahu nemění. Křivka poměr ten znázorňující jest proměnlivého tvaru a to dle stavu nervu.

V pokuse 4 tab. V. snažil jsem se vypátrati, nemá-li spojení nervu s míchou nějaký vliv na poměr činnosti k podnětu, působícímu přímo na nerv.

V oddílu *1* skupina *a* hned po praeparaci jeví se čára lomená, bez vytvořeného pessima; v druhé polovici skupiny, při postupu vzhůru, klesne najednou činnost a stoupá znova v čáře téměř paralelné, ač podnět roste dle úsečky stále stejně o 5 $^{em}/_{sec}$. Jest tu jakýs zabraňující vliv míchy na činnost nervu, který se jevil i v jiných pokusech a který učiním později předmětem zvláštního výzkumu. Ve skupině *b*, za hodinu na to, jeví se již pessimum vytvořeno, upevňuje a šíří se ve skupině *c*.

Po zrušení míchy v oddílu *3* nejeví se žádná patrná změna v poměru činnosti k podnětu. Tvar křivky zůstává v celku stejný.

V pokusu 5 tab. V. jest taktéž spojení nervu s míchou zachováno. V oddílu 1 jeví se velmi složitá křivka poměru činnosti k podnětu. Tvar křivky vynikne zřetelně, obrátíme-li pozornost k černé ploše ohraničené křivkou tou, v obou polovicích oddílu toho zcela symmetricky shodnou; plocha ta má obrys kalicha. Pessimum jest v křivce té velmi zřetelně vyznačeno.

V oddílu *2*, za 2 hodiny na to, jeví se pessimum rozšířeno, druhé optimum táhlejší. Kalich jest oblejší a mělčí. Podobně pozorujme kalich v oddílu *3* a *4*.

V oddílu *5*, druhý den, podrážděna mícha reflektoricky (*e*.*m*); nastane zvýšení činnosti na stejný podnět. Celkový tvar křivky zůstává v podstatě nezměněn. Totéž po zrušení míchy (*d*.*m*) v oddílu *6*.

Na to nastává postupné klesání čivosti. Hned z počátku vyznačené pessimum drží se, ke konci pak rozšiřuje se. V oddílu *10* i *11* zůstává pessimum stále vyznačeno. Čivost ústroje nervo-svalového zůstává i pro nejmenší podnět; ale reakce. vzbuzená činnost svalová klesá čím dále tím více.

Dle toho podobá se, že spojení nervu s míchou nemá patrného vlivu na tvar křivky, vyjadřující poměr činnosti k podnětu na nerv přímo působícímu.

Pokus 6 tab. V. jest velmi význačný pro pozorování změny tvaru křivky, vyjadřující poměr činnosti k podnětu, jak se jeví postupem času od praeparace nervu (mícha zrušena).

V oddílu *1* není žádného pessima; kalich jest rovnostěnný, se zakulaceným okrajem, as jako v pokusu 1 a 2 tab. V.

V oddílu *2* kalich se rozšiřuje, objevuje se dvojí lomení hraničné čáry. A tak postupně dále vyvinuje a rozšiřuje se pessimum víc a více. Kalich posledního oddílu jest plochá, mělká sklenka na šampaňské, kalich prvního oddílu úzká, vysoká. Činnost, jež s počátku rostla s podnětem velmi rychle, roste ke konci velmi pomalu.

V tab. VI. 1—7 jsou doloženy pokusy, kterými jsem zkoumal vliv oteplení a ochlazení nervu na tvar křivky, představující poměr činnosti k podnětu.

V pokusu 1 oddíl *2* představuje skupina *a* křivku poměru činnosti k podnětu za normalné teploty nervu 13°. Pessimum jest zřetelně vytvořeno.

V poloviční skupině *b* oteplen nerv na místě k elektrodám přiléhajícím na 25°; pessimum jako by se uvolňovalo a zahlazovalo.

Úplné zahlazení pessima nastává ve skupině *c* oteplením nervu na 35°; čára jeví se v prvním oddílu parabolickou, v druhém oddílu skupiny docela kruhovou.

Ve skupině *d* přiveden nerv opět na normalnou teplotu 13°; zdá se, jako by se pessimum znova začínalo vraceti. Skutečně, za půl hodiny na to ve skupině *e* jest pessimum vytvořeno, jako bylo v počátku ve skupině *a*.

V pokusu 2 oddílu *1* jest dlouhé pessimum blízko maximalné činnosti. V oddílu *2* jest pokus zkrácen tak, že táž délka úsečky představuje dvojnásobný rozdíl v podnětu, než byl v oddílu *1*. Pessimum jest i tu zřetelně viděti to ve skupině *a* při normalné skupině 10°. Ve skupině *b* oteplen nerv na 30°; pessimum zahlazuje se; jest úplně zahlazeno ve skupině *c* při oteplení nervu na 40°. Návratem k normalné teplotě 10° ve skupině *d* počíná se opět vytvořovati.

V pokusu 3 nepodařilo se oteplení nervu z 10° pouze na 20° pessimum zahladiti.

Dle toho působí značné oteplení nervu z 10° na 35° neb více zahlazení vytvořeného pessima, jež se opět vytvořuje při návratu nervu k normalné teplotě.

V pokusu 4 tab. VI. představuje se vliv ochlazení nervu pod normalnou teplotu na vytvoření pessima. Oddíl *9* jest proveden při normalné teplotě nervu 10°; žádné určitě vyznačené pessimum. Oddíl *10* představuje poměr činnosti k podnětu při ochlazení nervu na 2°; zřetelné pessimum se vytvořuje.

V oddílu *12* jest proveden pokus dokonaleji, s opětným návratem k normalné teplotě. Skupina *a* při normalné teplotě 10°, pessimum velmi slabě naznačeno; skupina *b* při ochlazení nervu na 0°, pessimum velmi zřetelné, ba skoro, zdá se, negativné. Skupina *c* při opětném návratu k normalné teplotě, pessimum ochlazením vytvořené zmizelo.

V pokusu 7 tab. VI., oddíl *3*, skupina *d* jest podobné skoro negativné pessimum, způsobené umělým ochlazením nervu.

Pokus 5 tab. VI. ukazuje umělé pessimum, vytvořené ochlazením nervu, jež zmizí opětným návratem k normalné teplotě zcela zřetelně.

Pokusy 6 a 7 tab. VI. ukazují v souborném sledu proměnlivost čáry, vyznačující poměr činnosti k podnětu vlivem oteplení a ochlazení nervu. V celku ukazuje se, že ochlazení nervu vyvolává pessimum v poměru činnosti k podnětu.

Ze všech pokusů vychází na jevo veliká nestálost a proměnlivost tvaru křivky znázorňující poměr ústrojné činnosti nervo-svalové k podnětu. Nestálost ta není uměle způsobena vlastnostmi podnětu, jak se domníval *Fick*, odměřuje podnět dle rostoucí *intensity* elektrického proudu. Nestálost ta spočívá v ústroji nervo-svalovém samém, jsouc podmíněna jeho proměnlivostí, takřka různými náladami, způsobenými rozmanitými podmínkami. Z těch zachytili jsme přibližně vliv teploty; snad působí i výživa, únava z činnosti

a podobné. Jest ještě otázka, zdali tu působí nerv či sval; zdali křivky v doložených pokusech obsažené vyjadřují poměr podnětu k činnosti nervu či k činnosti svalu.

Ve všech pokusech tohoto druhu považuje se ústroj nervo-svalový co jeden ústrojný celek; mezi hybným nervem a svalem jest funkcionalný svazek, jehož poměr jest dosud přesnému výzkumu zcela nepřístupný. Máme však za to, dle příkladu *Hermannova*, že tento poměr zůstává konstantní. Jen tak můžeme si dovoliti dle měřitelné činnosti svalu souditi na dosud neměřitelnou činnost nervu. Proto mínim, že čára vyjadřující poměr činnosti ústroje nervo-svalového, odměřované činností svalu, ku podnětu, platí o poměru činnosti nervové k podnětu. Pro tento náhled mohu uvésti pozorování, jež jsem v předchozím rozboru na některých místech již vytknul.

Pozorování to jest, že v průběhu pokusu zemdlévající neb odumírající ústroj nervo-svalový zůstává stále čivým na stejné hodnoty podnětu, na tytéž minimalné rychlosti pádu magnetu, jako byl z počátku při úplné statečnosti. Zemdlévání či odumírání prozrazuje se jen tím, že reakce na ně, velikost zkrácení svalu se zmenšuje. Doklady jsou tab. IV. 7 *14*, 8 *9*; tab. V. 5 *10*, *11* a t. d. Čivost na minimalné podněty nemizí odumíráním neb zemdlením; nerv cítí je, avšak sval reaguje na ně zkrácením čím dále tím menším.

Uvádí se, že sval mnohem rychleji zemdlévá než nerv, který prý, dle *Wedenskyho*, činností vůbec nezemdlévá. Může se tedy připsati zmenšení zkrácení svalu na stálý podnět seslabené statečnosti svalu, nikoli zmenšené čivosti nervu. Prohlédneme-li na př. pokus tab. V. 5 *10*, vidíme, že v těch malinkých výškách zkrácení svalu jeví se přec stále charakteristické pessimum v čáře vyjadřující poměr činnosti k podnětu. Dle toho byla by skutečně čára ta charakteristickou pro poměr podnětu k činnosti nervu.

Pozoruhodno jest, že odumírání ústroje nervo-svalového vůbec nejeví se v čivosti: ústroj čije minimalné podněty jako prve. Jeví se ale v reaktivné samočinnosti: ústroj reaguje čím dále tím méně na podněty, které přec stále čije. Čivost hasne později než reaktivná samočinnost.

* * *

Odpověď na otázku, jak roste činnost nervo-svalová s podnětem, jest na základě doložených pokusů ta, že *není žádného stálého poměru mezi velikostí podnětu a velikostí vybavené činnosti.* Křivka tento poměr vyjadřující jest velmi proměnliva, především dle stavu nervu.

Činnost roste sice s podnětem, avšak nikoli proportionalně. Jsou případy, kde činnost zastavuje se na jisté velikosti při stále rostoucím podnětu (pessimum); ano, vyskytlo se docela, že činnost, dostoupíc jisté velikosti, klesala při stále rostoucím podnětu (negativné pessimum) a pak zase rostla.

Poměr podnětu k činnosti není žádná stálá veličina, žádné číslo nevyjadřuje tento vztah. Poměr ten jest proměnlivý, a sice spočívá proměnlivost ta v ústroji nervo-svalovém samém.

Podobá se, že táž proměnlivost panuje též v poměru podnětu k činnosti smyslové. Neposuzujeme intensitu podnětů dle jakéhos pevného, zprvu daného poměru podnětu k činnosti; posuzování tomu učíme se pracně zkušeností a mnohými chybami. Tak jsme vedeni k stanovisku empirismu od stanoviska nativismu též v této otázce.

Sur la relation entre l'excitant électrique et la réaction neuromusculaire.

(Résumé du texte original bohême. Travail du laboratoire de physiologie de l'université bohême de Prague.)

Dans le mémoire précédent j'ai décrit une méthode pour exciter le nerf moteur, consistante à employer de courants d'induction magnétique, obtenus par le déplacement d'un aimant au travers d'une bobine d'induction. La vitesse du déplacement de l'aimant peut être variée à volonté et mesurée suivant les règles de la chute de corps, l'appareil étant construit sur le principe de la machine d'Atwood.

Le résultat des expériences faites par cette méthode, communiqué dans le même mémoire, c'est que l'excitation du nerf moteur, indiquée par l'amplitude de la contraction musculaire, dépend rigoureusement de la vitesse du déplacement de l'aimant, la force magnétique et la bobine restant les mêmes.

Dans ces conditions c'est la vitesse de la variation du potentiel qui varie, la quantité d'électricité mise en mouvement restant constante. C'est donc, dans ce cas, la vitesse de la variation du potentiel qui détermine l'excitation du nerf.

Au moyen d'un rhéotome spécial, attaché à l'appareil, j'ai pu démontrer, qu'une portion quelconque du courant induit par le déplacement de l'aimant, découpée brusquement par le rhéotome, excite plus fortement le nerf, que le courant entier; or ce n'est pas la quantité d'électricité ni l'énergie électrique qui détermine l'excitation physiologique, c'est la variation brusque du potentiel.

Par une autre manière d'employer le rhéotome j'ai pu démontrer, que l'excitation neuromusculaire est indépendante de la valeur absolue de l'intensité du courant, la vitesse de la variation du potentiel restant la même.

Ces résultats, conformes à la loi de du Bois-Reymond, démontrent, que le facteur essentiel, déterminant l'excitation physiologique, c'est la vitesse de la variation du potentiel, l'intensité du courant jouant un rôle d'ordre secondaire. L'intensité du courant produit l'état électrotonique et la polarisation électrolytique du nerf. La méthode employée ici permet de choisir l'intensité

minima, suffisante pour l'excitation; de telle sorte l'électrotonus et la polarisation du nerf sont reduits au minimum. De plus, le courant induit par le déplacement de l'aimant étant alternatif, on évite toute sorte de polarisation du nerf.

Cela posé, cette méthode paraît appropriée pour aborder le problème de la relation quantitative entre l'excitant électrique et la réaction neuromusculaire. Un courant alternatif d'intensité minima suffisante et invariable produit une excitation neuromusculaire dépendante rigoureusement de la vitesse de la variation du potentiel, déterminée par la vitesse du déplacement de l'aimant auprès de la bobine. Cette vitesse peut être variée et mesurée exactement suivant les règles de la chute de corps. De telle sorte on peut doser le facteur essentiel déterminant l'excitation. Les influences sécondaires du courant, dépendantes de son intensité, comme l'électrotonus et la polarisation, sont reduites au minimum. C'est l'avantage de ne pas altérer l'excitabilité du nerf par l'excitant même.

Pour trouver la loi de la relation quantitative entre l'excitant et l'excitation, il faut doser exactement l'excitant et mesurer la réaction.

Cette recherche exige, que l'excitabilité de la préparation reste constante pendant l'expérience. L'altération de l'excitabilité par l'excitant même est évitée dans cette méthode. Mais il faut connaître et éviter aussi d'autres influences, qui pourraient altérer l'excitabilité neuromusculaire.

I. Influence de la préparation du nerf.

L'excitabilité du nerf est profondément altérée par sa mise à nu. L'excision totale de l'organ neuromusculaire agit par l'abolissement de la circulalation, l'exposition à l'air, à de variations de la température si déletairement, que bientôt toute réaction disparaît. J'ai préparé le nerf à la manière de Marey, l'isolant en petite partie pour le mettre sur des électrodes en platine, cachées en caoutchouc durci, et le replongeant dans les tissus de la cuisse. Le tendon du muscle gastrocnémien fut attaché au levier du myographe de Tigerstedt. La grenouille était disposée sur la table de Marey, la circulation conservée, quelquefois aussi la moëlle épinière.

En employant un excitant constant on peut examiner les changes dans l'excitabilité après la préparation. Un groupe de diverses vitesses de l'aimant, constituant un groupe de divers excitants, produit un groupe de secousses musculaires comprenant la secousse minimale et maximale, formantes une sorte de pyramide. Le tableau I. représente dans nros 1—7 les expériences de cet ordre.

On trouve, que l'excitabilité du nerf croît très considérablement après la préparation. En analysant l'expérience nro 2 on voit la secousse minima croissant de plus en plus; les secousses à peu près maximales restent constantes. Après deux heures la contraction musculaire commence à diminuer,

l'excitant étant constant. Mais la contraction minimale ne disparaît pas, à la fin de l'expérience elle est encore plus grande, qu'elle ne l'état pas au commencement. *Le décroissement de la réaction neuromusculaire se manifeste par la diminution de la contraction musculaire, mais non par la disparition de la réaction à l'excitant minimum.* C'est un fait, que nous retrouverons encore.

L'accroissement considérable de l'excitabilité neuromusculaire après la préparation se manifeste dans toutes les expériences (nro 1—7 du tableau I.), c'est la contraction d'abord minima, qui augmente très rapidement. Ce fait paraît très important au point de vue méthodique. On a comparé deux excitants électriques, différents physiquement ou par quantité d'électricité ou par la différence du potentiel, au point de vue de leur action physiologique, en recherchant la contraction minima, qu'ils produisent. On a pris l'excitation minima pour une constante physiologique, pour comparer l'effet de différents excitants. Cette méthode paraît douteuse, l'excitation minima n'étant pas constante, bien que l'excitant le soit assurément.

L'accroissement de la contraction minima ressemble au phénomène »d'escalier«, décrit par Bowditch sur la point du coeur. Dans les expériences nro 8—11, du tableau I., je présente le phénomène d'escalier du nerf moteur. On voit, que ce phénomène est trop étroit pour être identifié avec l'accroissement de la contraction musculaire après la préparation. Cet accroissement est causé, paraît-il, par l'influence de la nutrition du nerf, que nous allons examiner maintenant.

II. Influence de la nutrition sur l'excitabilité du nerf.

Le nerf préparé à la manière de Marey, mis sur des électrodes isolées par du caoutchouc durci, sécrète une lymphe, qui s'assemble entre les électrodes dans un réceptacle formé par le caoutchouc. Cette lymphe a une influence très rémarquable sur l'excitabilité du nerf.

Cette influence est d'abord d'ordre physique. Un circuit sécondaire est formé par la lymphe, par lequel le courant est partiellement dérivé. La lymphe affaiblit l'excitation du nerf. C'est le cas dans les expériences nro 12, 13, 14 du tableau I.

Dans l'expérience nro 13 le groupe 5 est produit par une série d'excitants, dont les plus forts seulement ont eu d'effet. Il y avait beaucoup de lymphe sur les électrodes. La lymphe enlevée par du papier-filtre, la même série d'excitants a produit l'effet représenté par le groupe 6.

Parfois la lymphe est sécrétée en abondance, comme on le voit dans les expériences nro 12 et 14. Le groupe *a*, de l'expérience nro 12, produit par une série d'excitants, montre l'excitabilité du nerf très constante. La lymphe enlevée, la réaction augmente aussitôt dans le groupe *b*, mais elle décroît rapidement La lymphe est enlevée de nouveau en *c* et en *d*, jusqu'à ce que la réaction reste constante en *e*.

Cette influence de la lymphe d'ordre physique est évidente, elle peut être effectuée par un liquide quelconque (solution physiologique du sel marin), appliqué au nerf.

Mais la lymphe exerce une influence physiologique sur le nerf. On peut supposer dans la lymphe de substances fatigantes, affaiblissantes l'excitabilité du nerf, dont l'influence s'additionnerait à l'influence d'ordre physique; mais la lymphe pourrait contenir de substances nutritives, suscitantes l'excitabilité du nerf.

J'ai fait quelques tentatives de laver le nerf par la solution physiologique pour extraire ces substances. Les résultats, contenus dans les expériences nro 12 groupe *f—o*, nro 14 groupe *g—i*, nro 15 et 16, sont peu décisifs, pour être analysés spécialement.

Mais l'expérience nro 17 du tableau I. est décisive. Le groupe 1 démontre par sa régularité parfaite la stabilité de l'excitabilité du nerf et la constance de l'excitant. Dans le groupe 2 la lymphe assemblée sur les électrodes autour du nerf était en partie enlevée; aussitôt l'amplitude de la contraction est *diminuée*. Dans le groupe 3 la lymphe est enlevée entièrement par du papier-filtre, la contraction diminue encore plus, les contractions minimes disparaîssent entièrement. Dans le groupe 4 le nerf est mouillé par la solution physiologique sans aucun effet. Dans le groupe 5 sérum du sang de la même grenouille est appliqué au nerf sans résultat. Le sérum est enlevé et le nerf abandonné à lui-même pendant une heure.

Après une heure, la même série d'excitants produit le groupe 6: l'excitabilité du nerf a considérablement augmenté. Après une autre demi heure, dans le groupe 7, les contractions minimales apparaissent, disparues auparavant.

Dans le groupe 8 la lymphe, sécrétée par le nerf dans ce temps, est enlevée; aussitôt l'excitabilité du nerf s'abaisse. Dans le groupe 9 le nerf est mouillé par la solution physiologique, aucune différence. Mais après une heure, dans le groupe 10, l'excitabilité du nerf se trouve augmentée de nouveau.

Ces expériences permettent la conclusion, *que la lymphe sécrétée par le nerf suscite son excitabilité;* car si l'on l'enlève, l'excitation diminue, bien que l'action physique de l'excitant soit augmentée par l'abolition de ce conducteur sécondaire.

Les expériences nro 18—22 sont du même ordre, démontrant le même, mais d'une manière moins décisive; il n'en faut pas l'analyse détaillée.

Ces expériences démontrent, que le nerf isolé sans lésion, communiquant avec le corps, restaure sa nutrition dérangée par la préparation, en sécrétant une lymphe spécifique, qui suscite et maintient son excitabilité.

Cette nutrition, qui s'installe dans le nerf, mis sur les électrodes, permet d'expérimenter sur le nerf pendant plusieurs jours, sans avoir à faire avec de l'épuisement et déséchement du nerf, que l'on a souvant accusé.

L'expérience nro 1*a*—1*b* du tableau II. en est la preuve. Cette expérience, faite sur le même nerf, dura sept jours; pendant ce temps le nerf a été quelques 70 fois soumis à de variations brusques de la température entre 2^0—40^0.

C'est l'influence de ces variations de la température sur l'excitabilité du nerf, que nous allons maintenant examiner.

III. Influence de la température sur l'excitabilité du nerf.

Il est convenu, que l'excitabilité du nerf augmente et diminue avec la température. A une température élevée le nerf est plus excitable, mais il perd son excitabilité bientôt, tandis qu'à une température basse il la conserve plus longtemps.

Chez les animaux à sang froid on a remarqué, que l'excitabilité du nerf est parfois augmentée par le refroidissement. D'après *Efron* (Archives de Pflüger 36, 478) dans la partie supérieure du nerf sciatique les élements nerveux sont plus mobiles que dans la partie inférieure. En refroidissant la partie inférieure du nerf sciatique on voit d'abord son excitabilité augmenter, puis diminuer, tandis que dans la partie supérieure le refroidissement produit directement l'abaissement de l'excitabilité.

D'après *Gotch* l'influence de la température sur l'excitabilité du nerf diffère suivant l'excitant employé; le refroidissement élève l'excitabilité par le courant continu, l'excitant chimique et méchanique; mais pour le courant induit le nerf est rendu plus excitable par la chaleur.

Des anciennes expériences de *Bowditch, Šmulevič* et d'autres il résulte, que la contraction musculaire est diminuée par l'élevation de la température, de sorte que le muscle cesse à ce contracter à une température de 40°, recouvrant sa contractilité par le refroidissement.

Les variations brusques de la température peuvent, dans certains cas, produire une excitation du nerf. Cette question difficile a été abordée de nouveau par *Sobierański* (Archives de du Bois-Reymond 1890, 244) avec le resultat, que le nerf refroidi à zéro est excité, s'il est brusquement exposé à une température de 40° et inversement. Pour que le nerf soit excité, il faut une variation brusque de la température dans l'interval de 39—40° au moins; le tétanus produit est très irrégulier.

Le refroidissement du nerf produit un renversement de la réactíon du nerf à la clôture du courant électrique, de sorte que l'excitation a lieu au pôle positif du courant. (Über elektrische Nervenerregung; Böhm. Gesellschaft der Wissenschaften, Prag 1891.)

J'ai fait une série d'expériences sur l'influence de la température sur l'excitabilité du nerf moteur de la grenouille, que je vais exposer maintenant. Le nerf a été chauffé ou refroidi par de l'eau s'écoulant par un tube metallique courbé en U, dont la courbure pouvait être rapprochée du nerf à la distance d'un mm. L'influence de la chaleur était de telle sorte localisée à la partie du nerf mise sur les électrodes. Le muscle pouvait de même être chauffé et refroidi isolément.

Le point de départ était la température normale du nerf, c'est à dire la température ambiante. Les expériences sont représentées dans les tableaux II. et III.

Examinons d'abord l'expérience $1a-1b$ du tableau II., faite sur le même nerf pendant six jours, la température normale étant $+2^0$. Dans le groupe 3 (29/12) la section *a* démontre l'excitabilité du nerf bien stabilisée. Dans la section *b* le nerf est exposé à une température de 30^0; aussitôt son excitabilité *diminue*, la contraction minime du muscle disparaît. Dans la section *c* le nerf est refroidi à sa température normale; aussitôt il recouvre son excitabilité primitive.

Le groupe 4 de la même expérience est encore plus démonstrative; en analysant ce groupe (les températures sont enregistrées dans le tracé) on voit que l'abaissement de l'excitabilité par l'élevation de la température est d'autant plus considérable, que la différence de température est plus grande. Il en est de même dans les expériences faites les jours suivants. Dans l'expérience $1b$ (31/12) on trouve, que l'excitabilité du nerf, exposé pendant plus qu'une demi heure à une température de 29^0 resta abaissée, et monta aussitôt, que la température normale de 4^0 fut restituée.

Cette expérience, outre qu'elle démontre l'abaissement de l'excitabilité du nerf par l'élevation de la température, est remarquable par le fait, qu'un nerf partiellement isolé et exposé à de variations de température si considérables et si souvant répétées, a néan-moins conservé son excitabilité pendant six jours, sans aucune trace »d'épuisement«. C'est d'abord, comme je l'ai déjà mentionné, la manière de faire la préparation, qui n'empêche pas la nutrition du nerf. Mais, d'autre part, c'est aussi la nature de l'excitant employé, qui explique ce phénomène. Le courant d'induction magnétique, employé ici comme excitant est d'une intensité très faible, comparable à celle du courant nerveux de démarcation. L'électrotonus et l'électrolyse du nerf sont de telle sorte reduits au minimum, ou tout-à-fait évités, le courant étant alternatif. Les courants d'induction galvanique, obtenus au moyen du chariot d'induction, ont au contraire une intensité très grande, croissante rapidement par le rapprochement des deux bobines; c'est une intensité excessive, comparée avec celle employée ici.

Dans les expériences, où l'on emploie ces courants d'induction galvanique avec quelques piles énormes dans le circuit primaire, le nerf est bientôt »épuisé« et doit être rejeté. Mais cet épuisement, c'est, je suppose, tout simplement un cas d'électrocution.

L'influence inhibitrice de l'élevation de la température sur l'excitabilité du nerf se manifeste évidemment dans les expériences nro 2, 3, 4^3, 5, 6, principalement 7, 8, 9, 10^4 etc., dont je n'entrerai pas l'analyse détaillée. Le résultat conforme de toutes ces expériences, c'est que *l'élevation de la température au-dessus de la température normale du nerf abaisse son excitabilité d'autant plus, que la différence est plus grande; la restitution de la température normale augmente aussitôt l'excitabilité du nerf au degré primitif.*

Les expériences nro 10 du tableau II. et nro 2, 3, 5 du tableau III. démontrent l'influence de l'abaissement de la température au-dessous de la température normale du nerf. La plus décisive c'est l'expérience nro 4 du tableau III. L'abaissement de la température normale de 14^0 à zéro élève l'excitabilité

du nerf considérablement; au retour de la température normale l'excitabilité s'abaisse.

Dans ces expériences il fallait attendre la saison plus chaude, pour avoir une température normale du nerf plus élevée. Un phénomène nouveau est à remarquer ici. Examinons l'expérience nro 2 du tableau III. Dans le groupe 5 les sections $a-b$ sont faites à la température normale de 10^0; en c la température a été élevée à 30^0; aussitôt l'excitabilité du nerf s'abaisse, les petites contractions disparaissent, mais pour un temps assez court; bientôt elles reapparaissent et vont en croissant au-dessus de l'amplitude primitive. Le même phénomène, encore plus développé, se manifeste dans les expériences nro 9 et 10. *L'élevation de la température du nerf abaisse d'abord son excitabilité pour l'augmenter ensuite.*

Le même phénomène, en sens inverse, a lieu, si l'on refroidit le nerf au-dessous de sa température normale, un peu plus élevée. Dans l'expérience nro 5 du tableau III. les groupes $a-b-c$ démontrent qu'en refroidissant le nerf de 10^0 à zéro on a d'abord une élevation considérable de l'excitabilité, suivie par un abaissement. Il en est de même dans les expériences nro 6, 7, 8, 13 *L'abaissement de la température du nerf éléve d'abord son excitabilité pour l'abaisser ensuite.*

Il y a donc deux phases dans l'influence de la température sur l'excitabilité du nerf moteur. Ces deux phases se manifestent distinctement, si la température normale du nerf est un peu plus élevée, de 10^0—15^0 environ. A une température normale plus basse la première phase seulement est manifestée.

Pour expliquer ce phénomène je hasarderais l'hypothèse suivante. L'élevation de la température du nerf provoque un mouvement des élements nerveux, pour les disposer dans de positions nouvelles, plus labiles, correspondantes à la température plus élevée. Ce mouvement des élements nerveux, causé par l'élevation de la température, n'est pas identique avec leur mouvement constituant l'excitation nerveuse; car l'élevation de la température du nerf ne l'excite pas d'ordinaire.

Faisons l'hypothèse, que pendant le mouvement provoqué par l'élevation de la température les élements nerveux sont moins accessibles à un excitant extérieur, suscitant leur mouvement dans un autre sens, celui de l'excitation.

De telle sorte on peut comprendre, que pendant le mouvement des élements nerveux, provoqué par l'élevation de la température, l'excitabilité du nerf est abaissée.

Quand les élements nerveux sont arrivés dans les positions nouvelles, plus labiles, correspondantes à une température plus élevée, l'excitabilité du nerf paraît augmentée.

Si la température normale du nerf est trop basse, les élements nerveux sont peu mobiles; ils n'arrivent que très lentement dans leur positions nouvelles, correspondantes à une température plus élevée. L'abaissement de l'excitabilité du nerf par l'élevation de la température dure plus longtemps.

Si la température normale du nerf est plus élevée, les élements nerveux, plus mobiles, arrivent par l'élevation de la température plus vite dans leur

positions nouvelles. La première phase de l'influence de l'élevation de la température, l'abaissement de l'excitabilité du nerf, dure peu de temps. Probablement, cette phase peut devenir si courte, qu'elle ne se manifeste pas distinctement alors l'élevation de la température produit aussitôt l'élevation de l'excitabilité du nerf.

La même hypothèse explique l'influence inverse de l'abaissement de la température. Les élements nerveux se meuvent dans ce cas dans de positions plus stabiles; dans cet état de mouvement ils obéissent plus facilement à l'impulsion d'un excitant. On pourrait supposer, que le mouvement des élements nerveux provoqué par l'abaissement de la température, dirigé à des positions plus stabiles, est mieux comportable avec le mouvement de l'excitation, ayant la même direction, tandis que le mouvement provoqué par l'élevation de la température, dirigeant les élements nerveux à de positions plus labiles, est opposé au mouvement de l'excitation.

J'ai déjà mentionné le fait, soutenù par quelques auteurs, que la partie supérieure du nerf sciatique est characterisée par des élements plus mobiles, que la partie inférieure; *Efron* a constaté, que l'abaissement de la température de la partie inférieure de ce nerf produit d'abord une augmentation de son excitabilité, tandis qu'à la partie supérieure l'excitabilité s'abaisse aussitôt, qu'on la refroidit. Ce fait peut de même être expliqué par l'hypothèse, que je viens d'indiquer.

La variation de la température d'un nerf ne l'excite pas d'ordinaire. Mais parfois il arrive, qu'une excitation se manifeste par un tétanus irrégulier, durant assez longtemps, comme l'a signalé *Sobierański*. Parfois, cette excitation thermique est dégagée par l'excitant électrique. Dans les expériences présentées au tableau III. il y a une excitation thermique, charactérisée par la courbe du tetanus clonique, au nro 1, 2, 3, 5. L'excitation thermique a eu lieu à un interval de température de 4^0—22^0, sensiblement moindre, que l'a trouvé Sobierański. Une contracture singulière s'est produit dans l'expérience nro 6, groupe *f*, *h*, *i*.

Les conditions spéciales d'une excitation thermique sont encore à rechercher.

Sur le rapport entre l'excitant et la réaction neuromusculaire.

Le rapport entre l'excitant et la réaction physiologique est un des plus importants problèmes de la physiologie. Il a été abordé dans le domaine de la physiologie des sens par *E. H. Weber*. La loi de *Weber* exprime le rapport entre l'excitant et la sensation tactile, comme suit: l'excitant (mesuré par un poid) doit être augmenté d'une fraction constante ($^1/_{30}$) de sa valeur primitive, pour qu'une différence juste perceptible se produisse dans l'intensité de la sensation tactile.

La loi de *Weber* fut transformée par *Fechner* dans la loi psychophysique, d'après laquelle la sensation est une fonction logarithmique de l'excitant.

Freyer (Archives de Pflüger 5, 294, 483; 6, 237, 567) conçut l'idée d'appliquer la loi psychophysique de *Fechner* pour statuer le rapport entre l'excitant et la réaction musculaire; basant son calcul sur les expériences de *Volkmann* il est arrivé au résultat, que la réaction musculaire est une fonction logarithmique de l'excitant. Mais cette tentative d'une traduction de la psychophysique en myophysique a échoué, comme l'ont démontré *Luchsinger* et *Bernstein.* (A. d. Pflüger; 6, 395, 403; 7, 90; 8, 538.)

Le rapport entre l'excitant et la réaction neuromusculaire a été recherché expérimentalement par *Hermann* et *Fick.* Dans ces expériences il s'agit de doser exactement l'excitant et de mesurer la réaction correspondante, l'excitabilité neuromusculaire étant constante.

Dans les expériences de *Hermann* et de *Fick* l'excitant était dosé par *l'intensité* du courant électrique, employé comme excitant. La réaction musculaire devrait être mesurée par l'énergie totale dégagée pendant l'excitation. Mais l'énergie dégagée en forme de chaleur étant très difficile à mesurer, on se contente de mesurer l'énergie mécanique du muscle. *Hermann* mesura cette énergie par un poid faisant équilibre à la force de la contraction musculaire; en reliant au muscle divers poids *Hermann* rechercha *l'intensité* du courant qu'il faut pour une excitation du muscle faisante équilibre à chaque poid. De telle sorte *Hermann* est arrivé au résultat, que si l'excitant (mesuré par *l'intensité* du courant) s'accroît linéalement, l'excitation (mesurée par l'énergie dégagée) croît d'abord rapidement, puis plus lentement.

Fick dosa l'excitant en graduant le chariot d'induction suivant *l'intensité* du courant, mesurée par une boussole. L'énergie dégagée par le muscle fut représentée par l'amplitude de la contraction musculaire, le poid soulevé restant constant. Le résultat de ses expériences était, que l'excitation (mesurée par l'amplitude de la contraction musculaire) croît proportionellement avec l'excitant (dosé par l'intensité du courant), jusqu'à un premier maximum. Puis l'excitation reste stationnaire, quoique l'excitant s'accroisse de plus en plus. Mais à une certain intensité de l'excitant la contraction musculaire commence à augmenter de nouveau, jusqu'à un nouveau maximum, où elle reste stationnaire définitivement. Ce sont les secousses supramaximales de *Fick.*

D'après *Fick* l'excitation croît proportionellement avec l'excitant; mais il y a deux étappes dans son accroissement. Un autre phénomène remarqué par *Fick*, c'est »la lacune«; à une certain intensité de l'excitant (mesurée par *l'intensité* du courant) les contractions musculaires commencent à diminuer et disparaissent enfin, quoique l'excitant va toujours en croissant.

Dans ces expériences il y a une complication assez grave, c'est que l'excitant est dosé suivant *l'intensité* du courant. Mais pour produire une *excitation* physiologique *l'intensité* du courant électrique est un facteur sécondaire; de plus, elle a une influence très inconveniente. Car l'intensité du courant électrique produit l'état électrotonique et la polarisation du nerf, altérant profondément son excitabilité, qui devrait rester constante, quand il s'agit de déterminer le rapport entre l'excitant et la réaction.

Preyer, dans sa tentative de trouver la loi myophysique, a de même essayé de doser l'excitant par l'intensité du courant; c'était *Luchsinger* (Arch. de Pflüger 8, 544) qui démontra l'inutile de cette méthode par une discussion et une expérience très décisive.

Ce n'est pas l'intensité du courant électrique qui détermine l'excitation du nerf, c'est la vitesse de la variation de l'intensité; l'excitation est indépendante de la valeur absolue de l'intensité; c'est que j'ai pu démontrer par des expériences exposées ci-dessus.

J'ai exposé de même que la méthode d'employer comme excitant un courant d'induction magnétique paraît particulièrement appropriée à ces recherches, parceque l'intensité du courant étant minima suffisante et invariable on évite toute sorte de polarisation, altérante l'excitabilité du nerf. Le facteur essentiel de l'excitant c'est la vitesse de la variation du potentiel; on le dose par la vitesse du passage de l'aimant au travers de la bobine d'induction. Cette vitesse est variée et mesurée exactement suivant les règles de la chute de corps, l'appareil étant une sorte de la machine d'Atwood.

Les expériences sur le rapport entre l'excitant et la réaction musculaire sont représentées dans les tableaux IV., V. et VI. L'excitant est dosé par la vitesse de la chute de l'aimant au travers de la bobine suivant l'équation $v = \sqrt{2 \cdot g \cdot s \frac{m}{262 - m}}$; cette vitesse peut être variée en variant s, l'éspace parcouru par l'aimant, ou en variant m, le nombre de grammes enlevés du contrepoid de l'aimant, dont la masse équilibrée par le contrepoid est de 262 *gr.* L'excitation neuromusculaire est représentée par l'amplitude de la contraction musculaire, comme dans les expériences de *Fick.* L'excitation minima apparaît d'ordinaire à la vitesse de 50 $^{cm}/_{sec}$, l'excitation maxima à celle de 200 $^{cm}/_{sec}$ environ.

J'ai commencé ces expériences étant préoccupé par la méthodique suivie par *Weber*; la question était: si l'excitant variera d'une fraction constante de sa valeur primitive, le muscle »sentira-t-il« ces différences également? Ce n'était pas, certes, le cas le plus simple pour ces recherches, mais le resultat est rémarquable.

Analysons l'expérience nro 1 du tableau IV. Dans le groupe 17 la section *a* représente la réaction neuromusculaire, l'excitant fondamental de 52·3 $^{cm}/_{sec}$ étant varié de 0·053 de cette valeur (de 2·8 $^{cm}/_{sec}$); on voit, que le nerf moteur »sent« ces variations minimes très bien.

Dans la section *b* l'excitant fondamental de 64·3 $^{cm}/_{sec}$ est varié de la même fraction 0·053 (3·5 $^{cm}/_{sec}$) de sa valeur; le nerf moteur ne sent pas du tout ces variations relativement identiques, qu'en *a*.

Dans la section *c* l'excitant fondamental de 74·5 $^{cm}/_{sec}$ est varié de la même fraction 0·053 (4 $^{cm}/_{sec}$); le nerf moteur recommence à sentir ces différences relativement identiques.

Dans la section *d*, excitant 83·7 $^{cm}/_{sec}$ variation 0·053, le nerf moteur sent ces différences mieux. Encore mieux dans la section *e* etc. Peu à peu, en

arrivant à la contraction maxima, la sensibilité pour de différences du même ordre rélatif diminue.

Le tableau IV. contient quelques expériences du même ordre, parfaitement conformes, dont l'analyse détaillée n'est pas nécessaire.

De ces expériences il suit, *que la loi de Weber n'est pas applicable au nerf moteur.* D'après cette loi une variation de l'excitant d'une fraction constante de sa valeur primitive produit de différences juste perceptibles dans l'intensité de la sensation. Mais dans le rapport entre l'excitant et la réaction neuromusculaire il y a un *pessimum*, où le nerf moteur ne distingue pas de différences dans l'excitant, lesquelles il sent très bien, si la valeur fondamentale de l'excitant est plus petite ou plus grande.

Ce pessimum et ces deux optima dans le rapport entre l'excitant et la réaction neuromusculaire se manifestent dans l'expérience nro 3 du tableau IV., groupe 7, section *o*. Le groupe 8 démontre le rapport entre l'excitant et la réaction d'une manière générale. L'excitant va en croissant suivant l'équation $v = \sqrt{2 \cdot g \cdot s \frac{m}{262 - m}}$, où m est varié d' 1 *gr.* La contraction musculaire augmente d'abord très rapidement, puis le pessimum apparaît, la contraction reste stationnaire, l'excitant croissant toujours; après ce pessimum recommence le deuxième optimum. Si l'on procéde en sens inverse, en diminuant l'excitant suivant la même équation, les contractions musculaires diminuent suivant la même courbe. Les expériences 4, 5, 6 du même tableau démontrent le phénomène d'une manière évidente.

Le pessimum dans le rapport entre l'excitant et la réaction neuromusculaire est variable suivant l'état du nerf. Examinons l'expérience nro 7 du tableau IV. Le groupe 4 représente la courbe de ce rapport au commencement d'une longue série d'expériences, faites sur le même nerf. Le pessimum, peu développé, se trouve près de la contraction maximale. Dans le groupe 7, un jours après, le pessimum est descendu près de la contraction minimale; il est encore plus enraciné dans le groupe 9; très élargi et développé dans le groupe 12, le jour suivant. Dans le groupe 14 l'amplitude de la contraction musculaire a diminué considérablement, mais le pessimum persiste. La préparation est près de sa fin; le nerf sent les différences dans l'excitant, mais le muscle réagit très faiblement. Il en est de même dans l'expérience nro 8.

L'expérience nro 9, du tableau IV., offre un phénomène curieux. L'excitant va en croissant à peu près paraboliquement, suivant l'équation donnée ci-dessus. Mais la réaction neuromusculaire s'accroît dans une courbe très différente. Analysons spécialement le groupe 5; d'abord l'amplitude de la secousse musculaire croît très rapidement, jusqu'à une certaine valeur, puis elle diminue, quoique l'excitant s'accroît toujours; puis recommence l'accroissement de l'amplitude, par lequel la contraction arrive très lentement à son maximum definitif. Il n'y a pas d'erreur, parceque en procédant en sens inverse la même courbe se forme en sens inverse. Le même nerf a conservé cette curieuse manière de réagir dans le groupe 7, fait après une longue série d'autres expériences.

Ce phénomène rappelle »la lacune« de *Fick*. De même, le phénomène de pessimum, décrit ci-dessus, paraît identique avec les deux étappes dans l'accroissement de la contraction musculaire, le deuxième optimum coincidant avec les secousses supramaximales de *Fick*.

Fick interprétait le phénomène de la lacune et les secousses supramaximales par l'état électrotonique du nerf, produit par l'intensité croissante du courant employé comme excitant. Ce seraient donc de produits secondaires, causés par une altération de l'excitabilité du nerf par l'excitant même, déformante la relation pure entre l'excitant et la réaction neuromusculaire, qui doit être, d'après *Fick*, proportionelle.

Mais cette interpretation n'est pas applicable aux expériences présentées ici. Car l'intensité du courant, employé comme excitant, était dans ces expériences minima suffisante et constante, toute sorte de polarisation électrotonique et électrolytique était réduite au minimum; c'était seulement le facteur essentiel de l'excitant, la vitesse de la variation du potentiel, par lequel l'excitant fut dosé. D'autre part, le pessimum (rapellant le premier maximum des secousses de *Fick*) est variable et change sa place sur la courbe, suivant l'état du nerf.

Il paraît donc, que les courbes présentées ici sont l'expression pure du rapport entre l'excitant et l'excitation, sans être alterées par une influence secondaire de l'excitant même sur l'excitabilité du nerf. Cela signifie, que la rélation entre l'excitant et l'excitation n'est pas du tout proportionelle, mais beaucoup plus compliquée et variable, suivant l'état du nerf.

Dans les expériences rélatées jusque là l'excitant croissait dans une proportion un peu compliquée, suivant l'équation $v = \sqrt{2 \cdot g \cdot s \frac{m}{262 - m}}$. Pour avoir la courbe de la relation recherchée, il faudrait inscrire les vitesses de l'aimant sur l'abscisse et les secousses correspondantes sur l'ordonnée. Il serait avantageux de faire croître l'excitant (la vitesse) d'une valeur constante, linéalement, ce que l'on trouve réalisé dans les expériences du tableau V. et VI.

L'abscisse représente l'excitant; c'est la vitesse de l'aimant passant la bobine, croissante linéalement de 5 $^{cm}/_{sec}$. L'ordonnée inscrite sur l'abscisse, c'est la secousse musculaire correspondante. La courbe dressée de telle sorte, c'est la relation entre l'excitant et l'excitation.

Dans les expériences nro 1, 2, 3, 4, 5 du tableau V. on trouve une quantité de courbes de cette sorte, bien variables suivant l'état de diverses préparations; je n'entrerai pas dans les détails de ses expériences, dont l'étude (voir nro 4 et 5: influence de l'excitation ($e \cdot m$) et de la destruction ($d \cdot m$) de la moëlle épinière etc.) n'est pas terminée.

L'expérience nro 6 du même tableau, faite sur le même nerf, démontre les variations de la courbe d'une manière instructive. Si l'on regarde l'aire noire, circonscrite par les deux courbes symmétriques du même groupe, on a l'aspect d'un verre au champagne; on voit, comment le verre haut et étroit se transforme successivement dans le modèle plat et large.

J'appelle encore l'attention à ce fait, remarqué déjà ci-dessus, c'est que le décroissement de la réaction neuromusculaire, précédent la mort de l'organe, se manifeste par la diminution de la contraction musculaire, mais non par la disparition de la réaction à l'excitant minimum. On peut remarquer ce fait dans les derniers groupes des expériences nro 5 et 6 du tableau V. On pourrait en déduire, que l'excitabilité s'éteint par la mort plus lentement, que l'activité.

La courbe représentante le rapport entre l'excitant et la réaction neuromusculaire est variable suivant l'état du nerf; elle change, si le nerf est exposé à une variation de température. Les expériences nros 1—7 du tableau VI. démontrent ce fait. Dans l'expérience nro 1 le groupe *a* montre la courbe à la température normal du nerf de 13°; il y a un pessimum distinct. Dans le groupe *b* le nerf a été chauffé à 25°, la courbe change un peu. Dans le groupe *c* le nerf a été chauffé à 35°, la courbe est entièrement changée, elle est devenue à peu près parabolique, le pessimum a disparu. Dans le groupe *d* la température normale est restituée. Dans le groupe *e*, après une demi heure, le pessimum reapparaît, la courbe ressemble à celle du groupe *a*. *L'élevation de la température du nerf a aboli le pessimum.*

Les expériences nro 4 et 5 du même tableau démontrent l'influence du refroidissement du nerf Dans l'expérience nro 4, groupe 12, la section *a* représente la courbe à la température normale de 10°. Il n'y a pas de pessimum dans cette courbe. Dans la section *b* le nerf est refroidi à 2°, aussitôt un pessimum se développe; après la restitution de la température normale en *c*, le pessimum disparaît. *Le refroidissement du nerf a produit un pessimum dans le rapport entre l'excitant et la réaction.*

De toutes les expériences des tableaux IV., V. et VI. il resulte, que le rapport entre l'excitant et la réaction neuromusculaire est très complexe et variable, suivant l'état du nerf. Entre le nerf et le muscle il y a une relation inconnue, mais qui peut être supposée constante; sous cette condition seulement la fonction du nerf moteur peut être étudiée par la réaction du muscle. C'est cette supposition aussi qui permet d'appliquer les courbes trouvées au rapport entre l'excitant et la fonction du nerf moteur.

Y a-t-il un rapport fixe et préstabilisé entre l'excitant et la réaction neuromusculaire? D'après les expériences, rélatées ici, il n'y en a pas du tout. *Entre l'excitant et l'excitation neuromusculaire il n'y a pas de proportionalité, il n'y a même aucun rapport fixe, aucun nombre, aucune équation, qui exprimerait cette relation. Le rapport est très irrégulier et variable.*

Probablement il en est de même avec le rapport entre l'excitant et la réaction sensitive. On a fait beaucoup des objections graves à la loi de *Weber* et celle de *Fechner*, qui statuent un rapport fixe et pour ainsi dire préstabilisé entre l'excitant et la réaction physiologique. En effet il est probable que l'on distingue l'intensité de divers excitants sensuels suivant l'expérience et l'exercise plutôt que suivant un étalon inné.

C'est l'empirisme, qui d'ailleurs se comporte mieux avec la théorie évolutioniste que le nativisme.

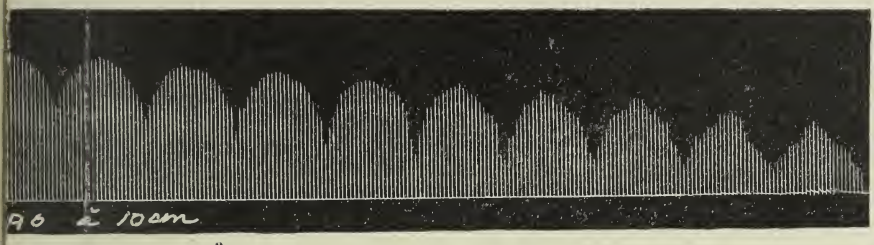

2.

9.



10.

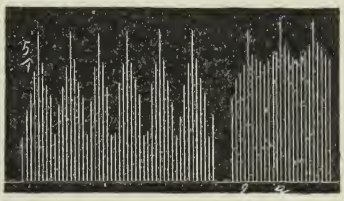

11.



14.

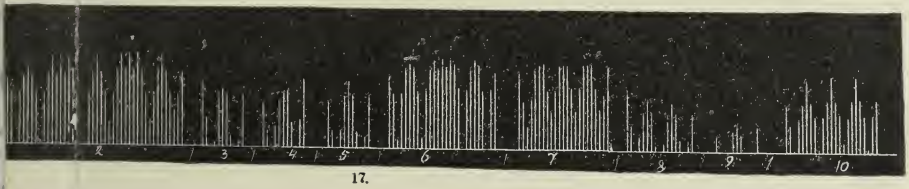

17.

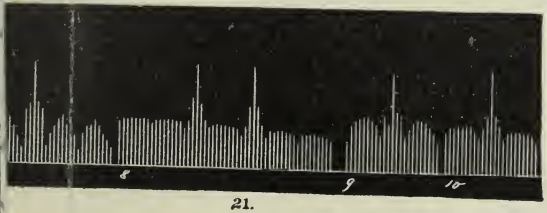

21.

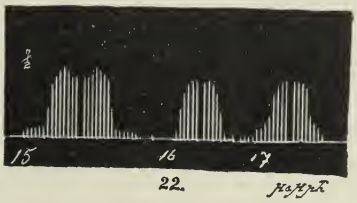

22.



1.

2.

3.



4.



5.



6.



7.



8.

9.



10.



11.

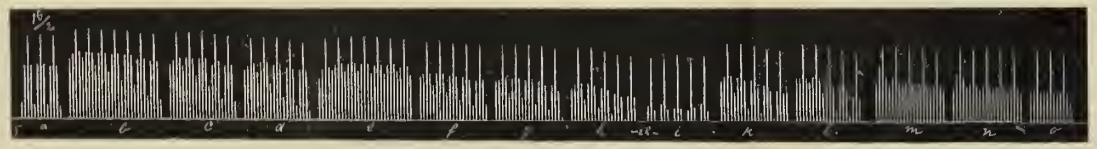

12.



13.



14.

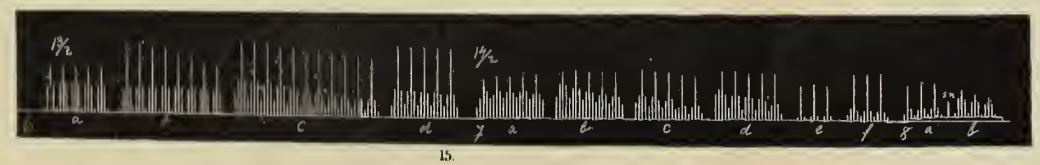

15.

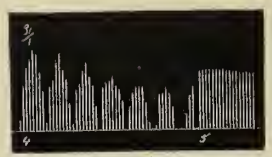

16.

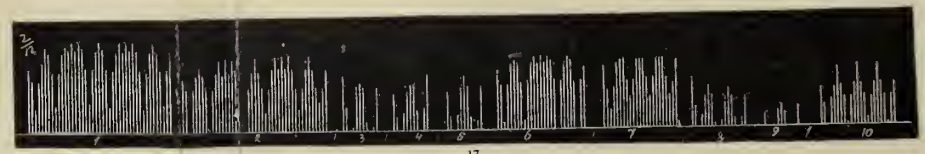

17.



18.



19.

20.

21.



22.

m. — TAB. II.

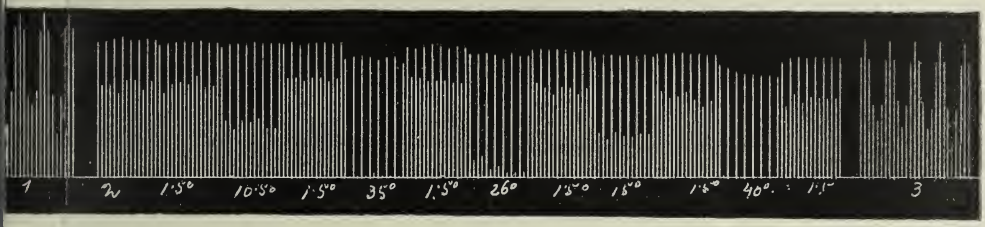



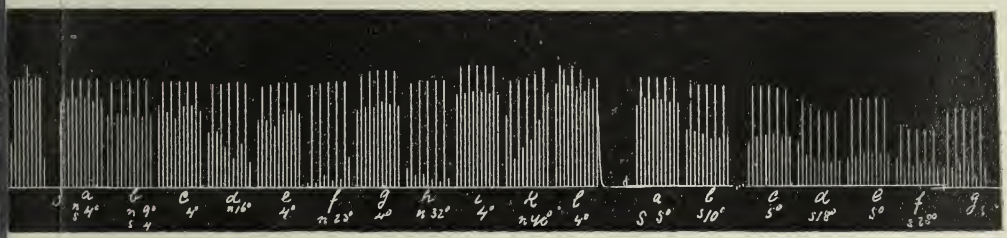

4.

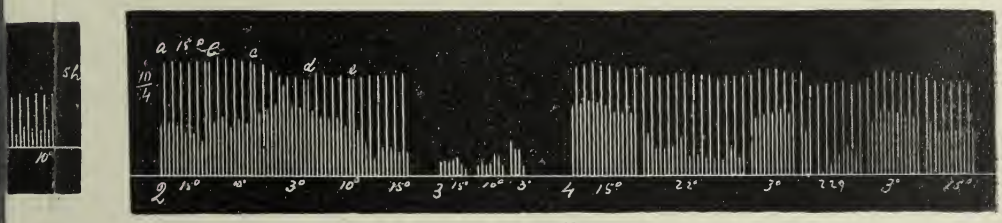

10.



1a.



1b.

2.



3.

4.



5.

6.



7.

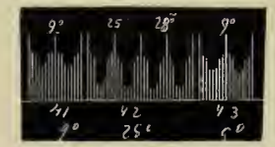

8.



9.

10.



5.

8.





14.



1.

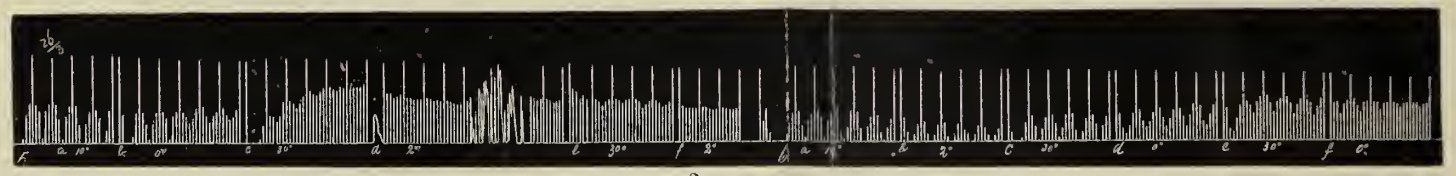

2.

3.



4.

5.



6.



7.



8.

9.

10.

11.

12.



13.

14.

em. — TAB. IV.



2.

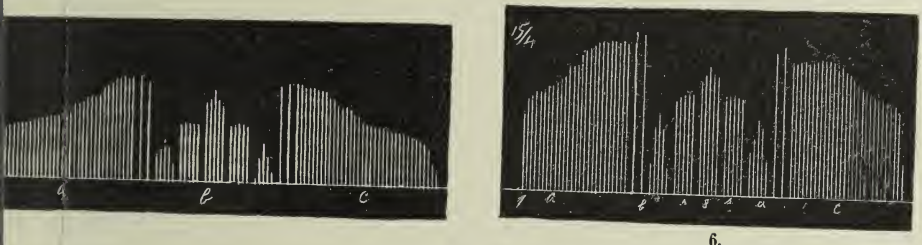

6.



8.



11.

1.

2.

3.

4.

5.

6.



7.



8.

9.



10.



11.



3.

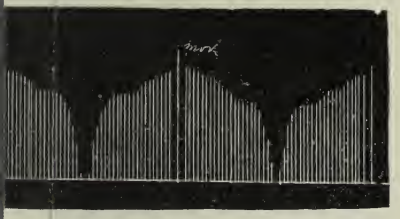

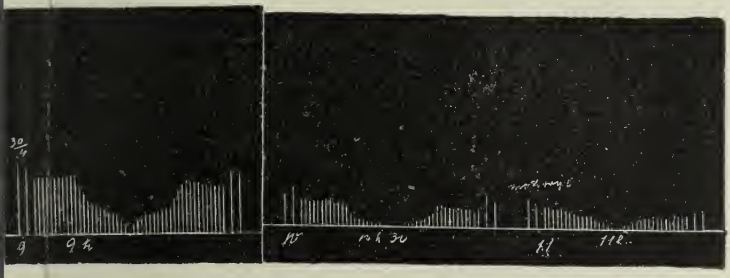

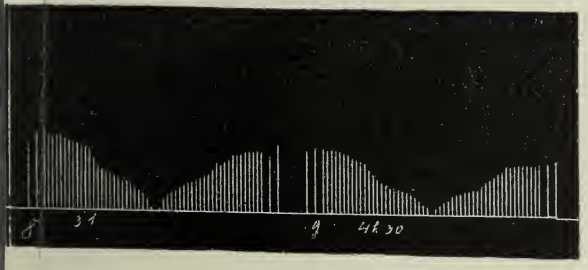



1.

2.

3.



4.



5.

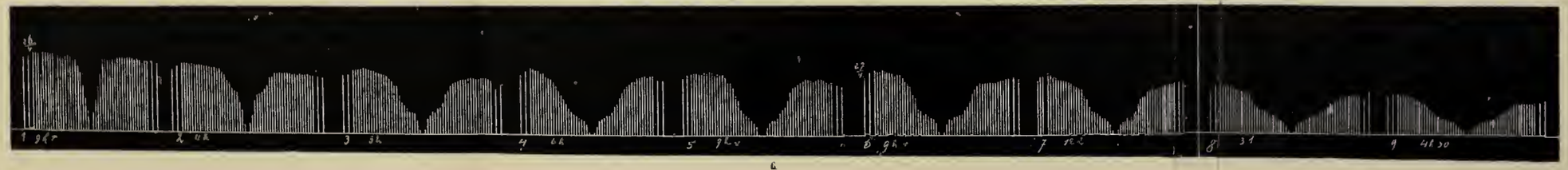

6.



3.

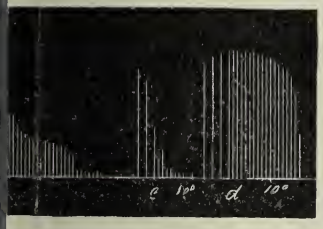



1.

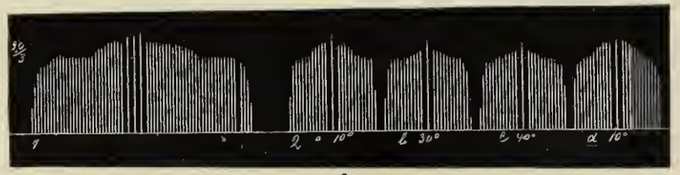

2.

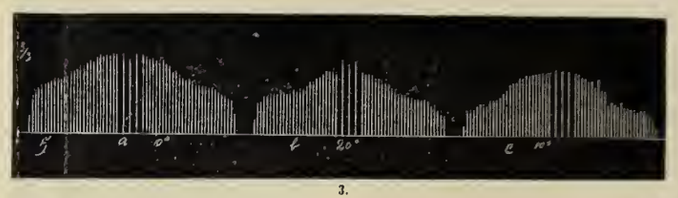

3.

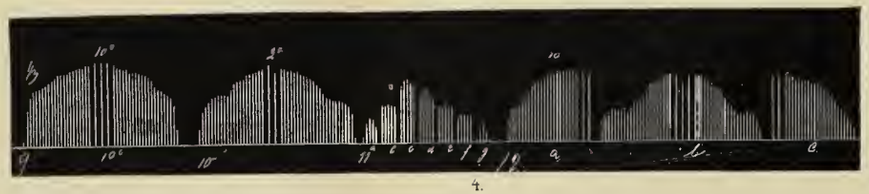

4.

5.

6.

7.

ROZPRAVY
ČESKÉ AKADEMIE CÍSAŘE FRANTIŠKA JOSEFA
PRO VĚDY, SLOVESNOST A UMĚNÍ V PRAZE.

ROČNÍK II. TŘÍDA II. ČÍSLO 31.

EXPERIMENTÁLNÍ PŘÍSPĚVEK KU SEZNÁNÍ LEUKOCYTOSY.

PODÁVÁ

VLADISLAV RŮŽIČKA.

PODPOROU SLAVNÉ ČESKÉ AKADEMIE CÍSAŘE FRANTIŠKA JOSEFA PRO VĚDY, SLOVESNOST A UMĚNÍ.

(Z ÚSTAVU PRO EXPERIMENTÁLNÍ PATHOLOGII PROF. DRA. A. SPINY.)

(S DEVÍTI VYOBRAZENÍMI.)

PŘEDLOŽENO DNE 9. ČERVNA 1893.

V PRAZE.
NÁKLADEM ČESKÉ AKADEMIE CÍSAŘE FRANTIŠKA JOSEFA
PRO VĚDY, SLOVESNOST A UMĚNÍ.
1893.

Tiskem J. Otty v Praze.

Poznámky methodické.

Častěji byl již učiněn pokus stanoviti konstantní, absolutní počet leukocytů, jejž by bylo dlužno považovati za hranici mezi normou a leukocytosou. U králíka dle mých pokusů takovéto absolutní číslo hraniční stanoviti nelze. Vždyť kolísá již normální počet leukocytů u různých králíků v hranicích dosti širokých; při svých pokusech shledal jsem jakožto nejnižší číslo pro zdravá neupoutaná zvířata 7000, jakožto nejvyšší 30.000 leukocytů v cmm. krve. Nemohu tedy přistoupiti na názor *Löwitův*,[1]) že hodnoty pod 10.000 jsou u normálních králíků neupoutaných jen výjimkou. Z pokusů *Rieder-ových*[2]) vyplývá jakožto průměrné číslo 8844·9, z *Löwitových* 15.998·6, z mých vlastních pak 14.677·7; vypočteme-li z těchto čísel průměr, tedy obdržíme jako absolutní hodnotu normální 13.879·9 bílých krevenek na cmm. krve. Poněvadž ale, jak již připomenuto, čísla tato značně kolísají, tedy se domnívám, že nelze čísla průměrného užiti za absolutní měřítko počtu leukocytů. Považuji počet leukocytů v cmm. krve za individuální a různým vlivům podléhající, i jsem na základě hojného počtu čítání mnou provedených toho mínění, že hledání všeobecně platné hranice mezi normou a leukocytosou jest neužitečnou prací. Z uvedeného tedy vysvítá, že existují leukocytosy, které lze stanoviti jen relativně na zvířatech, jejichž normální počet leukocytů s náležitým zřetelem na okolnosti, které naň vliv mají, předem byl určen.

Mezi vlivy, které na počet leukocytů působí, uvádějí se stáří a stav výživy. Nemám o působení okolností těchto žádných vlastních zkušeností. S vahou zvířete není, jak jsem se přesvědčil, počet leukocytů v žádném konstantním poměru.

Tvrdí se dále, že jisté z pokusné methody vyplývající vlivy mohou nějakým způsobem na počet leukocytů působiti. Tak vyvolává dle *Löwita*[3]) shock

[1]) *Löwit*, Studien zur Physiologie u. Pathologie des Blutes u der Lymphe. Jena. 1892.
[2]) *Rieder*, Beiträge zur Kenntniss der Leukocytose etc Leipzig. 1892.
[3]) *Löwit*, l. c. str. 9.

s napnutím králíka na Czermakův apparát spojený větší neb menší úbyt leukocytů, pouze zřídka 35% normálního počtu přesahující. Avšak *Löwit* neodnímal krev před upoutáním a po něm vždycky z analogických cev, nýbrž také z cev různých oblastí těla, nepřihlíželje k tomu, zdali čísla takovým způsobem získaná lze přímo srovnávati. Srovnávalť on čísla získaná z arterií s čísly z ven, anebo hodnoty stanovené v cévě periferické s hodnotami určenými v cévě centrálněji probíhající. Jest ale známo, že krev venosní již normálně pravidlem více leukocytů obsahuje nežli krev arterielní, a *Roemer* a *Rieder*[1]) tvrdí, že cévy periferně uložené na bílé krevenky jsou bohatší než cévy centrální. Toto poslední faktum měl jsem příležitost kontrolovati i jsem s to udaj uvedených autorů potvrditi. Shledal jsem u dospělého králíka (pokus 40.) ve

Vena auricularis 15.000 leukocytů v mm.[3]
a ve Vena cava super. 10.000 » » »

Poněvadž jsem zjev tento dále nesledoval, nechci rozhodnouti, zdali se zakládá, jak *Rieder*[2]) myslí, na tom, že krev v ušní veně pomaleji proudí a leukocyty jsouce lepkavé ku stěnám cevním přilínají, či zdali z toho vyplývá, že, jak *Löwit*[3]) se vyslovuje, krev venosní jest chudší na vodu a proto tedy koncentrovanější. Jisto ale jest, že faktum to existuje a že dlužno s ním počítati; neboť, třebas i rozdíly v počtu krvenek nebyly příliš značné, mohou přece vésti ku klamnému závěru.

Než *Löwit* uvádí také pokusy, při kterých čítal krevní buňky z cev analogických a při nichž dostavil se tentýž resultát jako v pokusech nahoře dotčených, totiž leukopenie. *Löwit* z toho soudí, že leukopenie po upoutání zvířete se objevující jest zjevem pravidelným.

Jelikož upoutání zvířete při mnohých pokusech vyhnouti se nelze, zdálo se mi nutným, znova ještě se přesvědčiti, zdali upoutání vskutku jest s to leukopenii vyvolati.

Došel jsem následujících výsledků:

Pokus 44.

Krev ušní veny *neupoutaného* králíka obsahovala v mm[3] 15.000 leukocytů
Krev téže ušní veny *1 min. po upoutání* » » » 47.000 »
Krev ušní veny druhého netknutého ucha
40 min. po upoutání » » » 72.000 »

V pokusu tomto dostavila se tedy v odporu s udáním *Löwit-ovým* místo leukopenie leukocytosa. Téhož výsledku nabyl jsem také v pokusu následujícím:

Pokus 45.

Vena auricularis dextra neupoutaného králíka obsahuje 17.500 leukocytů v mm.[3]
Tatáž vena 1½ min. po upoutání 170.000 » » »
Vena auricularis sinistra 25 min. po upoutání 172.500 » » »

[1]) *Rieder*, l. c. str. 194.
[2]) *Rieder*, l. c str. 203.
[3]) *Löwit*, Sitzungsb. d. kais. Akad. d. Wiss. in Wien. 1887. Bd. 95 Str. 170.

Rovněž o vlivu ochlazení existují dosud udaje sobě odporující. Dle *Löwit-a* způsobuje ochlazení úbyt leukocytů. Naproti tomu ale shledali *Rovighi* na zvířatech a *Winternitz* na lidech po ochlazení přechozí leukocytosu.

Vliv pilokarpinu na počet leukocytů.

Když zkoumáním klinickým se ukázalo, že leukocytosa v průvodu různých pathologických a physiologických stavů jest zjevem nepříliš řídkým, bylo pochopitelno, že hledány methody, pomocí jichž by leukocytosa za účelem bližšího studia mohla býti uměle vyráběna. Tak bylo konstatováno, že se leukocyty objevují u větším počtu po applikaci různých látek, jako na př. tonisujících léků, aetherických olejů, jistých krevních jedů, alkaloïdů a j. pod. Zejména pak užíváno po příkladu *Leber-ově* kultur bakterií a extraktů z nich ku vyzkoumání chemotaxe.

Prof. *Horbaczewski* zavedl také pilokarpin mezi hmoty počet leukocytů rozmnožující. Prof. *Horbaczewski* [1]) konstatoval toto působení pilokarpinu pokusy na králících a lidech. Později došel *Jaksch* [2]) k analogickému výsledku. Ovšem opíralo se udání jeho toliko o pozorování jednoho pneumonika, jenž druhý den po užití pilokarpinu objevil stupňování leukocytosy, u choroby této, jak známo, již stávající.

Moje pokusy především potvrzují pozorování prof. *Horbaczewski-ho.* Mimo to jsem s to ukázati, že *po intravenosní injekci leukocytosa téměř momentanně se dostavuje.* Vysvítá to zřejmě z následující tabulky:

TAB. I.

Číslo pokusu	Váha králíka v gramech	Počet leukocytů v ušní veně před injekcí	Pilokarpinová dose v mlgr.	Doba od injekce uplynulá	Počet leukocytů po injekci
35.	1920	7.500	100 subkut.	5 min.	55.000
36.	1640	12.000	75 »	10 »	182.500
38.	1800	7.500	50 intraven.	5 »	292.500
39.	3220	32.500	50 »	hned po injekci	235.000
42.	1600	20.000	75 »	hned po injekci	90.000

Pokusy tyto provedeny byly následujícím způsobem. Neupoutanému králíku odňata kapka krve z ušní vény melangeurem přístroje ku čítání krvenek od Reicherta dle principu apparátu Thoma-Zeissova sestrojeného tím způsobem,

[1]) *Horbaczewski*, Příspěvky ku poznání původu kyseliny močové a zásad xanthinových, jakož i ku vzniku leukocytos u ssavců. Čas. lék. česk. R. XXX. 1891. č. 38—48.

[2]) *v. Jaksch*, Ueber d prognostische Bedeutung der bei der croup. Pneumonie auftretenden Leukocytose. Ctlblt. für klin. Mediz. 1892. No 5.

že vena jehlou nabodnuta, melangeur do vystoupivší kapky krve ponořen a ssáním do potřebné míry naplněn. Při odnímání krve ovšem přihlíženo k tomu, aby ucho co nejméně bylo alterováno. Když krvenky v mm.^{3} byly odčítány — mezi tím zotavilo se ucho od venaesekce — injikoval jsem pravidelně na každý kilogramm tělesné váhy 50 milligr. pilokarpini hydrochlorici v troše vody rozpuštěného stříkačkou Pravatzovou subkutanně buď na hřbetě neb po straně břicha. Králíci chovali se při tom většinou tak klidně, že nebylo třeba je poutati. Jen při injekcích do veny jugulární zvíře napnuto. Po injekci pilokarpinové odnímána krev z vény druhého, dosud netknutého ucha a sice v tom okamžiku, jakmile se objevily první symptomy působení jedu, tedy po objevení se salivace.

Z těchto pokusů, jejichž výsledky uvedeny jsou v tabulce I., vysvítá, že *jak subkutanní tak i intravenosní injekce pilokarpinu má v zápětí leukocytosu.* Doba, v které se tato po subkutanní injekci dostavuje, nekolísá velmi; ovšem ale objevuje se rozdíl časový vůči injekci intravenosní. Při této objevuje se leukocytosa často momentanně (viz pokusy 39., 42.). V takových případech mohl jsem často již za několik vteřin po skončení injekce se současnou erupcí salivace, průjmu i močení v krvi ušní veny konstatovati nápadné zvýšení počtu leukocytů. Také při subkutanní injekci leukocytosa často dlouho na sebe čekati nedává. Mnohdy uplyne jen 5 minut, nežli se reakce a s ní leukocytosa objeví.

Jelikož však také při intravenosní injekci někdy na dostavení se leukocytosy déle čekati nutno (pokus 38.), tedy lze se domnívati, že délka doby od injekce k objevení se reakce uplynulá závisí od podmínek individuelních.

Přehlížíme-li dále oddělené výsledky, shledáme, že leukocytosu pilokarpinovou nepředchází žádná leukolysa, kterou *Löwit* [1]) pro rozvinutí se leukocytosy považuje za nezbytnou. Neboť, jak výše uvedeno bylo, dostavuje se leukocytosa po intravenosní applikaci pilokarpinu často momentanně, tak, že si nelze mysliti, že by se v krátké od injekce uplynulé době leukocytosa byla s leukolysou vystřídala. Není mi tedy možno s *Löwitem* souhlasiti, naopak musím na tom trvati, *že po injekci pilokarpinu leukocytosu žádný úbyt leukocytů nepředchází.*

Pokusy moje učí dále, že zavedení pilokarpinu do organismu vyvolává hydraemii. Jest to zřejmo z toho, když srovnáme vzájemný poměr v počtu bílých a rudých krvenek, jak se jeví před injekcí a po ní a jak v následující tabulce jest sestaven:

TAB. II.

Číslo pokusu	Počet krvenek před injekcí		Poměr b : r	Počet krvenek po injekci		Poměr b : r
	bílých	rudých		bílých	rudých	
38.	7.500	6.317.500	1 : 842·3	292·500	1,420.000	1 : 4·86
39.	32.500	3.880.000	1 : 119·4	235.000	3,017.500	1 : 12·9
42.	20.000	3.520.000	1 : 176	90.000	3,375.000	1 : 37·5

[1]) *Löwit*, l. c. str. 52.

Předchozí tabulka učí, že se po injekci netoliko počet leukocytů absolutně zvětšil, nýbrž že se i počet erythrocytů absolutně zmenšil, jinými slovy, že se krev rozředila.

Pilokarpinovou leukocytosu provází tedy hydraemie.

Na tomto místě ještě bych připomenul, že lze po injekci častěji viděti leukocyty v houfech pohromadě ležící, na kteryžto zjev již *Roemer*[1]) upozornil.

Leukocyty normální krve kraličí.

Ježto v předchozím ukázáno bylo, že pilokarpin u králíka vyvolává leukocytosu, jedná se nyní o seznání změn, jimž krev během leukocytosy té jest podrobena.

Od výzkumů *Ehrlichových*[2]) roztřiďují se leukocyty dle chování svého k jistým barvivům, která sbarvují granula protoplasmatického těla buněčného. Až dosud známo jest pět takových »specifických granulací«, které v nedostatku případnější terminologie označují se písmeny α—ε. I značí α granulaci acidofilnou (oxyfilnou, eosinofilnou), β amphofilnou, γ basofilnou buněk žírných, δ jemnou basofilnou, ε konečně zrnění neutrofilné. Pozdější zkušenosti však dovodily, že se podobná klassifikace nedá přísně provésti. Vrátím se k tomu ještě později.

Nejvýznamnější kategorií leukocytů jest, zejména pokud se thematu této práce týče, kategorie tak zv. buněk acidophilných, oněch buněk totiž, jichž granula barví se všemi »kyselými« barvivy. Kyselými barvivy pak nazývají se ona, jichž barvícím principem jest kyselina. Jakožto repraesentant této řady barviv uvádí se eosin a proto nazývají se leukocyty, jichž granula tímto barvivem se tingují, také eosinofilnými.

Vedle α-granulace budiž zde připomenuto ještě buněk s β-granulací, jelikož se tyto mezi leukocyty králíka, k němuž se pokusy moje výhradně vztahují, rovněž objevují. Zrnění toto sluje také amfofilným a to z toho důvodu, že se barví netoliko kyselými, nýbrž i »basickými« barvivy, jichž barvícím elementem jest zásada. *Ehrlich* a jeho žáci[3]) udávají, že se tato granulace nachází v mnohých leukocytech kraličích. Avšak z výroku *Rieder-ova*,[4]) že se eosinofilné buňky kraličí krve sbarvují také methylenovou modří, barvivem to zásaditým, třeba souditi, že acidofilné buňky kraličí vlastně jsou amfofilné. Ovšem *Ehrlich*[5]) sám prvotní udaj svůj z části modifikoval tím, že mezi eosinofilnou a amphofilnou granulací nečinil rozdílu principielního.

---

[1]) *Roemer*, Ueber experimentelle Leukocytose. In.-Diss. München. 1890.

[2]) *Ehrlich*, Methodolog. Beiträge zur Physiol. und Pathol. d. versch. Formen d. Leukocyten. Ztschft. f. klin. Mediz. Bd. I.

[3]) *Schwarze*, Ueber eosinophile Zellen. Farbenanalyt. Unters. I. 1891. Str. 76.

[4]) *Rieder*, l. c. str. 189.

[5]) *Ehrlich*, Ueber d. specifischen Granulationen d. Blutes. Verhandlgn. d. physiol. Gesellschaft zu Berlin. 1878—79. No. 20.

Přesvědčil jsem se vlastním pozorováním o správnosti výroku *Rieder-ova*, i jest v následujícím pod názvem »eosinofilné leukocyty« rozuměti amfofilné.

Jelikož dosud poměr morfologických vlastností různých leukocytů obvyklých pokusných zvířat k analogickým formám krve lidské ještě není přesně stanoven, a tedy nálezů na krvi lidské učiněných na krev zvířecí jen tak zhola vztahovati nelze, jelikož dále jest velmi pravděpodobno, že právě v tomto ohledu mezi krví lidskou a zvířecí značné rozdíly trvají, tedy musím se zde obmeziti pouze na podání oněch skrovných fakt, která v tomto směru, především pokud se králíka týče, byla sebrána; co se lidské krve týče, připomínám pouze, že při pathologické leukocytose lidské většinu bílých krvenek tvoří polynuklearní buňky granulace neutrofilné.

Podle udání *Rieder-ova* nabývají při leukocytose vyvolané proteïnem pyocyanea, glutencaseïnem, jakož i tuberkulinem v krvi kraličí převahy buňky eosinofilné.

Souhlasně uvádějí také jiní autorové u různých pokusných zvířat převahu buněk polynukleárních na výši leukocytosy *(Roemer, Rieder, Löwit)*. Převahu mononukleárních na počátku leukocytosy vytýká s důrazem jediný *Löwit*.

Badatel tento udává však také, že již normálně téměř veškeré polynuclearní leukocyty králíka jsou eosinofilné. Při leukocytose upozorňuje zejména na malé formy eosinophilných leukocytů, které již *Rieder* pozoroval.

Z uvedeného tedy vysvítá, že oproti leukocytose lidské klade se při zvířecí hlavní váha na leukocyty acidofilné. Nějaké rozmnožení leukocytů jiných granulací nebylo, pokud mi známo, žádným badatelem popsáno.

Methoda, kterou zjednával jsem si krevních praeparatů, byla následující. Krycí skélko pincettou držené přetaženo rychle přes okraj vystouplé kapky krevní, čímž utvořila se na něm tenká vrstva krve. Jakmile tato na vzduchu uschla, přeneseno skélko do záhřevné skříně, v které zahříváno hodinu za 100—120° C. Na to vložen praeparat do koncentrovaného roztoku eosinu v glycerinu, v němž setrval asi 16 hodin; potom opláchnut vodou, přebarven 1% vodnatým roztokem methylenové modře (několik minut), opětně opláchnut vodou, osušen ssavým papírem a konečně uzavřen do kanadské pryskyřice. Někdy barvil jsem praeparaty dle methody *Janowski-ho*[1]) ¼ hodiny alkoholickým roztokem eosinu s následným přebarvením methylenovou modří. Oběma methodami zjednáno intensivní sbarvení granulí, téměř vždy s přídechem do fialova. V celku objevila se však methoda *Ehrlichova* spolehlivější.

Praeparaty krevní získané z ušní vény jevily následující poměry. (Obr. 1. A.).

Jádra bílých krvenek mají různou formu. Povšechně vzato, lze najíti buňky s jedním polymorfním jádrem, řídčeji polynuclearní, nejvíce mononuklearní leukocyty. Jednou mají v praeparatech převahu buňky jednojadré, po druhé zase vícejadré. Leukocyty v mitose se nalézající jsou zjevem vzácným. Eosinofilné buňky, jichž granula sbarvena jsou s nádechem do fialova, jsou malé, většinou isolované, někdy ale také ve skupinách po 2—3 pohro-

[1]) *Janowski*, Beitr. zur Kenntniss d. Granul. der weissen Blutkpchen. Ctlblt. f. allg. Pathol. 1892. No 11.

madě ležící. (Obr. 3.) Počet jejich v praeparatě kolísá, nikdy však není značný, zajisté vždy menší nežli na příklad v normální krvi žabí, jak již *Ehrlich*[1]) udává. Jádra u většiny eosinofilných buněk jsou polymorfní, po nich nejčastěji se vyskytují buňky vícejadré. Nejřídčeji lze najíti jednojadré eosinofilné elementy. Buňky s jádry polymorfními bývají větší, avšak ne vždycky. Pravidelně ale vyznačují se hojností granulí. Mezi polynuklearní buňky náležejí největší vyskytující se formy; avšak tyto velké formy zřídka jest viděti. Rozměry eosinofilných buněk kolísají v praeparatech sušených od 2 μ délky, 2 μ šířky až do 9 μ délky, 6 μ šířky. Granula jsou pravidelně kulovitá, zřídka mají formu cylindrickou. Tento poslední tvar většinou bývá porůznu mezi sfaerická granula vtroušen. Velikost granulí obyčejně jest v přímém poměru s velikostí celé buňky. To ale neplatí o množství granulí. Jakkoliv lze všeobecně říci, že nejmenší buňky mají také nejméně granulí, tedy přece někdy setkáváme se s velkými buňkami, které obsahují velmi málo granulí. Tak viděl jsem na př. mononuklearní α-leukocyt 3 μ dlouhý, 2 μ široký, jenž měl 8 granulí a naproti tomu jiný, 6 μ dlouhý, 4 μ široký, jenž obsahoval dvě velká jádra a toliko 20 granulí. Největší množství eosinofilných buněk prostřední velikosti má granula tak hustě vedle sebe uložená, že čítání jejich spojeno jest se značnými obtížemi. Tělo eosinophilných buněk není nikdy ostře konturováno, nýbrž zdá se býti ohraničeno granuly. Celá buňka má tvar buď kulovitý, ovální, anebo, což zejména o velkých buňkách platí, na způsob buněk amoeboïdních nepravidelně ohraničený. V mitolickém dělení jsem buňky eosinofilné neviděl nikdy. Jádra větších, obyčejně polynuklearních buněk barví se světle modře, průměrně do tyrkízova, a mají měchýřkovité vzezření; menší formy buněčné mají jádro temněji sbarveno, a v něm častěji nástin síťovité struktury. Čím temněji sbarveno jest jádro, tím temnější jest také fialový nádech granulí; jsou-li jádra zcela světle sbarvena, mají granula barvu purpurovou. Všechny tyto odstíny daly se často v jednom praeparatě pozorovati.

Kostní dřeň femuru normálního králíka.

Dle výzkumů *Ehrlichových* obsahuje kostní dřeň kralíčí překvapující množství eosinofilných buněk nejrůznější velikosti; granula jejich jsou dle téhož badatele malá, stejně veliká, intensivně se barvící, jejich jádra buď velká, měchýřkovitá, buď malá a různého tvaru, buňky samy buď mono- anebo polynuklearní. Dle mých zkušeností nachází se vskutku v kostní dřeni femuru, jíž jsem k ohledání svému použil, neobyčejně velké množství eosinofilných buněk, jež obyčejně ve velkých houfech pohromadě leží. *Buňky tyto rozlišují se však, jak již první pohled učí, zcela praegnantně od eosinofilných leukocytů cirkulující venosní krve.* Jsou totiž daleko větší než tyto. Shledal jsem buňky od 7 μ délky, 5 μ šířky až do 24 μ délky, 10 μ šířky. Mononuklearní buňky (typické eosinofilné buňky

[1]) *Ehrlich*, Ueber d. specif. Granul. d. Blutes. Farbenanalyt. Unters. etc. I. str. 14.

dřeňové) nacházejí se zde méně často, zajisté řídčeji nežli jednojadré eosinofilné elementy v cirkulující krvi, naproti tomu převládají elementy polymorfní neb polynuklearní. V mitose neviděl jsem je nikdy. Granula jejich barví se intensivně, nejsou ale ani tak hustě vedle sebe uložena, aniž průměrně té velikosti jako u analogických buněk cirkulující krve venosní; naopak, granula jsou obyčejně menší, jemnější a v těle buněčném roztroušená, leží často velmi daleko od sebe i od jádra buněčného. (Obr. 2.) Buňkám mnou pozorovaným poněkud podobají se buňky *Janowskim* [1]) vyobrazené (viz jeho obrazy 16, 17, 21, 27, 28). Pouze ve vzácných případech setkati se lze s buňkou málo granulí nesoucí. Buňky mají někdy tělo dobře konturované, u převážné většiny však zdají se granula sama je ohraničovati. Dispersní rozdělení granulí přispívá velice k tomu, že většina buněk jeví tvar nepravidelně ohraničený, ačkoliv elementy kulovité (všeobecně známé buňky dřeňové) nikterak nejsou vzácné; avšak ani tyto buňky nemají onen morušovitý vzhled, jaký na vyobrazeních eosinofilných buněk obyčejně lze viděti.

Není mi známo, že by dosud v literatuře bylo pojednáno bývalo o topických rozdílech eosinofilných buněk kraličích a přece zdá se mi to být důležitým, neboť, jak moje pozorování učí, objevují se leukocyty druhu právě popsaného při leukocytose také v cirkulující krvi.

Z uvedených výše fakt tedy vysvítá, že máme nyní kriterium, jehož pomocí jsme s to v krvi kraličí určiti, zdali jistý eosinofilný leukocyt pochází z dřeně kostní čili nic.

Cirkulující krev ušní veny zvířete pilokarpinem otráveného.

Po injekci pilokarpinu setkáváme se v krvi ušní veny s následujícími poměry.

Hned při prvním pohledu na praeparaty překvapuje neobyčejně velký počet eosinofilných elementů, jež u velikých houfech pohromadě ležíce, tvoří většinu leukocytů. (Obr. 1. B.) Současně lze konstatovati převahu elementů polynuklearních, a sice i tehdy již, když praeparat toliko 40 sekund po injekci byl zhotoven. Převahu polynuklearních elementů lze jen z části uvésti na rozmnožení eosinophilných buněk, které již de norma bývají vícejadré, neboť vedle nich objevují se v praeparatech také jiné vícejadré leukocyty, které nejsou eosinofilné. Na některých místech lze viděti eosinofilné leukocyty, obyčejně ve skupinách při sobě ležící, jichž vzezření úplně se rovná vzhledu eosinophilných buněk dřeňových, jež výše jsem popsal. (Obr. 1. B. *a.*) Přítomnost těchto leukocytů poukazuje na účastenství kostní dřeně na pilokarpinové leukocytose. Proti tomuto závěru dalo by se sice namítnouti, že snad histologická methoda praeparační leukocyty pilokarpinové krve změnila, anebo, že se leukocyty autochthoně pozměnily, tak že nelze více s jistotou místo původu jejich určiti. Jest ale zjištěno, že methoda *Ehrlich-ova*, které i já jsem používal,

[1]) *Janowski*, l. c.

eosinofilné leukocyty nemění podstatně, a mimo to třeba si připomenouti, že jsem buňky α-leukocytům kostní dřeně zcela analogické i již 40 sekund po injekci pilokarpinu v krvi pozoroval; a tento čas zdá se mi přece jen býti příliš krátký, než aby se průběhem jeho dotyčné buňky snad v oběhu samém až k nepoznání byly mohly změniti.

Většina α-leukocytů v krvi se objevujících liší se ale jak od α-leukocytů dřeně kostní, tak i od eosinofilných buněk kroužící normální krve. Jsou totiž větší nežli tyto, avšak menší, nežli ony, mají tělo známého tvaru morušovitého a hrubou, hustou granulaci. (Obr. 1. B.) Měří konstantně v průměru 4—5 μ. Obyčejně obsahují buňky tyto hojně granulí, tak, že buňky na granula chudé jen zřídka jest viděti.

Na základě uvedeného mám se za oprávněna, následujícím způsobem sdělené zkušenosti resumovati: *Pilokarpinová leukocytosa králičí podmíněna jest rozmnožením polynuklearních, zejména eosinofilných, částečně z kostní dřeně pocházejících leukocytů.*

Pozorování toto zdá se mi tím důležitější, jelikož *Kurloff* jest toho mínění, že se leukocytosa zakládá na výhradném rozmnožení polynuklearních buněk z kostní dřeně pocházejících. Jestli-že nyní ovšem dle mého pozorování uznati nelze výhradné množení buněk leukocytosu podmiňujících v dřeni kostní, tedy přece částečné účastenství její sotva lze popříti. K podobnému výsledku došel Dr. *Schultz* Práce jeho, uvedená v díle *Rieder-ově* již častěji citovaném a vedením *Rieder-ovým* provedená, nebyla mi však v originale přístupna, tak že nemohu přistoupiti ku diskussi resultatů v ní obsažených.

Provenience morušovitých α-leukocytů krve pilokarpinové až dosud mi není jasna.

Normální slezina králičí.

Velmi neúplná jsou data o účastenství sleziny a haematopoëtických organů vůbec na experimentální leukocytose dosud uveřejněná. Co až dosud o věci té známo jest, získáno cestou nejistou, totiž ohledáním krve z dotyčných ústrojů vystupující. Tímto způsobem docíleno často výsledků sobě přímo odporujících. Považuji methodu tuto za nedostatečnou, jelikož nebéře ohledu na stav krvetvorných organů samých. Teprve prof. *Horbaczewski* přihlížel k makroskopickému chování se sleziny při zvířecí leukocytose.

Prve nežli počnu líčiti histologické změny v slezině králičí vlivem pilokarpinu způsobené, jest mi dotknouti se používané mnou pokusné methody. Co se týče velikosti pilokarpinové dose, zachovával jsem na počátku této práce vytčeného pravidla. Jed subkutanně zavedený nechal jsem pravidelně šest hodin působiti, načež králík dekapitován. Z důvodů, jichž později se dotknu, bylo v několika pokusech zvíře dekapitací ihned po objevení se první salivace, tedy průměrně 5 minut po injekci, usmrceno. Slezina a pankreas Asellii vyňaty ihned po dekapitaci a ještě teplé uloženy buď do alkoholu, buď do směsi Flemming-ovy, anebo konečně do koncentrovaného vodnatého

roztoku sublimatu. Obrazy ze sublimatu získané překvapovaly jasností struktury, jaké ani praeparaty ve směsi Flemming-ově fixované nevykazovaly. Kousky tkaní v uvedených mediích fixovaných a v lihu dotvrzených uloženy pak do celloidinu a řezány mikrotomem.

Jelikož follikule normální sleziny co do počtu a formy hojně variací poskytují a jelikož by bylo možno, že by se změny injikovaným jedem způsobené ve struktuře follikulů odehrávaly, považoval jsem za nutné orientovati se, pokud se slezinné follikule normálních zvířat v zápětí pochodů fysiologických mění.

Již *Kölliker*[1]) vyslovil domněnku, že slezinné follikule za činnosti ústrojů chylopoëtických jsou větší, ačkoliv připouští s *Ecker-em*, že tato závislost netoliko není pravidelná, nýbrž že se i obrazy přímo opačné objevují. Na jednu krychlovou čárku čítá *Kölliker* asi jedno Malpighické tělisko. *Th. v. Hessling*[2]) našel naproti tomu na 960 lidských slezinách follikule pouze 116krát. Toto číslo považují *Ecker*,[3]) *Kölliker* a *Malinin*[4]) za poněkud nízké a zdá se vskutku, že slezinné follikule nejsou tak příliš vzácny, alespoň pokud se králíka týče. Čítal jsem zde na 1 mm.^{3} asi 1·5 follikulu. Jinak ovšem mohlo by se to míti s histologickými vlastnostmi slezinných follikulů v době zažívání. Mám tím více příčiny na domněnku tuto poukázati, jelikož sleziny dvou dospělých psů, k jiným účelům použitých, z nichž jeden hladověl, kdežto druhý byl nasycen, poskytovaly rozdíly velmi praegnantní. U hladového psa byla totiž tkaň slezinná zřídlá, tak že reticulum jinak lymfatickými buňkami zcela zakryté již nepříliš silným zvětšením jasně bylo viděti; Malpighická tělíska vystupovala zřejmě z pulpy a byla, ač ovšem hustší nežli pulpa, tedy přece značně na buňky chudší, nežli normálně zvyklí jsme viděti. U druhého pak, nasyceného psa, jenž po otevření dutiny břišní objevil oku krásný obraz plně injikovaných chylových cev mesenteria, byla tkaň slezinná bílými buňkami tak přeplněna, že zvětšené Malpighické follikuly na okrajích svých, jimiž jindy od tkaně pulpové ostře se odlišují, beze všeho ostřejšího ohraničení do pulpy přecházely. Zdali tyto rozdíly strukturní za zmíněných poměrů jsou konstantní, nemohl jsem se přesvědčiti, ačkoliv jsem tentýž pokus ještě na dvou párcích velmi mladých psů opakoval, z nichž každý pocházel z jednoho hnízda, čímž i možný vliv různého stáří byl eliminován. Avšak neshledal jsem na slezinách těchto zvířat žádných rozdílů, z kterých by bylo lze bývalo souditi na nějaký vliv zažívání na počet slezinných buněk, jakkoliv tento pokusy *Hofmeisterovými*[5]) učiněn pravděpodobným. Neodvažuji se rozhodnouti, pokud při pokusech těchto snad ta okolnost rušivě působila, že psi byli krmeni mlékem a houskami. Bylať již vyslovena domněnka, že se zažívací leukocytosa dostavuje toliko u masožravců. Konečně mohlo také mládí zvířat vyvinutí se zřejmých

[1]) *Kölliker*, Hdb. d. Gewebelehre d. Menschen. 1867. Leipzig. V. Aufl.

[2]) *Hessling*, Unters über d. weissen Körperchen d. menschl. Milz. 1842.

[3]) *Ecker* ve *Wagner* Hdwörterbuch d. Physiologie. IV.

[4]) *Malinin*, Die Milz in histol., physiol. und pathol. Beziehung etc. Virch. Arch. Bd. 115.

[5]) *Hofmeister*, Ueber Resorption und Assimilation d. Nährstoffe. Arch. f. exper. Path. u. Farmak. 1887.

differencí překážeti. Proto vykonal jsem ještě pokus s dvěma mladými (neznámo, jak starými), stejně velkými a stejně sbarvenými králíky, z nichž jednoho nechal jsem asi 20 hodin hladověti, druhého pak dobře nakrmiti. Oba králíci usmrceni protnutím prodloužené míchy, na to sleziny rychle vyňaty, za účelem fixování do roztoku Flemming-ova uloženy a po dotvrzení v lihu drobnohledně ohledány. Nenalezl jsem ale žádného rozdílu, jejž bych byl mohl analogisovati s oním na slezinách psů nahoře uvedených nabytým.

Domnívám se tedy, *že mohu, pokud se králíka týče, při posuzování vlivu pilokarpinu na strukturu sleziny současný vliv zažívání vyloučiti.*

Slezina pilokarpinová.

První sleziny pilokarpinové (počtem tři), které jsem ohledával, pocházely z pokusů prof. *Horbaczewski-ho.* Dle udání prof. *Horbaczewski-ho* byly těžší, nežli sleziny normální.

Také já zjednal jsem si řadu takových slezin (úhrnem 14) způsobem experimentálním.

Co se týče zevnějšího vzezření těchto pilokarpinových slezin, tedy mohl jsem zjistiti zvětšení jejich často, ne však vždycky. Barva, jakož i konsistence byly ve většině případů normální. Někdy byla slezina poněkud tužší nežli obyčejně. V *jednom* případě byla zvětšena v ploše, tak, že se jevila dvakrát tak širokou jako v normě, naproti tomu byla ale tenčí a objevovala laloky, podobně jako slezina psí.

Na průřezu svěží pilokarpinové sleziny však objevují se pravidelně Malpighická tělíska zvětšena, jakožto bílé uzlíky na temněrudé půdě.

Když srovnán podélný průřez normální sleziny v sublimatu a lihu tvrzené s průřezem stejně praeparované sleziny pilokarpinové, tu bylo lze na tomto pozorovati rozvětvenou, bílou, stromovitou kresbu na šedožluté půdě, z které již makroskopicky bylo lze souditi na zvětšení a rozmožení Malpighických tělísek. (Obr. 4. a 5.) Přes to pokusil jsem se o čítání slezinných follikulů i shledal jsem, že jich slezina pilokarpinová na ploše 25 mm.^{2} v jednom zorném poli obsahuje 40—73, kdežto stejně praeparovaná slezina normální vykazuje jich na téže ploše pouze 33—38.

Třebas bezpečné čítání Malpighických tělísek při slabém zvětšení (praeparační mikroskop Reichertův, zvětšení 10.) spojeno bylo s mnohými obtížemi a třebas i vedle vlivu otravy také ještě jiné, dosud nestudované, faktory mohly spolupůsobiti (jako na př. stáří zvířete), které možná na počet Malpighických tělísek mají vliv, tedy přece musím výslovně vytknouti, že uvedený rozdíl v počtu follikulů pravidelně dal se zjistiti.

V případech, kdy zvětšení neb rozmnožení follikulů nejevilo se dosti nápadně, používal jsem následující při jisté opatrnosti a nějakém cviku konstantních výsledků poskytující methody. Methoda ta spočívala v tom, že jsem kontury všech follikulů z řady stejně tlustých řezů normální i pilokarpinové sleziny (obě stejně praeparovány) kamerou při stejném zvětšení odkreslil a je

pak z papíru co nejpřesněji vystříhal, načež jsem výstřižky vážil a stanovené průměrné váhy srovnával. Tímto způsobem byl jsem s to zjistiti, že i v případech, kdy oku zvětšení slezinných follikulů zdálo se pochybným, zvětšení takové existovalo, jelikož papírové výstřižky dle sleziny pilokarpinové kreslené více vážily, nežli follikule sleziny normální tentýž prostor zaujímající. Rozumí se samo sebou, že bylo k tomu přihlíženo, aby použitý papír byl stejné jakosti, stejnoměrně tlustý a pokud možno bezvadný, jakož aby nebyla váha jeho zvětšována tuhou po kreslící tužce zbývající. Toho hleděl jsem tím docíliti, že jsem kontury follikulů kreslil čarami pokud možno nejjemnějšími. Konečně třeba na to dbáti, aby pot prstů váhu výstřižků nezvětšoval; proto fixován papír vždy pincettou.

Jest na snadě se domnívati, že nápadné vystupování Malpighických tělisek zakládá se na zvětšení jejich, kterým i malé, jinak teprve silnějším zvětšením pozorovatelné follikuly neozbrojenému oku staly se patrnými. Domněnka tato byla drobnohledným ohledáním řezů z pilokarpinové sleziny úplně potvrzena.

Pohled na takový řez jest překvapující. (Obr. 7.)

Na vhodných praeparatech především bijí do očí nápadně změněná tělíska Malpighická. Tato hustě jsou naplněna tísnícími se bezbarvými elementy, jejichž jádra se sytě barví. V nejrůznějších velikostech, od malých uzlíků až k velikým kulovitým neb oválním útvarům, jejichž rozměry dimense normálních follikulů tři-, čtyry- i vícekráte převyšují, vseta jsou do pulpové tkaně, jejíž často široce rozevřené cévy follikule obklopují. Často bývají follikule rozvětveny a splývají mezi sebou. Tím způsobem vzniká uvedená, již makroskopicky viditelná stromovitá kresba. Ohraničení follikulů vůči tkani pulpové většinou jest neurčité a vystupuje zřejmě toliko na praeparatech za tím účelem zvláště barvených. Kamencový karmin, jenž barví Malpighická tělíska temně modře, tkaň pulpovou světleji, anebo Böhmer-ův haematoxylin, který zbarvuje follikule rudě, stroma a obal ale modře, nechávají hranice follikulů ostře vynikati. Naproti tomu nedovolují boraxový karmin, safranin, nigrosin a zeleň methylová ostré differencování follikulů od pulpy, jelikož celý praeparat stejnoměrně sbarvují. Doporučuje se tedy, ač-li se o jiné účely nejedná, používati prvních dvou barviv, která vedle toho poskytují také tu výhodu, že praeparaty jimi barvené jsou trvanlivé a nepodléhají tak rychle vlivu světla. Na takových praeparatech pak lze pozorovati, že čím větší jsou Malpighická tělíska, tím neurčitěji také jsou ohraničena. V případech zvláště praegnantních Malpighická tělíska téměř do okolí svého diffundují. Neurčitost ohraničení souvisí zajisté také s tím, že v těch případech, kdy leukocyty ve slezině obzvláště jsou rozmnoženy, také tkaň pulpová bývá hustší, totiž větším množstvím lymfatických elementů naplněna, tak že pak pulpa a Malpighická tělíska navzájem do sebe zasahují.

Follikuly neobjevují však pouze zveličení svých dimensí, nýbrž rozmnožují se také, neboť na jednotlivých řezech setkáváme se s větším počtem jich; tehdy bývají také menší.

Na některých řezech hromadí se follikuly na periferii, na jiných zase ve středu organu. Vždy ale lze konstatovati, přibéřeme-li k porovnání řezy ze stejně praeparovaných slezin normálních a ohledáváme-li serii řezů, že slezina

pilokarpinová konstantně objevuje více tkaně follikulární, než slezina normální.

Tkaň pulpová zachovává svůj normální charakter a pouze v případech zvláště nápadného rozmnožení follikulů zdá se počet její lymfocytů také býti větším.

Arterie follikulární vesměs poukazují na hyperaemii, ježto jsou rozšířeny a naplněny leukocyty i rudými krvenkami. Cévy pulpy chovají se většinou normálně, vyjímaje ony případy, kdy počet leukocytů jest velmi veliký. Pak jeví i ony nápadné rozšíření svého lumina, jež naplněno bývá krvenkami obojího druhu.

Není obtížno se přesvědčiti, že zveličení a zhuštění follikulů a tkaně pulpové nezakládá sa na hypertrofii slezinných buněk, nýbrž na rozmnožení jejich.

S týmiž změnami setkáváme se při ohledávání mesenteriálních lymfatických uzlů, na příklad pankreasu Asellii, jejž jsem v několika pokusech (13) současně se slezinou ohledával. Již organ sám byl obyčejně větší než normálně, a jako krupičnými zrnky — zvětšenými follikuly kortikálními poset. Mikroskopicky seznána také zde na rozšířených arteriích hyperaemie, jakož přeplnění medullaris a corticalis lymfatickými buňkami.

Z předchozího lze tedy souditi, že *slezina a pankreas Asellii králíka pilokarpinem otrávenéhо propadají diffusní hyperplasii.*

K tomuto závěru musím připojiti ještě následující poznámky:

Na praeparatech svých, pocházejících jak z normálních tak i z králíků pilokarpinem otrávených, a sice jak na praeparatech získaných ze směsi Flemming-ovy, tak i na těch, které v sublimatě byly uloženy, o němž jsem se přesvědčil, že karyomitotické figury výborně fixuje (proniká, jak známo, tkaně v málo minutách), nebyl jsem s to konstatovati tak značný počet typických mitos, jaký by se byl dal dle udajů četných pozorovatelů očekávati. Zakládají-li se tvrzení badatelů těchto na skutečných pozorováních, pak jsem na rozpacích, jak zkušenosti svoje bych s nimi v souhlas uvedl, a to tím více, že *Lukjanow*[1]) vyslovuje větu se stanoviska školy Flemming-ovy snadno pochopitelnou, že při hyperplasii organů a tkaní, kterým přibylo na objemu a váze, jimž ale zůstala typická funkce, karyomitosu jen tehdy lze najíti, jedná-li se o příbyt tkaně způsobený méně hypertrofií než hyperplasií. Tím tedy uvádí se právě hyperplasie na karyomitosu. Ve shodě s tím nalezli také *Flemming*, *Paulssen*[2]) a j. při hyperplastických pochodech ve slezině a lymfatických uzlech hojně mitos.

Nuž ale nelze o tom pochybovati a jest také srovnávacím měřením pomocí mikrometrického okularu snadno dokázati, že zvětšení slezinných follikulů po pilokarpinu nestalo se jinak, nežli hyperplasií slezinných buněk. Přes to musím se domnívati, že tato hyperplasie neděje se karyomitotickým dělením buněk, poněvadž jsem se v praeparatech svých neshledal s dostatečným počtem typických mitos.

---

[1]) *Lukjanow*, Grundzüge d. allg Pathologie der Zelle. Jena. 1891.

[2]) *Paulssen*, Zellvermehrung u. ihre Begleiterscheinungen in hyperplastischen Lymphdrüsen u. Tonsillen. Arch. f. mikr. Anat. Bd. 24. 1885.

Nejdříve nechal jsem pilokarpin šest hodin působiti, nežli jsem slezinu ze zvířete vyňal; když jsem ale na buněčných jádrech takových slezin nemohl dokázati dosti mitos, tedy jsem se domníval, že během oněch šesti hodin pochody dělivé snad se již odbyly. Zařídil jsem tedy pokusy své tak, že zvíře usmrceno bylo ihned po objevení se první salivace. Přes to nalezl jsem i zde málo mitos. Nemohu tedy, pokud se pilokarpinové hyperplasie týče, přistoupiti na udání *Flemminga* a jeho žáků. Zda se uvedené difference zakládají na specifickém působení pilokarpinu na dělivé pochody jader buněk slezinných, či zdali nálezy moje potvrzují názor *Klebsův*, že se tam, kde není mitos, nejedná o tkaňotvorné dělení buněčné, nýbrž o produkci elementů zase brzy hynoucích, nemohu rozhodnouti.

Dále jest mi vytknouti, že jsem se mnohem častěji setkal s oním typem dělení jaderního, jejž *Arnold* označuje jako fragmentaci a jejž jsem také dosti hojně viděl na dospělých normálních slezinách různých zvířat, nikoliv ale na embryonálních, v kterých jsem hojné typické karyomitosy pozoroval. Než ani počet obrazů fragmentačních nestačil ku objasnění mohutné pilokarpinem vyvolané proliferace buněčné.

Dále nejsem s to potvrditi udaj *Möbiův* [1]) o významu *Flemming-ových* »klíčivých center« jakožto »ohnisek« dělení buněčného. Názor tento mohl bych pouze pro embryonální sleziny označiti jako správný. Ve slezinách dospělých zvířat ale viděl jsem karyomitosy vedle sebe ležící jen zřídka; obyčejně isolované a ve follikulech i v pulpě roztroušené, aniž bych byl mohl zjistiti, že tyto poslední představují, jak *Löwit* [2]) udává, dělivé pochody erythroblastů, jelikož jsem na nich nikdy nepozoroval zbarvení haemoglobinového. Jestliže *Stilling* [3]) uvádí, že »klíčivá centra« neobjevují se ani na každém praeparatě ani u každého individua, musím se na základě svých pozorování k názoru jeho připojiti; nemohu tedy uznati, že by »klíčivá centra« byla hlavními místy rozmnožování buněčného v organech dospělých. Názorem svým nacházím se na stejném stanovisku s *Löwit-em.* [4]) Útvary, jež *Flemming* [5]) označil jako »klíčivá centra«, nacházejí se sice tu i tam ve follikulech dospělé sleziny a dospělého pankreasu Asellii, nejsou ale nikterak úkazem konstantním. Pro názor můj mluví také pozorování *Goldmannovo*, [6]) jenž u příležitosti popisu maligního lymfomu podotýká, že v poměru k velkému počtu lymfatických uzlíků viděl jen málo klíčivých center.

Při tomto stavu věcí naskytují se velké obtíže, chceme-li se vysloviti o tom, jakým způsobem se pilokarpinová hyperplasie stává skutkem a nechceme-li se pustiti do spekulací, jichž oprávněnost nyní sotva by se dala dokázati.

---

[1]) *Möbius*, Zellvermehrung in der Milz beim Erwachsenen. Arch. f. mikr. Anat. Bd. 24. 1885.

[2]) *Löwit*, Die Anordnung und Neubildung von Leukoblasten u. Erythroblasten in den Blutzellen bildenden Organen. Schultze's Arch. Bd. 38.

[3]) *Stilling*, Fragmente zur Pathologie d. Milz I. Virch. Arch. Bd. 103. 1886.

[4]) *Löwit*, Schultze's Archiv Bd. 38.

[5]) *Flemming*, Arch. f. mikr. Anat. Bd. 24. 1885.

[6]) *Goldmann*, Ctlblt. für allg. Pathol. u. path. Anat. 1892. No. 16.

Považuji za objektivnější o tkani, která jeví jak karyomitos tak fragmentací jader málo, uznati, že se její jádra rozdělila přímo. Myslím, že tímto závěrem tím méně pochybím, jelikož *Stricker*, jenž pozoroval dělení jaderní na živých leukocytech, právem udává, že se tato před očima pozorovatele přímo, totiž amitoticky, dělí. Podobná pozorování sdělují také *Arnold* a *Löwit*.

Domněnce, že by pilokarpinová hyperplasie byla zdánlivá a že by spočívala na immigraci leukocytů, odporuje sdělená mnou výše zkušenost, že se hyperplasie po subkutanní a po intravenosní injekci pilokarpinu dostavuje v době tak krátké, že nelze při tom mysliti na pochody emigrační.

Diskusse pokusných výsledků.

Z předcházejících pokusů vysvítá, že pilokarpinum hydrochloricum vyvolává u králíka značnou, ba při intravenosní injekci i tak nepatrné dávky, jako jest 0·025 gr. přímo ohromnou leukocytosu. Počet leukocytů zvětšuje se pilokarpinem 4—39kráte nad číslo normální.

Sestavíme-li k vůli porovnání několik čísel, vztahujících se k leukocytosám jinými látkami vyvolaným, tedy se objevuje následující:

TAB. III.

Použitá látka	Kolikrát zvýšen byl normalní počet	Jména autorů
Tonica j. na př. Tinct. ferri pomata, Tinct. myrrhae	2	*Marfels*, Ueber d. Verhältniss d. farblosen Blutkpchen zu den farbigen (Moleschott's Naturlehre).
Aether	2—3	*Claude Bernard*, Leçons. 7. 1857.
Čisté kultury diplocc. pneumoniae, microcc. prodigiosus, bac. pyocyaneus, microcc. tetragenus, aspergillus niger	2—3	*v. Limbeck* Klin. u. Experim. über d. entzündliche Leukocytose. Ztft. f. Heilkunde. Bd. X. 1889.
Aetherické oleje	2—4	*Meyer*, Ueber d. Einfluss einiger flüchtiger Stoffe auf d. Zahl d. farbl Zellen. In.-Diss. Bonn. 1874.
Čisté kultury staphylokokku	5—6	*v. Limbeck* (viz nahoře).
Proteïn pyocyanea	7	*Buchner*, D. chem Reizbarkeit d. Leukocyten etc. Berl. klin. Wochenschft Nro. 47 1890.
Alkalialbuminaty	8	*Roemer*, Ueber experim. Leukocytose. I-D. München. 1890.

Uvážíme-li nyní, že z těch látek, které nejintensivnější leukocytosu vyvolávají, totiž z bakterielních proteïnů a alkalialbuminatů proteïn pyocyanea pouze

sedminásobné (u *Rieder-a* l. c. str. 189. také dvanáctinásobné) a alkalialbuminaty pouze osminásobné rozmnožení leukocytů v zápětí mají, tedy *seznáváme v pilokarpinu látku, která, zejména při intravenosní injekci, jest s to největší dosud dosaženou umělou leukocytosu vyrobiti.* I dosáhl jsem také skutečně nejnižších poměrových čísel (viz tab. II.); kdežto totiž *Löwit* [1]) obdržel poměry 1 : 300— 1 : 200 a *Roemer* poměry 1 : 59 — 1 : 38, jsem s to zaznamenati poměry, jako 1 : 37·5, 1 : 12·9 ba i 1 : 4·86. K tomu přistupuje ještě i ta okolnost, že pilokarpin leukocytosu *rychleji* vyvolává. Kdežto totiž k vyrobení sedminásobného rozmnožení leukocytů (v *Buchnerových* pokusech s pyocyaninem) bylo zapotřebí po čtyry dny denně injikovati po 2 gramech uvedeného roztoku, a kdežto *Rieder* dosáhl dvanáctinásobného rozmnožení teprve třetího dne po vpravení úhrnem 7·8 ccm., dostačila v mých pokusech k 39násobnému a nadto již v několika minutách se dostavivšímu rozmnožení leukocytů jediná intravenosní injekce necelých 50 milligr. pilokarpinu. (Viz tab. I. pokus 38.)

Tato neobyčejná rychlost, s kterou se tak mohutná leukocytosa po intravenosní injekci dostavuje, poskytuje dosti důvodů ku pátrání po původu leukocytů, tak náhle v krvi se objevujících. Promluvím především o této rapidně vystupující pilokarpinové leukocytose.

Otázka původu leukocytů při leukocytose až dosud nebyla s jistotou rozřešena; poukázáno vlastně jen na řadu možností genesy leukocytů.

Řada autorů hájí učení, že při leukocytose súčastněny jsou krvetvorné orgány. Uvádějí se pro to různé doklady. Tak bylo pozorováno, že po exstirpaci sleziny u zvířat vzniká značná leukocytosa se současným hromadným objevením se jadernatých erythrocytů v cirkulující krvi.

Dle *Rieder-a* [2]) lze během proteïnové leukocytosy rovněž vždy jadernaté rudé krvenky v krvi dokázati. Ze současného objevování se obou druhů krvenek byl pak činěn závěr, že bezbarvé bůňky při leukocytose rozmnožené pocházejí z těchže orgánů, z kterých erythrocyty do krve se dostaly, totiž že leukocytosa má původ svůj v tak zvaných krvetvorných orgánech. Způsob, jakým haematopoëtické ústroje při leukocytose fungují, hleděl *C. Weigert* blíže objasniti. *Weigert* [3]) mluvě o intravasculární chemotaxi bakterielních protëinů vyslovuje domněnku, že snad při protëinové leukocytose zprostředkováním krve a lymfy krvetvorné organy jaksi jsou dráždëny a že podráždění toto pobízí je ku zvýšené činnosti, tak že exportují větší množství bílých buněk. Domněnce této odporuje ale mnohými autory pozorované značné nahromadění *polynukleárních* buněk v leukocytotické krvi, jelikož dle *Ehrlicha* a j. z ústrojů buňky krevní tvořících prý jen *monukleární* buňky vystupují. *Limbeck* uvádí dále na podporu nauky o účastenství krvetvorných organů pozorování, že krev slezinné veny jest během leukocytosy na leukocyty bo-

[1]) *Löwit,* l. c. str. 52.
[2]) *Rieder,* l. c. str. 192.
[3]) *Weigert,* Ueber Chemotaxis. Hyg. Rundschau. No 15. 1891.

hatší nežli krev slezinné arterie. Oproti tomuto udání *Limbeck-ově* namítá se zase, že tento poměr již za normy existuje. (*Rieder.*) Čítání leukocytů, které předsevzal *Rieder* na krvi slezinné veny chloroformovaných leukocytotických králíků a na venosní krvi jejich kostní dřeně hned po usmrcení zvířat, rovněž nečiní účastenství sleziny a kostní dřeně na leukocytose příliš pravděpodobným.

Dráždidlo *Weigertem* naznačené hledí *Löwit*[1]) blíže objasniti. *Löwit* uvádí, že k vyvinutí se leukocytosy jest nezbytnou podmínkou snížení počtu leukocytů, leukolysa. Dle *Löwit-a* vzniká leukocytosa kompensatorním a nadnormálním vývozem lymfocytů z krvetvorných orgánů za náhradu leukocytů direktním působením injikované hmoty zničených. Ačkoliv *Löwit* udává, že není s to dokázati, zdali každou formu leukocytosy předchází leukolysa, přece to považuje za pravděpodobné. Otázku, *jak* leukolysa vede ku zvýšené importaci leukocytů do krve, *Löwit* nezodpovídá, neboť domněnku jím vyslovenou, že již v normě asi rozpad a následující naň novotvoření leukocytů určitými zákony jsou regulovány, nelze považovati za odpověď na postavenou otázku.

Udaje své opírá *Löwit* o výsledky svých pokusů, jimiž konstatoval: především, že venosní krev sleziny a kostní dřeně během leukocyty více leukocytů obsahuje; podruhé, že po injekci různých látek nejprve vždy úbyt leukocytů a pak teprve leukocytosa se objevuje; po třetí konečně, že lze vyrobiti leukocytosu vyvoláním leukopenie pouhým ochlazením zvířete bez zavedení jakékoliv látky do organismu. Po ochlazení zvířete nevzniká dle *Löwit-a* žádný značnější rozpad leukocytů, tak že zde nelze vysvětlovati objevování se leukocytosy působením rozpadových produktů jejich, ač by se, jak *Löwit* praví, dle *Horbaczewski-ho* mohlo mysliti na nukleïn rozpadlých leukocytů; avšak nukleïn prý také především způsobuje leukolysu. *Löwit* mohl na počátku leukocytosy zjistiti také převahu mononukleárních lymfocytů, z čehož soudí na účastenství krvetvorných organů. Během leukocytosy přeměňují se však dle *Löwit-a* tyto lymfocyty v polynukleární buňky. Netřeba zvláště poukazovati na velký theoretický význam tohoto posledního tvrzení. Je-li správno, co *Löwit* tvrdí, že totiž jednojádré elementy během leukocytosy stávají se vícejadrými, že tedy buňky jeví variace v těch vlastnostech, které se považují za kriteria pro provenienci leukocytů, pak bylo by pochybeno z prohlédnutí krevních praeparatů činiti závěry na původ krvenek. *Löwit* ovšem neuvádí přímých důkazů pro přeměnu jednojádrých buněk ve vícejádré, avšak domněnka jeho nabývá také pro ssavce pravděpodobnosti, béřeme-li ohled na udání *Strickerova* týkající se proměnlivosti jader bílých krvenek u jistých zvířat chladnokrevných, která pocházejí z přímých pozorování.

Löwit[2]) udává dále, že nepozoroval dostatečného množství mitotických neb amitotických figur ani ve slezině, ani v lymfatických žlazách, ani v dřeni

[1]) *Löwit*, l. c. str. 38. a násl.
[2]) *Löwit*, l. c. 85.

kostní, slezinné veně a v lymfě. Jest tedy uvedené jím pozorování mononukleárních lymfocytů na počátku leukocytosy hlavní podporou jeho názoru, že původ leukocytosy třeba hledati v nadnormální činnosti krvetvorných ústrojů.

Přihlédněme nyní, jak lze uvedených zkušeností využiti pro vysvětlení rychle se dostavující pilokarpinové leukocytosy.

Sdělil jsem, že slezina a pankreas Asellii se během rychle vystupující pilokarpinové leukocytosy nacházejí ve stavu diffusní hyperplasie a že se tato hyperplasie i již 1—2 minuty po injekci pilokarpinu objevuje. Tato hyperplasie mohla by svědčiti pro účastenství dotyčných orgánů na pilokarpinové leukocytose. Třeba se ale tázati, zdali v oněch pokusech, v kterých leukocytosa téměř momentanně po injekci se dostavila, hyperplasie ona bylo příčinou leukocytosy, neboť jest pochybno, že by v krátkém tom čase bylo mohlo nastati takové rozmnožení a emigrování slezinných buněk, jakého bylo potřebí k vyvolání konstatované leukocytosy. Jest obtížno si představiti, že by se na příklad ve slezině v tak krátké době utvořilo veliké množství leukocytů a ze sleziny také dostalo do oběhu. Faktum sice, že ve slezině nastává proliferace buněčná, nelze popříti. Avšak netroufám si tvrditi, že by tyto buňky, sotva utvořeny, již zase do krve, a sice tak rychle a v takovém množství přestupovaly. *Nemohu tedy příčinu rychle se dostavující pilokarpinové leukocytosy klásti do krvetvorných ústrojů.*

Také nepozoroval jsem objevování se mladých, jadernatých erythrocytů v krvi. Rovněž neviděl jsem na počátku pilokarpinové leukocytosy žádné jednojadré leukocyty. Naopak právě pozoroval jsem již na počátku leukocyty, asi 40 sekund po injekci pilokarpinu v krvi ušní veny značné rozmnožení eosinofilných buněk, které, jak moje a *Löwit-owa* pozorování učí, u králíka převahou jsou polynukleární; mimo to zjistil jsem i mezi ostatními neeosinofilnými leukocyty převahu buněk vícejádrých.

Mohlo by se dále mysliti na cirkulující krev samu. Již *Roemer*[1]) pozoroval, že se leukocyty jen intravenosně a sice amitoticky množí a tak leukocytosu způsobují. *Roemer* mluví přímo o »formativním« dráždění bakterielních proteïnů, na které leukocyty zvláště intensivně reagují a sice tím, že se množí. Na důkaz tohoto intravaskulárního množení uvádí následující okolnosti. Odřízl králíku po 2—3½hodinném působení proteïnů jedno ucho a uložil je na 4½—6 hodin do záhřevné skříně na 37—38° vyhřáté, načež mohl ve venosní krvi ucha zjistiti trojnásobné rozmnožení leukocytů. V krvi ušní veny zvířete leukocytotického viděl houfy leukocytů, jež zdály se mu příliš velikými, než aby byly mohly dostati se z krvetvorných ústrojů kapillarami do ušní veny. I domníval se tedy *Roemer*, že houfy ty vznikly in loco. Na důkaz toho popisuje řadu obrazů, jež pojímá jakožto dělivé pochody jaderní. S tímto výkladem *Rieder*[2]) nesouhlasí; pokus s uchem dopadl mu negativně a objevování se houfů leukocytů uvádí s tím v souvislost, že se ve venách periferně ulo-

[1]) *Roemer*, Die chem. Reizbarkeit thierischer Zellen. Virch. Arch. Bd, 128. 1892.
[2]) *Rieder*, l. c. str. 194.

žených vůbec více leukocytů nachází a že se tyto následkem své lepkavosti v houfy seskupují. Mimo to považuje direktní dělení leukocytů, jež *Roemer* dokazoval, za nedokázané a také je nikdy nepozoroval. Rovněž *Löwit* [1]) nesouhlasí s *Roemer-em*. Pokus s uchem dal sice výsledek positivní, rozmnožení leukocytů dalo se ale vysvětliti patrným zhuštěním krve, jež se stalo v zahřevné skříni. Houfy leukocytů lze dle *Löwita* viděti u každého králíka, jestliže jen krev zůstala delší dobu na vzduchu státi, nebo jestliže se krev pomalu vynořuje, anebo jestli ji pomalu do kapillary vssáváme. Figury *Roemerem* jakožto dělivé pochody jader leukocytů popsané mají dle *Löwita* jen z části tento význam; většina jich však náleží do kategorie polynukleárních leukocytů a nepředstavuje tedy žádné dělení jaderní. *Löwit* sám nenalezl [2]) v cirkulující krvi leukocytotických králíků ani mitotických ani amitotických obrazů dělení.

Z nedostatku regenerativních pochodů na leukocytech cirkulující krve při leukocytose soudí, že se leukocyty v kroužící krvi buď vůbec znova netvoří anebo jen v nepatrném počtu.

Co se týče pilokarpinové leukocytosy, tedy se při ní pro její rychlé objevování nedá *Roemerův* pokus s uchem provésti. Houfy leukocytů viděl jsem také po pilokarpinu v krvi ušní veny, nemohl jsem ale na nich dokázati větší počet dělících se jader nežli v normě. Co se týče způsobu dělení, tedy připomínám, že mitosy leukocytů jsou jen ojedinělé a velmi vzácné, a že tam, kde se leukocyty dělí, děje se dělení, jak *Stricker* udal, většinou způsobem přímým. *Poněvadž jsem v cirkulující krvi pochody dělivé jen zřídka pozoroval, nemohu tvrditi, že se při pilokarpinové leukocytose bílé krvenky množí v krvi oběhové.* Vedle nedostatku dělivých pochodů mluví i ještě jiné okolnosti proti intravasculárnímu množení leukocytů při rychle se objevující leukocytose pilokarpinové, a to ona rychlost, s kterou se dostavuje, a onen ohromný počet leukocytů, který ji vyznačuje, tak že si nelze snadno představiti, že by byla způsobena rozmnožením leukocytů v kroužící krvi.

Domněnkou o účastenství potulných buněk na pilokarpinové leukocytose, myslím že netřeba se mi šíře zabývati. *Rieder* neshledal pro oprávněnosť této supposice také žádných dostatečných důvodů. Immigrace potulných buněk do cév nestačí již asi vzhledem k nepatrnému relativně počtu jejich v organismu na vysvětlení mohutné a rychle se dostavující leukocytosy po injekci pilokarpinu.

Objevily se také pokusy vysvětliti leukocytosu pochody chemotaktickými. Tak hájí *Buchner*, *Rieder* a j. názor, že leukocytosa jest výrazem chemotaktického působení injikované hmoty. O oprávněnosti těchto udajů nemohu se na ten čas ještě určitě vysloviti. Nauka o chemotaxi leukocytů nezdá se mi dosud na dosti pevných základech býti zbudována. *Rieder* kloní se k názoru, že se leukocytosa zakládá na abnormálním rozdělení loukocytů ve prospěch

---

[1]) *Löwit*, l. c. str 78—80.
[2]) *Löwit*, l. c. str. 85.

perifericky uložených oblastí cevních, kteryžto názor by se snad s učením, že bílé krvenky při chemotaktické leukocytose z jistých okrsků cevních vylákány jsou, srovnával, předpokládá-li se, že na místech, odkud leukocyty jsou odlákány, by se objevil úbyt leukocytů. *Rieder* to ale nedokázal; výsledky jeho čítání nejsou dosti konstantní a také nebyla čítání dosti často opakována. *Löwit* tvrdí přímý opak, neboť jeho čítání ukázala, že se leukocytosa vztahuje na veškeré cévy. *Löwit*, jenž, jak již uvedeno bylo, považuje za podmínku leukocytosy leukolysu, vyslovuje se proti pojímání leukocytosy jakožto pochodu chemotaktického, připomínaje, že chemotaktickou leukocytosu dotud nepovažuje za dokázanou, dokud látky z vyvolání její obviňované, nevyrobí ji *bez předchozí leukolysy*. Bakterielní proteïny a alkalialbuminaty ovšem především vyvolávají úbyt leukocytů. To ale neplatí o pilokarpinu. Leukocytosa pilokarpinová dostavuje se ihned; nepředchází ji žádné stadium charakterisované úbytem leukocytů v krvi. Naopak, při pilokarpinové leukocytose zaplavena jest cirkulující krev rázem leukocyty, objevení její jest eruptivní a kryje se co do času s objevením se prvních symptomů otravy, totiž zvýšené sekrece žlaz. Kdybych tedy rekurrovati chtěl k uvedené výše poznámce *Löwitově*, mohl bych pilokarpinovou leukocytosu označiti jako první dokázanou leukocytosu původu chemotaktického. Avšak zmínil jsem se již prve, že chemotaktický původ leukocytos vůbec není ještě přesně dokázán. Zejména ale setkalo by se s velkými obtížemi vysvětlení, že pilokarpinovou leukocytosu tak rapidně vystupující dlužno považovati za následek chemické přitažlivosti pilokarpinu a mohla by se při tomto stavu věcí vysvětlení tomu jen tehdy nějaká cena přikládati, kdyby vysvětlení to bylo jedině možné.

Není ale vyloučena možnost pilokarpinovou leukocytosu vysvětliti s jiného stanoviska. *Gärtner* a *Roemer* poukázali na to, že jisté proteïny zároveň jsou lymfagogy ve smyslu *Heidenhain-ově*.[1]) Takové proteïny způsobují však také, zavedeny byvše do cirkulace, z počátku sice velké ochuzení krve na leukocyty, na které ale brzy následuje leukocytosa. Stejně působí také nukleïn i jako lymfagogon i jako agens leukocyty rozmnožující. Konečně konstatovali také *Gärtner* a *Roemer*, že látky silně chemotakticky působící zároveň i sekreci lymfy zvyšují. Bylo by tedy na snadě se domnívati, že bílé krvenky leukocytotické krve pilokarpinové mají původ svůj v lymfě, jejíž proudění bylo zrychleno.

Co se týče domnělého lymfagogického působení pilokarpinu, nedisponuji dosud direktními k tomu se vztahujícími pokusy. Upozornil bych ale na hydraemii, která, jak jsem na počátku této práce připomenul, pilokarpinovou leukocytosu konstantně provází a na účastenství lymfy zdá se poukazovati.

Nehodlám se však o věci této definitivně vysloviti, a to již z toho důvodu, že se supposici zde uvedené ještě mnohé námitky v cestu staví, jako, že lymfa málo buněk obsahuje a že lymfatické elementy jsou jednojadré, kdežto při leukocytose převládají buňky vícejadré.

---

[1]) *Heidenhain*, Pflüger's Archiv. Bd. 49. 1891.

Vyhrazuji si další projednání této otázky.

Co dosud uvedeno bylo, vztahuje se na leukocytosu po intravenosní injekci pilokarpinu rychle se dostavující.

Jelikož jsem ale při svých pokusech dle prof. *Horbaczewski-ho* provedených zjistil hyperplasii sleziny a pankreasu Asellii a zároveň v cirkulující krvi objevování se charakteristických eosinofilných dřeňových buněk, nechci uzavírati se názoru, že by při *déle trvající* pilokarpinové leukocytose nemohly bílé krvenky také z krvetvorných organů do krve přestupovati.

DODATEK.

Histologický obraz sleziny nucleïnové.

Z výzkumů prof. *Horbaczewski-ho* vysvítá, že nucleïn z pulpy svěží telecí sleziny vyrobený u člověka a zvířat vyvolává leukocytosu, jež může až 100% normálního počtu bílých krvenek obnášeti, jakož brzy po zavedení nucleïnu se dostaviti. Jelikož zaměstnán jsem byl studiem leukocytosy, bylo pro mne zajímavo seznati chování se sleziny při nucleïnové leukocytose. V následujícím podávám histologický nález na králičích slezinách po krmení nucleïnem.

Ohledával jsem dvě sleziny, jichž dostalo se mi laskavostí p. prof. *Horbaczewski-ho*, a z nichž jedna byla uložena v alkoholu, druhá ve směsi Flemmingově. Mimo to vykonal jsem pokus na jednom králíku, jemuž podával jsem žaludeční sondou nucleïn ve vodě suspendovaný (jejž rovněž děkuji laskavosti p. prof. *Horbaczewski-ho*) po 18 dní v denní dávce 0.5 gr. tak, že králík obdržel v celku 9 gr. nucleïnu. Osmnáctého dne usmrcen králík dekapitací, slezina rychle vyňata a ještě teplá vložena do koncentrovaného vodnatého roztoku chloridu rtuťnatého.

Veškeré tři sleziny poskytovaly obrazy analogické, jež podobaly se oněm získaným ze slezin pilokarpinových.

Průřez sleziny v sublimatu fixované a v alkoholu dotvrzené jevil již makroskopicky značný počet follikulů spolu souvisejících, čímž vznikala stromovitá neb růženčovitá kresba (obr. 8.) po krmení nucleïnem ještě konstantněji se dostavující nežli po injekcích pilokarpinu. Follikule sleziny nucleïnové jevily velikou tendenci splývati v řady a provazce nejrůznějších forem. Již tento nález sám poukazoval na hyperplasii mohutnější nežli po pilokarpinu.

Při ohledání mikroskopickém byla Malpighická tělíska neobyčejně buňkami přeplněna, jakož obyčejně neurčitě ohraničena. Velikost jejich kolísala; bylo lze najíti follikule velmi veliké, které již při nepříliš silném zvětšení (oc. 3, obj. 4. Reichert) často celé zorné pole zaujímaly a naopak zase zcela malá tělíska formy kulovité, ovální neb trojhranné, která obyčejně mezi veliká byla

vtroušena. Jsou-li follikule menší, pak obsahuje jich řez velmi mnoho. Obyčejně bývají follikule rozvětveny, tak že do sebe navzájem zasahují a mezi sebou splývají. Tu i tam lze najíti v nich místa, která jinak morfologicky podobna jsou tak zv. sekundárním uzlíkům *Flemmingovým*, avšak neobsahují většího množství mitos (obr. 9.).

Rozmnožení follikulů a zvětšení jejich jednak zjistil jsem měřením a čítáním, při kterém se ukázalo, že slezina nucleïnová obsahuje jich na ploše 25 mm² 48—56 a více, jednak vážením papírových obrazů follikulů dle řady praeparatů vykreslených. Výstřižky odpovídající follikulům sleziny nucleïnové vážily více než normální.

Tkaň pulpová byla rovněž značně na buňky bohatší a hyperaemická. Celý řez slezinný jevil často takové nahromadění lymfatických buněk, že cévy pulpy jinak charakteristicky vynikající byly úplně zakryty v odporu se slezinou pilokarpinovou, na které ještě zřejmě vystupovaly (srovnej obr. 7. a obr. 9.).

Jelikož lymfatické buňky sleziny nucleïnové nebyly zvětšeny, tedy musilo se zvětšení Malpighických tělisek zakládati na rozmnožení slezinných buněk. Přes to bylo celkem jen málo mitotických obrazů dělení viděti; zřídka setkal jsem se s mitosami typu *Flemmingova*, nýbrž hlavně s fragmentací *Arnoldovou*. Bylo mi při tom nápadno, že figury dělení jaderního, zejména mitotické, byly neobyčejně malé.

Dvě z ohledaných mnou slezin nucleïnových obsahovaly značné množství hnědého, zrnitého neb hroudovitého pigmentu jak v pulpě, tak v Malpighických tělískách, zde ale mnohem řídčeji.

Vzhledem ku nápadné hyperplasii tkaně slezinné lze se s velikou pravděpodobností domnívati, že leukocytosa s ní souvisí. Nejsem ale s to, abych, nekonav dalších systematických pokusů, něco bezpečného o tom sdělil. Na ten čas mohu vysloviti i zde pouze onu domněnku, kterou jsem již nahoře uvedl, promlouvaje o déle trvající pilokarpinové leukocytose.

VÝKLAD VYOBRAZENÍ.

Obr. 1. A a B. Krevní praeparaty z ušní veny králíka; praeparace dle *Ehrlicha*; barvení glycerin-eosinem a methylenovou modří. Zvětšení oc. 3., obj. Reichert, immerse č. X.

A) Krev normální. Málo eosinofilných buněk, mezi nimi jedna mononucleární (*a*).

B) Krev 40 sekund po injekci pilokarpinu. Rozmnožení eosinofilných buněk. *a* pochází z kostní dřeně; *b* morušovitý tvar eosinofilných buněk.

Obr. 2. *a*, *b*, *c* eosinofilné leukocyty z femurové kostní dřeně normálního králíka. Praeparace jako v obr. 1. *a* jest 10 μ dlouhá, 6 μ šir.; *b* jest 24 μ dlouhá, 10 μ šir.; *c* jest 15 μ dlouhá, 10 μ široká.

Obr. 3. *a*, *b*, *c*, *d*, *e*, *f*, *g* eosinofilné leukocyty normální cirkulující krve z ušní veny králíka. Zvětšení oc. 3., obj. Reichert, immerse č. X.

h eosinofilná buňka normální krve, jedna z větších forem. Granula mají nádech fialový (amphophilná). Zvětšení oc. 3., obj. Seiberth, immerse č. 8.

Praeparace jako v předcházejících.

Obr. 4. Podélný průřez slezinou normálního králíka, tvrzenou v sublimatu a lihu. Dvojnásobné zvětšení. Bílé skvrny jsou průřezy Malpighických tělisek.

Obr. 5. Podélný průřez slezinou pilokarpinovou. Praeparace a zvětšení jako v obr. 4.

Obr. 6. Mikroskopický pohled na podélný řez z normální sleziny tvrzené ve směsi Flemming-ově. Slabé zvětšení při oc. 3., a rozšroubovaném obj. 4. Ve dvou follikulech »klíčivá centra«.

Obr. 7. Mikroskopický pohled na podélný řez ze sleziny pilokarpinové. Praeparace a zvětšení jako v obr. 6.

Obr. 8. Podélný průřez slezinou nucleïnovou. Praeparace a zvětšení jako v obr. 4. a 5.

Obr. 9. Mikroskopický pohled na podélný řez ze sleziny nucleïnové. Praeparace a zvětšení jako v obr. 6. a 7.

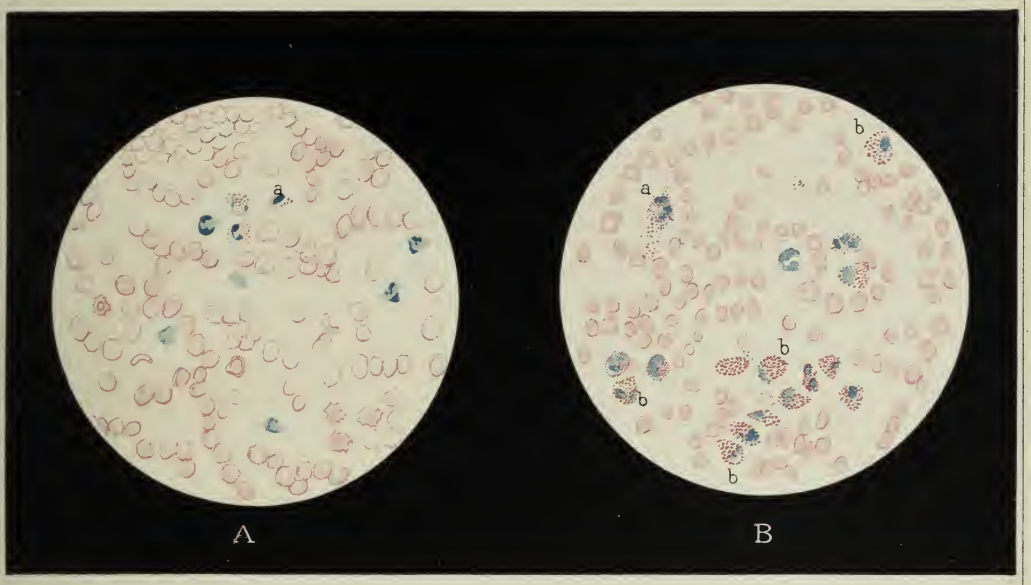

Obr. 1.

Obr. 2.

Obr 3.

Sec. nat. del. Vl. Růžička

Lith. Farský v Praze

Obr. 4.



Obr. 5.

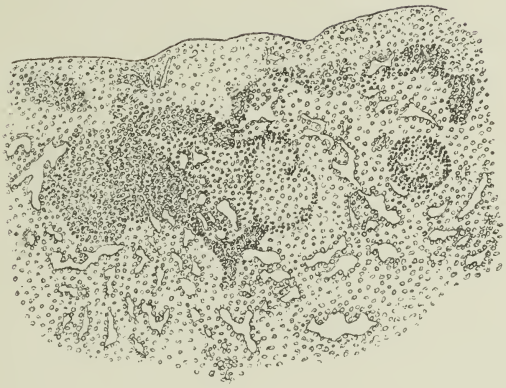

Obr. 6.

Obr. 7.

Sec. nat. del. Vl. Růžička

Lith. Farský v Praze

Obr. 8.

Obr. 9.

Sec nat. del. Vl. Růžička. Lith. Farský v Praze

ROZPRAVY
ČESKÉ AKADEMIE CÍSAŘE FRANTIŠKA JOSEFA
PRO VĚDY, SLOVESNOST A UMĚNÍ V PRAZE.

ROČNÍK II. TŘÍDA II. ČÍSLO 32.

NĚKOLIK POKUSŮ
O PŮSOBENÍ INTRAPARENCHYMATOSNÍCH INJEKCÍ JEDŮ
DO ZESÝROVATĚLÝCH UZLŮ
PŘI VOČKOVANÉ TUBERKULOSE MORČAT.

PODÁVÁ

PROF. D^R. A. SPINA.

VĚNOVÁNO ZA PŘIJETÍ DO AKADEMIE.

PŘEDLOŽENO DNE 9. ČERVNA 1893.

V PRAZE.
NÁKLADEM ČESKÉ AKADEMIE CÍSAŘE FRANTIŠKA JOSEFA
PRO VĚDY, SLOVESNOST A UMĚNÍ.
1893.

Tiskem J. Otty v Praze.

Klinickými a experimentalnými zkušenostmi jest odůvodněn názor, že v tkaních chorobně změněných mohou býti vyráběny látky, které dostavše se do oběhu jako jedy mohou působiti. Nejzřetelněji jeví se poměry tyto při jistých, uměle vyvolaných nemocech, na příklad při experimentalním tetanu a při experimentalní difteritidě. Odpovídají-li affekce tyto skutečně analogickým nemocem člověka čili nic, to na věci pranic nemění, neboť tolik bylo pokusy oněmi zjištěno, že zavedené mikroby místo infekce neopouštějí, že však chemické produkty jejich — toxiny — v těle dále se šíří a zvíře otráví. Také klinikům jest známo, že jedy za účely therapeutickými do tkaně ochuravělé injikované z tkaně této do těla se rozšířiti a příznaky otravy vyvolati mohou. Pokud se týče tkaně granulační, ovšem se udaje rozcházejí. Avšak difference tato jest pouze zdánlivá. Někteří chirurgové kloní se k názoru, že rána dobře granulující šíření se látek infekčních do jisté míry zabraňuje. S druhé strany však zase *Maas* a *Wolff* experimentalně zjistili, že granulující rány mohou látky sobě cizí, na příklad barviva, snadno pojímati a do oběhu uváděti. V době novější pokusil se *Sestini**) na základě pokusů rozpor tento v tom smyslu rozřešiti, že prý úspěch infekce rány závisí od toho, zdali rána hnisá či nikoliv. Plocha hnisající jest pro infekci velkou překážkou, kdežto z ran nehnisajících infekce rychle se propaguje.

Pokusy *Sestini-ho* vztahují se ale na rány, které čistými kulturami hnisových kokků a bacilly sněti slezinné a cholery slepic infikovány byly, tedy mikroby, jež místo očkované opustiti a do krve vniknouti mohou. Jelikož v těchto pokusech bakterie toxiny také v krvi samé mohly vyrobiti, nelze jimi rozhodnouti otázku svrchu dotčenou, jaký totiž mají podíl na celkové infekci hmoty vyrobené na místě infekce samém. O působení jedu neorganisovaného podržují tedy pokusy *Maase* a *Wolffa* svou platnost, a já mohu na potvrzení výsledků jejich ještě připojiti, že nezpůsobuje otrávení morčete strychninem v granulující i ve stadiu hnisání se nalézající rány, nakapeme-li smrtící dávku onoho jedu na ni, žádných obtíží.

Nepovažuji za nutno, abych tyto mnou provedené pokusy na základě protokolů objasňoval, neboť by při velkém bohatství granulační tkaně na cévy spíše zaráželo, kdyby zvířata otravě nepodléhala.

*) Centralblatt für Bacteriologie und Parasitenkunde. XI. No. 25.

Lze se tedy domnívati, že chorobné, cevami krevními a lymfatickými opatřené tkaně jed v sobě vyrobený neb do nich zavedený krvi odevzdávají a při dostatečném množství jedu otravu přivozují.

Disponuji ale zkušenostmi, z kterých s jistotou vychází, že všechny tkaně pathologické jedy dále neodevzdávají, aspoň ne v množství nemoc způsobujícím. Takovou tkaní jsou zesýrovatělé uzly, jaké po subkutanním očkování tuberkulosních lidských sput u morčat se vyvíjejí.

Injikujeme-li zdravému, dospělému morčeti subkutanně 0·5 *ccm.* 1% vodního roztoku sublimatu, podléhají zvířata otravě po 3 dnech; obnáší-li ale dose 1·0 *ccm*, tedy hynou často ještě před uplynutím jednoho dne. Totéž platí také o morčatech, která asi 8 neděl před tím očkována byla subkutanně lidským tuberkulosním sputem a jimž sublimatový roztok vpraven subkutanně do některé zdravé části těla.

Stejné chování objevují také zvířata tuberkulosním sputem očkovaná, když jim injikován sublimat do uzlů následkem očkování se objevivších, dokud tyto nezesýrovatěly.

Když ale injikujeme sublimat do uzlů zesýrovatělých, pak nejeví zvířata žádných příznaků otravy a zůstávají tak dlouho na živu, až podlehnou následkům očkování.

K objasnění toho, co uvedeno bylo, buďtež zde sděleny některé vybrané protokoly.

Protokol č. 1.

Morčeti vočkována 3. května subkutanně sýrovitá hmota z uzlu, jenž povstal u jiného morčete po vočkování tuberkulosního sputa na pravé straně břišní. 7. července objevuje zvíře nedaleko inokulačního místa uzlík velikosti lískového ořechu a v pravé dutině pažní jiný neposunutelný uzlík velikosti vlaského ořechu. Nad tímto rozpoltěna kůže malým mělkým řezem a do uzlu žlutavou barvou prosvítajícího a při palpaci měkkým se jevícího vstříknuto pomalu Provatzovou stříkačkou 1 *ccm.* 1% vodního roztoku sublimatu. Stříkačka, která do uzlu bez patrného odporu pronikla, ponechána v něm po několik minut, pak pomalu vytažena a otvor vpichový pokryt malým kouskem vaty. Po uplynutí několika minut odstraněn tampon a otvor potřen kollodiem.

Při vytahování stříkačky vytekla z napnutého uzlu asi kapka tenkého, sýrovitého hnisu. Zvíře neposkytovalo během nejbližších dnů žádného nápadného příznaku a bylo 9. října usmrceno.

Protokol č. 2.

11. května očkováno morče tuberkulosním lidským sputem. 24. června nacházejí se na očkovaném místě 2 neposunutelné uzly velikosti bobu. Jelikož kůže nad nimi jest velmi tenká, zavedena stříkačka sublimatem naplněná do nich přímo, bez předchozího proříznutí kůže. Do každého uzlu injikováno 0·5 *ccm.* 1% roztoku sublimatu. Při vytahování stříkačky nevytéká žádná tekutina.

Zvíře podlehlo 5. října vočkované tuberkulose.

Protokol č. 3.

Morče očkováno 4. dubna tuberkulosním sputem na pravé straně břišní. 1. června možno v pravé axille nahmatati uzlík jako liskový ořech veliký, s kůží nesrostlý. Kůže nad uzlem rozpoltěna, až uzlík prosvítá. Objevuje se v barvě žlutavé a jest měkký. Injekce 0·5 *ccm.* 1% roztoku sublimatu.

Zvíře zhynulo 30. září.

Z předcházejících pokusů vysvítá, že smrtící dávky sublimatu v zesýrovatělých nádorech nemohou přivoditi otravu. Třeba ale zvláště podotknouti, že uzly musejí býti buď zcela neb téměř zcela zesýrovatělé. Jsou-li jen z části neb nejsou-li vůbec zesýrovatělé, pak podléhá zvíře otravě. Avšak vlastnosti uzlíku nedají se vždy bez rozsáhlejšího poranění jeho obalu — a tohoto třeba pro cévy v něm se nacházející šetřiti — zjistiti. Jestliže injekce přes to byla provedena a zhynulo-li zvíře otravou, pak lze se nekroskopií přesvědčiti, že uzel buď vůbec neb z velké části nebyl zesýrovatělý. Zrovna tak hynou zvířata otravou, jestliže zesýrovatělý uzlík nahodile následkem injekčního tlaku praskne.

Abych dále ukázal, že netoliko z uzlů zesýrovatělých sublimat, nýbrž i jiné jedy působiti nemohou a že se to týče také jedů intensivněji působících, provedl jsem několik pokusů se strychninem.

Injikujeme-li dospělému normalnímu anebo vočkovanou tuberkulosou stíženému morčeti subkutanně anebo do uzlů nezesýrovatělých 0·1 *ccm.* 3% vodního roztoku strychn. nitric.,*) tu vypuknou první markantní příznaky otravy po 6 minutách a zvířata hynou za známého obrazu otravy během 20—40 minut. Zvířata, jimž stejná dose anebo i ještě větší vstříknuta byla do zesýrovatělých uzlů, však nehynou.

Jest zřejmo, že pokusy s jedem tak prudkým, jako jest strychnin, vyžadují zvláštních opatrností. Nebezpečí pro nezdaření pokusu spočívá ve vytahování stříkačky, jelikož otvorem vpichovým injikovaný jed, třebas v malém množství, může vystoupiti, způsobiti otravu třebas lehkou a tak pokus zmařiti. Doporučuje se proto stříkačku do uzlu zavedenou po kritickou dobu v prvotní poloze rukou udržovati a teprve když po uplynutí 6—10 minut konstatovati můžeme, zdali otrava nastala čili nic, z uzlu ji vytáhnouti a ránu kollodiem dobře uzavříti, zvíře pak neodvázati dříve, dokud si toho nejsme jisti, že akcidentellní intoxikace pozdějším výtokem jedu již vzniknouti nemůže.

Protokol č. 4.

Morče očkováno 28. listopadu subkutanně na pravé straně břišní tuberkulosním sputem. 4. února injikováno do měkkého, s kůží srostlého uzlu velikosti lískového ořechu přímo zevnější kůží 0·1 *ccm.* 3% roztoku strychninu. Po 10 minutách vytažena stříkačka z uzlu, aniž by se dostavila zvýšená dráždivost reflexní anebo křeče, otvor kollodiem uzavřen; po 10 minutách natřena

*) Roztok musí pro těžkou rozpustnost praeparatu býti před pokusem ohřát.

ještě vrstva kollodia. *Zvíře zůstalo zdrávo.* 28. února opětován pokus tento na tomtéž zvířeti. Do jiného, s kůží nesrostlého uzlu velikosti vlaského ořechu injikováno po rozpoltění kůže 0·3 *ccm.* Stříkačka zůstane 10 minut ležeti, *aniž by zvíře jevilo příznaků otravy.* Po odstranění stříkačky vytéká část injikovaného strychninu smísena se sýrovitým obsahem uzlu. Tato rychle otřena, avšak způsobeným při tom tlakem vystoupí nová tekutina. Po 15 minutách jest zvíře stíženo křečmi a hyne po 45 minutách otravou strychninovou. Jelikož během prvních 10 minut neobjevily se žádné příznaky otravy, bylo zvíře otráveno teprve strychninem z uzlu do rány vteklým.

Protokol č. 5.

Morče očkováno 21. prosince tuberkulosním sputem na pravé straně břicha. 3. března lze na očkovaném místě nahmatati uzel velikosti bobu. Kožním řezem obnaží se uzel měkký, žlutavě prosvítající. Injekce 0·1 *ccm.* 3% roztoku strychninového. Stříkačka ponechána 20 minut ve své poloze. Žádný příznak otravy. Odstranění stříkačky, uzavření kollodiem. Zvíře neobjevuje ani druhého dne žádných příznaků otravy.

8. března injikováno témuž zvířeti do jiného posunutelného, měkkého uzlu v pravé krajině lopatkové, po rozpoltění kůže žlutavě prosvítajícího 0·1 *ccm.* strychninu a ostatně zcela tak si vedeno jako dříve. Zvíře zůstalo zdrávo.

9. března injikováno do téhož uzlu 0·15 *ccm.* Mezitím co stříkačka ve své poloze fixována, stává se zvíře nepokojným, křičí byvši hlazeno na přední polovici těla, později křičí také po dotyku zadní poloviny těla. Po uplynutí 20 minut a uzavření otvoru vpichového kollodiem zvíře odpoutáno. Nejeví nic abnormního, jen když na ně silněji foukneme, stahuje se svalstvo kožní. Následujícího dne jest zvíře normalní. 18. dubna zhynulo očkovanou tuberkulosou.

Protokol č. 6.

Morčeti, které 12. prosince očkováno bylo tuberkulosním sputem, injikovány 4. února do uzlu měkkého, s kůží srostlého, velikosti bobu bezprostředně kůži 0·2 *ccm.* 3% roztoku strychninového. Stříkačka udržována po 20 minut rukou v ráně, načež nepatrné množství vyteklé tekutiny otřeno a rána kollodiem uzavřena. Zvíře nejeví žádných příznaků otravy.

7. února injikováno do téhož uzlu 0·2 *ccm.*; jehlou stříkačky pohybováno během injekce na různé strany, pošinuta až ku protější stěně a zde prstem nahmatána. Po 6 minutách, mezitím co stříkačka ještě fixována, jeví zvíře zvýšenou dráždivost reflexní a křečovité ohýbání prstů. Po 20 minutách zmizí tyto symptomy.

19. května zhynulo zvíře vočkovanou tuberkulosou.

Uvedené protokoly ukazují, že morčatům, která 3 milligrammy strychninu byla otrávena, tatáž dávka při injekci do zesyrovatělého uzlu žádné škody nezpůsobuje, ba že zvířata i při opětované injekci téhož množství, tedy po obdržení 9—12 milligrammů strychninu žádného poškození nedoznávají. Jen když

při injekci obsah uzlu rozerván anebo když jehla až ku stěně pouzdra se zavede, objevují se přechozí symptomy lehké intoxikace.

Zkušenosti tyto poukazují k tomu, že se — zejména pokud se strychninu týče — velmi pravděpodobně jedná v první době po injekci o mechanickou retenci, snad o imbibování zesýrovatělých elementů hnisových roztokem jedu. Výklad ten však pro pozdější dobu asi nestačí, jelikož by strychnin tak jako sublimat lučebně se měniti mohly. Domněnka tato podporována jest tím, že, rozmačkáme-li asi po 20 hodinách uzel strychninem (0·1 *ccm.*) injikovaný, tak že se obsah jeho pod kůží rozprostře, zvířata nehynou, nýbrž pouze zvýšenou dráždivost reflexní objevují.

Buďto tedy jed injikovaný při delším svém trvání v uzlu chemicky se změnil, anebo opouštěl uzel v množstvích nepůsobivých.

ROZPRAVY
ČESKÉ AKADEMIE CÍSAŘE FRANTIŠKA JOSEFA
PRO VĚDY, SLOVESNOST A UMĚNÍ V PRAZE.

ROČNÍK II. TŘÍDA II. ČÍSLO 33.

O KYSTÁCH
NA OKRAJI VÍČEK OČNÍCH.

NAPSAL

DR. J. DEYL,

DOCENT OČNÍHO LÉKAŘSTVÍ NA C. K. ČESKÉ UNIVERSITĚ KARLO-FERDINANDSKÉ.

(PRÁCE Z ÚSTAVU PATHOLOGICKO-ANATOMICKÉHO PROF. DRA. JAR. HLAVY.)

(S 1 LITOGRAFOVANOU TABULKOU.)

PŘEDLOŽENO DNE 23. ČERVNA 1893.

V PRAZE.
NÁKLADEM ČESKÉ AKADEMIE CÍSAŘE FRANTIŠKA JOSEFA
PRO VĚDY, SLOVESNOST A UMĚNÍ.
1893.

Tiskem J. Otty v Praze.

Na místě Meibomských žlaz nalézají se často šedé proužky, širší a nepravidelnější než sousední žlázky viditelné skrze konjunktivu; v proužcích těch pozorovati lze žlutavá zrnka, která někdy tvoří celé skupiny a známa jsou pod jménem infarktů žlaz Meibomských, aneb bývají barvy žlutobílé neb špinavobílé, tvrdší konsistence, což vyskytáním se uhličitanu vápenatého podmíněno jest a pak pod jménem lithiasis se uvádí; poměrně zřídka odstranil jsem pomocí malého řezu tvrdé zrnko vzhledu a konsistence tvrdého paraffinu, které pod mikroskopem jevilo se co beztvárná hmota, rozpouštějící se úplně v látkách, které také tuky rozpouštějí.

Původ těchto proužků vysvětluje se ektasií vývodů žlaz Meibomských, která vzbuzena jest ucpáním vývodů, tím pak zadržuje se i sekret, jenž houstne a později usazeninami vápna se směšuje, čímž barvu i konsistenci mění a větší neb menší dráždění spojivky, po případě i rohovky způsobuje.

Vossius[1]) praví ve své učebnici: Ucpání vývodu žlaz Meibomských způsobuje retenci sekretu, malé kystoidní rozšířeniny aneb zvápenatění obsahu.

Schweigger[2]) uvádí: »Abnormity Meibomských žlaz mají příčinu svou nejčastěji v retenci sekretu. Tento hromadí se často ve vývodu a tvoří ve spojivce malé okrouhlé vypukliny blíž okraje víčka se nalézající, které nemocnému pocit tlaku způsobují. Mnohdy dostaví se retence v hloubi žlázy, a tu vidíme na zadní části rozšířeninu žlutavě prosvitávající, která stvrdlým sekretem jest naplněna — vystupujíc o něco málo nad niveau spojivky. V některých případech utvoří se i usazeniny uhličitanu vápenatého a plátků cholestearinových. Způsobuje-li stav tento lokální dráždění spojivky oční, aneb zavdává podnět ku katarrhu neb jiným obtížím, tu lze žlázu jehlou incidovati a obsah vypustiti.«

---

[1]) *Vossius*, Lehrbuch der Augenheilkunde 1892. Str. 224.

[2]) *Schweigger*, Handbuch der Augenheilkunde 1885. Str. 208.

V podobném smyslu vyslovuje se, obyčejně zcela krátce většina autorů. Pozoroval jsem sám bedlivě řadu případů, z nichž uvedu krátce jen tři, jako repraesentanty této choroby u osob mladých, ve věku dospělém i ve stáří.

Případy klinické.

5./4 1893 T. Mik., 12letý studující.

Nemocný si stěžuje, že trpí červenáním víček očních, tlakem a slzením, což se občas zhoršuje. Ve stáří 4 roků přestál dlouhotrvající oční chorobu zvláště na oku pravém, od kteréž doby na oko pravé málo vidí. — Matka kašle často krev.

Nemocný jest gracilní kostry, bledé pleti, blond, svalstva přiměřeného, vazivo podkožní dobře vyvinuto.

Okraje víček očních o něco málo tlustší, jsou mezi řasami jemnými šupinkami pokryté, kůže zardělá. Vývody Meibomských žlaz zřetelné, některé na dolních víčkách vystouplejší, ovroubeny světlejší tkaní, jako by tvořily hrbolek, k těmto hrbolkům přiléhají šedé proužky skrze konjunktivu viditelné, které na tlak poskytují kalnou kapičku sekretu, která ve středu hrbolku na okraji víčka se objeví, právě tak jako sekret nad normálními žlázkami. Viz obr. 9.

Spojivky víček mírně nastřiknuty.

Na rohovce pravého oka nalézají se diffusní skvrny. Ostrost zraková v pravo jest $^5/_{50}$ *s—D* 3 $^5/_{20}$ čte *J* č 9, v levo $^5/_5$ *J* č 1.

Léčen byl na okrajích víček 1% bílým praecipitatem s vaselinou, obklady plumb. acet. a občas vkapováním 1% roztoku kokainu. Obtíže úplně přestaly i zardění okrajů víček a nastřiknutí cev konjunktiválních; během několika týdnů počala se objevovati žlutavá zrnka v oněch šedých proužcích ve vývodech žlaz Meibomských, až 29./6, tedy za čtvrt roku viděti bylo skupiny těchto zrnek — infarkty — při okraji víček, na místě, kde dříve nalézaly se jen ektatické šedé vývody, jak jest z výkresu viděti. V polovici června 1893 nemohl jsem po několik dnů z vývodu na okraji víčka vytlačiti sekret. Nemocný byl velmi citlivý při dost mírném zatlačení na infarkty nyní vyšší, hrbolkovité, bělavé a tvrdé. Snad jednalo se již o zvápenatění, čímž by se nyní při tlaku se objevující značná bolestivost vysvětlila, které dříve nebylo, ač byl sekret často vytlačován a tím snad by se pochopilo, proč nebylo lze více ničeho z obsahu vytísniti. Hromádky těchto zrnek počínají nyní nad niveau spojivky prominovati. Cévy konjuktivální jsou okolo těchto infarktů značně rozšířeny, jako by rudou obrubu jich tvořily. Ostatní žlázy Meibomské jsou normální.

20./6. Vl. Ant., 37 roků starý soustružník železa.

Přichází do ordinace k vůli častému zardívání se očí, zvlášť víček, což spojeno jest s pocitem tlaku a řezání, čímž jest při práci své rušen.

Nemocný jest velký, mohutné kostry i svalstva, dobře živen.

Ostrost zraková v pravo i v levo $^5/_5$ *J* č. 1.

Na obou stranách jsou okraje víček v kožní části o něco tlustší. V proužku kůže na okraji víček zvláště dolních, zšíří as 3 mm. viděti lze lupou na spodině každé brvy i chloupku hrbolek barvy a konsistence pokožky, velmi jemnými cevičkami řídce pokrytý. Kolem ústí vývodů Meibomských žlaz nalézají se podobné hrbolky, většinou bez cev. Meibomské žlázy prosvitají skrze spojivku žlutavě, jen některé žlázky změněny jsou v šedé proužky zdélí 3—4 mm.; dva z nich nalézají se na rozhraní vnitřní a střední třetiny víčka, dva na rozhraní střední a zevní třetiny víčka.

Rovněž na dolním víčku, ale zcela zevně při koutku, viděti jest mimo to, že podobný proužek při vrcholu žlázy, dále od okraje, se kysticky rozšiřuje ku straně temporální a nad niveau spojivku vzhůru vytisňuje; v zevním chobotu této kysty zříti lze zrnité žlutavé hmoty jakoby na stěně kysty usedlé. Tvar této kysty velice se podobá uměle vytvořené kystě králičí, jak vykresleno jest na obraze 10.

Při tlaku na proužky i na tuto kystu objeví se v hrbolku žlázce odpovídajícím na okraji víčka kalná kapička sekretu.

Cévy konjuktiválni na víčkách jsou dost nastřiknuty.

Ordinováno bylo natrium bicarbonicum v slabém roztoku k omývání a obklady Burowovým roztokem. I v tomto případu počaly se později usazovati ve proužcích i kystě nové žlutavé zrnité hmoty.

Mar. Anna, 74 roky stará vdova po nádeníku.

Co dítě přestála variolu, před níž byla třikráte očkována, což se prý nikdy neujalo.

Letos na zimu počaly jí plakat, tlačit oči a někdy se zalepovati víčka.

Nemocná jest na svá léta dobře živena, kostry silné, svalstvo vetché, kůže nahnědlá, zvlášť v obličeji, kde lupou viděti jest v kůži množství jemných povrchních ceviček; napne-li se velmi podajná, málo elastická kůže, vystoupí zřetelněji velmi četná, milliím podobná zrnka v niveau kůže ležící, která někdy splývají, jsou zažloutlá skoro podoby xanthelasma; v rýhovitých záhybech svých jest kůže bílá. V obrví na obou stranách jest na spodině každého chlupu hrbolek; podobné hrbolky nalézají se na spodině každé téměř řasy od strany temporální, kde jsou menší začínaje až ku straně nasální, kde se stávají hrbolky tyto většími, až mění se v malé průsvitné kysty jako jáhla velké i větší, jedna pak zcela na poslední řase na straně nasální nad hořejším kanalkem slzním jest velikosti s půl semence, na povrchu laločnatá; řasa v jejím hořejším díle stojící jest na konci svém tenká, žlutobílá, kdežto ostatní řasy jsou černé, silnější. Povrch kysty má řídké jemné cévy. Na nasální stěně kysty viděti jest lupou malý bělavě ovroubený otvor, jímž při silném stlačení kysty mezi prsty vyteče vždy sotva viditelná, jediná kapička čiré tekutiny, aniž se obsah kysty zmenšuje. Po několik dní jsem pod lupou tento pokus opakoval.

Podobné hrbolky na spodině řas jsou i na dolním víčku; tam, kde řasa do hrbolku vniká, obklíčena jest tkaní ještě bledší než hrbolek sám. V kůži nad kommissurami jest po jednom verrukosním výrůstku jako jáhla velkém. Okraje víček jsou o něco tlustší, na četných vývodech Meibomských žlaz

*

viděti lze bledé okrouhlé vyvýšeniny. Uprostřed pravého dolního víčka a blíže slzního kanálku dolního jest okraj zardělý, hrbolky nad vývody mohutnější, v průměru širší, vývody k nim přiléhající široké, šedožluté, žlázy samy as 3—4 na vrcholu rozšířeny, šedožluté, spojivku vzhůru zvedající; vyšetřujeme-li pátradlem, činí tyto rozšířeniny dojem měkkých kyst, z nichž při tlaku vytéká ústím vývodu na okraji v hrbolku kalná kapka řídkého sekretu; cévy konjunktiválního zvlášť na těchto místech jsou velmi nastříknuty a rozšířeny.

Nemocná docházela pravidelně do ordinací a byla stále pozorována; léčena byla kokainem aneb slabým collyriem, objevila-li se větší hlenová sekrece, která však v celku byla nepatrná. Během osmi týdnů zmizely subjektivní obtíže i injekce cev, kysty se zmenšily, tak že konjunktiva nebyla více tak patrně vzhůru vyklenuta, obsah stal se hustším a menším a při vyšetřování pátradlem tvrdším; dosud však lze při silnějším tlaku viděti vystupující z vývodu sekret na příslušném hrbolku v okraji víčka. Později stal se žlutavý infarkt okrouhlým, ale menším, a nebylo lze více dokázati při tlaku, aby na vývodu v ústí objevila se část sekretu. Ostatní žlázy i vývody jich jsou žluté normální, jen o něco širší.

Ve všech těchto i jiných případech nasvědčuje *klinické* pozorování tomu, že nahromaděním se povrchní kožní tkaně kol vývodů Meibomských žlaz tyto snad se zužují, z počátku ne zcela uzavírají, poněvadž sekret vždy lze vytlačiti; následkem zúžení povstává zdržování sekretu, na to ektasie vývodu i žlázy a pak usazování se žlutavého infarktu.

Jedná se nyní o to, jaký jest nález anatomický při této klinicky pozorované změně žlaz Meibomských. Dosud podařilo se mi nalézti doklad *anatomický* jen v učebnici *Michlově* [1]): »Nahromadění se sekretu ve vývodech Meibomských žlaz, obyčejně s vápenatou metamorfosou (lithiasis) pozoruje se zvlášť u starých lidí, u chron. zánětů okraje víčka a spojivky oční. Obrátíme-li víčko, jeví se onemocnělé místo co bělavá hmota prosvitající pod spojivkou, více méně vystouplá, jako proso i hrách velká a tvrdá, což pátradlem lze dokázati.

Mikroskopicky viděti jest větší neb menší rozšířeniny postranních komůrek a vývodů tarsálních žlaz.«

Obraz v knize jest velmi instruktivní. Tímto přesným *Michlovým* popisem jest potvrzeno anatomicky klinické pozorování o ektasii ve žlázce a vývodu u člověka, není však dokázána anatomicky příčina ektasie, není zmínky o poměrech vývodu.

Hledal jsem v tomto směru poučení v pracích autorů o kystách sliznicových a kožních vůbec, zvláště o kystách povstávajících ze žlaz mazových, k nimž i žlázy Meibomské celou svou stavbou patří.

Co se prvních týče, uvedl bych náhled *F. v. Recklinghausena* ve Virchowově Archivu sv. 84. str. 432, kde popisuje kystu známou pod jménem »ranula« »tak lze celou kystu na nejjednodušší způsob naznačiti jako kolossální

[1]) *Michl,* Lehrbuch der Augenheilkunde, II. Aufl. 1890. Str. 152.

dilataci *hlavního vývodu*, jenž z počátku uprostřed žlázy (Blandin-Nuhnovy) se nalézal«.

Podobně as vyslovuje se o kystách Bartholinských na str. 470—471—472. Co se příčiny dilatace a vysvětlení o povstávání těchto kyst týče, nalézáme na str. 481 : »Onemocnění — **zánět** — musí býti jen *částečné*, aspoň jen *částečně* výkon rušiti: s jedné strany jen *částečně* vyvodní kanál uzavírati — jakás Myxangioitis cirkumskripta musí se dostaviti — na straně druhé nesmí tkaň žlázová funkci svou zcela ztratiti ani následkem toho, že by zánět se rozšířil ani následkem atrofie, která se dostavuje, jak i experimentální pozorování na žlazách slinných dokazují, v zápětí po uzavření kanálu, zajisté co účinek tlaku.«

V přerůzných zprávách o rozličných kystách vaginálních nenaleznuv vysvětlení, obrátil jsem zvlášť svou pozornost ku příbuzným žlazám mazovým v kůži. Zprávy o anatomických poměrech, které by nás poučovaly na určito o způsobu povstávání kyst z těchto žlaz, jsou velmi sporé. *Lücke* (Virchow Archiv XXVIII. str. 379.) praví: »Doufám, že název Atherom podrží se jen pro epitheliální kysty, které se vyvíjejí ze vchlípenin (zevní) kůže, tedy zvláště z uzavřených žlaz mazových.« Jakým způsobem však toto uzavření povstává, dokázal teprv *Chiari* [1]) ve své důkladné práci o genesi kyst atheromových. Chiari vyšetřoval mrtvolu 74letého metaře, jehož tělo pokryto bylo mimo dlaně, planta pedis a volární části prstů, kde není chlupů a žlázek mazových, nesčetnými nádorky kůže buď kulatými neb ovoidními, někdy sploštělými, které z části byly velmi malé, asi tak ještě pouhým okem rozeznatelné, z části dosáhly velikosti ořechu. Na mnohém znáti byl ještě jako u kommedonů na povrchu otvor černou hmotou uzavřený, která při tlaku povolila, načež i obsah kysty odstraniti se mohl.

Kůže vůbec jevila při mikroskopickém vyšetření relativné silnou vrstvu rohovou, která nad ústím váčků chlupových tvořila hrbolky, v jichž vrcholu vystupoval často chlup.

Nález tento zcela odpovídal klinickému nálezu epidermálních hrbolků na okraji víček očních a v okolí ústí žlaz Meibomských, jak jsem svrchu u ektasií žlaz Meibomských a kyst na okraji víčka v kůži popsal.

Chiari mluví ve svém případu o hyperkeratose. Rohovinnými hmotami ucpalo se ústí váčků chlupových, načež následovalo rozšíření *hořejší* jen části váčků zvlášť v místě, kde ústí do váčku vývod mazové žlázy; produkováním chlupů z části dolní zachovalé a neustávajícím sekretem žlázy mazové povstaly kysty, jichž obsah byly chloupky, maz a rohovina; ku těmto kystám vrátím se později.

Aneb ucpání rohovinou shora postoupilo hloub do váčku chlupového, čímž mohl se rozšířiti jen vývod žlázky mazové »oder es kommt *wahrscheinlich*, bei tiefer hinab reichender Verlegung des Haarbalges, was aber viel seltener ist, zu einer Dilatation des Ausführungganges einer Talgdrüse zunächst durch von den Drüsenbläschen gelieferten und retentirten Talg, weiter

[1]) *Chiari*, Über die Genese der sogenannten Atheromcysten der Haut und des Unterhautzellgewebes. Prager Zeitschrift für Heilkunde 1891. Str. 189.

auch durch Hornmasse, wodurch die eigentlichen Talg Drüsenkysten gegeben sind.« (S. 212.)

Jak jest viděti, soudí *Chiari s pravděpodobností*, že ucpáním rohovinou až k ústí vývodu mazové žlázy tento se kysticky rozšiřuje.

Umínil jsem si, dokázati experimentálně na vývodech žlaz Meibomských, které co do stavby jsou s mazovými totožné, zdali jich zúžení neb uzavření vede k ektasiím, infarktům a kystám; jsouť anatomické poměry těchto žlázek pro experiment příhodnější, poněvadž leží pro sebe, ústí samostatně a ne do vaků vlasových; lze tedy změny povstalé lépe rozřešiti. Druhým účelem těchto pokusů zároveň bylo, přesvědčiti se, zdali jest odůvodněn náhled, že uzavřením otvoru žlaz Meibomských a zadržováním sekretu jich tento stěny dráždí a zavdává podnět ku zánětu v okolí žlázy i v acinech, čímž by povstávala granulační tkaň ve víčkách očních, známá pod jménem chalazia.

Hleděl jsem u různých zvířat následujícími methodami zúžiti neb uzavříti vývody žlaz Meibomských na okraji víček očních. Do vývodů, které zvláště na pigmentovaných okrajích víček očních u zvířat dobře lze viděti, vbodány byly drsné praeparační jehly neb drátky a ve vývodu několikráte otočeny, nebo vbodány jehly rozpálené na Bunsenově kahanci; jindy seškrabány před tím nožíkem — kolmo na okraj víčka ostřím položeným — povrchní vrstvy, na to pak vbodáno chladnou neb žhoucí jehlou; nebo přižehnut povrch nad vývody žlaz Meibomských žhavou jehlou ve směru víčka položenou, neb rozžhavenou pincettou okraj byl přejet buď bez předchozího oškrabání neb po něm nebo útlým galvanokauteurem vývody připáleny; u jiných byl okraj víčka potřen terpentinovým aneb krotonovým olejem; do žlázek skrze vývody vstřikována byla zbarvená gelatina, jejíž vniknutí bylo viděti po barevných proužcích. Vstřikování toto skrze ústí se daří dost těžko, jak již *Fuchs* [1]) se o tom zmiňuje, pravě, že nutno jest vstříknouti do žlázy, aby hmota injikovaná vypudila nejprv mazové hmoty, které ústím v podobě červovité unikají. Jindy injikována byla smíšenina étheru s terpentinem, konečně zaváděny byly nitě, aby buď ve vývodu jedné žlázky vězely, aneb několik vývodů zcela při okraji pevně podvázaly, při čemž uzel položen byl na kůži, na konjunktivu aneb na okraj víčka.

Pokusy ty vykonány byly na 4 bílých krysách, 10 králících, dvou psech jedné kočce, vždy na všech víčkách na několika místech, tak že — jednotlivě co do žlaz vzato — bylo učiněno na sta pokusů. Nečítám ani všecky pokusy, v nichž chtěl jsem do ústí vývodu injikovati bakterie a kokky, jimiž chtěl jsem vyvolati chalazion, kteréž ale se co do chalazia nezdařily, vývod však porušily, tak že povstaly tytéž ektatické změny žlaz jako ve předešlých.

Nejlépe osvědčily se pokusy po vbodání drsných jehel, po podvázání několika vývodů s uzlem na konjunktivě ležícím a pokusy pálením zvlášť galvanokauteurem.

---

[1]) *Fuchs*, Zur Anatomie der Blut- und Lymphgefässe der Augenlider. Albr. v. Graefes Archiv für Ophth. XXIV. 3. Str. 47.

Nejrychleji objeví se změny na žlazách, vlastně jich vývodech, viditelných skrze spojivku, po spálení. Mnohdy již za několik dní, mezi tím co přiškvar dosud lpí, utvoří se vypuklina na místě žlaz Meibomských, která jest průsvitná, spojivku pozvedá jako kalná skleněná perla. Když vyšetřoval jsem po 4—5 týdnech, někdy mnohem později, nalezl jsem většinou šedě ektatické proužky, neb proužky chobotnaté se žlutavými zrnky zvlášť v záhybech aneb někdy celou žlázku i vývod proměněnou ve hruškovitou, žlutavými hmotami naplněnou rozšířeninu. Po intensivnějším spálení povstaly jen jízvy na místě žlaz. V jednom případě u králíka, jemuž okraj víčka připálen byl galvanokauteurem, vyvinula se po 4 týdnech vtažená jízva, k níž přiléhalo pět žlutých, hruškovitých značně u porovnání se sousedními žlazami rozšířených žlázek tak, že svými užšími vývody konvergovaly ku jízvě, rozšířenými vrcholy divergovaly, čímž povstalo zvláštní paprskovité uložení rozšířených žlaz.

Po měsících vyvinuly se tenkostěnné podspojivkové chobotnaté kysty, měnící občas napjetí stěn kysty, šedého průsvitného obsahu, v němž místy uloženy byly špinavožlutobílé hmoty. Nejčastěji povstaly četné ektatické šedé proužky; na mnohých místech viděti bylo čárkovité jízvy, vnikající od jizvového zářezu na okraji víčka do hloubi, kde žlázky patrně zmizely a povstala jen jízva.

Při tlaku na místa ektaticky změněná bylo lze vytísniti obsah buď řídký šedý, neb hustší žlutavý i sušší šroubovitě z přeplněných žlázek vývodem vybíhající. Ve většině případů byly otvory žlázek na okraji víčka podivuhodně normálního vzezření; na místech spálených byly to ovšem jízvové, tuhé, úzké pruhy po okraji víčka, v nichž zúžené, ale neobliterované vývody se nalézaly. Pouze u velké kysty (viz obraz 4.) byla jízva na okraji víčka hrbolkovitá, tvrdá a při tlaku na kystu vytékalo málo obsahu a stíží; ovšem nebylo užito přílišného tlaku, aby stěny kysty nebyly porušeny. V celku lze říci, že ektasie žláz Meibomských se vyvinují již po neúplném uzavření aspoň ne po pevné obliteraci vývodů, kterou by tlak na obsah kysty nepřekonal.

Excidované tyto rozšíreniny proužkovité, chobotnaté i kystické uloženy byly v alkoholu a pak připraveny ku mikroskopickému vyšetřování buď v celoidinu aneb probarveny byvše po 24 hodiny v roztoku kochenilly Czokorovy zality byly ku seriovým řezům v paraffinu.

Při mikroskopickém vyšetřování 10—14denních stadií nalezeny byly čerstvé jízvy po spálení, silně zbarvené, vývody jimi zúžené, rohovinu jich zmohutnělou v ústí vývodu, dál ve vývodu za ústím, který byl sotva málo rozšířen, byly nahromaděny jako zátka husté, žlutavé hmoty nebarvící se. Vývod žlázy, jak známo středem žlázy jdoucí, byl značně rozšířen teprv ve své střední a horní části, tak že na řezech, kde podařilo se zasáhnouti žlázku po celé délce aneb v několika podélných řezech za sebou v serii, zcela zřetelně bylo viděti, že ektasie počíná zvlášť uprostřed, pak nahoře ve vývodu žlázy; mnohdy jest pak vývod sám dvakrát tak široký, jako skupiny acinů po obou stranách jeho dohromady; obsah těchto rozšířených vývodů jest mlhavý, beztvárný neb čistý; jen tu a tam zrnitá hmota, stěny jeho normální, na acinech není mimo stísnění žádné patrné změny, rovněž v okolí žlázy není změn.

V jednom případě, kde na okraji víčka bylo hluboko spáleno a kde nalézal se dosud z neznámé příčiny vřídek, bylo viděti hustou malobuněčnou infiltraci na okraji víčka sahající na některém řezu i mezi přední aciny a svalstvo; v pozdějších stadiích nenalezl jsem nikdy ani stopy po granulační tkani v okolí žlázy kysticky změněné ani ve žláze samé, pokud byly aciny zachovány.

Ve starších případech, trvajících aspoň 4—6 týdnů, nalezeny byly na neb při okrajích víček jízvy, jak viděti jest na obr. 3. (uprostřed); jest to řez kolmo na vývody Meibomských žlaz (ze serií) zcela na okraji víčka vedený; největší ektasie týče se vývodů těch žlaz, které leží v okrsku jízvy. Vývody při ústí byly zpravidla zúženy, někdy klikaté, vrstvy stěn jejich byly zcela normální až na mohutnou vrstvu rohoviny, která v ústí i začátku kanálu vývody v silných vrstvách ucpávala, což zvláště jen na seriových řezech dokázati lze; viz obr. 1. a 4. Tyto rohovinné hmoty ovšem se nebarví, jevíce se pod mikroskopem jako nepravidelné, vlnité proužky, místy dost řídce ležící, tak že se zdá, jako by otvor nebyl zcela kompaktní hmotou uzavřen; tomu nasvědčuje také klinické ono pozorování, že při ektasiích vývodu žlaz Meibomských přece sekret na tlak vystupuje; někdy při vyšetřování zvířat rovněž lze náhodou nalézti kapičky sekretu lpící nad operovanými vývody ektatických žlázek, které samy vystouply, bez tlaku. Hlavní rozšířenina počíná, jak bylo lze očekávati i v těchto starších případech výše v průběhu kanálu vývodního uprostřed neb nahoře, viz obr. 2. a 5.; velmi zhusta lze stopovati, kterak nejprv povstává na těchto místech rozšíření středního hlavního vývodu, pak rozšiřují se krátké postranní odboční kanály, tak že posléze nalézáme postranní menší okrouhlé ektasie, které široce ústí do hlavní střední vypukliny, a tam, kde přechází do hlavní, viděti jest často stěny obou ostře se sbíhati, tak že na řezu vynikají do dutiny jako hrot se stran ona místa, kde původně do středního hlavního vývodu ústily krátké postranní vývody, viz obraz 2. a 4. Buničky acinů chovají se zcela passivně, beze zvláštních příznaků mizí; tam, kde rozšířeniny dotýkají se buniček acinů, jeví tyto zcela obyčejnou konfiguraci co do ohraničení, protoplasmatu i jádra; jako obyčejně jsou centrální v acinu největší, nejméně zbarveny; jádro není více okrouhlé, zkrátka přechází již v maz. Zcela tak vyslovuje se Chiari o svých nálezech v kystách povstalých ze žlázek mazových. Str. 206.:

»U počínajících kyst ve žlazách mazových nalézala se dilatace zřetelně omezena na vývod jich a aciny žlázy s četnými buňkami mazovými s nimi dosud souvisely. Při postupu dilatace zmizely lalůčky žlázové pozvolna úplně a existovala jen kysta, která ve vhodných praeparatech ještě jevila nahoře zbytek lalůčku žlázového co přívěsek.«

I na experimentálních kystách lze stopovati mizení acinů při postupující ektasii, tak že lze nalézti jen zbytky tkaně žlázové na stěnách, což by za jistou dobu dosáhlo ještě většího stupně, až snad do úplného zmizení buniček sekrečních, tak že by pak nebylo stopy po původu kysty, jako v mnohých kystách vyšetřovaných *Chiarim*.

Obsah těchto experimentálních ektasií a kyst byl většinou amorfní, nebarvící se detritus, jen tu a tam zvláště v postranních chobotech bylo lze nalézti hustší, málo se barvící, rovněž beztvárnou hmotu. Myslím, že tyto tlustší

nahromaděniny odpovídaly asi oněm žlutým místům v ektasiích, totiž za živa viditelným infarktům; aspoň nenalezl jsem nikdy v žádné z těchto přečetných kyst a v žádném praeparatu jiné hmoty co obsah kyst; nikdy neviděl jsem snad vypadlou skupinu neb větší část sekrečních buniček acinu, ač mnohdy se zdálo, že do kysty jen jen visí, aby se oddělily následkem postupující ektasie stěn kanálu, jehož zakončení acinus tvořil; patrně děje se ektasie velmi pozvolna, tak že acinus pouze mizí; rovněž nikdy nenalezl jsem krystally cholstearinové neb vápno. Rohovinu nalezl jsem nahromaděnu zvlášť tu a tam při stěně, složenou z podobných, nebarvících se proužků jako ve vývodu obraz 1. Podobný jest nález *Chiari-ho*, jenž praví na str. 207.:

»Kysty žlaz mazových neobsahovaly ovšem nikdy chlupů, nýbrž z počátku, dokud byly zcela malé, jenom neb z větší části tuk. Ve větších, při nichž nebylo více lalůčků žlázových, byl obsah hlavně z rohoviny.«

Podivuhodně normální byly všude stěny ektatických vývodů a kyst; složeny byly z několika — 2—3 — vrstev šupinkovitých buniček, z nichž nejpovrchnější, hraničící na obsah kysty, místy byly zrohovatělé; složení stěn zvlášť dobře bylo lze stopovati na přepážkách kyst, jako na obraze 4. a 5.; byl-li někdy řez zasáhl stěnu kysty neb přepážky s povrchu, bylo viděti velké ploché buničky s okrouhlými nepříliš se barvícími jádry asi jako v obraze 8. (v pravo). *Nikde ani stopy po nějakém zánětu neb granulaci.* Uvádím tuto zmínku zvlášť proto, že ode dávna proslovena byla domněnka, že zadržením sekretu postává chalazion, což dosud tu a tam v knihách učebných nalézám. Pak to nalézáme ovšem co domněnku v pojednání *Fuchsově*: [1]) »Onemocnění žlázy Meibomské, které není nepodobno desquammativnímu katarrhu, může snadno nastati následkem dlouho trvajícího neb častěji se opakujícího stavu podráždění (Reizzustand) spojivky neb okraje víčka aneb následkem blepharoadenitis squammosa, když buď process zánětlivý s okraje víčka do ústí žlázy aneb dovnitř postupuje aneb když místy následkem infiltrace okraje způsobuje ucpání ústí a tím vzbuzené nahromadění se sekretu přivodí kystické rozšíření jednotlivých oddílů žlázy (tvoření se infarktu), chová-li se vazivo kolem žlázy passivně na toto stavení se sekretu. Zvláště přihodí se to u lidí starých, u nichž vazivo celého těla jest méně sukkulentní a méně bohaté na buňky a tito vskutku proto trpí častěji na tvoření se infarktů v Meibomských žlazách. (Lithiasis paep.) *U mladších individuí naproti tomu odpovídá vazivo kolem onemocnělé žlázy velmi snadno rozmnožením svých buněčných součástí — dojde k utvoření se nádoru na buňky bohatého chalazia.*« Podobně vyslovuje se *Horner* [2]) a *Chibret.* [3])

I okolí kyst bylo úplně normální, vyjímaje stlačení acinů dosud zachovalých rozpínající se kystou, tak že na průřezu jeví se tyto aciny jako pro-

---

[1]) *Fuchs,* Über das Chalazion und über einige seltenere Lidgeschwülste. Graefe's Archiv für Ophthalm. XXIV. S. 35.

[2]) *Horner,* Krankheiten des Auges im Kindesalter. S. 217. Gerhardt, Handbuch der Kinderkrankheiten.

[3]) *Chibret,* Société d'ophthalmologie de Paris 1893. Séance 7 Février. Recueil d'ophth. Mars 152.

hnuté, stlačené válce; buničky jejich však nejeví nijakou abnormitu; zvláště dobře lze tyto stlačené aciny nalézti mezi stěnou kysty a mezi pruhy svalstva orbikulárního. Ani v okolí kysty nebylo nikdy stopy po granulační tkani.

Abych se přesvědčil, jaký vliv asi má ucpání vývodu žlázy a kystické rozšíření na tvořící se chalazion, jež vzbuzoval jsem pomocí injekce bacill, jež jsem z lidských chalazií isoloval a v práci o *aetiologii chalazia* (O aetiologii chalazia. Rozpravy c. k. české akademie 1893.) popsal, vstřikl jsem u králíka, jenž měl již kystu na levém dolním víčku, do vrcholu kysty část suspense chalaziových bacill. Když jsem po několika týdnech prohlížel mikroskopicky toto chalazion umělé s umělou kystou, nalezl jsem, že kysta chovala se zcela passivně ku granulační tkani chalaziové; stěny její byly normální, jen tu a tam proraženy tkaní granulační, samy se nesúčastníce na zánětu asi tak jako v *lidském* chalaziu s ektasiemi vývodů, které vedle chalazia povstaly následkem pálení lapisem a modrou skalicí. (Viz obraz 6. a případ uvedený v zadu v části experimentální.) Na řezu parallelním s okrajem víčka viděti jest tu tuhé jizvy, aciny žlaz jsou zašlé, vývody ektatické asi jako v experimentální králičí ektasii na obraze 3.; chalaziová granulační tkaň jest sama pro sebe, prorůstá jen ku jizvě na obr. 6. z dola, aniž lze říci, že by ektasie měla nějaký vliv na původ chalazia, jež dlužno hledati v granulaci vzbuzené mikroorganismy, o čemž experimentální důkazy podávám ve zvláštní práci.[1])

Původ ektasií a kyst experimentálních hledati dlužno v pouhém obmezení při odtoku sekretu, což podmíněno jest hromaděním se rohoviny v ústích vývodů, které mimo to byly někdy zahnuty a zúženy. Právě tak soudí *Chiari*; nemohl nikde při svém rozsáhlém vyšetřování nalézti doklady pro mínění některých autorů, že tvoření se kyst atheromových jest podmíněno nějakými abnormními vlastnostmi sekretu, snad zhustnutím (Inspissirung) — aneb »dynamickým drážděním aneb zánětlivým stavem žlaz mazových se zvýšenou sekrecí«. (Str. 223.) Proto jen s podivením lze čísti zprávu ze sezení francouzské »société de chirurgie« ze dne 26. května 1886, kde *Poncet* dokázati chce, že všecky kysty mazové, jakéhokoli jsou původu, mají příčinu v mikrokokcích. Poněvadž lze aspoň u nás jen s těží obdržeti časopis nemocnic francouzských, cituji doslovně: Gazette des hôpitaux 1886. 505.

Étiologie des Kystes sébacés. — *M. Poncet* présente des dessins et des préparations se rapportant à l'étiologie des Kystes sébacés. Conduit à cette étude par celle du chalazion, il a reconnu, que tous les Kystes sébacés étaient engendrés par *un microcoque* placé en quantité sur la face de l'épithelium libre dans la matière graisseuse.

Celle-ci, traitée par l' éther donne des éléments qui, colorés suivant la méthode de Gramm, avec la teinture de gentiane aqueuse, laissent revonnaître sur la surface de chaque épithelium une **grande** quantité de microbes. Quand la préparation est bien lavée, on retrouve aussi de microcoques libres détachés de l'épithélium.

[1]) *Deyl,* O některých zánětech víček očních (acne, hordeolum, chalazion). Rozpravy České akademie 1893.

La quantité de ces microbes permet d'affirmer, que les kystes sébacés sont produits par ces parasites venant de la peau, qui sécrètent de la graisse et s'enrobent de cette substance. Quand la paroi du kystu est embryonnaire, on retrouve ces microques dans les noyaux et les globules blancs.

Cette etiologie s'applique à tous les kystes sébacés, quelle que soit leur origine.

Na straně 623 téhož listu můžeme čísti v société de Biologie, séance du 26 juin 1886, kde polemisuje k vůli chalaziu s *M. Vanaux* (správně *Vassaux*), jenž mikrokokky v chalaziu nenalezl. »M. Poncet a étudié surtout la substance sébacée qui se trouve dans le chalazion, les loupes et tous les kystes sébacés: c'est elle qui contient principalement le microcoque sur l'épithélium. Dans les éléments embryonnaires, les leucocytes, il sera toujours *difficile de faire la part des microbes et de la division du noyau.*«

(Mais soutenir aujourd'hui qu'une affection qui évolue à la suppuration n'est pas parasitaire, peut être considérê comme une hérésie physiologique, car qui dit pus dit parasit.)

Tedy chalazion i kysty mají prý tytéž mikrokokky. Co se chalazia týče, dokázal jsem v řadě případů, že jsou to **bacilly**, které je působí, a pojednávám o předmětu tomto v práci o acne, hordeolum chalazion. Mimo to parola, že *kdo řekne hnis, říká tím parasit*, není tak všeobecně platna, známo jest hnisání bez parasitů, o čemž se každý ku př. injekcí terpentin-aetheru přesvědčiti může. (Leber. Gravitz.)

Ve čtvrtém kongressu société francaise d'ophthalmologie v sezení dne 28. dubna 1886 mluví *Poncet* opět o mikrokokcích a dí o chalaziu »mais on'y trouve jamais de bactéries.

La présence de microcoques est vraie non seulement dans les chalazions, *mais dans tous les kystes sébacés en général.*

M. Boucheron mluví rovněž o mikrokokku ne o bacillech, v témže sezení okulistů a v séance de biologie dne 3. července 1886 a *ještě letos* v sezení okulistů dne 4. května 1893, z čehož vysvítá, že jim nebyla a dosud není známa těžko isolovatelná forma bacill, které jsem v chalaziu nalezl a **jimiž jsem chalazia u zvířat vzbudil** *a tkaň jich i mikroskopicky* co **tkaň chalaziovou zjistil.** Podrobnosti a vysvětlení nálezu francouzských a doslovné citaty této věci se týkající viz v práci mé o acne, hordeolu a chalaziu (l. c.). Tolik jest jisto, že mikroorganismy vzbuzují zánětlivý process, který ani *Chiari* neviděl ve vlastních kystách atheromových u člověka (ovšem nebyly-li snad sekundárně náhodou zaníceny) ani já nenalezl jsem při experimentálních velmi četných kystách u žlaz téže kategorie jako žlázy mazové. Nelze tedy mluviti o nějakém aetiologickém vlivu mikroorganismů na původ kyst žlaz mazových.

Kysty kožního okraje víček očních.

Ku těmto mým experimentálním kystám a k anatomickým nálezům *Chiari-ho* u kyst atheromových dobře se hodí případ kysty, již nalezl jsem mezi řasami hořeního víčka u staršího muže. Jest známo každému očnímu lékaři, že tyto poloprůsvitné, jako semenec velké kysty nejsou mezi řasami u starších lidí žádnou vzácností; jest s podivením, že dosud nebylo uveřejněno nikde — aspoň pokud mi známo a pokud mi literatura přístupna jest [1]) — anatomické vyšetřování ani aetiologie těchto kystek. I v učebnicích očních nenalézám nijaké určité zprávy, nanejvýš zmínku několika slovy o hyalinních puchýřcích na intermarginálních okrajích víček očních. (*Schweigger* Handbuch 1885 str. 207.) O málo určitěji vyslovuje se *Vossius* (Lehrbuch 1892 str. 221.): »Následkem retence sekretu v Mollových žlazách aneb z lymphektasií povstávají malé, jako voda průhledné kysty na okrajích víček, které často vedle sebe leží a nepravidelně hrbolaté nádory tvoří.«

Dne 26./5 1893 dostavil se na polikliniku Kr. Frant., 50 roků starý obuvník, jenž udával, že snad 14 dní (?) má na hořením víčku levého oka mezi řasami nádorek, který se zvětšuje a který mu činí starosti; při práci prý nevadí. Žádá, aby mu byl odstraněn operativně.

Muž byl malý, silné kostry, dobrého svalstva, vazivo podkožní dobře vyvinuto, kůže špinavě hnědobledá. Na spodině řas nalézaly se v kůži hrbolkovité vyvýšeniny jako stlustlá epidermis vypadající, jichž vrcholem řasa vždy procházela, objata jsouc světlejší hmotou na ni pevně přiléhající, jevící se na hrbolku kožním jako bělavější roztřepený prstének (pod lupou). Na hořejším víčku levého oka mezi řasami, na rozhraní vnitřní a střední třetiny víčka, jest nádorek poloprůsvitný, jako semenec velký, tuhý, na povrchu jako málo od shora dolů prohnutý, čímž povstává nasální menší a temporální širší část povrchu; asi čtyry řasy v povrchu jeho, avšak ne na vrcholu, mají změněný směr oproti ostatním řasám; na povrchu tohoto nádorku kystického lze lupou viděti jemné cévy. Nález byl skoro týž jako u ženy *Mar. Men.*, již jsem svrchu popsal. Okolí nádorku bylo desinfikováno: po vkápnutí kokainu do spojivky omyto bylo víčko opatrně mýdlem, alkoholem a sublimatem, pak injikováno podkožně do okolí nádorku několik kapek 2% kokainu, načež zaveden byl Desmarres-ův proštěpcový přístroj a učiněny byly řezy útlým nožíkem, nejprv intermarginální, jímž nádorek byl podříznut, pak po obou stranách jeho po jednom řezu kůži pronikajícím, řezy nahoře byly nad nádorek prodlouženy a učiněny o něco nahoru divergentními, aby povstal malý lalok nahoře se širší basí, jenž vtažen byl dolů a připevněn dvěma stehy zcela ku konjunktiválnímu okraji. Druhý den byla prima intentio, stehy byly odstraněny.

Nádorek uložen byl v absolutním alkoholu, později vymyt vodou destillovanou a dán na 24 hodiny do roztoku kochenilly Czokorovy, na to do alkoholu, chloroformu a paraffinu, načež rozřezán na seriové řezy.

[1]) Dermatologické publikace *Darier, Török-Unna, Philippson* o Idradenoma, Syringocystadenoma nemohl jsem si zaopatřiti.

Při mikroskopickém vyšetřování nalezena byla kysta nahoře široká, dole zúžena a tato zúženina vidlicovitě se rozbíhající; tyto úzké, ve štěrbiny vybíhající choboty, které v řezech i nahoře po straně bylo lze nalézti, snad jsou jen účinkem umělým, povstalým při tvrzení. Na první pohled lze viděti, že kysta přiléhá a ústí do váčku vlasového, což na obraze 7. zřetelně rozpoznati lze; obraz tento jest v podstatě kreslen dle jediného řezu, z dalšího nepatrně doplněného. V dalších řezech lze zcela dobře viděti, že do váčku řasového z kůže na povrchu vnikaly kompaktní rohovinné hmoty, které z otvoru jako zubaté bělavé vrcholky nad niveau sousední epidermis vynikají, dolů do váčku pak vniknuvše, tvoří husté, žlutavé kroužkované hmoty; tentýž nález lze učiniti i na sousedních některých řasách a obraz ten vysvětluje klinické pozorování světlejší obruby na spodině řasy, kde hrbolkem kožním proniká. Mohli bychom si mysliti, že tyto rohovinné hmoty ucpaly ústí váčku řasy, kteréžto ucpání nemusí býti z počátku ani úplné, jak mé pokusy o kystách žlaz Meibomských dokazují, a způsobily tím zastavování se sekretu zvlášť žlázky mazové (Zeissovy), a potní žlázy Mollovy, pak hromadění se sekretu ve váčku řasovém, kam vývody žlázek ústí, rozšíření se větší neb menší části váčku i ústících do něho vývodů obou žlázek a snad i těchto. Povstání kysty v obr. 7., při níž řasa na místě *b* obnažena leží, bylo by lze tím vysvětliti.

Anatomické poměry jsou ovšem složité, poněvadž jedná se o několik součástí: horní, střední a po případě dolní část váčku, o jednu neb dvě žlázky mazové a žlázku Mollovu i o vývody jich, čímž mohou povstati kysty různě kombinovaných stěn.

V případě našem byla řasa sama po povrchu kysty prohnuta, skroucena a dolní atrofická část jejího váčku *c* měla ve středu hrubé pigmentové hmoty a jak viděti jest ze řezů dalších, nebyla válečkovitá, nýbrž oválně sploštělá. Tento spodní díl váčku chlupového, který jako přívěsek na kystě vězí, jest dle *Chiari-ho* charakteristickou známkou pro kysty, povstalé z jisté části váčku u ústí mazové žlázky. Na str. 205 l. c. praví doslovně: »Tento spodní díl váčku chlupového na kystách atheromových vězící, bylo lze v řezech seriových téměř u všech kyst zřetelně dokázati, tak že jsem jej za typický přívlastek kyst z váčků chlupových pocházejících považovati musil a z toho soudil, že vždy jedno a totéž místo váčku chlupového v kystu přešlo, totiž ono místo, kde do něho ústí žlázky mazové.« Tento přívěsek jest v případě našem dosti ještě zachován, atrofie není tak pokročilá; i případ poněkud podobný *Chiari* kreslí.

Kdybychom si u sousední řasy na obraze 7. *d* představili, že vývod žlázky mazové sám a část pochvy zevní zvlášť dolů se značně ektasovala (nemyslím tím jen odchlipla), obdrželi bychom u řasy *d* podobnou kystu jen na straně opačné; stěny kysty takto povstalé by měly ovšem na některých místech různé vystlání epithelové dle toho, z které části asi povstaly a tím liší se také kysta, již popisuji, od kyst *Chiariho*, který (str. 202.) praví: »Vystlání kyst bylo tvořeno *jen plochými epidermálními buničkami*, které 2—3 vrstvy tvořily a nejevilo nikde basalní vrstvu cylindrových buniček.«

Takovouto vrstvu zřetelných cylindrových buněk nalézáme v naší kystě v celé *dolní* části její *e* (é obraz 8.); buničky ty jsou tytéž jako v zevní

pochvě atrofického váčku řasového *c*, do níž přímo přecházejí.[1]) *Horní* stěna kysty jest utvořena naprosto beze všech cylindrickýeh buněk, jen z dvou tří vrstev buniček kubických se silně se barvícím jádrem, neb plochých na povrchu (proti kystě) zrohovatělých, které jsou ostře a leskle konturovány a mají šupinkovité, scvrklé skroucené jádro; na místech, kde není řez zcela kolmo na stěnu veden, viděti jest, že tyto nejpovrchnější buňky jsou jako odlouplé, tvrdé, vyvstávající; největší část stěny kysty jest jimi utvořena; původ této stěny lze si vysvětliti roztažením vývodu žlázy mazové a přiléhající části váčku řasového. Tento vývod má dle *Toldta*[2]) jednoduchou neb dvojitou vrstvu kubických neb oploštělých buněk, které při ústí vývodu do váčku chlupového přímo přecházejí do buněk zevní pochvy a právě tento přechod lze na naší kystě zcela dobře viděti; podobně vyslovuje se *Janošík*[3]) o vývodech žlaz mazových. Mimo to prohlížel jsem bedlivě vůbec ústí vývodů a část vývodů mazových žlázek u řas v tom oddíle, kde již vnikají do váčku a objaty jsou zevní pochvou váčkovou a to na řezech z okolí této kysty i na jiných praeparátech víček očních a přesvědčil jsem se, že vystlání tohoto oddílu vývodu zcela se rovná tomu, jak je nalézáme ve větší části horní a postranní stěny kysty, již popisuji.

Konečně zbývá mi zmíniti se o *třetí* části ve stěně kysty u *f'*; při zcela malém zvětšení jeví tyto partie v řezech za sebou vzezření prázdných — roztažených vypuklin, které mají zcela podobu a útvar acinů žlázek mazových u sousedních řas; vypukliny ty zdají se prázdné, ohraničeny jsouce jednoduchou řadou plochých buniček, které nalézám také v ohraničení acinů sousedních normálních žlázek mazových. Stěna této vypukliny s plochy jeví buničky, jichž mlhavá protoplasma sotva lze rozeznati, jádra pak jsou okrouhlá, velká, poměrně málo se barvící. (*f'* v pravo). Nápadný rozdíl ve vystlání stěny této kysty podává obraz 8., jenž jest kreslen při silném zvětšení a ukazuje nejužší místa kysty u *e—f* naproti sobě; k vůli ušetření místa na tabulce jsou stěny v kresbě poněkud k sobě přiblíženy, detaily buněčné však věrné co do velikosti i podoby. Tuto třetí část stěny s její ostrou konturou, která utvořena jest jedinou řadou šupinkovitých buniček, lze těžko jinak vysvětliti, než tím, že na tomto místě nalézaly se dříve původně záčátky vývodu z acinů, jejichž buňky sekreční beze stopy zmizely následkem tlaku a rozšiřování se vývodu, právě tak, jako dokázal jsem o kystách Meibomských žlaz, experimentálně vzbuzených. Jest si nesnadno představiti, že by následkem snad tlaku panujícího v kystě vystlání vrstev buničných rozšířené stěny *váčku* samého, *pochvy* zmizelo, a že by tlakem přetvořila se jediná zbývající vrstva buněk ve šupinkovité, jednořadé. Vždyť ve dvou ostatních částech kysty nastala by táž změna, což však nenalézáme.

Zachovalost tří různých elementů buněčných v různých částech kysty této lze snad vysvětliti tím, že dosud netrvala dlouho; pokud mi známo, nebyl

[1]) V dermoidální cystě carrunculy, vyšetřované *Wolffem* v laboratoři *Fuchsově*, byl vrstevnatý cylindrický epithel. Klin. Monatsbl. für Augenheilk. 1891. XII. 431.

[2]) *Toldt*, Lehrbuch der Gewebelehre. 3. Aufl. 593.

[3]) *Janošík*, Histologie a mikroskopická anatomie. S. 359.

takovýto nález učiněn. *Chiari* na základě svých četných vyšetřování (str. 201.) praví: »V rozšířené části váčku chlupového byly epidermální buňky všech vrstev zřetelně menší, oploštělé, *tak že v zevní pochvě často* žádná vrstva cylindrových neb ostnitých buněk (Riffelzellen) rozeznána býti nemohla, nýbrž právě jen několik vrstev oploštělých buněk na sobě. Žlázy mazové buď nebyly změněny, aneb jevily rozšíření svého vývodu, v němž, v tomto případě nalézaly se často dost velké kapky olejovité substance nahromaděny. Při tom byly epidermální buňky jejich stěn rovněž oploštělé.«

Liší se tedy kysta mnou popsaná co do vystlání různými elementy od stejnoměrného povrchu kyst *Chiari-ho*; druhý značný rozdíl jeví se v obsahu kysty. Všecky skoro kysty *Chiari-ho*, povstalé z rozšířeného vývodu žlaz a *váčku chlupového*, v jehož dně neb stěně nalézala se dlouho papilla chlupová a produkovala chloupky, jakož i mazová žláza, pokud aciny nezašly, produkovala maz, obsahovaly více aneb méně změněné atrofické lomivé chloupky, na nichž tu a tam lpěla část vnitřní pochvy; mimo to byl v obsahu maz, koncentricky utvořené koule rohoviny, jemnozrnný detritus a tuk často krystallinický; obsah naší kysty mezifasové však byl pouze jemnozrnný neb mlhavý detritus, jen tu a tam málo se barvící. Patrně byla řasa dosud ve směru takovém ku kystě, po straně její sedící, že mohla býti eliminována; *Donders* [1]) udává, že život řasy jest mnoho přes sto dnů, jest možno, že původ a doba trvání kysty byly jen na jediné řase, kterou v řezu jest viděti, a tím právě lze si vysvětliti tento histologický nález v obraze 7.

Třetí konečně difference od nálezu *Chiari-ho* týká se spodní nerozšířené části váčku řasového. V případě *Chiari-ho* byl tento přívěsek na kystě vždy utvořen z *atrofických* buněk epidermálních (str. 205.), v případě mém byla spodní část váčku řasového *c* v zevních vrstvách zevní pochvy zcela zachována, zvláště zřetelné a normální byly cylindrické zevní buničky, které, jak svrchu řečeno, do vystlání kysty dolů přecházely. Snad liší se tento nález od *Chiari-ho* proto, že jedná se rovněž o mladší stadium kysty a to na řase, kdežto atheromy *Chiari-ho* týkaly se chlupů vůbec po těle. Centrální pruh atrofického spodního dílu řasového váčku *c* jest úzký, z koulí pigmentu a plochých buněk bez ladu a skladu urovnaných složený.

Co se okolí kysty týče, nejevilo pranic abnormálního, ani stopa po zánětu, ani nahromadění buněk kol sporých nerozšířených cev v řídkém vazivu nebylo lze nalézti; rovněž po nějakém pouzdře, v němž by kysta vězela, ani potuchy. Jen na jednu podrobnost dovolím si ještě upozorniti. Již před excisí kysty hlavně pro její průsvitnost a k vůli zprávám, které čteme tu a tam v učebnicích, domníval jsem se, že tyto kystičky, mezi řasami u starších lidí přicházející, jsou jen ektasie žlaz potních Mollových aneb lymfatických cev. Nalezl jsem zcela dle udání *Fuchsova* [2]) četné lymfatické dost široké cévy v okolí

---

[1]) *Donders*, Albr. v. Graefe's Archiv für Ophth. IV. 286 Untersuchungen über die Entwickelung und den Wechsel der Cilien.

[2]) *Fuchs*, Zur Anatomie der Blut- und Lymphgefässe der Augenlider. Archiv für Ophth. Albr. v. Graefe. XXIV. 3. 46.

spodiny řas, avšak celkový útvar jich stěn i buněk ani z daleka nepodobal se vystlání popsané kysty; jal jsem se tudíž studovati *Mollovy* žlázy v seriích kysty i na jiných a nalezl jsem, že nelze si mysliti nějakou změnu jich epithelu a stěn jich, tak věrně *Sattlerem* [1]) popsaných, aby vysvětlily původ této kysty, nehledě ovšem k očividnému původu, jejž serie nadobro rozřešila. I dvě žlázy a vývody *Mollovy* vedle kysty v obraze 7. po levé straně ucpaného váčku byly, jak v dalších řezech seriových viděti jest, normální, až na jediné ampullovité rozšíření jediného vývodu potní *Mollovy* žlázy, zcela dole, která by ve výkresu ležela v levo a hloub pod atrofickým váčkem řasovým *c.* Obsahu nějakého v této rozšířenině jsem neviděl.

Velmi zajímavo jest, že i v tom jeví se shoda s nálezy *Chiari-ho* jenž *na str. 211.* praví: »Nechci mlčením pominouti, že tu a tam na blízku větších atheromových kyst nalezl jsem pathologické změny v jednotlivých přiléhajících potních žlazách a to vícekrát rozpadnutí se žlázových epithelií na jemnozrnný detritus a *jednou* dosti značnou dilataci kanálků žlázových kolloidní hmotou, která kamencovou kochenillou se intensivně barvila. Dojem činila tato ektasie, jako by způsobena byla tlakem sousední atheromové kysty.« V serii své nenalezl jsem nikde ani stopy po nějakém přívěsku žlázy potní u této kysty mezifasové, což by při anatomické stavbě závitků Mollovy žlázy těžko bylo lze vysvětliti, kdyby byla povstala kysta z vývodu žlázy Mollovy.

Co se literatury týče, jednající o kystách povstalých na víčkách očních z potních žlaz, nepodařilo se mi nalézti než práci *Dessauerovu* [2]) o mikroskopickém vyšetřování případu xanthelasma s četnými dilatacemi obyčejných potních žlaz na víčkách.

»Dlouhé (lange, wurstförmige Schläuche) široké kanály — vývody to potních žlaz — prostupují kůži na vše strany, vycházejíce od žlaz neb často s ním zřetelně souvisíce; jednotlivé jsou v celku rozšířeny, jiné jen místy a tvoří pak ampullovité naduřeniny. Epitheliální vystlání jest v kanálech mírně rozšířených a ztenčených oploštělé, protoplasma buněk *zrnité*, *jádro malé*, málo barviva přijímací. Na širších rozšířeninách vývodů epithel ještě víc a víc se stává nižším, v některých jest docela plochý, tak že tvoří jen jemnou blanku; buňky mají pak místo kubické polygonální podobu, stávají se širšími a blíží se podobou Endotheliím. — Toto udání poslední mohlo by na první pohled svésti ku výkladu jedné části kysty ode mne popsané, a to stěny v obraze 7. *f.* —8*f'*, když si vzpomeneme, že v sousedství při ústí žlázy mazové nalézá se též vývod Mollovy potní žlázky (*Sattler* l. c. str. 785.) do váčku řasového, ano dle *Recklinghausena* prý vbíhá vývod žlázky potní do vývodu mazové.

Mohla by tedy kysta povstalá rozšířením vývodu mazové žlázy míti část stěny tvořené ústím potní žlázy. Uvážíme-li však předně udání *Sattlerovo*

---

[1]) *Sattler,* Beitrag zur Kenntniss der modificirten (Moll'schen) Schweissdrüsen des Lidrandes Archiv für mikroskop. Anatomie XIII. 790

[2]) *Dessauer,* Cystoide-Erweiterung der vergrösserten und vermehrten Schweisdrüsenknäuel unter dem klinischen Bilde des Xanthelasma palpebrarum. Graefe's Archiv für Ophthalm. XXXI. 3. Str. 89.

(l. c. 792.), že vývod potní na svém zakončení i ještě ve vzdálenosti 0·18 až 0·25 *mm* od něho stává se tlustým tím, že 4—5 i 6 řad buniček tu vystupuje, které přímo do buniček zevní pochvy přecházejí — nemohli bychom si vysvětliti na tomto místě při ústí potní žlázky jednořadé šupinkovité buničky, jaké nalézáme ve stěně kysty obr. 7.*f*—8.*f'*. Mimo to další seriové řezy byly by musely zasáhnouti souvisící vývod žlázy potní a žlázku samu, což však se v praeparátech nenalézá.

Nezbývá tedy jiný výklad, již na první pohled z praeparátu obr. 7. patrný, než že tato poloprůsvitná malá kysta mezifrasová povstala rozšířením se vývodu žlázy mazové i její stěn částečně a přiléhající části váčku řasového zcela tak, jak vysvětlil Chiari původ kyst atheromových; základní příčina jest dle *Chiari-ho* hyperkeratosa, nahromadění se rohoviny v ústí a okolí váčků chlupových, což u řas můžeme již lupou často rozpoznati. Takováto hyperkeratosa povstala v případu *Portově* u pacienta, jenž přestál erysipely jedné polovice obličeje a hlavy a na této polovici vytvořilo se ke stu kyst atheromových. (Chiari l. c.) Snad bylo by lze zařaditi sem některé případy, o nichž *Kaposi* v nové své učebnici se zmiňuje (str. 179.) a případ *Rosenthalerův*,[1]) u něhož po omrznutí vyskytly se četné a velké, hojným mazem naplněné kysty na obou uších, jejž autor uvádí ve příčinu a souvislost se stavem podráždění žlaz mazových.

Kysta mnou popsaná zaujímá neznámé dosud stadium, jevíc i cylindrické vystlání i stěnu vývodu i žlázy mazové na svém obvodu, neobsahujíc žádných atrofických chloupků (řasů). Tato zvláštnost může býti podmíněna buď tím, že jedná se o tuhou, dlouho trvající řasu a poměrně krátkou dobu trvání kysty mezifrasové.

Jak klamný byl by úsudek, že původ řasových kyst jest vždy týž, dokazuje následující případ, jejž měl jsem příležitost ve své privátní ordinaci pozorovati. U 38leté jinak zdravé paní, bílé pleti, v kůži obličeje ephelidy, nalézal se na pravém dolním víčku, právě uprostřed okraje kožního, nádorek jako větší špendlíková hlavička, zcela okrouhlý, dolní jeho okraj zcela přiléhal ku řadě řasové, na temporální a nasální straně měl na povrchu po jedné řase poněkud jiného směru než ostatní, mimo to lupou viditelné zakrnělé chloupky neb řasy, horním okrajem dotýkal se skoro okraje víčka, *ležel tedy mezi řadou řas a okrajem* (svrchu popsaná kysta pak ležela mimo řadu, ale ne k okraji víčka, nýbrž na stranu opačnou); povrch této kysty jevil rovněž jemné cevičky, *obsah však pod těmito cevami ležící byl bílý*, čímž měl nádorek úplně vzezření millia. Lišil se tím již klinicky od předešlého; trvání jeho udávala nemocná s určitostí na šest týdnů. Excidoval jsem na žádost nemocné nádorek týmž způsobem jako předešlý, konservoval jsem jej poněkud jinak, totiž asi na 10 minut do koncentrovaného roztoku sublimatu, pak teprv do alkoholu. Při mikroskopickém vyšetřování serie, z níž ani jediný řez se neztratil, se ukázalo, že jedná se o kystu povstalou rozšířením nejhořejšího dílu

[1]) *Rosenthaler*, Ein Fall von excessiver Acne- und Comedonenbildung beider Ohrmuscheln. Archiv für Dermatologie und Syphilis 1891. S. 837.

váčku řasového a *nepoměrně velkou ektasii celého vývodu žlázy Mollovy*. Obě příslušné žlázky mazové lze v serii dokázati.

Tato kysta má podobu svrchního a dolního vaku se širokou kommunikací, při čemž dolní vak jest větší a stranou o něco sešinut. Obsah horního jest již při mikrotomování viděti co bílý, obsah dolního jest naopak místy intensivně kochenillou zbarvený. Epitheliální vystlání horního a dolního vaku jest různé.

V horní části kysty — rovnoběžně s koží a na ni téměř zcela přiléhající, jest stěna kysty utvořena vrstvami epidermálními, v nichž však zbyly jen povrchnější šupinkové buničky, které na povrchu proti kystě většinou jsou zrohovatělé, odchlíplé, bez jader nebarví se, tvoříce celé roztřepené svazečky a proužky visící do světlosti kysty, jejíž nebarvící se, lesknavý, proužkovaný obsah jest patrně složen z této rohoviny od stěn odpadlé. Pod touto vrstvou nejpovrchnější nalézají se v několika řadách ploché buničky s četnými zrnky keratohyalinu, buničky právě takového vzezření, jako buňky při řase nahoře ve váčku, kde rohové vrstvy do váčku s povrchu kůže vnikajíce, tvoří část zevní pochvy.

Nejhlubší vrstvy této horní stěny kysty jsou složeny z buniček plochých s oválními zrny, které barvivo málo přijímají a podélnou svou osou s povrchem kysty rovnoběžně leží. Po kubických a cylindrických buničkách epidermálních ani stopy.

Tato, abych tak řekl, rohová stěna kysty přechází ještě v horním vaku, avšak v jeho spodní části, ve dvouřadí buniček plochých s táhlými oválními, dobře se barvícími jádry, jaké vystlávají vývod žlázy Mollovy v hořejší části jeho, než vniká do váčku řasového.

Tyto dvouřadé ploché buničky přecházejí ponenáhlu přes přehrádku, která horní a dolní vak se stran odděluje, do vystlání dolního vaku, které odpovídá zcela stěnám vývodu Mollovy žlázy v jeho části střední až dolů ku parenchymu žlázovému; jsou to dvě, někdy, avšak zřídka, tři řady kubických buněk s okrouhlými intensivně zbarvenými jádry, zcela pravidelně urovnané. Nejzajímavější část kysty nalézá se zcela na spodině dolního vaku, kde do kysty ústí závitek žlázy Mollovy se svými charakteristickými, vysokými cylindrickými buňkami, při jichž basi vždy okrouhlé zrno se nalézá. Tyto vysoké a široké buničky sekreční stávají se u ústí žlázového závitku do kysty nižšími a nižšími, až přestoupivše zúženinu ústí (*Sattler* l. c.) ztrácejí své žlutavě mlhavé protoplasma, stávají se nižšími, tak že v kystě při ústí do žlázy nalézá se *jediná* řada buniček kubických s jádry zcela podobnými pravým žlázovým: čím dál ku žláze dostává jádro širší a vyšší žlutavě mlhavý lem protoplasmatu, tak že vidíme pomalý přechod do pravých vysokých sekrečních buněk v závitku. Obsah této dolní poloviny kysty jest tmavorudý, vlnitě proužkovaný, místy v celých kusech velmi intensivně zbarvený. Všecky sousední žlázy Mollovy jsou rozšířeny, majíce mlhavý granulovaný obsah; místy lze dobře viděti, kterak ve středu žlázy v obsahu jejím se nalézají kontury buniček, avšak bez jader v několika řadách nad sebou, asi jako ve žlazách mazových.

V tomto případu jednalo se tedy o rozšíření nejhořejší části váčku řasového a vývodu žlázy Mollovy; řasa sama byla atrofická, prohnutá po povrchu kysty, váček ve středních a dolních částech dobře zachován, i papilla zdá se normální; ústí váčku na hoře ucpáno bylo rohovitými hmotami a silnou vrstvou epidermis s buničkami obsahujícími mnoho keratohyalinu; *obě žlázky mazové, ležící as uprostřed váčku, jsou zachovalé, ač neobyčejně malé,* scvrklé, ploché, patrně kystou stlačené; buněk mazových jest málo a střední jsou úplně v tuk proměněné co do mikroskopického vzezření; tytéž buňky nalézají se v krátkém tenkostěnném vývodu žlázky v levo ležící.

Z popsání těchto dvou kyst lze souditi, že mohou povstati kysty mezi-řasové různým způsobem asi dle toho, která část váčku ektasií jest postižena, čímž mohou vzniknouti různé kombinace ektasií. Tyto dvě kysty se různily i klinicky; snad bylo by lze užiti ku diagnose anatomických udajů *Sattlerových*, že ústí vývodu žlázy Mollovy nalézá se na váčku řasovém blíž k okraji víčka než ústí žlázy mazové: ektasie vývodu Mollova může se tedy oku jeviti často mezi řasou a okrajem víčka, kdežto kysta vývodu mazové žlázy hloub — často při kořenu řasy ústícího, jak ve svých praeparátech nalézám, objeví se za řadou řas v kůži jako v prvním případu našem. Ovšem uvážiti dlužno, že jsou úchylky od tohoto pravidla velmi možné. I bílou barvu kysty Mollovy v druhém případu bylo by lze přibližně vysvětliti tím, že žlázky mazové nalezeny byly dosud dosti zachovalé, secernující epithel ještě dosti normálního vzezření, tak že jistě do obsahu kysty přicházel vedle množství rohoviny se stěn i sekret žlázek mazových; tento pak mohl přispěti ku špinavobílé barvě kysty. Špinavo-žlutobílou barvu jevily i experimentální kysty žlaz Meibomských, u nichž jednati se může jen o sekret mazový, které pomocí různých obliteračních pokusů podařilo se mi u zvířat vyvolati. Pochod těchto pokusů podávám nyní zvlášť.

Část experimentální.

I. Černý králík velký.

16./6. 92. Na levé straně na hoř. víčku provedena byla nit okrajem víčka, skrze vývod Meibomský pomocí jehly, nepříliš jemná, aby se při stahování slabá nit nepřetrhla, na dvou místech tak, že vbodnuto bylo do konjunktivy při okraji víčka, do vývodu viditelného a skrze kůži ven, na to nit pevně stažena v uzel, jenž ležel přes okraj víčka.

Na dolním víčku seříznuta byla jemná povrchní vrstva okraje a přetřena byla lapisem in substantia.

17./6. stehy byly vytrženy, okraj víčka tím na místech stehů roztržen, okraje trhliny málo zduřelé; později povstal na tomto místě zářez jizvový v okraji víčka bez viditelné změny na žláze, spojivka na tomto místě byla jizvově vtažena do hloubi.

Na dolním víčku okraj hnisá, reakce v okolí spáleniny není značná.

Později povstalo zjizvení, jímž okraj víčka byl na tomto místě přiostřen; u tohoto místa vyvinuly se v konjunktivě šedé proužky na místě a směru Meibomských žlaz.

Poněvadž tento pokus se stehem na hořením víčku se nezdařil, vyvolena byla jiná methoda operační na straně druhé, pravé.

17./6. Nahoře i dole provedena byla nit skrze vývody Meibomských žlaz tak, aby zůstala volně, bez uzlu, ležeti co překážka ve vývodech. Jehla vbodnuta byla při okraji do konjunktivy a vývodem skrze kůži ven, na to vedle skrze kůži do některé sousední žlázy a konjunktivou byla vybodnuta, pak opět do některé sousední žlázy skrze konjunktivu opět do kůže.

18./6. Nitě jsou opět vytrženy — tarsus v celé tloušťce zduřelý.

7./8. Na pravé straně nalézá se uprostřed hoř. víčka široký infarkt ve žláze Meibomské, jejíž vývod druhdy nití poraněn byl.

Podobný infarkt nalézá se na levo v dolním víčku, v šedém proužku po kauterisaci lapisem, v hoř. víčku pak pouze jizvový zářez na okraji (vytržený steh).

Dnes oškrábány byly zcela jemně dosud normální vývody žlaz na okraji víček a vbodána byla jehla do ústí vývodů — na každém víčku po 3.

8./8. Reakce skoro žádná; tam, kde bylo do žlázy vbodnuto, jest vývod jako prohlouben, do okraje vtlačen, injekce konjunktivy sotva patrna.

16./9. Na těchto místech lze viděti žlázky širší, při tlaku vytéká drobtovitý sekret, hojnější, sušší než z normálních, tak že to činí dojem nahromadění se následkem zúženiny ve vývodu.

(11./12. Podkožní injekce bacillů chalaziových, vypěstovaných z blenorrhoe adultorum, po čemž zvíře 16./12. pošlo. Částky víček s ektasiemi vývodů Meibomských žlaz a infarkty uloženy byly v alkoholu, později rozřezány v celloidinu buď parallelně s okrajem víčka aneb ve směru Meibomských žlázek. Viz obr. 3.)

II. Černý mladý králík.

16./6. 92. Na pravo na hořením víčku rozškrábán byl konjunktivalní okraj víčka jehlou zcela jemně, bez krvácení a vbodana jehla do ústí četných vývodů.

Na dolním víčku ku straně temporální prošita byla několika vývody — kolmo na víčko skrze celou tloušťku víčka nit — přímo při okraji; nit ponechána byla bez uzlu tak, že ležela ve vývodech, byla jen při kůži na místě, kde vnikala a vynikala odstřižena, aby zvíře nemohlo ji tak snadno vytrhnouti.

V levo ponechána byla víčka bez porušení.

17./6. Okraj víčka málo zduřelý, zánětlivá reakce v okolí niti, ležící dosud ve víčku, jest patrna; injekce cev spojivkových při okraji víčka značná; mezi srstí na okraji víček hlen.

18./6. Zduření víčka o něco větší, nit není více ve víčku, na místech v konjunktivě, kudy byla provedena, nalézají se šedobělavé infiltrátky v ráně i okolí, injekce cev dosud značná, žlázy Meibomské, patřící asi probodnutým vývodům, jsou mohutnější, žlutší.

V dalším průběhu zduření víčka zmizelo, v konjunktivě nebylo lze rozeznati změn, avšak žlázy přiléhající k místům, kde bylo operováno, jsou rozšířeny jako široké proužky šedožlutavé. Na těchto místech vyvinuly se později kysty, které měnily občas napnutí stěn, někdy byly splasklejší; pátradlem byvše stlačeny zmenšovaly se a v příslušných vývodech na okraji víčka zřetelně viditelných, na pohled normálních, objevily se pak kapičky kalného řídkého sekretu; jen prostřední v řadě těchto několika otvorů žlaz Meibomských neležel zcela v pravidelné řadě s ostatními otvory, nýbrž o něco hloub a v zad.

13./4. 93, tedy za 19 měsíců byl nález následující: Na pravém hořením víčku, kde byly vývody oškrábány a probodány, nalézají se na okraji malé záhyby, malé vtaženiny konjunktiválního okraje do zadu, čímž nabývá okraj vzezření vlnité čáry; napne-li se víčko, jest viděti na četných místech šedé proužky, ležící ve směru Meibomských žlaz.

Na dolním víčku na straně temporální nalézají se dvě kysty, zadnější, blíže ke kommissuře zevní ležící, jest okrouhlejší, větší, šedější, jako semenec, druhá vedle ležící, žlutší, podlouhlejší, její vývod jest širší i otvor na okraji víčka patrnější; při tlaku na obě vystupují z otvorů na okraji víčka kapičky

obsahu jich. Viz obraz 10. Tato kysta podobá se velice kystickému rozšíření žlaz Meibomských u nemocného Vl. Ant., jež jsem svrchu popsal.

Tento králík byl, maje již toto kystické rozšíření, očkován do přední komory téhož oka 22./12. 92 kouskem bronchiální žlázy morčete, jež chronickou tuberkulosou po mnoho měsíců trpělo, byvši očkováno podkožně kouskem tuberkulosní duhovky králičí, jež vzbuzena byla prvotně implantací tuberkulosní duhovky lidské.

Od 21./1. 93. počaly se tvořiti známé uzlíčky v duhovce, až povstaly žlutobílé uzly celou duhovku a přední komoru zaujímající. Měl tedy králík tento po mnoho měsíců rozšířenou tuberkulosu oka zároveň s četnými ektatickými žlázkami na horním pravém víčku s kystami na víčku dolním, což jsem svým posluchačům demonstroval zároveň s ostatními pokusnými zvířaty. Tento králík dosud žije.

Chtěl jsem tímto pokusem míti i poučení o tom, jak chovají se uzavřené neb zúžené ve vývodu žlázy Meibomské tehda, kdy v organismu nalézají se hnízda tuberkulosní. — Podobné pokusy vykonal jsem ještě u tří králíků, dvěma z nich vloženy byly do přední komory kousky tuberkulosní tkaně z tuberkulosní nosní sliznice s ohromným množstvím bacillů tuberkulosních a z tuberkulosní konjunktivy téže mrtvoly, již mi p. prof. Hlava laskavě k vyšetření poskytl. Oba očkované bulbi zhnisaly; třetímu pak vstřikl jsem po předcházející operaci na vývodech Meibomských žlaz umrtvené bacilly tuberkulosní pod konjuktivu hořeního víčka.

V žádném z těchto případů nepovstalo mimo ektasie žlázek nic chalaziu podobného, jak jsem se již v práci své o aetiologii chalazia zmínil. —

U téhož králíka, jenž operován byl, jak z předcházejícího vysvitá, na víčkách pravé strany a stižen byl značnou tuberkulosou pravého oka, provedl jsem dne 21./4. 1893 pokusy na žlazách na oku levém, dosud neoperovaném.

Na dolním víčku vbodnuta byla do čtyř vývodů drsná praeparační jehla, dříve ohněm sterilisovaná, tak že povrch její zčernal; kanál, kudy jehla se brala, bylo zřetelně viděti po setřených šedočerných částečkách s povrchu jehly, které ve žlázkách skrze konjunktivu viděti bylo.

Na horním víčku temporálně vbodnuta byla do čtyř vývodů táž jehla rozžhavená na Bunsenově kahanci; po vbodnutí viděti bylo na okraji víčka okrouhlé příškvary.

Nasální pak část horního víčka byla přes vývody žlaz Meibomských na okraji víčka přejeta rozžhavenou pincettou.

22./4. Na dolním víčku po studené jehle ani reakce, na hořením víčku po žhavé jehle a pincettě bílé příškvary, po pincettě úzký proužek víčka jako vyříznut.

25./4. Příškvary lpící; po jich odstranění pak viděti jest vtažené bělavé jamky, kudy druhdy šla rozžhavená jehla.

28./4. Na místě po spálení pincettou jest příškvar žlutavý, pod ním bělavá jizva, okraj jest tu pigmentu zbaven, ku středu víčka jest jizva ještě sukkulentní. Na místech pálených jehlou jest příškvar, po jehož odstranění nastává mírné krvácení, po spálenině jest viděti čtyři zářezy v okraji víčka.

Konjunktiva dosud stlustlá, infiltrovaná, kalná, cévy nastříknuty. Na dolním víčku po studené jehle není patrná reakce.

3./5. Na dolním víčku vývody beze změn, jen skrze konjunktivu dosud lze viděti šedočerné otřené částečky s povrchu jehly, při tlaku lze ze všech čtyř operovaných vývodů obdržeti kapičku řídkého šedého sekretu. Na pálených místech jsou žlutavé tenké, z části odchlípené příškvary; na okraji víčka čerstvé jizvy; při tlaku na žlázy lze vytisknouti hustý kalněžlutý sekret ze žlaz operovaných, který vystupuje ze zdánlivě kompaktní jizvy.

9./5. Na hořením víčku po spálení pincettou bělavá úzká jizva, po spálení jehlou dosud jemný příškvar na zářezových jizvách. Při tlaku na žlázky lze viděti, že z vývodů na jizvě nerozeznatelných vystupuje šroubovitě hustý žlutobílý sekret, již sušší, jako červovitá hmota.

Na dolním víčku po vbodání studenou jehlou počínají čtyři vývody býti širšími, šedějšími než sousední neoperované.

15./5. Na dolním víčku jsou vývody na okraji normální, skrze konjunktivu viděti lze našedlé proužky, ve vrcholu žlázky dosud částečky setřeného povrchu opálené jehly. Nahoře, na místě spáleném nalézají se jizvy, v nichž nelze viděti vývodů, sotva lze vytísniti stopy sekretu zcela suchého; na žlazách nic pozoruhodného.

18./8., tedy po 4 měsících utvořily se na hořením levém víčku na straně nasální i temporální, kde bylo kauterisováno, hruškovité, bělavým obsahem naplněné kysty žlaz Meibomských, přiléhajících ku jizvě. Stará kysta na pravém dolním víčku má obsah zcela bílý, při tlaku nelze vytlačiti více ani stopu obsahu ústím vývodů.

III. Žlutý dospělý králík.

16./6. Na levém horním víčku zavedeny byly 3 stehy se silnou nití, která objala a stehem sevřela vždy as 3 vývody Meibomské; vbodnuto bylo v kůži zcela na okraji skrze víčko do konjunktivy a o 3 vývody dále opět skrze konjunktivu zpět do kůže; uzel na kůži ležící druhý den byl již vytržen.

Výsledek byly pouze jizvové zářezy na okraji víčka horního.

Dolní víčko. Rozžhavená jehla na Bunsenově kahanci, vedle hořícím, vbodána byla do vývodů Meibomských. Druhý den 17./7. na tomto místě jest znáti na místě vývodů, do nichž vbodnuta byla žhavá jehla, šedobílou hmotu, poněkud do černa zbarvenou oxydovaným povrchem jehly, což znáti i dál pod konjunktivou, patrně nastříknutou; kolem vývodu jest tkaň na okraji víčka změněna ve vlhkou okrouhlou, šedobílou escharu.

7./8. Oškrabány byly na normálních dosud částech okrajů víčkových v pravo i v levo povrch vývodů Meibomských žlaz nožíkem a vbodáno drsnou jehlou jen do intaktních částí víčka do ústí vývodů.

Po této operaci vyvinuly se na místě kauterisovaných žlaz šedé proužky ve směru žlaz. Na dolním víčku počaly se ponenáhlu dva vedle sebe ležící tyto proužky šířiti, objevil se infarkt žlutavý, což 18./11. činilo dojem žlutobílého, ze zrnek složeného nádorku, jako semenec velkého.

Ještě lépe zdařila se operace na oku druhém, pravém.

16./6. Vývody Meibomských žlaz vždy několik vedle sebe opáleny byly povrchně, bez vbodnutí rozžhavenou jehlou — na horním víčku, na dolním povrch byl odstřižen s vývody a potřen ol. terebinthinae, což mělo za následek prudké hnisání se značnou zánětlivou reakcí dolního víčka a tuhé jízvy pozdější, kdež na víčku horním povstala jemná jízva, úzká, v níž nebylo lze odkryti ústí Meibomských žlaz: ku této jízvě sahaly skrze konjunktivu viditelné proužky šedé ve směru Meibomských žlaz, obsahující nahoře (ku konv. okraji tarsu v širší své části) žlutavé tuhé hmoty, které se během týdnů šířily, až dosáhly již za měsíc velikosti semence. Nádorek složen byl ze dvou částí, zadní větší, chobotnatou a šedější, a přední menší, tvrdší, stejnoměrně žlutavou.

17./9. Nádorek třen byl mezi prsty několik minut.

5./10. Nádorek o málo větší třen byl mezi prsty, po čemž z rozšířených konjunktiválních cev se objevilo nepatrné rychle přestávající krvácení.

10./10., tedy za 5 měsíců nádorek byl vyříznut a dán do alkoholu.

13./4. 93. Na pravo na hořením víčku temporálně nalézá se jízva po excisi právě popsaného nádorku. Nasálně dva zářezy v okraji víčka a šedé proužky; dole několik zářezů s proužky. Na levo v hořením víčku zářezy na okraji, k nimž přiléhají pod spojivkou žlutavé proužky, širší a nepravidelnější než žlázy Meibomské.

13./6. Zvíře usmrceno a částky, ektatické proužky jevící, uloženy byly v alkoholu a rozřezány v celloidinu kolmo na směr i ve směru žlaz Meibomských. Viz obr. 5.

Domníval jsem se již, že v oněch nádorcích vzbudil jsem chronické chalazion, které dle *Fuchse*, *Hornera* a j. povstává zadržením sekretu, jenž houstne a dráždí stěny, tak že povstává zánět a granulační tkaň. Zadržení sekretu bylo zde očividné i houstnutí jeho. Avšak při mikroskopickém vyšetření nebylo po zánětu neb granulační tkani chalaziové ani nejmenší památky. Viz obr. 4.

K témuž cíli přišel jsem i u jiných zvířat.

IV. Černý mladý králík.

25./9. V pravo na hořením i dolením víčku uprostřed zavedeno po 4 stezích, objímajících vždy as dva vývody Meibomské; nit leží mezi koží a konjunktivou, uzel na konjunktivě.

V levo vstřikována byla násilně gelatina zbarvená berlínskou modří do vývodu žlaz Meibomských jemnou Pravazskou stříkačkou, oblitou paraffinem při násadci; zcela dobře viděti bylo, jak vniká modrá hmota do žlaz. Nahoře i dole na 6 místech. Na to potřeny byly okraje kožní krotonovým olejem.

26./9. V pravo byly stehy vytrženy, reakce jeví se zduřením konjunktivy a okraje a injekcí cev.

V levo jest prudké hnisání okraje kožního i konjunktiválního, konjunktiva při okraji šedobělavá, žlázy neprosvitají spojivkou.

Na pravém oku povstaly na místech, kde stehy stáhly vývody Meibomských žlaz, později šedé proužky, při tlaku skýtaly hojnější sekret; na dolním víčku uprostřed utvořily se dva širší proužky, jeden sáhající až k okraji víčka, kratší, užší, druhý nedotýkající se okraje, za to ale delší a širší. Zvolna šířily se tyto

proužky, až některé dny měly vzezření puchýřků neb kyst naplněných kalnou tekutinou, kterou bylo lze tupým pátradlem a mírným pozvolným tlakem z části vytlačiti vývodem bez poškození stěny; vývody na okraji víčka sotva se liší od ostatních, jsouce v řadě pravidelné. Snad pigment ovrubující je jest poněkud řidší.

V. **Černá kočka.** 18./11. V narkose chloroformové opáleny okraje víček nahoře i dole po 2 místech rozžhavenou pincettou. Příškvar bělavý sahal až do konjunktivy, po eliminaci nepovstaly nijaké změny zajímavé, jen jizvy sahající od okraje trojúhelníkovitě do konjunktivy.

VI. U **bílých krys** spálen jemným galvanocauteurem okraj víček na různých místech; reakce značná, v konjunktivě objevila se v několika dnech poloprůhledná, skleněné perle podobná kysta; při mikroskopickém vyšetření nalezena byla čerstvá jizva se zánětlivou reakcí v okolí, stísnění vývodu Meibomského na okraji, rozšíření jeho dále ve žláze.

Sem do této řady pokusů o zúžení vývodu Meibomského mohu počítati nezdařené pokusy při injikování chalaziových bacillů do ústí vývodu, Meibomských které tím byly porušeny, tak že utvořily se známé mi proužky na místě žlaz Meibomských, byt ne chalazion, které, jak jsem dokázal, snáze povstává po injekci bacillů pod konjunktivu do vývodů Meibomských.

VII. Dne 11./11. operován byl hnědý pinč a hnědý ratlík v ústavu pathol. anatomie, jichž mi p. prof. Hlava ku pokusům na víčkách očních laskavě použiti dovolil. Silnější jehlou Pravazské stříkačky, kterou nabrány částečky kultury chalaziových bacillů [1]) a vbodáno do vývodů Meibomských žlaz, u psa zvlášť zřetelně viditelných na pigmentovém okraji víček. Při vbodnutí, které učiněno bylo na každém víčku do pěti žlaz, ovšem se hmota kultury setřela; při tom rušilo značně hojné krvácení z míst vbodnutí.

12./11. Vbody jsou znáti co prohlubeniny, reakce v konjunktivě jevící se mírným zduřením a injekcí. Sekret žlázek jest o něco zvýšen.

13./11. Totéž.

14./11. Vývody vystouplé žlutavé, sekret žlutavobílý, hojnější, bacilly chalaziové nelze nalézti.

Později povstaly na několika místech u obou psů podobné šedé proužky na místě žlaz Meibomských, jako u králíků. Mikroskopicky prohlíženy nebyly

[1]) Část bouillonové kultury od 28./10. vlita byla na steril. misku, do ní přenesena steril. kličkou kultura na krevním seru od 22./10., mimo to přenesena kultura z ob. agaru od 22./10.; tato suspense vzata do Pravazské stříkačky, jejíž jemná kanulka vbodána byla do vývodů a pokoušeno se vstříknouti něco málo do žlázy; tekutina odbíhala vedle rány, dost hojné krvácení.

Mimo to vstřikoval jsem tímto způsobem 30./10. u čtyř různobarevných králíků vždy na jedné straně do obou víček po 4 injekcích do Meibomských vývodů, tedy na 32 místech podobnou suspensi bacillů chalaziových s negativním výsledkem pro vzbuzení chalazia, za to však následkem porušení vývodů obdržel jsem četné proužky ektatické.

VIII. U čtyř **bílých králíků** kauterisovány byly okraje víček vždy na jednom místě dotknutím galvanocauteuru. Již v několika dnech viděti bylo rozšíření vývodů žlaz Meibomských. Po 5 týdnech byla místa ektatická vystřižena, tvrzena v alkoholu a rozřezána na serie v paraffinu. V. obr. 1. 2.

Nejlépe zdařily se při vzbuzování kyst žlaz Meibomských u zvířat methody, jimiž podvázány vývody přímo při okraji víčka aneb okraj vývodů opálen.

Podobný experiment provedl bezděky lékař u nemocného H. W., 50letého ředitele hosp. školy. Nemocný jest velký, šedobledé pleti, vazivo podkožní a svalstvo chabě vyvinuto, kostra silná. Po několik roků trpí již občas zánětem víček a spojivky oční zvlášť na straně levé. V posledních měsících zpozoroval na dolním levém víčku nádor, jenž začal mírnými bolestmi, slabým zarděním kůže, silným však překrvením spojivky víčka. Před několika měsíci natíral mu lékař ob den spojivku oční na tomto místě, vida tam zrnečka, modrým kamínkem aneb lapisem in bacillo. Patrně měl lékař tuto chorobu za trachom.

Na dolním víčku v levo nalezl jsem kůži volnou, nádorem v tarsu asi jako pecka třešňová velkém pozdviženou; žlázy Meibomské na vývodech skoro normální, jen některé poněkud více secernující, jiné málo; pod konjunktivou u kraje víčka, stlustlou, přimodrale bělavou, viděti lze šedé proužky 1—2 *mm* dlouhé, různě široké, na vzájem ne zúplna parallelní. Několik milimetrů od okraje prosvitá injikovanou spojivkou tvrdý nádor a posunuje spojivku do výše.

Excise nádoru i se spojivkou po desinfekci sublimatem a vkápnutí 3% kokainu. Nádor uložen byl v alkoholu. Řezy vykonány byly v celloidinu. Při mikroskopickém vyšetřování (viz obr. 6. řez při okraji víčka, s tímto rovnoběžně) objevilo se, že spojivka na okraji víčka byla změněna ve tkaň jizvovou, pod níž aciny žlázy Meibomské zašly a pokud tato tuhá jízva dovolila, povstaly ektasie vývodů; po stranách této pevné jízvy povstaly mnohem širší dilatace vývodů; chalaziová tkaň vlastní, která byla ovšem již před kauterisací, nalézá se sama pro sebe, právě tak jako rozšířeniny vývodů žlaz Meibomských nemajíce žádnou zvláštní aetiologickou souvislost se tkaní granulační, která jest dále v zadu v tarsu a jen tu a tam perforuje acinus. O poměrech těchto zmíním se šíře v práci o anatomii chalazia jednající.

VÝKLAD VYOBRAZENÍ.

Obr. 1. Vývod Meibomské žlázy ucpaný rohovinou u králíka za pět týdnů po kauterisaci galvanocauteurem. Řez ve směru žlázy z paraffinové serie, barveno kochenillou Czokorovou. Zvětšení Reichert. Obj. 4. Comp. oc. 4. Dole část cysty.

Obr. 2. Cystická ektasie vývodu Meibomské žlázy, uprostřed žlázy a rozšiřování se vývodu dál nahoře v žláze u králíka, jemuž kauterisován byl okraj víčka před 5 týdny galvanocauteurem. Řez ve směru žlázy z paraffinové serie. Barveno kochenillou Czokorovou. Zvětšení Reichert. Obj. 1. Comp. ocul. 4.

Obr. 3. Ektasie vývodů Meibomských žlaz u králíka, jehož okraj víčka byl kauterisován lapisem, před 6 měsíci Řez na příč Meibomských žlaz při okraji víčka, kde viděti jest jízvu a přiléhající rozšířeniny. Barveno haematoxylinem. Zvětšení Reichert. Obj. 1. Comp. ocul. 4.

Obr. 4. Cysta Meibomské žlázy s přiléhajícími zbytky acinů u králíka, jemuž před 5 měsíci byl kauterisován okraj víčka rozžhavenou jehlou podélně. Řez ve směru žlázy. Barveno haematoxylinem. Zvětšení Reichert. Obj. 1. Comp. ocul. 4.

Obr. 5. Zúžení a ucpání zakřiveného vývodu Meibomské žlázy s cystou nahoře povstalou z vývodu, stísnění sousedních acinů — u králíka, jemuž před 5 měsíci podvázány byly pevně vývody žlaz zcela při okraji víčka. Řez ve směru žlázy. Barveno kamencovým karminem. Zvětšení Reichert. Obj. 1. Comp. ocul. 4.

Obr 6. Lidské chalazion, které páleno bylo lékařem skalicí a lapisem tak, že vedlé chalazia povstaly jízvy na okraji a ektasie přiléhajících vývodů Meibomských žlaz. Řez na příč žlaz zcela při okraji víčka, dole část chalazia zachycena, které leží mnohem výše. Barveno haematoxylinem, Zvětšení Reichert. Obj. 1. Comp. ocul. 4.

Obr. 7. Poloprůsvitná meziřasová kysta u 50letého muže, která povstala rozšířením váčku řasového a vývodu žlázy mazové po ucpání vývodu váčku rohovinou. Obraz kreslen jest hlavně dle jednoho řezu paraffinové serie. Barveno kochenillou Czokorovou. Cylindrický epithel zevní pochvy sploštělého váčku přechází dole přímo *e* do cylindrického epithelu kysty. Zvětšení Reichert. Obj. Comp. ocul. 4.

Obr. 8. Různý epithel ve stěnách kysty, dole u *e—f* proti sobě ležících. Zvětšení Reichert. Obj. 8. Comp. ocul. 4.

Obr. 9. Ektasie vývodu žlázy Meibomské u poliklinického nemocného T. L. s nahromaděním se rohoviny kol ústí žlázky na okraji víčka (dolní obraz). Kresleno dle přírody před usazováním se pozdějších infarktů.

Obr. 10. Kysta Meibomských žlaz u králíka za 9 měsíců po protažení nití skrze celou tloušťku víčka a vývody žlaz Meibomských při okraji víčka. Kresleno dle přírody.

Über die Cysten des Augenlidrandes.

Von J. Deyl.

An Stelle der Meibom'schen Drüsen findet man öfter graue Streifen, breiter und unregelmässiger als die benachbarten durch die Conjunctiva sichtbaren Drüschen; in diesen Streifen kann man gelbliche Körnchen beobachten, die zuweilen ganze Gruppen bilden und die unter dem Namen »Infarkte der Meibom'schen Drüsen« bekannt sind, oder die eine gelbweisse oder schmutzigweisse Färbung haben und von härterer Consistenz sind, die von der Entwicklung kohlensauren Kalks bedingt ist und hernach mit dem Namen »Lithiasis« bezeichnet wird. Verhältnissmässig selten entfernte ich mittelst eines kleinen Schnittes ein hartes eckiges Körnchen von Aussehen und Consistenz harten Paraffins, welches sich unter dem Mikroskop als amorphe in fettlösenden Substanzen sich vollständig auflösende Masse darstellte. Die Entstehung dieser Streifen wird durch Ektasie der Ausführungsgänge der Meibom'schen Drüsen erklärt, die durch Verstopfung der Ausführungsgänge hervorgerufen wird, infolge dessen eine Stauung des Sekrets eintritt, welches sich verdickt und nachher mit Kalkablagerungen sich vermischt, hiedurch Farbe und Consistenz ändert und stärkere oder geringere Reizungen der Conjunctiva, zuweilen auch der Cornea verursacht.

Vossius sagt in seinem Lehrbuch: Die Verstopfung der Ausführungsgänge der Meibom'schen Drüsen führt zur Retention des Sekrets, zu kleinen Cystoiden-Erweiterungen oder zu Verkalkung des Inhalts.

Schweiger führt an: »Die Abnormitäten der Meibom'schen Tarsaldrüsen haben ihren Grund meistens in Retention der Sekrete. Dieselben häufen sich im Ausführungsgange an und bilden kleine, rundliche Erhebungen auf dem Tarsaltheil der Conjunctiva in der Nähe des Lidrandes, welche sich dem Patienten durch ein Gefühl von Druck bemerklich machen. Manchmal kommt eine Retention der Sekrete in der Tiefe der Drüsenschläuche vor, man sieht

am hinteren Ende des Tarsaltheiles den ausgedehnten Grund der Drüse gelblich durchschimmern, welcher mit verhärteten Sekreten gefüllt, sich etwas über das Niveau der Conjunctiva erhebt. In einzelnen Fällen kommen sogar durch Ablagerung von kohlensauerem Kalk und Cholestearinplatten in den zurückgehaltenen Drüsensekreten steinige Concremente zu stande (Lithiasis conjunctivae). Gibt dieser Zustand Veranlassung zu localer Reizung der Conjunctiva, chronischer Conjunctivitis oder sonstigen Beschwerden, so kann man die Drüse mit einer Haarnadel eröffnen und den Inhalt entleeren.«

In ähnlichem Sinne spricht sich, gewöhnlich ganz kurz, die Mehrzahl der Autoren aus. Ich habe sorgfältig eine Reihe von Fällen beobachtet, von welchen ich jedoch nur drei kurz anführen werde, gleichsam als Repräsentanten dieser Krankheit im Kindesalter, bei Erwachsenen und im Greisenalter.

Klinische Fälle.

5./5. 1893. T. Nik., 12jähriger Student.

Patient klagt über Röthung der Augenlider, Druckgefühl und Thränen mit zeitweiliger Verschlimmerung. Im Alter von 4 Jahren hat er ein langwieriges Augenleiden besonders am rechten Auge überstanden, seit welcher Zeit das rechte Auge schlecht sieht. Die Mutter litt öfter an Bluthusten. Der Kranke ist von gracilem Körperbau, blassen Hautdecken, blond, von entsprechender Muskulatur, das Unterhautzellgewebe ist gut entwickelt.

Die ein wenig verdickten Augenlidränder sind zwischen der Wimpern mit feinen Schüppchen bedeckt, die Haut geröthet. Die Ausführungsgänge der Meibom'schen Drüsen sichtbar, einzelne an den unteren Lidern mehr hervortretend, von hellerem Gewebe umsäumt, gleichsam als würden sie Knötchen bilden; an diesen Knötchen liegen durch die Conjunctiva sichtbare graue Streifen, die beim Druck ein trübes Tröpfchen Sekret entleeren, das in der Mitte des Knötchens am Lidrande sich zeigt, gerade so wie das Sekret in den normalen Drüsenmündungen in der Umgebung. Siehe Abbild. 9.

Die Conjunctiven der Lider mässig injicirt. An der Cornea des rechten Auges findet man diffuse Flecke. Die Sehschärfe rechts ist $^5/_{50}$ — D 3 $^5/_{30}$, liest $\mathcal{J}$ N. 9, links $^5/_5$ $\mathcal{J}$ N. 1.

Die Behandlung bestand in Bestreichen der Lidränder mit einprocentigen weissen Präcipitat-Vaselin, Umschlägen mit Plumbum aceticum und zeitweiligem Eintropfen einer einprocentigen Cocainlösung. Die Beschwerden liessen vollständig nach, desgleichen die Röthung der Lidränder und die Injection der Conjunctivalgefässe. Nach Verlauf einiger Wochen zeigten sich allmälig gelbliche Körnchen in jenen grauen Streifen in den Ausführungsgängen der Meibom'schen Drüsen, bis am 29. Juni, somit nach Verlauf eines Vierteljahres, Gruppen dieser Körnchen — Infarkte — an den Lidrändern zu sehen waren, an Stellen wo früher sich nur ektatische graue Ausführungsgänge befunden hatten, wie aus der Zeichnung ersichtlich ist. Um Mitte Juni 1893 konnte ich an dieser Stelle aus dem Ausführungsgange am Lidrande kein Sekret mehr

herausdrücken. Der Kranke war jetzt sehr empfindlich bei dem zartesten Drucke auf die nunmehr erhöhten, knötchenförmigen, weisslichen und harten Infarkte. Vielleicht handelte es sich hier schon um eine Verkalkung, womit die beim Drucke nunmehr erheblich gesteigerte Schmerzempfindung zu erklären wäre, die früher nicht vorhanden war, obzwar das Sekret früher öfters ausgedrückt wurde und hiedurch wäre auch begreiflich, warum man später nichts von diesem verhärteten, verkalkten Inhalt mehr herausdrücken konnte. Häufchen dieser Körnchen beginnen nun die Conjunctiva emporzuheben. Die Conjunctivalgefässe sind rings um diese Infarkte erheblich erweitert, gleichsam als würden sie einen rothbraunen Saum um dieselben bilden. Die übrigen Meibom'schen Drüsen sind normal.

20./6. V. Ant. 37 Jahre alter Metalldrechsler. Kam zur Ordination wegen öfteren Röthung der Augen, besonders der Lider, verbunden mit Gefühl von Druck und Schneiden, wodurch er in der Arbeit gestört ist.

Der Kranke ist gross, von kräftigem Körperbau und Muskulatur, gut genährt. Die Sehschärfe rechts und links $^5/_5$ *S.* Nr. 1. Zu beiden Seiten sind die Lidränder in der häutigen Partie um etwas verdickt. In einem Streifen der Haut an den Rändern der Lider, besonders der unteren, in einer Breite von fast 3 *Mm* kann man mittelst der Loupe an der Basis der einzelnen Wimperhaare und der Härchen ein Knötchen von der Farbe und Consistenz der Epidermis sehen, welches von sehr feinen Gefässen spärlich bedeckt ist. Rings um die Mündungen der Ausführungsgänge der Meibom'schen Drüsen findet man ähnliche Knötchen meist ohne Gefässe. Die Meibom'schen Drüsen scheinen durch die Conjunctiva gelblich durch, nur einige Drüschen sind in graue breitere Streifen von 3—4 *Mm* Länge verwandelt. Zwei derselben befinden sich an der Gränze des innern und mittleren Drittheils des Lides, zwei an der Gränze des mittleren und äusseren Drittheils des Lides.

Gleichfalls am untern Lide, aber ganz aussen bei der Commissur sieht man ausserdem, dass ein ähnlicher Streifen am Scheitel der Drüse weiter oben vom Lidrande sich cystenartig gegen die Temporalseite erweitert und über das Niveau die Conjunctiva hervordrängt. In der äusseren Ausbuchtung dieser Cyste kann man körnige, gelbliche, gleichsam an der Wand der Cyste anhaftende Stoffe sehen. Die Gestalt dieser Cyste gleicht sehr der künstlich hervorgerufenen Cyste beim Kaninchen, die in der Abbildung 10 aufgezeichnet erscheint.

Beim Druck auf die Streifen und auf diese Cyste erscheint in dem dem Drüschen entsprechenden Knötchen am Lidrande ein Tröpfchen trüben Sekrets. Die Conjunctivalgefässe an den Lidern sind stark injicirt.

Verordnet wurde Natrium bicarbonicum in schwacher Lösung zu Waschungen und Umschlägen mit Burow'scher Solution. Auch in diesem Falle zeigte sich später reichliche Ablagerung neuer körnigen, gelblichen Massen in den Streifen und in der Cyste.

Mar. Anna, 74jähr. Taglöhnerswitwe.

Als Kind hat sie Variola überstanden, war zuvor dreimal geimpft, jedoch stets ohne Haftung.

XXXIII.

Heuer im Winter bekam sie Thränen, Druck der Augen und zuweilen Verklebung der Lider. Patientin ist für ihr Alter gut genährt, von kräftiger Constitution, schlaffer Muskulatur, brünetter Hautfarbe, besonders im Gesichte, woselbst mit der Loupe an der Haut eine Menge feinster oberflächlicher Gefässe sichtbar ist. Spannt man die sehr nachgiebige, wenig elastische Haut an, treten deutlicher sehr zahlreiche Millium ähnliche, im Niveau der Haut liegende Körnchen hervor, die zuweilen verschmelzen und eine gelbliche, fast Xanthelasma ähnliche Gestalt haben; in ihren rinnenförmigen Falten ist die Haut weiss. In den Brauen zu beiden Seiten befindet sich an der Basis eines jeden Haares ein Knötchen, ähnliche Knötchen sitzen an der Basis fast einer jeden Wimper, von der Temporalseite, wo sie kleiner sind, beginnend, bis zur Nasalseite, wo diese Knötchen grösser werden, bis sie sich in kleine durchsichtige Cysten von Hirsekorngrösse und darüber verwandeln; eine derselben, jedoch ganz an der letzten Wimper der Nasalseite über dem oberen Thränencanal befindliche erreicht die Grösse eines halben Hanfkorns und ragt über das Niveau der Haut hervor. Die in ihrem oberen Theile stehende Wimper ist an ihrem Ende dünn, gelblichweiss, während die anderen Wimperhaare schwarz und stärker sind. An der Oberfläche der Cyste sieht man spärliche feine Gefässe. An der Nasalseite der Cystenwand bemerkt man mit der Loupe eine kleine weisslich umgebene Öffnung, durch welche bei starkem Druck auf die Cyste zwischen den Fingern ein kaum sichtbares vereinzeltes Tröpfchen einer klaren Flüssigkeit herausrinnt, ohne dass sich der Umfang der Cyste verkleinern würde. Nach einigen Tagen habe ich mit Zuhilfenahme der Loupe diesen Versuch wiederholt.

Ähnliche Knötchen an der Basis der Wimpern sind auch am unteren Lide. Da, wo die Wimper in das Knötchen eindringt, wird sie von einem noch blässeren Gewebe als das Knötchen selbst umschlossen. In der Haut oberhalb der Commissuren befindet sich je ein hirsegrosser, warzenartiger Auswuchs. Die Lidränder sind etwas verdickt, an zahlreichen Mündungen der Meibom'schen Drüsen kann man blasse, rundliche Erhöhungen sehen. In der Mitte des rechten unteren Lides ist nächst dem unteren Tränencanälchen der Rand geröthet, die Knötchen über den Ausführungsgängen sind grösser, im Durchmesser breiter, die ihnen anliegenden Ausführungsgänge breit, graugelb, die Drüsen selbst, etwa 3—4 an ihrem Scheitel erweitert, graugelb, die Conjunctiva emporhebend. Bei der Untersuchung mit der Sonde machen diese Erweiterungen den Eindruck weicher Cysten, aus welchen beim Druck durch die Mündung des Ausführungsganges am Rande im Knötchen ein trüber Tropfen dünnen Sekrets ausfliesst. Die Conjunctivalgefässe sind besonders an diesen Stellen sehr injicirt und erweitert.

Die Kranke kam regelmässig in die Ordination und wurde ständig beobachtet; die Behandlung bestand in Cocain oder schwachem Collyrium, sobald sich eine grössere schleimige Secretion zeigte, die jedoch im Ganzen nur selten sich einstellte. Im Verlaufe von acht Wochen schwanden die subjectiven Beschwerden und die Gefässinjection, die Cysten verkleinerten sich, so dass die Conjunctiva nicht mehr so bedeutend hervorgewölbt war, der Inhalt

wurde dichter und geringer und bei der Untersuchung mit der Sonde härter. Bisher konnte man bei stärkerem Drücken das aus dem Ausführungsgange aufsteigende Sekret an dem zugehörigen Knötchen im Lidrande sehen. Später wurde der gelbliche Infarkt kleiner und ich konnte beim Drucke es nicht mehr erzielen, dass am Ausführungsgange in der Mündung ein Theil des Sekrets hervortrete. Alle übrigen Drüsen und ihre Ausführungsgänge sind normal, nur etwas breiter.

In allen diesen wie auch in andern Fällen wird es durch die klinische Beobachtung bestätigt, dass durch Anhäufung des oberflächlichen Hautgewebes rings um die Ausführungsgänge der Meibom'schen Drüsen diese sich vielleicht verengern, vom Anfang an nicht gänzlich schliessen, weil das Sekret stets herausgedrückt werden kann. Infolge der Verengerung entsteht eine Retention des Sekrets, Ektasie der Ausführungsgänge und der Drüse und hernach Ablagerung eines gelblichen Infarkts.

Nun handelt es sich um den anatomischen Befund bei dieser klinischen Beobachtung der Veränderung der Meibom'schen Drüsen. Bisher ist mir die Auffindung eines anatomischen Beweises nur in dem Lehrbuche von *Michl* gelungen: »Eine Ansammlung des abgesonderten Sekretes in den Ausführungsgängen der Meibom'schen Drüsen gewöhnlich mit kalkiger Metamorphose (Lithiasis) und hauptsächlich bei älteren Leuten und chronischen Entzündungen des Lidrandes und der Bindehaut beobachtet. Wendet man das Lid um, so erscheint die erkrankte Stelle unter Bindehaut weisslich durchschimmernd, mehr oder weniger erhaben, in Hirsekorn- bis Erbsengrösse und von harter Beschaffenheit, wie dies durch Betastung mit einer Sonde nachweisbar ist. Mikroskopisch ist in solchen Fällen eine mehr oder weniger bedeutende Ausdehnung der Seitenkammern und der Ausführungsgänge der Tarsaldrüsen sichtbar.«

Das Bild im Buche ist sehr instructiv. Mit dieser strikten Beschreibung *Michel's* ist die klinische Beobachtung der Ektasie im Drüschen und des Ausführungsganges anatomisch bestätigt, beim Menschen ist jedoch die Ursache der Ektasie anatomisch nicht nachgewiesen, es geschicht keine Erwähnung von den Verhältnissen des Ausführungsganges. Ich suchte in dieser Hinsicht Belehrung in den Arbeiten der Autoren über Schleimhautcysten und Hautcysten überhaupt, insbesondere über Cysten, die aus Talgdrüsen sich entwickeln, zu welchen auch die Meibom'schen Drüsen ihrem ganzen Bau nach gehören. Bezüglich der ersteren führe ich die Anschauung F. v. *Recklingshausen's* in Virchows Archiv B. 48. S. 432 an, woselbst er die unter dem Namen »Ranula« bekannte Cyste beschreibt: »So kann man die ganze Cyste auf die allereinfachste Art als eine kolossale Dilatation des Hauptausführungsganges, der von Beginn in der Mitte der Drüse (Blandin-Nuhn) sich vorfand, bezeichnen.«

In nahezu gleicher Weise spricht er sich über die Bartholinischen Cysten auf Seite 470—471—472 aus. Bezüglich der Ätiologie der Dilatation und der Erklärung über die Entwicklung dieser Cysten finden wir auf Seite 481: »Die Erkrankung — Entzündung — muss nur eine partielle sein, wenigstens

nur partiell die Function stören: einerseits nur partiell den Ausführungscanal verschliessen — gewisermassen muss eine circumscripte Myxangioitis sich einstellen — auf der anderen Seite darf das Drüsengewebe seine Function nicht ganz verlieren weder infolge dessen, dass die Entzündung sich ausbreiten würde, noch infolge von Atrophie, die sich einstellt, wie dies auch die experimentellen Beobachtungen an den Speicheldrüsen beweisen, im Gefolge der Verschliesung des Canals, gewiss als Wirkung des Druckes.«

Nachdem ich in zahlreichen Notizen über verschiedene Vaginalcysten keine Aufklärung finden konnte, habe ich speciell meine Aufmerksamkeit den verwandten Talgdrüsen in der Haut zugekehrt. Die Berichte über die anatomischen Verhältnisse, die uns sicheren Aufschluss über die Entstehungsweise der Cysten aus diesen Drüsen bieten würden, sind sehr spärlich. Lücke (Virchow Archiv XXVIII. S. 379) sagt: »Ich glaube, dass die Bezeichnung Atherom nur für jene epithelialen Cysten gelten werde, die sich aus Einstülpungen der äusseren Haut entwickeln, daher besonders aus den verschlossenen Talgdrüsen«. Auf welche Weise jedoch diese Verschliessung entsteht, hat erst *Chiari* in seiner gründlichen Arbeit über die Atheromcysten nachgewiesen. Chiari untersuchte die Leiche eines 74jährigen Strassenkehrers, dessen Körper ausser der Handfläche, der planta pedis und der Volarseite der Finger, wo bekanntlich keine Haare und Talgdrüsen vorhanden sind, mit unzähligen Geschwülsten der Haut, theils runden, theils ovoidalen, zuweilen abgeplatteten bedeckt war, die zum Theile sehr klein, fast kaum mit freiem Auge sichtbar waren, zum Theile die Grösse einer Nuss erreichten. Bei einzelnen war noch wie bei Comedonen obenher eine mit einer schwarzen Masse verschlossene Oeffnung zu erkennen, die beim Drucke nachgab, wornach sich der Inhalt der Cyste entleeren liess.

Die Haut zeigte sich überhaupt bei der mikroskopischen Untersuchung mit einer relativ starken hornartigen Schichte bedeckt, die oberhalb der Mündung der Haarbälge Knötchen bildete, von deren Gipfel öfter ein Haar hervorragte.

Dieser Befund entsprach vollkommen dem klinischen Befunde bei den epidermalen Knötchen am Rande der Augenlider und in der Umgebung der Mündungen der Meibom'schen Drüsen, wie ich ihn oben bei der Ektasie der Meibom'schen Drüsen und der Haut-Cysten am Lidrande beschrieben habe.

Chiari spricht in seinem Falle von Hyperkeratose. Die Mündung der Haarbälge hat sich mit hornartigen Massen verstopft, worauf eine Erweiterung nur der oberen Partie der Bälge insbesondere an der Stelle erfolgte, woselbst in den Balg ein Ausführungsgang der Talgdrüse mündet. Durch Production von Haaren aus der unteren noch erhaltenen Partie und aus dem beständigen Sekret der Talgdrüse entwickelten sich Cysten, deren Inhalt Härchen, Talg und Hornmassen bildeten. Auf diese Cysten werde ich im weiteren Verlaufe zurückkommen.

Oder die Verstopfung mit Hornmassen trat tiefer im Haarbalg ein, wodurch sich nur der Ausführungsgang der Talgdrüse erweitern konnte, »oder es kommt wahrscheinlich bei tiefer hinabreichender Verlegung des Haar-

balges, was aber viel seltener ist, zu einer Dilatation des Ausführungsganges einer Talgdrüse zunächst durch von den Drüsenbläschen gelieferten und retentirten Talg, weiter auch durch Hornmasse, wodurch die eigentlichen Talg-Drüsencysten gegeben sind«. (S. 212.)

Wie ersichtlich, urtheilt Chiari mit Wahrscheinlichkeit, dass durch Verstopfung mit Hornmassen bis zur Mündung des Ausführungsganges der Talgdrüsen diese sich cystisch erweitert.

Ich habe mir vorgenommen, experimentell an den Ausführungsgängen der Meibom'schen Drüsen, die dem Baue nach mit den Talgdrüsen identisch sind, zu ermitteln, ob ihre Verengerung und Schliessung in der Mündung und dem Ausführungsgange zu Ektasien, Infarkten und Cysten führe. Die anatomischen Verhältnisse dieser Drüschen sind für das Experiment weit günstiger, weil sie isolirt liegen, selbständig und nicht in die Haarbälge münden, weshalb sich auch die entstandenen Veränderungen besser beurtheilen lassen. Ein weiterer Zweck dieser Versuche war auch mir die Überzeugung zu verschaffen, ob die Ansicht begründet ist, dass durch Verschliessung der Mündung der Meibom'schen Drüsen und durch Retention ihres Sekrets dieses die Wände reizt und die Veranlassung zur Entzündung in der Umgebung der Drüse und in den Acinis bietet, wodurch ein Granulationsgewebe in den Augenlidern sich entwickeln würde, welches unter dem Namen Chalazion bekannt ist. Dadurch wird meine Arbeit »Ueber die Aetiologie des Chalazion« (Mitth. der böhm. Akademie 1893) gestützt.

Ich suchte bei verschiedenen Thieren mit nachfolgenden Methoden die Ausführungsgänge der Meibom'schen Drüsen am Rande der Augenlider zu verengen oder abzuschliessen. In die Ausführungsgänge, die insbesondere an den pigmentirten Rändern der Augenlider bei Thieren gut zu sehen sind, wurden rauhe Präparirnadeln oder Drähtchen eingebohrt und mehrmals herumgedreht oder es wurden am Bunsen'schen Brenner erhitzte Nadeln eingeführt; ein andermal wurden vorher mit einem Messerchen — senkrecht auf den Lidrand mit der Schneide aufgelegt — die oberflächlichen Schichten abgeschabt, hierauf eine gewöhnliche oder glühende Nadel eingebohrt. Oder es wurde die Fläche über den Ausführungsgängen der Meibom'schen Drüsen mit einer glühenden, in der Richtung des Lides gelegten Nadel oberflächlich verschorft oder es wurde mit einer glühend gemachten Pincette der Rand entweder ohne vorherige Abkratzung oder nachher bestrichen oder es wurden die Ausführungsgänge mit einem feinen Galvanokauter ausgebrannt. Wieder in anderen Fällen wurde der Lidrand mit Terpentin- oder Crotonöl bestrichen; in die Drüschen wurde von der Mündung aus durch die Ausführungsgänge gefärbte Gelatine eingespritzt, deren Eindringen durch färbige Streifchen sichtbar war. Die Injection durch die Mündungen gelingt ziemlich schwer, wie dies bereits *Fuchs* erwähnt, indem er bei Beschreibung seiner Gefässinjectionen sagt, es sei nothwendig in die Drüse zu injicirem, damit die injicirte Masse zuerst die Talgmassen verdränge, die an den Mündungen wurmförmig herausdringen. Ein andermal wurde eine entzündungserregende Mischung vom Aether mit Terpentin injicirt, schliesslich wurden Fäden eingeführt,

*

damit sie entweder im Ausführungsgange eines Drüschens haften oder einige Ausführungsgänge ganz am Rande fest unterbinden, wobei der Knoten auf die Haut, an die Conjunctiva oder an den Lidrand gelegt wurde.

Die Versuche wurden an 4 weissen Ratten, 10 Kaninchen, 2 Hunden, einer Katze immer an allen Lidern an mehreren Stellen vorgenommen, sodass nach einzelnen Drüsen gerechnet Hunderte von Versuchen ausgeführt wurden. Hier sind nicht jene Versuche mitgezählt, bei welchen ich in die Mündungen der Ausführungsgänge Bakterien und Kokken injicirte, durch welche ich Chalazien hervorrufen wollte, was jedoch in diesen Fällen nicht gelungen ist, wobei aber der Ausführungsgang beschädigt wurde, sodass dieselben ektatischen Veränderungen der Drüsen wie in den anderen Versuchen entstanden.

Am besten bewährten sich die Versuche nach Einbohrung rauher Nadeln, nach Unterbindung einiger Ausführungsgänge mit dem Knoten auf der Conjunctiva und nach Brennen besonders mit dem Galvanokauteur.

Am schnellsten zeigen sich Veränderungen an den Drüsen, eigentlich deren Ausführungsgängen, die durch die Conjunctiva sichtbar werden, nach dem Galvanokauter. Zuweilen schon nach einigen Tagen, während noch der Schorf anhaftet, entwickelt sich eine Anschwellung an Stelle der Meibom'schen Drüsen, welche durchscheinend ist, die Conjunctiva emporhebt wie eine trübe Glasperle. Als ich nach 4—5 Wochen untersuchte, zuweilen viel später, fand ich zumeist graue ektatische Streifchen, oder höckerige Streifchen mit gelblichen Körnchen besonders in den Buchten oder mitunter das ganze Drüschen und den Ausführungsgang in eine birnenförmige, mit gelblichen Massen angefüllte Erweiterung verwandelt. Bei intensiverem Brennen entstanden nur Narben an Stelle der Drüsen. In einem Falle bei einem Kaninchen, dem der Lidrand mit dem Galvanokauter ausgebrannt wurde, entwickelte sich nach vier Wochen eine eingezogene Narbe, an welcher fünf gelbe birnenförmige, im Vergleiche mit den benachbarten Drüsen erheblich erweiterte Drüschen derart lagerten, dass sie mit ihren engeren Ausführungsgängen zur Narbe convergirten, mit den erweiterten Gipfeln divergirten, wodurch eine besondere strahlenförmige Lagerung der erweiterten Drüsen zustande kam.

Nach Monaten entwickelten sich dünnwandige subconjunctivale buchtige Cysten, welche zeitweilig die Anspannung der Cystenwände änderten, mit grauem, weisslich durchscheinenden Inhalt, in welchem stellenweise schmutziggelbe Massen abgelagert waren. Am häufigsten entwickelten sich zahlreiche ektatische graue Streifchen; an vielen Stellen sah man strichförmige Narben, vom narbigen Einschnitte am Lidrande in die Tiefe ragend, wo die Drüschen offenbar schwanden und nur eine Narbe sich entwickelte.

Beim Druck auf die ektatisch veränderten Stellen konnte man entweder einen dünnen graulichen Inhalt ausdrücken oder einen dickeren gelben, trockeneren schraubenförmig aus den überfüllten Drüschen durch den Ausführungsgang fliessenden Inhalt entleeren. In der Mehrzahl der Fälle hatten die Mündungen der Drüschen am Lidrande merkwürdigerweise ein normales Aussehen; an den ausgebrannten Stellen befanden sich freilich narbige, derbe, enge Streifen längs des Lidrandes, in welchen verengte, aber nicht oblite-

rirte Ausführungsgänge zu finden waren. Nur bei einer grossen Cyste (siehe Bild 4.) war die Narbe am Lidrande hart und beim Druck auf die Cyste floss mühsam nur ein wenig des Inhalts aus; allerdings wurde kein sehr starker Druck geübt, um die Cystenwände nicht zu beschädigen. Im Allgemeinen kann man sagen, dass die Ektasie der Meibom'schen Drüsen sich schon nach unvollständiger Verschliessung und nicht erst nach einer festen Obliteration der Ausführungsgänge entwickelt, die ein Druck im Cysteninhalt nicht überwinden würde.

Die excidirten streifenförmigen oder ausgebuchten cystischen Erweiterungen wurden in Alkohol gelegt und sodann zur mikroskopischen Untersuchung entweder in Celloidin eingebettet oder sie wurden nach 24stündiger Färbung in Czokor'scher Cochenillösung zu Serienschnitten in Paraffin eingeschlossen.

Bei der mikroskopischen Untersuchung 10—14tägiger Stadien wurden frische Verbrennungsnarben gefunden, deren Gewebe sich stark färbte, die Drüsen-Ausführungsgänge verengt, in der Mündung des Ausführungsganges angehäufte Hornmasse, weiter oben im Ausführungsgange, der hinter der Mündung nur wenig erweitert war, fanden sich wie Pfröpfe dichte, schmutzig gelbliche Massen angehäuft, die sich nicht färbten. Der Ausführungsgang der Drüse, der bekanntlich in der Mitte derselben verläuft, war erheblich erst in seiner mittleren und oberen Partie erweitert, sodass an den Schnitten, wo es gelungen ist das Drüschen der ganzen Länge nach zu treffen oder an den Serien-Längsschnitten, ganz deutlich zu sehen war, dass die Ektasie insbesondere in der Mitte, dann oben im Ausführungsgange der Drüse beginne. Manchmal ist der Ausführungsgang selbst zweimal so breit wie die Gruppen der Acini an seinen beiden Seiten zusammen. Der Inhalt dieser erweiterten Ausführungsgänge ist nebelförmig getrübt, formlos oder auch rein durchsichtig mit einzelnen eingesprengten körnigen Massen, die Wände sind normal, an den Acinis ist mit Ausnahme der Compression keine wesentliche Veränderung wahrnehmbar, desgleichen sind in der Umgebung der Drüse keine Veränderungen zu finden.

In einem einizgen Falle, wo am Lidrande tief gebrannt war und woselbst aus bisher unbekannter Ursache sich beim Versuchsthier ein Geschwürchen vorfand, konnte man eine dichte kleinzellige Infiltration am Lidrande sehen, die bei manchem Schnitte selbst zwischen die vorderen Acini und die Muskulatur sich erstreckte. In späteren Stadien fand ich niemals weder eine Spur von Granulationsgewebe in der Umgebung der cystisch veränderten Drüse noch in der Drüse selbst, soweit die Acini erhalten waren.

In älteren, wenigstens 4—6 Wochen dauernden Fällen wurden an den Lidrändern Narben gefunden, wie aus Abbild. 3 (in der Mitte) ersichtlich ist; es ist dies ein Schnitt senkrecht auf die Ausführungsgänge der Meibom'schen Drüsen (aus der Serie) am äussersten Lidrande geführt. Die grösste Ektasie betrifft die Ausführungsgänge jener Drüsen, die im Bereiche der Narbe liegen. Die Ausführungsgänge an der Mündung waren regelmässig verengt, zuweilen gekrümmt, die Schichten ihrer Wandungen waren durchaus normal

bis auf eine mächtige Hornschichte, welche in der Mündung und am Anfange des Canals die Ausführungsgänge in starken Schichten verstopfte, was insbesondere nur an Serien-Schnitten nachweisbar ist. Siehe Abbild. 1 und 4. Diese Hornmassen färben sich nicht und zeigen sich unter dem Mikroskop als unregelmässige gewellte Streifchen, die stellenweise ziemlich schütter liegen, sodass es scheint, als wäre die Öffnung nicht mit einer compacten Masse gänzlich verschlossen. Dem entspricht auch jene klinische Beobachtung, dass bei Ektasien des Ausführungsganges der Meibom'schen Drüsen das Sekret auf Druck doch zum Vorschein kommt. Zuweilen kann man bei der Untersuchung der Thiere zufällig Tröpfchen Sekrets oberhalb der operirten Ausführungsgänge der ektatischen Drüschen finden, die von sich selbst, ohne künstlichen Druck, hervorgetreten sind.

Die Haupterweiterung beginnt, wie auch bei diesen älteren Fällen zu erwarten war, im Verlaufe des Ausführungscanals in der Mitte oder oben, siehe Abbild. 2 und 5. Sehr oft kann man verfolgen, wie zuerst an diesen Stellen die Erweiterung des mittleren Hauptausführungsganges entsteht, dann sich die kurzen seitlichen, in die Seitenkammern führenden Neben-Canäle erweitern, sodass wir zuletzt nebenan kleinere runde Ektasien finden, die breit in die Haupt-Centralcyste münden und dort, wo sie in diese übergehen, sieht man oft die Wandungen beider scharf zusammenlaufen, sodass sie auf dem Schnitte von der Seite wie eine Spitze in die Höhle hineinragen, wo ursprünglich kurze seitliche Ausführungsgänge in den centralen Hauptausführungsgang gemündet haben. (Siehe Abbild. 2 und 4.)

Die Zellen der Acini verhalten sich ganz passiv und schwinden ohne jegliches Symptom. Dort, wo die Erweiterung des Seitencanals die Zellen der Acini erreichen, zeigen diese eine durchaus gewöhnliche Configuration sowohl bezüglich der Begränzung als auch des Protoplasma und des Kerns. Wie gewöhnlich sind die centralen im Acinus die grössten und am wenigsten gefärbt. Der Kern ist nicht mehr abgerundet, kurz er übergeht schon im Talg. Genau so spricht sich auch Chiari in seinen Untersuchungen über die aus Talgdrüsen zu Stande gekommenen Cysten auf Seite 206 aus:

»Bei eben beginnender Cystenbildung in den Talgdrüsen fand sich die Dilatation deutlich beschränkt auf den Ausführungsgang der betreffenden Drüse und hiengen diesen die noch mit reichlichen Talgzellen gefüllten Drüsenacini an. Beim Weiterwachsen der Dilatation verschwanden die Drüsenläppchen allmälig ganz und existirte dann eine Cyste, welche an geeigneten Praeparaten übrigens noch deutliche, durch ihre Lagerung zum Haarbalge und durch den continuirlichen Zusammenhang mit dem Epithel desselben ihre Genese aus einer Talgdrüse erkennen liess.«

Auch bei meinen experimentellen Cysten kann man das Schwinden der Acini bei der fortschreitenden Ektasie verfolgen, sodass man nur Reste des Drüsengewebes an den Wänden finden kann, was nach einem längeren Zeitraum noch eine höhere Stufe erreichen würde, vielleicht bis zum vollständigen Verschwinden der Sekretionszellen (siehe Abbild. 4), sodass keine Spur von

der Entstehung der Cyste vorhanden wäre, wie dies Chiari bei vielen wahrscheinlich jahrelang dauernden Cysten nachgewiesen hat.

Der Inhalt dieser experimentellen Ektasien war zumeist amorpher, sich nicht färbender Detritus, nur hie und da, besonders in den seitlichen Zipfeln, konnte man eine dichtere, wenig sich färbende, zugleich formlose Masse finden. Ich bin der Meinung, dass diese dichteren Anhäufungen etwa jenen gelben Stellen in den Ektasien entsprechen, die beim lebenden Versuchsthier als Infarkte zu sehen sind; wenigstens habe ich in keiner dieser überaus zahlreichen Cysten und in keinem anderen Präparate andere Massen im Inhalt der Cysten gefunden. Niemals habe ich vielleicht eine ausgefallene Gruppe oder eine grössere Partie von Sekretionszellen der Acini gesehen, obzwar es oft den Anschein hatte, dass sie in die Cyste nur hineinhängen, damit si sich bald infolge der fortschreitenden Ektasie der Wände des Canals, dessen Ende der Acinus gebildet hat, loslösen. Offenbar entwickelt sich die Ektasie sehr langsam, sodass der Acinus bloss schwindet. Desgleichen habe ich niemals Cholestearinkrystalle oder Kalk gefunden. Hornmasse fand ich zuweilen hie und da an der Wand angehäuft, zusammengesetzt aus ähnlichen sich nicht färbenden Streifen wie im Ausführungsgange. (Bild 1.)

Ein ähnlicher ist der Befund Chiari's, der auf Seite 207 sagt: »Die Talgdrüsencysten liessen selbstverständlich nie Haare in sich constatiren, enthielten aber nur Anfangs, so lange sie noch ganz klein waren, ausschliesslich oder vorwiegend Talg. In den grösseren, die keine anhängenden Drüsenläppchen mehr zeigten, bestand das Contentum der Hauptsache nach aus Hornmasse.«

Merkwürdig normal waren überall die Wände der ektatischen Ausführungsgänge und der Cysten; sie waren zusammengesetzt aus einigen, 2—3 Schichten schuppenförmiger Zellen, von welchen die obersten an den Cysteninhalt gränzenden stellenweise verhornt waren. Die Structur der Wände konnte man besonders gut an den Scheidewänden der Cysten verfolgen, wie auf Bild 4 und 5.

Wenn zuweilen ein Schnitt die Cystenwand oder die Scheidewände von der Fläche getroffen hat, konnte man grosse, flache Zellen mit grossen runden, nicht viel sich färbenden Kernen sehen, etwa wie auf Abbild. 8. *Nirgend jedoch ist eine Spur von irgend einer Entzündung oder Granulation.* Ich führe diese Bemerkung deshalb an, weil seit lange die Meinung verbreitet war, dass durch Stauung des Sekrets Chalazion entstehe, was ich hie und da in Lehr- und Handbüchern und oculistischen Abhandlungen finde.

Horner spricht sich folgendermassen aus: »Es handelt sich dabei zuerst um Retention des Inhalts einer Talgdrüse; diese kann zu einer mehr oder weniger umfangreichen Erkrankung des periglandulären Bindegewebes führen; ist sie acut, so kommt es zur Eiterung und Aufbruch, ist sie chronisch, so kommt es zu einer Betheiligung des Tarsus in Form einer härtlicher Geschwulst.«

Auch die Umgebung der Cysten war vollkommen normal mit Ausnahme des Zusammendrückens der sonst wohlerhaltenen Acini durch die sich ausdehnende Cyste, sodass auf dem Durchschnitte sich diese Acini wie verbogene zusammengedrückte Walzen darstellen, ihre Zellen zeigen jedoch keinerlei Abnormität. Besonders gut kann man diese zusammengedrückten Acini zwischen der Cystenwand und zwischen den Streifen der Orbicularmuskulatur finden. Auch in der Umgebung der Cyste war keine Spur von Granulationsgewebe zu sehen.

Um mich zu überzeugen, welchen Einfluss die Verstopfung des Ausführungsganges der Drüse und die cystische Erweiterung auf die Entwicklung des Chalazion übt, das ich mit den von mir beschriebenen Bacillen hervorgerufen habe und welch' letztere ich aus Chalazion vom Menschen isolirt und in meiner Arbeit: »Über die Aetiologie des Chalazion«. (»Über die Aetiologie des Chalazion und über die Acne, Eczem etc. des Lidrandes«. Abhandlungen der k. k. böhm. Academie 1893) beschrieben habe, injicirte ich bei einem Kaninchen, welches schon eine künstliche Cyste am linken unteren Lide hatte, in den Scheitel der Cyste einen Theil einer Suspension von Chalazionbacillen. Als ich nach einigen Wochen dieses künstliche Chalazion in einer künstlichen Cyste mikroskopisch untersuchte, fand ich, dass die Cyste sich ganz passiv gegen das granulirende Chalaziongewebe verhielt. Ihre Wände waren normal, nur hie und da mit Granulationsgewebe durchsetzt, aber selbst nicht an der Entzündung betheiligt, ungefähr so wie beim menschlichen Chalazion mit Ektasien der Ausführungsgänge, die neben dem Chalazion infolge Ätzung mit Lapis und Kupfervitriol entstanden waren. (Siehe Abbild. 6 und rückwärts im experimentellen Theile angeführten Fall.)

Am Schnitte parallel zum Lidrande ist da eine feste Narbe zu sehen, die Acini der Drüsen sind verkümmert, die ektatischen Ausführungsgänge fast so wie bei der experimentellen Kaninchenektasie auf Abbild. 3. Das granulirende Chalaziongewebe ist selbständig, durchbricht die Ektasie (auf Abbild. 6 nur unten sichtbar), sodass man nicht sagen kann, es hätte die Ektasie irgend einen Einfluss auf die Entwicklung des Chalazion, die nur in der durch Mikroorganismen hervorgerufenen Granulation zu suchen ist, worüber ich die experimentellen Beweise in einer besonderen Arbeit liefern werde.

Die Entstehung der Ektasien und experimentellen Cysten muss man in einer blossen Hemmung beim Abfliessen des Sekrets suchen, was durch Anhäufung von Hornmassen in den Mündungen der Ausführungsgänge, die überdies öfter verkrümmt und verengt waren, bedingt ist. Ebenso urtheilt *Chiari*; auch dieser konnte bei seinen ausgedehnten Untersuchungen niemals Beweise für die Meinung einiger Autoren finden, dass die Entwicklung der Atherom-Cysten durch irgend welche abnorme Eigenthümlichkeiten des Sekrets, etwa Verdichtung (Inspissirung) oder »dynamische Reizung oder entzündlichen Zustand der Talgdrüsen mit gesteigerter Sekretion« (S. 223) bedingt wäre. Man muss daher mit Verwunderung den Bericht der französischen »Société de chirurgie« vom 26. Mai 1886 lesen, wo *Poncet* nachweisen will, dass alle Talg-

drüsen-Cysten, sie mögen welchen Ursprungs immer sein, ihre Ursache in Mikrokokken haben. Weil bei uns eine Zeitschrift der französischen Spitäler nur schwer zu bekommen ist, citire ich wörtlich: Gazette des hôpitaux 1886. 505:

Étiologie des Kystes sébacés. — *M. Poncet* présente des dessins et des préparations se rapportant à l'étiologie des Kystes sébacés. Conduit à cette étude par celle du chalazion, il a reconnu, que tous les Kystes sébacés étaient engendrés par *un microcoque* placé en quantité sur la face de l'épithélium libre dans la matière graisseuse.

Celle-ci, traitée par l'éther, donne des éléments qui, colorés suivant la méthode de Gramm, avec la teinture de gentiane aqueuse, laissent reconnaître sur la surface de chaque épithélium une **grande** quantité de microbes. Quand la préparation est bien lavée, on retrouve aussi de microcoques libres détachés de l'épithélium.

La quantité de ces microbes permet d'affirmer, que les kystes sébacés sont produits par ces parasites venant de la peau, qui sécrètent de la graisse et s'enrobent de cette substance. Quand la paroi du kyste est embryonnaire, on retrouve ces microcoques dans les noyaux et les globules blancs.

Cette étiologie s'applique à tous les kystes sébacés, quelle que soit leur origine.

Auf Seite 623 desselben Blattes können wir in der Société de Biologie, séance du 26 juin 1886, eine Polemik über das Chalazion mit *M. Vanaux* (soll h. *Vassaux*!) lesen, welcher Mikrokokken im Chalazion nicht gefunden hat: »M. Poncet a étudié surtout la substance sébacée qui se trouve dans le chalazion, les loupes et tous les kystes sébacés; c'est elle qui contient principalement le microcoque sur l'épithélium. Dans les éléments embryonnaires, les leucocytes, il sera toujours *difficile de faire la part des microbes et de la division du noyau.*

(Mais soutenir aujourd'hui qu'une affection qui évolue à la suppuration n'est pas parasitaire, peut être considéré comme une hérésie physiologique, car qui dit pus dit parasite.)«

Demgemäss hätten somit Chalazion und Cysten die gleichen Mikrokokken Was das Chalazion betrifft, habe ich in einer Reihe von Fällen nachgewiesen dass es Bacillen sind, die sie herbeiführen und ich bespreche diesen Gegenstand in der Arbeit über Acne, Hordeolum Chalazion Überdies ist die Parole »wer von Eiter spricht, spricht von einem Parasiten«, nicht so allgemein giltig, bekannt ist Eiterung ohne Parasiten, woran sich jeder z. B. durch eine Terpentin-Äther-Injection überzeugen kann. (Leber. Gravitz.)

Auf dem 4. Congress der Société française d'ophthalmologie in der Sitzung am 28. April 1886 spricht *Poncet* wieder von Mikrokokken und sagt vom Chalazion »mais on n'y trouve jamais de bactéries.

La présence de microcoques est vraie non seulement dans les chalazions, *mais dans tous les kystes sébacés en général.*«

M. Boucheron spricht gleichfalls von Mikrokokken, nicht von Bacillen, in derselben Sitzung der Oculisten und in der séance de biologie am 13. Juli 1886 und *noch heuer* in der Sitzung der Oculisten am 4. Mai 1893, woraus hervor-

geht, dass ihnen die schwer zu isolirende Bacillenform, die ich im Chalazion gefunden und *mit welcher ich Chalazion bei Thieren hervorgerufen* und deren Gewebe ich mikroskopisch als *Chalaziongewebe festgestellt habe*, bisher weder bekannt war, noch bekannt ist. Nähere Details und die Erläuterung des französischen Befundes wie auch die wörtlichen Citate über diese Angelegenheit siehe in meiner Arbeit über Acne, Hordeolum und Chalazion (l. c.). So viel steht fest, dass Mikroorganismen gewöhnlich einen entzündlichen Process hervorrufen, denselben hat aber weder *Chiari* in den speciellen Atherom-Cysten beim Menschen gesehen, noch ich bei experimentellen sehr zahlreichen Cysten bei Drüsen derselben Kategorie gefunden Demzufolge kann man nicht von irgendwelchem ätiologischen Einflusse der Mikroorganismen auf die Entwicklung der Talgdrüsen-Cysten sprechen.

Über die Hautcysten des Augenlidrandes.

Diesen meinen Experimentalcysten und den anatomischen Befunden *Chiari*'s bei den Atherom-Cysten steht sehr nahe ein Fall einer Cyste, welchen ich zwischen den Wimpern des oberen Lides bei einem älteren Manne fand. Jedem Augenarzte ist bekannt, dass diese halbdurchsichtigen, wie Hanfkörner grossen Cysten zwischen den Wimpern bei älteren Individuen keine Seltenheit sind. Zu verwundern ist, dass bisher, soweit dies mir bekannt und die Literatur mir zugänglich ist, so wenige Nachrichten über die anatomische Untersuchung und die Aetiologie dieser Cysten veröffentlicht wurden Auch in den oculistischen Lehrbüchern finde ich nirgend bestimmte Angaben, höchstens die kurze Erwähnung hyaliner Bläschen auf dem intermarginalen Theil des Lidrandes (Schweigger Handbuch 1885 S. 207). Etwas bestimmter äussert sich Vossius (Lehrbuch 1892 S. 221) aus: »Durch Retention des Sekretes in den *Moll*'schen Drüsen oder aus Lymphektasien entstehen kleine wasserklare Cysten an den Lidrändern, die oft dicht nebeneinander liegen und unregelmässig höckerige Geschwülste darstellen.« — Die vielleicht diesen Gegenstand betreffenden dermatologischen Abhandlungen über Schweissdrüsenanomalien von Darier, Philippson, Unna waren mir nicht zugänglich.

Am 26./5. 1893 kam an die Poliklinik der 50jährige Schuhmacher Fr. K. und gab an, er habe seit 14 Tagen (?) am linken oberen Augenlide zwischen den Wimpern ein Wärzchen, welches sich vergrössert und ihm Sorgen macht, bei der Arbeit stört es ihn nicht. Er ersucht um operative Beseitigung.

Der Mann war klein, von kräftigem Körperbau, guter Muskulatur, das Unterhautbindegewebe gut entwickelt, die Haut schmutzigblass braun. Am Grunde der Wimpern fand man in der Haut knötchenförmige Erhöhungen wie verdickte Epidermis aussehend, an deren Spitze die Wimper stets herausragte, umgeben von einer helleren fest anliegenden Masse, die sich am Hautknötchen als weisslicheres zerfranstes Ringelchen (unter der Loupe) darstellte. Am oberen Augenlide ist zwischen den Wimpern an der Grenze des inneren und mittleren Drittheils des Lides ein halbdurchsichtiges hanfkorn-

grosses, sich prall anzufühlendes, von oben nach unten mit einer seichten Furche versehenes Geschwülstchen, durch welche Furche eine kleinere Nasal- und eine breitere Temporalpartie an der Oberfläche entstand. Etwa vier Wimpern an der Oberfläche, jedoch nicht am Gipfel desselben, der glatt ist, haben eine veränderte Richtung gegenüber den andern Wimpern. Die Lage der Neubildung ist ober der Cilienlinie gegen die Lidfläche zu. An der Oberfläche dieses cystischen Geschwülstchens kann man mit der Loupe feine Gefässe wahrnehmen. Der Befund war ganz derselbe wie bei der Frau Mar. Men., den ich früher oben beschrieben habe. Die Umgebung des Geschwülstchens wurde desinficirt, nach Einträufeln von Cocain in die Conjunctiva abermals mit Seife, Alkohol und Sublimat vorsichtig abgewaschen, dann wurden in die Umgebung des Geschwülstchens subcutan einige Tropfen 2% Cocainlösung injicirt, sodann wurde die Desmarr'sche Lidpincette angebracht und wurden mit einem feinen Messer Schnitte geführt, zunächst der intermarginale, woselbst das Geschwülstchen von der Unterlage abgelöst wurde, dann zu beiden Seiten je ein Schnitt, der durch die Haut drang. Die Schnitte wurden über das Geschwülstchen hinaus verlängert und etwas nach oben divergirend ausgeführt, damit oben ein kleiner Lappen mit einer breiteren Basis entstehe, der, nachdem die Neubildung mit Schere abgetrennt wurde, herabgezogen und mit zwei Nähten ganz am Conjunctivalrande befestigt wurde. Am zweiten Tage prima intentio, die Nähte wurden entfernt.

Das Geschwülstchen wurde in absoluten Alkohol gelegt, später mit destillirtem Wasser ausgewaschen und auf 24 Stunden in Czokor'schen Cochenille-Lösung gegeben, sodann in Alkohol, Chloroform und Paraffin, worauf es in Serien zerschnitten wurde.

Bei der mikroskopischen Untersuchung fand man eine Cyste oben unter der Hautoberfläche breiter, unten verengt und diese Verengung gabelförmig getheilt. Diese engen in Ritzen auslaufenden Cystentheile, die an den Schnitten auch oben seitwärts zu finden waren, sind vielleicht nur ein künstliches durch die Härtung entstandenes Product. Auf den ersten Blick kann man sehen, dass die Cyste an den Wimperhaarbalg anliegt und in denselben mündet, was auf Abbild. 7 deutlich zu sehen ist. Dieses Bild ist der Hauptsache nach nach einem einzigen Schnitte gezeichnet und von weiteren Serienschnitten unbedeutend ergänzt. An den weiteren Schnitten kann man gut sehen, dass compacte Hornmassen von oben aus von der Hautoberfläche in den Balg der Wimper hineindrangen, die von der Öffnung des Wimperbalges wie gezähnte weissliche Hügelchen über das Niveau der benachbarten Epidermis hervorragen, dann hinunter in den Balg dringend dichte gelbliche geringelte, sich nicht färbende Massen bilden. Denselben Befund kann man auch bei einzelnen benachbarten Wimpern machen und dieses Bild erklärt die klinische Beobachtung der helleren Umsäumung am Grunde der Wimper, wo sie durch das Hautknötchen dringt. Wir könnten uns denken, dass diese Hornmassen die Balgmündung der Wimper verstopft haben, welche Verstopfung keine vollständige sein muss, wie meine Versuche bezüglich der Cysten der Meibom'schen Drüsen beweisen und dadurch eine Sekretionshemmung besonders

der Talgdrüsen und der Moll'schen Schweissdrüsen bewirkt haben, dann aber eine Ansammlung des Sekrets im Wimperbalge, wohin die Drüsenausführungsgänge münden, dadurch die Erweiterung eines grösseren oder kleineren Theiles des Balges und der in denselben mündenden Ausführungsgänge beider Drüschen oder vielleicht auch dieser selbst. Die Entstehung der Cyste veranschaulicht Abbild. 7, woselbst in der Cystenwand bei *b* die Wimper gegen die Cyste zu blossliegt.

Die anatomischen Verhältnisse eines dilatirten Wimperbalges sind allerdings complicirt, weil es sich um mehrere Bestandtheile handelt: den oberen, mittleren und zuweilen den unteren Theil des Balges, um ein oder zwei Talgdrüschen (sog. Zeiss'sche) und das Moll'sche Drüschen und um deren Ausführungsgänge, wodurch Cysten mit mannigfach combinirten Wandungen entstehen können.

In unserem Falle war die Wimper selbst an der Oberfläche der Cyste verkrümmt, und der untere atrophische Theil ihres Balges *c* war seitlich anhängend und wie aus weitern Schnitten ersichtlich ist, war er nicht walzenförmig, sondern oval abgeplattet. Dieser untere, verdünnte, im Central-Canal mit Pigmentklumpen versehene Theil des Haarbalges, der gleichsam als Anhängsel an der Cyste haftet, ist nach *Chiari* ein charakteristisches Merkmal für Cysten, die aus gewissen Theilen des Balges an der Mündung der Talgdrüse entstanden sind. Auf Seite 205 l. c. sagt er wörtlich: »Dieser, den Atheromcysten anhängende Haarbalggrund liess sich nur mit Hilfe der Schnittserien fast bei allen Haarbalgcysten deutlich nachweisen, sodass ich denselben geradezu als ein typisches Attribut der Haarbalgcysten ansehen musste und daraus weiter den Schluss ziehen konnte dass immer nur eine und dieselbe Stelle des Haarbalges, nämlich die der Einmündung der Talgdrüsen entsprechende Partie Sitz der Cystenbildung gewesen war.« Dieses Anhängsel ist in unserem Falle noch sehr gut erhalten, die Atrophie ist nicht sehr vorgeschritten. Einen ziemlich ähnlichen Fall hat auch *Chiari* unter seine Abbildungen aufgenommen.

Würden wir uns bei der benachbarten Wimper auf Abbild. 7 *d* vorstellen, dass der Ausführungsgang des Talgdrüschens allein und ein Theil der äusseren Scheide nach unten sich erheblich ektasirt, würden wir bei Wimper *d* eine ähnliche Cyste, jedoch auf der verkehrten Seite erhalten. Die Wände der auf diese Weise entstandenen Cyste hätten dann an einigen Stellen verschiedene epitheliale Auskleidung je nachdem, aus welcher Partie sie hervorgegangen, und hiedurch unterscheidet sich einigermassen die von mir beschriebene Cyste von den *Chiari'schen* Cysten, welcher (S. 202) sich ausspricht: »Ihr Zellenbelag wurde lediglich von platten Epithelzellen gebildet, welche 2—3 Lagen formirten und nirgends eine basale Cylinderzellenschicht erkennen liess.«

Eine Schichte wahrer, deutlicher cylindrischer Zellen finden wir bei unserer Cyste in ihrer ganzen unteren Partie *e* (*e*[1] Figur 8). Diese Zellchen sind dieselben wie in der äusseren Scheide des atrophischen Wimperbalges *c*, in welchen sie direct übergehen. Die *obere* Wand der Cyste ist durchwegs ohne alle cylindrischen Zellen gebildet, nur aus zwei, drei Schichten cubischer Zellchen

mit stark sich färbendem Kern oder aus an der Oberfläche (gegen die Cyste) verhornten Zellen, welche scharf und glänzend contourirt sind und einen schuppenförmigen, verkümmerten, oft gekrümmten Kern haben. An Stellen, wo der Schnitt nicht ganz senkrecht gegen die Wand geführt ist, kann man sehen, dass diese oberflächlichsten Zellen wie abgelöst, hart und abstehend sind. Der grösste Theil der Cystenwand, namentlich der obere unter der Haut befindliche, ist aus ihnen gebildet. Den Ursprung dieser Wand kann man sich durch Ausdehnung des Ausführungsganges der Talgdrüse und der anliegenden Partie des Wimperbalges erklären.

Dieser Ausführungsgang besitzt nach *Toldt* eine einfache oder zweifache Schichte cubischer oder abgeflachter Zellen, die bei der Mündung des Ausführungsganges in den Haarbalg direct in die Zellen der äusseren Scheide übergehen, und gerade dieser Übergang lässt sich an unserer Cyste sehr gut wahrnehmen. Ähnlich äussert sich auch *Janošík* über die Ausführungsgänge der Talgdrüsen. (Histologie S. 359.) Ausserdem untersuchte ich sorgfältig überhaupt die Mündungen der Ausführungsgänge und namentlich jenen Theil der Ausführungsgänge der Talgdrüsen, wo sie schon in den Balg dringen und von der äusseren Balgscheide umgeben sind, u. zw. an Schnitten in der Umgebung dieser Cyste, wie auch an anderen Präparaten der Augenlider und habe die Überzeugung gewonnen, dass die Auskleidung dieses Abschnittes des Ausführungsganges vollkommen jener gleicht, wie wir sie in einem grösseren Theile der oberen und seitlichen Wand der von mir beschriebenen Cyste finden.

Schliesslich muss ich noch einer *dritten* Partie in der Cystenwand (siehe bei *f*) erwähnen. Bei ganz geringer Vergrösserung zeigen diese Partien in den Schnitten hinter einander das Aussehen leerer — ausgezogener Ausbuchtungen, welche ganz die Gestalt und Anordnung der Acini der Talgdrüsen bei den benachbarten Wimpern haben. Diese Ausbuchtungen erscheinen leer, sind von einer einfachen Reihe flacher Zellchen umgeben, die ich auch in der Umgebung der Acini der normalen Talgdrüschen finde. Die Wand dieser Ausbuchtung von der Fläche zeigt Zellchen, deren Protoplasma kaum erkennbar ist, die Kerne jedoch sind rundlich, gross, verhältnismässig sich wenig färbend (*f* rechts). Eine auffallende Differenz in der Auskleidung der Wand dieser Cyste bietet Abbild. 8, die bei starker Vergrösserung gezeichnet ist und die engsten Stellen der Cyste bei *e—f* einander gegenüber zeigt. Behufs Raumersparnis auf der Tafel sind die Wände auf der Zeichnung etwas einander genähert, die Details der Zellen jedoch ihrer Grösse und Gestalt nach treu dargestellt. Diese dritte Partie der Wand mit ihrer scharfen Contour, die durch eine einzelne Reihe geschuppter Zellchen gebildet wird, kann man kaum anders erklären als damit, dass an dieser Stelle sich früher ursprünglich die Anfänge der Ausführungsgänge von den Acinis befunden haben, deren Sekretionszellen infolge Druckes und Dilatation des Ausführungsganges ohne Spur geschwunden sind, genau so, wie ich dies bei den experimentell hervorgerufenen Cysten der Meibom'schen Drüsen nachgewiesen habe.

Die Erhaltung von drei verschiedenen zelligen Elementen in verschiedenen Theilen dieser Cyste kann vielleicht durch den kurzen Bestand derselben erklärt

werden. So weit mir bekannt, wurde ein solcher Befund nicht constatirt. Auf Grund zahlreicher Untersuchungen spricht sich *Chiari* (S. 201) folgendermassen aus: »In dem dilatirten Theile des Haarbalges waren die Epidermiszellen aller Schichten deutlich kleiner, abgeplattet, sodass in der äusseren Wurzelscheide oft keine Cylinderzellenschicht oder Riffelzellen mehr unterschieden werden konnte, sondern eben nur mehrere Lagen abgeplatteter Zellen aufeinander folgten.«

Es unterscheidet sich somit die von mir beschriebene Cyste bezüglich der Auskleidung mit verschiedenen Elementen von dem gleichmässigen Belag der Cysten *Chiari's*. Ein weiterer bedeutender Unterschied zeigt sich im Inhalte der Cysten. Fast alle *Chiari'schen* Cysten, die aus dem erweiterten Ausführungsgange der Drüsen und des Haarbalges entstanden sind, zeigten auf ihrem Boden oder an ihrer Wand lange bestehende Haarpillen mit ihrem fortdauernden Product, nämlich Härchen, wie auch die Talgdrüse, wofern die Acini nicht verkümmert waren, mit ihrem Product, i. e. Talg, und enthielten demnach mehr oder minder atrophische brüchige Härchen, an welchen hie und da ein Theil der inneren Scheide klebte. Ausserdem bestand der Inhalt aus Talg, concentrisch geformte Kugeln von Hornmasse, feinkörniger Detritus und öfter krystallinisches Fett. Der Inhalt unserer zwischen den Wimpern befindlichen Cyste war bloss feinkörniger oder wolkiger Detritus, der hie und da sich wenig färbte. Offenbar befand sich die Wimper in einer derartigen Richtung zu der ihr an der Seite sitzenden Cyste, dass sie eliminirt werden konnte. *Donders* führt an, dass das Leben einer Wimper viel über 100 Tage andauere, es ist möglich, dass der Ursprung und die Zeit des Bestandes der Cyste nur an einer einzelnen Wimper war, die im Schnitte zu sehen ist, und hiedurch kann man sich gerade diesen histologischen Befund in Fig. 7 erklären.

Die dritte Differenz endlich vom *Chiari'schen* Befund betrifft die untere nicht erweiterte Partie des Wimperbalges. Im Falle *Chiari's* war dieses Anhängsel der Cyste immer aus atrophischen Epidermiszellen (S. 205) entstanden, in meinem Falle war die untere Partie des Wimperbalges *c* in den äusseren Schichten der äusseren Scheide ganz erhalten, besonders sichtbar und normal waren die cylindrischen äusseren Zellchen, die, wie oben gesagt, in die Auskleidung der Cyste unten übergiengen. Vielleicht unterscheidet sich dieser Befund von dem *Chiari's* deshalb, weil es sich zugleich um ein jüngeres Stadium der Cyste handelt, und zwar an einer Wimper, während die Atherome Chiari's Haare am Körper betrafen. Der centrale Streifen des atrophischen unteren Theiles des Wimperbalges *c* ist enge, aus Klumpen von Pigment und flachen Zellen ohne jede Ordnung zusammengesetzt.

Was die Umgebung der Cyste betrifft, zeigte sich nichts Abnormes, weder konnte die Spur einer Entzündung noch eine Zellenanhäufung rings um die mässig erweiterten Gefässe im lockeren Gewebe gefunden werden; desgleichen war von einer Kapsel, von welcher die Cyste umgeben wäre, keine Spur. Nur auf einen Umstand erlaube ich mir noch aufmerksam zu machen. Schon vor der Excision der Cyste habe ich hauptsächlich wegen ihrer Durchsichtigkeit und wegen der Berichte, die wir hie und da in Lehrbüchern finden, die Meinung

gehegt, dass diese zwischen den Wimpern bei älteren Individuen hervortretenden Cystchen nur Ektasien der *Moll'schen* Schweissdrüsen oder der Lymphgefässe wären. Ich habe zwar ganz nach der Angabe von *Fuchs* zahlreiche ziemlich breite Lymphgefässe in der Umgebung des Wimpergrundes gefunden, jedoch das Gesammtbild der Cystenwände und Zellen glich nicht im Entferntesten der Auskleidung ähnlicher Räume. Ich studirte daher die *Moll'schen* Drüsen in Serien der Cyste und an anderen, und habe gefunden, man könne sich nicht irgend eine Veränderung ihres Epithels und ihrer von *Sattler* so genau beschriebenen Wände denken, damit sie die Entstehung dieser Cyste erklären würden, ohne den augenscheinlichen Ursprung zu berücksichtigen, den die Serie deutlich entschieden hat. Zwei Moll'sche Drüsen und ihre Ausführungsgänge neben der Cyste an der linken Seite des verstopften Balges waren, wie aus weiteren Schnitten der Serie ersichtlich ist, normal bis auf eine vereinzelte ampelförmige Erweiterung eines einzelnen Ausführungsganges einer *Moll'schen* Schweissdrüse, ganz unten, die in der Zeichnung links und tiefer am atrophischen Wimperbalge *c* gelegen wäre. Irgend einen Inhalt habe ich in dieser Erweiterung des Moll'schen Ganges nicht gesehen.

Sehr interessant ist es, dass auch hierin sich eine Übereinstimmung mit den Befunden *Chiari's* zeigt, der auf S. 211 sagt: »Ich kann es nicht verschweigen, dass ich hie und da in der Nähe grösserer Atherom-Cysten pathologische Veränderungen in einzelnen anliegenden Schweissdrüsen gefunden habe, u. zw. öfters Zerfall der Drüsenepithelien in feinkörnigen Detritus und *einmal* ziemlich bedeutende Dilatation der Drüsencanälchen durch eine Colloidmasse, die mittelst Alaun-Cochenille sich intensiv färbte. Diese Ektasie machte den Eindruck, als wäre sie durch Druck der benachbarten Atheromcyste entstanden.« In meiner Serie fand ich nirgend eine Spur von irgend einem Anhängsel oder Rest der Schweissdrüse bei der beschriebenen Cyste, was bei dem anatomischen Baue der Moll'schen Drüse schwer zu erklären wäre, wenn die Cyste aus den Ausführungsgängen der Moll'schen Drüse entstanden wäre.

In Bezug auf die Literatur über an den Lidrändern aus Schweissdrüsen entstandene Cysten gelang es mir nur die Arbeit *Dessauer's*, welche die mikroskopische Untersuchung eines Falles von Xanthelasma mit zahlreichen Dilatationen gewöhnlicher Schweissdrüsen an den Augenlidern betrifft, ausfindig zu machen. »Von den Drüsen ausgehend, mit diesen oft nachweislich in deutlichem Zusammenhange, durchziehen lange, wurstförmige Schläuche — die Ausführungsgänge der Drüsen, die Cutis nach allen Richtungen hin. Einzelne von diesen Schläuchen sind in toto erweitert, einzelne nur streckenweise und bilden dann ampullenartige Anschwellungen.

Die epitheliale Auskleidung ist an den mässig erweiterten und verdünnten Schläuchen abgeflacht, das Zellprotoplasma körnig, der Kern klein, für Farbstoffe wenig empfänglich An den stärkeren Erweiterungen der Ausführungsgänge nimmt die Höhe des Epithels immer mehr ab, es wird in einzelnen ganz platt, sodass es nur eine feine Haut bildet, die Zellen bekommen dem entsprechend statt cubischer polygonale Form, werden breiter und nähern sich ihrem Aussehen nach den Endothelien.«

Diese letzte Angabe könnte auf den ersten Blick zur Auslegung einer Partie der von mir beschriebenen Cyste, u. zw. der Wand 7*f*—8*f* verleiten, wenn man sich erinnert, dass in der Nachbarschaft der Mündung der Talgdrüse sich auch der Ausführungsgang des *Moll*'schen Schweissdrüschens *(Sattler)* in den Wimperbalg befindet, ja nach *Recklingshausen* manchmal der Ausführungsgang des Schweissdrüschens in die Talgdrüse mündet.

Es könnte daher die durch Ausbreitung des Ausführungsganges der Talgdrüse entstandene Cyste auch die Mündung des Ausführungsganges der Schweissdrüse betreffen, und somit ein Theil der Wandung dem letzteren angehören. Bedenken wir aber vorerst die Angabe *Sattler's* (l. c. 792), dass der Ausführungsgang der Schweissdrüse an seinem Ende auch noch in einer Entfernung von 0·18 bis 0·25 *mm* von demselben dadurch dicker wird, dass 4—5 auch 6 Reihen Zellchen hier hervortreten, die direct in die Zellen der äusseren Scheide übergehen, so könnten wir uns die einreihigen geschuppten Zellen nicht erklären, die wir an der Wand der Cyste 7*f*—8*f* finden. Überdies müssten weitere Serienschnitte den Ausführungsgang der Schweissdrüse, ja die Drüse selbst treffen, was an den Präparaten nicht zu sehen ist.

Es bleibt daher keine andere Annahme übrig, wie schon auf den ersten Blick aus dem Präparat Abbild. 7 hervorgeht, als dass diese halbdurchsichtige kleine, zwischen den Wimpern befindliche Cyste durch Erweiterung des Ausführungsganges der Talgdrüse und ihrer Wände und eines Theiles des Wimperbalges entstanden ist, ganz so, wie *Chiari* die Entstehung mancher Atheromcysten erklärt hat. Die Grundursache ist nach Chiari Hyperkeratose, Anhäufung von Hornmasse in der Mündung und in der Umgebung des Haarbalgs, was wir bei den Wimpern oft schon mit der Loupe wahrnehmen können. Eine solche Hyperkeratose war auch im Falle von *Porta* bei einem Patienten entstanden, welcher Erysipele an einer Hälfte des Gesichtes und Kopfes durchgemacht hatte und auf welcher Hälfte sich später gegen 100 Atheromcysten entwickelt hatten (Chiari l. c.). Vielleicht lassen sich hier auch einige Fälle einreihen, von welchen *Kaposi* in seinem neuen Lehrbuche (Millium) Erwähnung macht, dann ein Fall von *Rosenthaler*, in welchem nach Erfrierung zahlreiche und grosse, reichlich mit Talg angefüllte Cysten an beiden Ohren sich entwickelt haben und die der Autor in ursächlichen Zusammenhang mit dem Reizungszustande der Talgdrüsen bringt.

Die von mir beschriebene Cyste nimmt ein bisher unbekanntes Stadium ein, indem sie sowohl cylindrische Auskleidung als auch die der Wand des Ausführungsganges und der Talgdrüse entsprechende Zellen in ihren Wandungen zeigt, dabei aber keine atrophischen Härchen (Wimpern) enthält. Diese Eigenthümlichkeit kann dadurch bedingt sein, dass es sich um eine feste, lange bestehende Wimper und um verhältnismässig kurze Dauer der Cyste handelt.

Wie irrig das Argument wäre, dass die Entstehungsursache der Wimpercysten stets dieselbe sei, beweist folgender Fall, den ich in meiner Privatordination zu beobachten Gelegenheit hatte. Bei einer 38 Jahre alten, sonst gesunden Frau von blasser Gesichtsfarbe, mit Epheliden in der Gesichtshaut,

fand ich am rechten unteren Augenlide gerade mitten an dem Hautrande ein Geschwülstchen etwas grösser als ein Stecknadelkopf, ganz rund, dessen unterer Rand vollkommen an der Reihe der Wimpern anhaftete. An der Temporal- und Nasalseite war an der Oberfläche je eine Wimper in etwas anderer Richtung als die übrigen, ausserdem konnte man mit der Loupe verkümmerte Härchen sehen, mit der oberen Begränzung erreichte es fast den Lidrand, *lag daher zwischen der Wimperreihe und dem Lidrande*, (die früher beschriebene Cyste jedoch ausserhalb der Reihe nicht gegen den Lidrand, sondern gegen die Lidfläche zu), die Oberfläche dieser Cyste zeigte gleichfalls feine Gefässe, der unterhalb diesen Gefässen liegende Inhalt war jedoch *weiss*, wodurch das Geschwülstchen vollständig das Aussehen eines Millium hatte.

Es unterschied sich hiedurch schon klinisch von dem Vorhergehenden, den Bestand desselben gab die Frau bestimmt mit 6 Wochen an. Auf Wunsch der Patientin excidirte ich die Geschwulst auf dieselbe Weise wie die frühere, conservirte sie jedoch etwas anders, nämlich durch 10 Minuten in concentrirter Sublimatlösung und nachher erst im Alkohol. Bei der mikroskopischen Untersuchung der Serie, von welcher nicht ein einziger Schnitt verloren ging, zeigte sich, dass es sich um eine Cyste handelt, entstanden durch Erweiterung des obersten Theiles des Wimperbalges und *eine unverhältnissmässig grosse Ektasie des Ausführungsganges der Moll'schen Drüse. Beide zugehörigen Talgdrüschen kann man in der Serie nachweisen,* was bei der oben beschriebenen Cyste nicht der Fall war.

Diese Cyste hat die Gestalt eines oberen unter der Haut liegenden und unteren Sackes mit breiter Communication, wobei der untere Sack etwas grösser und seitlich etwas verschoben ist. Der Inhalt der oberen ist schon beim Mikrotomiren als ein *weisser* zu sehen, der Inhalt der unteren ist dagegen stellenweise mit Cochenille *intensiv verfärbt*. Die epitheliale Auskleidung des oberen und unteren Sackes ist verschieden. In der oberen Cystenpartie ist gleichlaufend mit der Haut und fast an ihr ganz anliegend die Wand der Cyste gebildet aus Epidermalschichten, von der jedoch nur die oberflächlichen geschuppten Zellen übrig blieben, die an der Oberfläche gegen die Cyste zumeist verhornt, stellenweise abgelöst sind, ohne sich färbende Kerne und ganze zerfranste Bündel und Streifen bildend, die in den Raum der Cyste hervorragen. Der sich nicht färbende, glänzende, gestreifte Cysteninhalt ist offenbar aus der von der Wand abgelösten Hornsubstanz gebildet. Unter dieser oberflächlichen Schichte finden sich in einigen Reihen flache Zellen mit zahlreichen Keratohyalinkörnern, die Zellen von genau solchem Aussehen, wie die Zellen oben in der Wimperbalgmündung, wo die Hornschichten in den Balg von der Hautfläche eindringen.

Die tiefsten Schichten dieser oberen Wand der Cyste sind zusammengesetzt aus flachen Zellen mit ovalen Kernen, die wenig Färbung annehmen und mit ihrer Längsaxe parallel zur Oberfläche der Cyste liegen. Von kubischen oder cylindrischen Epidermalzellen ist keine Spur vorhanden. Diese gewissermassen hornige Cystenwand übergeht schon im oberen Sack, jedoch nur in deren unterster Partie, in eine Doppelreihe flacher Zellen mit gedehnten, ovalen,

sich gut färbenden Kernen, wie solche den Ausführungsgang der *Moll*'schen Drüsen in deren oberem Theile, bevor sie in den Wimperbalg dringt, auszukleiden pflegen.

Diese zweireihigen flachen Zellchen übergehen allmälig über die Scheidewand, welche den oberen und unteren Sack der Quere nach theilweise trennt, in die Auskleidung des unteren Sackes, dessen epitheliale Auskleidung ganz den Wänden des Ausführungsganges der *Moll*'schen Drüse von seinem mittleren Theile an bis zum Übergang ins Drüsenparenchym entspricht. Es sind dies zwei, zuweilen, jedoch selten, drei Reihen kubischer Zellen mit abgerundeten, intensiv gefärbten Kernen, ganz regelmässig angeordnet.

Die interessanteste Partie der Cyste befindet sich ganz am Grunde des unteren Sackes, wo in die Cyste die Windung der *Moll*'schen Drüse mit ihren hohen cylindrischen Zellen mündet, an deren Basis sich immer ein rundlicher Kern vorfindet. Diese hohen und breiten Parenchymzellen werden an der Mündung des Drüsenschlauches in die Cyste immer niedriger bis sie, die Verengerung der Mündung überschreitend, ihr gelbliches wolkiges Protoplasma verlieren, sodass sich in der Cyste bei der Mündung in die Drüse eine *einzige* Reihe kubischer Zellen findet, deren Kerne den wahren Drüsenzellenkernen ganz ähnlich sind. Je weiter zur Drüse bekommt der Kern einen breiteren und gelblich wolkigen Saum von Protoplasma, sodass wir einen allmäligen Übergang des Cystenepithels in die wirklichen hohen Sekretionszellen im Drüsenschlauch wahrnehmen. Der Inhalt dieser unteren Cystenhälfte ist dunkelroth, wellig gestreift, stellenweise in ganzen Stücken intensiv verfärbt. Alle benachbarten *Moll*'schen Drüsen sind erweitert, zeigen einen wolkigen granulirten Inhalt. Stellenweise kann man gut sehen, wie in der Mitte der Drüse in ihrem Inhalte sich Contouren von Zellen vorfinden, jedoch ohne Kern in einigen Reihen über einander liegend, ungefähr so wie im Parenchym der Talgdrüsen.

In diesem Falle handelte es sich daher um Erweiterung des obersten Theiles des Wimperbalges und des Ausführungsganges der *Moll*'schen Drüse; die Wimper selbst war atrophisch, verbogen längs der Oberfläche der Cyste, der Balg in den mittleren und unteren Partien gut erhalten, auch die Papille schien normal. Die Mündung des Balges war oben mit Hornmassen und einer starken Schichte Epidermis mit viel Keratohyalin enthaltenden Zellen gefüllt. *Beide Talgdrüschen, die fast in der Mitte des Balges liegen, sind ziemlich erhalten, wenn auch ungewöhnlich klein,* geschrumpft, flach, offenbar durch die Cyste zusammengedrückt. Talgzellen sind wenig und die mittleren sind dem mikroskopischen Aussehen nach vollständig in Fett verwandelt. Dieselben Zellen finden sich im kurzen engwandigen Drüsenausführungsgange der erwähnten Talgdrüsen.

Aus der Beschreibung dieser beiden Cysten kann man entnehmen, dass die kleinen Hautcystchen zwischen den Wimpern auf verschiedene Weise entstehen können, je nachdem, welche Partie des Balges von der Ektasie betroffen wird, wodurch verschiedene Combinationen von Ektasien zu Stande kommen. Diese zwei Cysten unterschieden sich auch klinisch. Vielleicht könnte man

zur Diagnose die anatomischen Angaben *Sattler's* benützen, dass die Mündung des Ausführungsganges der *Moll*'schen Drüse sich gewöhnlich am Wimperbalge näher zum Lidrande als die Mündung der Talgdrüse befindet. Die Ektasie des *Moll*'schen Ausführungsganges kann sich daher dem Auge öfter zwischen Wimper und dem Lidrande zeigen, während die Cyste des Ausführungsganges der Talgdrüse, der öfters tiefer in die Haarbalgwurzel einmündet, wie ich es in meinen Präparaten finde, ausserhalb der Cilienreihe die Haut hervorwölben kann, wie dies aus unserem ersten Falle ersichtlich ist. Freilich muss in Betracht gezogen werden, dass Abweichungen von dieser Regel sehr möglich sind. Auch die weisse Farbe der *Moll*'schen Cyste im zweiten Falle könnte man annähernd dadurch erklären, dass die Talgdrüsen bisher gut erhalten und ein Epithel von ziemlich normalem Aussehen secernirend gefunden wurde, sodass sicher in den Cysteninhalt neben Hornmassen von den Wänden auch Sekret der Talgdrüsen gelangt ist, welches zur weissen Färbung der Cyste beitragen konnte.

Eine schmutzig-weisse Färbung boten auch die experimentellen Cysten der Meibom'schen Drüsen dar, bei welchen es sich nur um ein Talgsekret handeln kann, und welche ich mittelst verschiedener Obliterationsversuche bei Thieren hervorgerufen habe. Den Verlauf dieser Experimente werde ich nun besonders schildern.

Experimenteller Theil.

Grosses schwarzes Kaninchen.

16./6. 92. Am oberen linken Augenlide wurde am Lidrande mittelst einer Nadel ein nicht sehr feiner Faden, damit derselbe nicht reisse, an zwei Stellen durch die Meibom'schen Drüsen in der Weise durchgeführt, dass in die Conjunctiva beim Lidrande in den sichtbaren Ausführungsgang und durch die Haut hindurch nach Aussen gestochen wurde, worauf der Faden in einen festen Knoten zusammengezogen wurde, der auf dem Lidrande lag.

Am unteren Lide wurde vom Rande eine feine oberflächliche Schichte abgetragen und mit Lapis in Substanz bestrichen.

17./6. Die Nähte wurden herausgerissen gefunden, der Lidrand wurde hiedurch an den Nahtstellen zerrissen, die Ränder der Einrisse etwas weniges geschwollen, später bildete sich an dieser Stelle ein narbiger Einschnitt am Lidrande ohne sichtbare Veränderung an der Drüse, die Conjunctiva war an dieser Stelle narbig in die Tiefe gezogen. Am unteren Lidrande sieht man Eiterung, die Reaction in der Umgebung der Cauterisation ist nicht bedeutend. Später trat Vernarbung ein, wodurch der Lidrand an dieser Stelle zugeschärft wurde, an den Rändern dieser Stelle entwickelten sich in der Conjunctiva graue Streifchen an Stelle und Richtung der Meibom'schen Drüsen. Da dieser Versuch mit der Naht am oberen Augenlide nicht gelungen war, wurde eine andere Operationsmethode für die andere rechte Seite gewählt.

17./6. Oben wie unten wurde durch die Ausführungsgänge der Meibom'schen Drüsen ein Faden in der Weise durchgeführt, dass er locker ohne Knoten als Hindernis in den Ausführungsgängen zu liegen kam. Die Nadel wurde am Lidrande in die Conjunctiva und durch den Ausführungsgang durch die Haut nach Aussen eingestochen, sodann nebenan durch die Haut in irgend eine benachbarte Drüse zurück durch die Conjunctiva geführt, dann abermals in irgend eine Nachbardrüse durch die Conjunctiva wieder in die Haut.

18./6. Die Fäden wurden wieder von dem Versuchsthier herausgezogen, der Tarsus der ganzen Breite nach ist geschwollen.

7./8. In der Mitte des oberen Augenlides rechts findet man einen breiten Infarkt der Meibom'schen Drüse, deren Ausführungsgang seinerzeit (vor 7 Wochen) durch die Naht verletzt wurde.

Einen ähnlichen Infarkt sieht man links im unteren Lide im grauen Streifen nach der Cauterisation mit Lapis (ebenfalls vor 7 Wochen), am oberen Lide blos einen narbigen Einschnitt am Rande (aufgerissene Naht). Heute wurden die bisher normalen Drüsenausführungsgänge am Lidrande sehr fein abgekratzt und in die Mündungen der Ausführungsgänge Nadeln (je 3 an jedem Lide) eingestochen.

8./8. Fast gar keine Reaction, an der Einstichstelle am Lidrande ist der Ausführungsgang gleichsam vertieft, eingedrückt, die Injection der Conjunctiva kaum bemerkbar.

16./9. An diesen Stellen kann man breitere Drüschen sehen, beim Druck entleert sich reichlicheres, trockeneres bröckliges Sekret als aus den normalen, sodass es den Eindruck einer Anhäufung infolge Verengung in dem Ausführungsgange macht.

(11./12. Subcutane Injection von Chalazionbacillen, gezüchtet aus Blenorrhoe adultorum, das Thier starb am 16./12. Partien der Lidränder mit Ektasien der Ausführungsgänge der Meibom'schen Drüsen und Infarkte wurden in Alcohol gelegt, hernach zerschnitten in Celloidin entweder parallel zum Lidrande oder in der Richtung der Meibom'schen Drüschen.)

Junges schwarzes Kaninchen.

16./6. 92. Rechts am oberen Augenlide wurde der Conjunctivalrand des Lides mit der Nadel ohne Blutung gekratzt und eine Nadel in die Mündungen zahlreicher Ausführungsgänge gestochen.

Am unteren Lide zur Temporalseite wurden einige Ausführungsgänge direkt am Rande durchnäht, der Faden ohne Knoten so belassen, dass er in den Ausführungsgängen lag, nur an der Haut an der Stelle, wo er eingedrungen war und herausragte, wurde er abgeschnitten, damit das Thier ihn nicht so leicht herausreissen konnte.

Links wurden die Lider intact belassen.

17./6. Der Lidrand wenig geschwollen, die entzündliche Reaction in der Umgebung des bisher im Augenlide liegenden Fadens ist deutlich sichtbar die Injection der Conjuctivalgefässe nächst dem Lidrande bedeutend, zwischen den Haaren am Lidrande sieht man trockenen Schleim.

18./6. Die Lidschwellung etwas grösser, der Faden liegt nicht mehr im Lide; an den Stellen in der Conjuctiva, wo er eingeführt wurde, findet man kleine grauweissliche Infiltrate in der Stichwunde und Umgebung, die Gefässinjection bisher bedeutend; die etwa zu den durchstochenen Ausführungsgängen gehörigen Meibom'schen Drüsen sind stärker, gelber.

Im weiteren Verlaufe schwand die Lidschwellung, in der Conjunctiva war keine Veränderung zu sehen, aber die den Operationsstellen anliegenden Drüsen

sind wie breite graugelbliche Streifen erweitert. An diesen Stellen entwickelten sich später Kysten, welche zuweilen die Ausdehnung der Wände änderten, manchmal wurden sie flacher gefunden. Durch Druck mit der Sonde verkleinerten sie sich und in den zugehörigen, am Lidrande deutlich sichtbaren, dem Aussehen nach normalen Ausführungsgängen zeigten sich dann Tröpfchen eines trüben, dünnen Sekrets. Nur die mittlere in der Reihe dieser Mündungen der Meibom'schen Drüsen lag nicht ganz regelmässig in der Reihe der übrigen Mündungen, sondern etwas tiefer und nach hinten.

Am 13./4. 93, somit nach 19 Monaten war der Befund folgender: Am rechten oberen Lide, wo die Ausführungsgänge abgekratzt und eingestochen waren, finden sich am Rande kleine Falten, kleine Einziehungen des Conjunctivalrandes nach hinten, wodurch der Rand das Aussehen eines gewellten Striches bekömmt. Wird das Augenlid angespannt, kann man an zahlreichen Stellen graue, in der Richtung der Meibom'schen Drüsen liegende Streifchen sehen.

Am unteren Lidrande an der Temporalseite sieht man zwei Kysten, die hintere, näher zur äusseren Commissur liegende ist runder, grösser, grauer, hanfkorngross, die zweite daneben liegende gelber, länglicher, ihr Ausführungsgang ist breiter und die Mündung am Lidrande etwas mehr sichtbar. Beim Druck auf beide treten aus den Öffnungen am Lidrande Tropfen ihres Inhaltes aus. Siehe Abbild. 10. Die Kyste ist sehr ähnlich der kystischen Erweiterung der Meibom'schen Drüsen beim Kranken VI. Ant., die ich früher beschrieben habe.

Dieses Kaninchen mit der kystischen Erweiterung wurde am 22./ 2. 92 in die vordere Kammer desselben Auges mit einem Stückchen Bronchialdrüse eines Meerschweinchens geimpft, welches durch mehrere Monate an chronischer Tuberculose erkrankt war, nachdem es subcutan mit einem Stückchen tuberculöser Regenbogenhaut von einem Kaninchen geimpft worden, das durch Implantation tuberkulöser Regenbogenhaut von einem Menschen eine tuberkulöse Iritis acquirirt hatte.

Seit 21./1. 93 begann die Entwicklung der bekannten Knötchen in der Iris, bis gelbweisse Knoten entstanden, die die ganze Regenbogenhaut und die vordere Kammer einnahmen. Dieses Kaninchen hatte daher seit vielen Monaten eine ausgebreitete Tuberkulose des Auges zugleich mit zahlreichen ektatischen Drüschen am oberen rechten Augenlide und Kysten am unteren Lide, was ich meinen Hörern gleichzeitig mit den übrigen Versuchsthieren demonstrirte. Dieses Kaninchen lebt noch bisher.

Ich wollte mit diesem Versuche auch darüber Aufklärung gewinnen, wie sich die im Ausführungsgange abgesperrten oder verengten Meibom'schen Drüsen dann verhalten, wenn im Organismus sich tuberkulöse Heerde vorfinden. — Ähnliche Versuche machte ich noch an drei Kaninchen; zweien derselben wurden Stückchen tuberkulösen Gewebes von der tuberkulösen Nasenschleimhaut mit ungeheuer zahlreichen Tuberkelbacillen und von der tuberkulösen Conjunctiva derselben Leiche, welcher Fall mir von Herrn Prof. Hlava liebenswürdig zur Verfügung gestellt wurde, in die vordere Kammer eingelegt, wor-

nach beide geimpften Bulbi vereiterten; dem dritten spritzte ich nach vorhergegangener Operation an den Ausführungsgängen der Meibom'schen Drüsen abgetödtete Tuberkelbacillen unter die Conjunctiva des oberen Lides ein.

In keinem dieser Fälle entstand ausser bereits bestehender Ektasie der Drüschen nichts dem Chalazion ähnliches, wie ich dies bereits in meiner Arbeit über die Ätiologie des Chalazions erwähnt habe. —

Bei demselben Kaninchen, welches ich, wie oben angeführt wurde, an den Lidern der rechten Seite operirt habe und welches von hochgradiger Tuberkulose des rechten Auges befallen war, habe ich am 21./4. 93 an den Drüsen des linken, bis dahin nicht operirten Auges Versuche vorgenommen:

Am unteren Lide wurde in vier Ausführungsgänge eine zuvor ausgeglühte und dadurch an der Oberfläche geschwärzte kalt gewordene rauhe Nadel eingebohrt, der Kanal, welchen die Nadel machte, war an den von der Nadeloberfläche abgestreiften grauschwarzen Partikeln, die in den Drüsen durch die Conjunctiva zu sehen waren, deutlich zu erkennen.

Am oberen Lide wurde temporal dieselbe am Bunsenschen Brenner ausgeglühte heisse Nadel in vier Ausführungsgänge eingestochen, nach dem Einstechen waren am Lidrande rundliche Schorfe zu sehen. Die Nasalpartie des oberen Lides wurde über den Ausführungsgängen der Meibom'schen Drüsen am Rande des Lides mit einer glühenden Pincette bestrichen.

22./4. Am unteren Lide trat nach den Einstichen der kalten Nadel nicht einmal Reaction ein, am oberen Lide nach glühender Nadel und Pincette weisse Schorfe, nach der Pincette war ein schmales Rand-Streifchen des Lides wie ausgeschnitten.

25./4. Die Schorfe haften, nach ihrer Beseitigung sind eingezogene weissliche Grübchen an den Stellen zu sehen, die vorher glühende Nadel passirt hatte.

28./4. An der Stelle, die mit der Pincette ausgebrannt worden, ist ein gelblicher Schorf, unter demselben eine weissliche Narbe, der Rand ist pigmentfrei, gegen die Mitte des Lides ist die Narbe noch succulent. An den von der Nadel ausgebrannten Stellen ist noch der Schorf zu sehen, nach dessen Entfernung eine mässige Blutung entsteht; an den Brandstellen sind vier Einschnitte im Lidrande zu sehen. Die Conjunctiva bisher verdickt, infiltrirt, trüb. die Gefässe injicirt. Am unteren Lidrande ist nach der kalten Nadel die Reaction unbedeutend.

3./5. Am unteren Augenlide die Ausführungsgänge ohne Veränderung, nur durch die Conjunctiva kann man bisher grauschwarze Partikelchen der Nadeloberfläche sehen, beim Druck kann man aus allen vier operirten Ausführungsgängen einen Tropfen dünnen graulichen Sekrets gewinnen. An den gebrannten Stellen sind gelbliche, dünne, theilweise abgelöste Schorfe; am Lidrande frische Narben. Beim Druck auf die Drüsen kann man aus den operirten Drüsen ein dickes trübgelbes Sekret, welches aus der scheinbar compakten Narbe heraustritt, ausdrücken.

9./5. Am oberen Lide nach dem Brennen mit der Pincette eine weissliche schmale Narbe, nach dem Brennen mit der Nadel noch ein feiner Schorf an

den eingezogenen Narben. Beim Druck auf die Drüschen kann man wahrnehmen, dass aus den an der Narbe nicht zu unterscheidenden Ausführungsgängen schraubenförmig ein dickes, gelbweissliches, bereits trockeneres Sekret wie eine wurmförmige Masse heraustritt.

Am unteren Lide beginnen nach Einstechen der kalten Nadel die vier Ausführungsgänge breiter und grauer als die benachbarten nicht operirten zu werden.

15./5. Am unteren Lide sind die Ausführungsgänge am Rande normal, durch die Conjunctiva kann man grauliche Streifchen, an dem Scheitel der Drüse noch heute Partikel der abgestreiften Oberfläche der gebrannten Nadel sehen. Oben an der Brandstelle findet man Narben, in welchen keine Ausführungsgänge zu sehen sind, nur schwer kann man Spuren ganz trockenen Sekrets ausdrücken. An den Drüsen nichts Bemerkenswerthes.

18./8. Somit nach 4 Monaten entwickelten sich am oberen linken Lide an der Nasal- und Temporalseite birnenförmige, mit weisslichem Inhalt angefüllte Cysten der an die Narbe anliegenden Meibom'schen Drüsen. Die alte Cyste am rechten unteren Lide hat einen *ganz weissen* Inhalt, beim Druck kann man jetzt nicht eine Spur des Inhalts mehr aus den Mündungen der Ausführungsgänge entleeren.

16./6. **Gelbes ausgewachsenes Kaninchen.** Am linken oberen Augenlide wurden mit einem starken Faden 3 Nähte angelegt, welche jedesmal etwa 3 Meibom'sche Ausführungsgänge umfassten und mit dem Knoten verschlossen; in der Haut wurde ganz am Rande durch das Lid in die Conjunctiva eingestochen und um 3 Ausführungsgänge weiter wieder durch die Conjunctiva zurück in die Haut; der auf der Haut liegende Knoten wurde am nächsten Tage schon herausgerissen gefunden.

Das Resultat waren blos narbige Einschnitte am Rande des oberen Lides.

Unteres Lid. Die am nebenan stehenden Bunsen'schen Brenner glühend gemachte Nadel wurde in die Meibom'schen Ausführungsgänge eingestochen. Nächsten Tages am 17./7. ist an jenen Stellen, wo die glühende Nadel eingestochen wurde, eine grauweisse Masse zu erkennen, wie von der schwarzgefärbten oxydirten Oberfläche der Nadel herrührend, was auch weiter unter der ansehnlich injicirten Conjunctiva wahrzunehmen ist. Rings um die Ausführungsgänge ist das Gewebe am Lidrande in einen feuchten, rundlichen, grauweissen Schorf verwandelt.

7./8. An den bisher normalen Theilen der Lidränder rechts und links wurde die Oberfläche der Ausführungsgänge der Meibom'schen Drüsen mit einem Messerchen abgeschabt und eine rauhe Nadel nur in die intacten Partien des Lides in die Mündung der Ausführungsgänge eingestochen.

Nach dieser Operation entwickelten sich an Stelle der cauterisirten Drüsen graue Streifchen in der Richtung der Drüsen. Am unteren Lide begannen allmälig diese zwei neben einander liegenden Streifchen sich auszubreiten, es zeigte sich ein gelblicher Infarkt, welcher am 18./11. den Eindruck eines gelblich-

weissen, aus Körnern zusammengesetzten hanfkorngrossen Knötchens machte. Noch besser gelang die Operation am anderen, dem rechten Auge.

16./6. Es wurden mehrere neben einander liegende Ausführungsgänge der Meibom'schen Drüsen ohne Einstich mit der glühenden Nadel oberflächlich am oberen Augenlide gebrannt, am unteren wurde die Oberfläche abgeschnitten und die Ausführungsgänge mit Ol. terebinthinae bestrichen, was starke Eiterung mit bedeutender entzündlicher Reaction des unteren Lides und später dichte Narben hervorrief, während am oberen Lide eine feine enge Narbe entstand, in welcher man die Mündungen der Meibom'schen Drüsen nicht entdecken konnte. Zu dieser Narbe reichten durch die Conjunctiva sichtbare graue Streifchen in der Richtung der Meibom'schen Drüsen, welche gegen den convexen Tarsalrand zu gelbliche feste Massen enthielten, die im Verlaufe der Wochen sich ausbreiteten, bis sie schon nach einem Monat die Grösse eines Hanfkorns erreichten. Das auf diese Art entstandene Knötchen bestand aus zwei Partien, einer hinteren, grösseren, höckerigen und graueren und einer vorderen, kleineren, härteren und gleichmässig gelben.

17./9. Das Knötchen wurde zwischen den Fingern durch einige Minuten gerieben.

5./10. Das etwas grösser gewordene Knötchen wurde zwischen den Fingern gerieben, wornach aus den ausgedehnten Conjunctivalgefässen eine unbedeutende Blutung eintrat, die bald aufhörte.

10./10. Nach 5 Monaten wurde das Knötchen ausgeschnitten und in Alkohol gelegt.

13./4. 93. Rechts am oberen Lide temporal findet man eine Narbe herrührend von der Excision des eben beschriebenen Knötchens; nasal zwei Einschnitte im Lidrande und graue Streifen, unten einige Einschnitte mit Streifen. Links im oberen Lide Einschnitte am Rande, an welchen subconjunctival gelbliche Streifen anliegen, breiter und unregelmässiger als Meibom'sche Drüsen.

13./6. Das Thier wurde getödtet und Partien mit ektatischen Streifen wurden in Alkohol gelegt, dann in Celloidin in senkrechter Richtung und in Richtung der Meibom'schen Drüsen Schnitte angefertigt. Siehe Abbild. 7.

Schon war ich der Meinung in jenen Knötchen chronische Chalazion hervorgerufen zu haben, die nach *Fuchs, Horner* u. A. durch Hemmung des Sekrets sich entwickelt, welches sich verdickt und die Wände reizt, sodass Entzündung und Granulationsgewebe entstehen soll. Die Stauung des Sekrets und dessen Verdickung war hier augenscheinlich. Aber bei der mikroskopischen Untersuchung war keine Spur von Entzündung oder Granulationsgewebe des Chalazion zu entdecken. Es war nur eine Cyste. Siehe Abbild. 4.

Zu dem gleichen Ziele gelangte ich auch bei anderen Thieren.

IV. **Schwarzes junges Kaninchen.** Rechts am oberen und unteren Lide in der Mitte wurden je 4 Nähte eingeführt, welche stets etwa 2 Meibom'sche Ausführungsgänge umfassten, der Faden liegt zwischen Haut und Conjunctiva, der Knoten auf der Conjunctiva. Links wurde gewaltsam die mit Berlinerblau

gefärbte Gelatine in die Ausführungsgänge der Meibom'schen Drüsen mittelst einer feinen, mit Paraffin am Ansatze umgossenen Pravazspritze injicirt; es war sehr gut zu sehen, wie die blaue Masse in die Drüsen eingedrungen war. Oben und unten an 6 Stellen. Hierauf wurden die Hauträndер mit Krotonöl bestrichen.

26./9. Rechts wurden die Nähte ausgerissen, die Reaction zeigt sich durch Schwellung der Conjunctiva und des ganzen Lidrandes und Injection der Gefässe Links ist starke Eiterung des Haut- und Conjunctivalrandes, die Conjunctiva am Rande ist grauweisslich, die Drüsen scheinen nicht durch die Conjunctiva hindurch.

Am rechten Auge entwickelten sich an Stellen, wo die Nähte die Ausführungsgänge der Meibom'schen Drüsen umschnürten, später graue Streifchen, die beim Drucke reichliches Sekret absonderten. Am unteren Lide in der Mitte entstanden zwei breitere Streifen, das eine bis zum Lidrande reichende kürzer und schmäler, das andere nicht so weit reichende dafür länger und breiter. Allmälig breiteten sich diese Streifen immer mehr aus, bis sie später hie und da das Aussehen von Knötchen oder mit trüber Flüssigkeit gefüllten Cysten erlangten, welche man mit einer stumpfen Sonde und mässigem allmäligem Drucke ohne Verletzung der Wand theilweise durch den Ausführungsgang herausdrücken konnte. Die Ausführungsgänge am Lidrande unterscheiden sich kaum von den übrigen, indem sie in der Reihe regelmässig stehen. Nur das sie einsäumende Pigment ist etwas spärlicher.

Schwarze Katze.

18./11. In der Chloroformnarkose wurden die oberen und unteren Lidränder mit einer glühenden Pincette an zwei Stellen gebrannt. Der weissliche Schorf reichte bis zur Conjunctiva, nach der Elimination traten keinerlei auffallende Veränderungen, nur dreieckige, vom Rande in die Conjunctiva reichende Narben auf.

Weissen Ratten wurde mittelst feinem Galvanocauter der Lidrand an verschiedenen Stellen gebrannt, es entstand eine bedeutende Reaction, in der Conjunctiva zeigt sich nach einigen Tagen eine halbdurchsichtige, einer Glasperle ähnliche Cyste; bei der mikroskopischen Untersuchung fand ich eine frische Narbe mit entzündlicher Reaction in der Umgebung, Verengung des Meibom'schen Ausführungsganges am Rande und Erweiterung desselben weiter oben in der Drüse.

In die Kategorie dieser Versuche, betreffend die Verengerung der Meibom'schen Ausführungsgänge, lassen sich auch jene misslungene Versuche mit der Injection von Chalazionbacillen in die Mündungen der Meibom'schen Ausführungsgänge einreihen, die hiedurch lädirt wurden, sodass sich die mir bekannten Streifchen an Stelle der Meibom'schen Drüsen entwickelten, wenngleich nicht Chalazion, welches, wie ich bewiesen habe, leichter nach Injection

von Bacillen unter die Conjunctiva, aber nicht in die Meibom'schen Ausführungsgänge zustande kommt.

Am 11./11. wurden im pathologisch-anatomischen Institute ein brauner Pintsch und ein brauner Rattler, die mir Herr Prof. Hlava zu Versuchszwecken freundlichst überliess, operirt. Mit einer stärkeren Nadel einer mit Partikeln von Culturen von Chalazion-Bacillen [1]) gefüllten Pravazspritze wurde in die Ausführungsgänge der bei Hunden besonders deutlich am pigmentirten Rande der Lider sichtbaren Meibom'schen Drüsen eingestochen. Beim Einstechen, welches an jedem Lide in fünf Drüsen erfolgte, wurde allerdings die Culturenmasse abgestreift, dabei störte auch sehr die reichliche Blutung aus den Stichstellen.

12./11. Die Einstiche sind als Vertiefungen zu erkennen, die Reaction in der Conjunctiva zeigt sich durch mässige Anschwellung und Injection an. Das Drüsensekret ist etwas reichlicher.

14./11. Dasselbe.

14./11. Die Ausführungsgänge gelblich hervortretend, das Sekret gelblichweiss, Chalazion-Bacillen nicht zu finden. Später entwickelten sich an einigen Stellen bei beiden Hunden ebensolche graue Streifen an Stelle der Meibom'schen Drüsen. Eine mikroskopische Untersuchung fand nicht statt.

Bei vier **weissen Kaninchen** wurden die Lidränder immer an einer Stelle mit dem Galvanocauter geätzt. Schon nach einigen Tagen sah man eine Erweiterung der Ausführungsgänge der Meimbom'schen Drüsen. Nach 5 Wochen wurden die ektatischen Stellen ausgeschnitten, in Alkohol gehärtet und in Serien in Paraffin zerschnitten. (Siehe Abbild. 1. 2.)

Am besten bewährten sich bei der Hervorrufung von Cysten der Meibom'schen Drüsen bei Thieren die Methoden, gemäss welchen der unterbundene Ausführungsgang direkt am Augenlidrande unterbunden oder die Mündungen der Ausführungsgänge gebrannt wurden.

Ein ähnliches Experiment führte unabsichtlich ein Arzt an dem Kranken 50jährigen Director einer landw. Schule H. W. aus. Patient ist gross, von graublasser Gesichtsfarbe, Muskulatur schlaff, Unterhautbindegewebe schwach ent-

---

[1]) Eine Partie Bouillonculture vom 28./10. wurde in eine sterilisirte Schale gegossen, in dieselbe mit einer sterilisirten Schlinge die Cultur auf Blutserum vom 22./10. übertragen, ausserdem die Agarcultur vom 22./10. Diese Suspension wurde in die Pravaz'sche Spritze gebracht, deren feine Canule in die Ausführungsgänge eingestochen und wurde die Einspritzung in die Drüse vorgenommen, wobei Flüssigkeit neben der Wunde abfloss und ziemlich reichliche Blutung eintrat.

Ausserdem injicirte ich auf diese Weise am 30./10. bei 4 verschiedenfarbigen Kaninchen stets auf einer Seite in beide Lider je 4 Einspritzungen in die Meibom'schen Ausführungsgänge, daher an 32 Stellen mit einer ähnlichen Suspension von Chalazion-Bacillen und negativem Resultate für die Entwicklung des Chalazion. Dafür erhielt ich infolge der Verletzung der Ausführungsgänge zahlreiche ektatische Streifchen.

wickelt, Körperbau kräftig. Seit einigen Jahren leidet er zeitweilig an Entzündung der Augenlider und der Conjunctiva besonders der linken Seite. In den letzten Monaten beobachtete er am unteren linken Augenlide ein Knötchen, welches unter mässigen Schmerzen, schwacher Röthung der Haut, aber starker Blutüberfüllung der Conjunctiva des Lides auftrat. Vor einigen Monaten bestrich ihm der Arzt jeden zweiten Tag die Conjunctiva des Auges an dieser Stelle, wo er Körnchen sah, mit Kupfervitriol oder lapis in bacillo. Offenbar hielt der Arzt den Process für ein Trachom.

Am linken unteren Lide fand ich die Haut frei, von einer ungefähr kirschkerngrossen Geschwulst im Tarsus emporgehoben, die Meibom'schen Drüsen an den Ausführungsgängen fast normal, nur einzelne etwas mehr secernirend, andere wenig. Unter der am Lidrande verdickten, bläulichweissen Conjunctiva kann man graue 1—2 *mm* lange, verschieden breite, zu einander nicht ganz parallel verlaufende Streifen sehen.

Einige Millimeter vom Rande scheint durch die injicirte Conjunctiva eine harte Geschwulst durch und hebt die Conjunctiva in die Höhe.

Excision der Geschwulst mit der Conjunctiva nach Desinfection mit Sublimat und Einträufelung 3prozentiger Cocainlösung. Die Geschwulst wurde in Alkohol gehärtet. Schnitte wurden in Colloidin angefertigt. Bei der mikroskopischen Untersuchung (siehe Abbild. 6 Schnitt beim Lidrande mit diesem parallel laufend) zeigte sich, dass die Conjunctiva am Lidrande in Narbengewebe verwandelt war, unter welcher die Acini der Meibom'schen Drüse eingegangen waren und soweit diese dichte Narbe dies gestattete, Ektasien der Ausführungsgänge sich entwickelt hatten. An den Seiten dieser festen Narbe entstanden weit breitere Ektasien der Ausführungsgänge. Das eigentliche Chalaziongewebe, welches allerdings schon vor der Cauterisation da war, findet sich selbständig vor, gerade so wie die Erweiterungen der Ausführungsgänge der Meibom'schen Drüsen, die keinen besonderen ätiologischen Zusammenhang mit dem Granulationsgewebe aufweisen, das weiter hinten im Tarsus ist und nur secundär hie und da die Cyste oder einen erhaltenen Acinus perforirt. Von diesen Verhältnissen werde ich ausführlicher in der Arbeit über die Anatomie des Chalazion sprechen.

ERKLÄRUNG DER ABBILDUNGEN.

Abbild. 1. Der Ausführungsgang der Meibom'schen Drüse verstopft durch Hornmassen bei einem Kaninchen 5 Wochen nach Cauterisation mit dem Galvanocauter. Schnitt in Richtung der Drüse aus der Paraffin-Serie, gefärbt mit Czokor'scher Cochenille. Obj. 4. Comp. oc. 4. Unten ein Theil der Cyste.

Abbild. 2. Cystische Ektasie des Ausführungsganges der Meibom'schen Drüse, inmitten der Drüse und Erweiterung des Ausführungsganges weiter nach oben in der Drüse bei einem Kaninchen, dem der Lidrand vor 5 Wochen mit dem Galvanocauter gebrannt wurde. Schnitt in Richtung der Drüse aus der Paraffin-Serie. Färbung mit Czokor'scher Cochenille. Vergrösserung Reichert. Obj. 1. Comp. oc. 4.

Abbild. 3. Ektasie der Ausführungsgänge der Meibom'schen Drüsen bei einem Kaninchen, dem der Lidrand mit Lapis vor 6 Monaten gebrannt wurde. Schnitt quer durch die Meibom'schen Drüsen am Lidrande, wo die Narbe und die anliegenden Erweiterungen zu sehen sind. Färbung mit Haematoxylin. Vergrösserung Reichert. Obj. 1. Comp. ocul. 4.

Abbild. 4. Cyste der Meibom'schen Drüse mit anliegenden Resten der Acini von einem Kaninchen, dem vor 5 Monaten der Lidrand mit einer glühenden Nadel der Länge nach gebrannt wurde. Schnitt in Richtung der Drüse. Färbung mit Haematoxylin. Vergrösserung Reichert. Obj. 1. Comp. ocul. 4.

Abbild. 5. Verengerung und Verstopfung des gekrümmten Ausführungsganges der Meibom'schen Drüse mit einer oben aus dem Ausführungsgange entstandenen Cyste, Zusammendrückung der Acini — bei einem Kaninchen, dem vor 5 Monaten die Drüsenausführungsgänge hart am Lidrande fest unterbunden wurden. Schnitt in Richtung der

Drüse. Färbung mit Alaun-Carmin. Vergrösserung Reichert. Obj. 1. Comp. ocul. 4.

Abbild. 6. Chalazion vom Menschen, welches vom Arzte mit Kupfervitriol und Lapis so gebrannt wurde, dass neben dem Chalazion Narben am Rande und Ektasien der anliegenden Ausführungsgänge der Meibom'schen Drüsen entstanden. Schnitt quer auf die Drüsenrichtung hart am Lidrande, unten blos ein Theil des Chalazion gefasst, welches viel höher liegt. Färbung mit Hämatoxylin. Vergrösserung Reichert. Obj. 1. Comp. ocul. 4.

Abbild. 7. Halbdurchsichtige interciliare Cyste eines 50jährigen Mannes, die durch Erweiterung des Wimperbalges und des Ausführungsganges der Talgdrüse nach Verstopfung des Ausführungsganges des Balges durch Hornmassen entstanden ist. Das Bild ist der Hauptsache nach nach einem Schnitt der Paraffin-Serie gezeichnet. Färbung mit Czokor'scher Cochenille. Das Cylinderepithel der äusseren Scheide des abgeflachten Balges übergeht unten direct *e* in das Cylinderepithel der Cyste. Vergrösserung Reichert. Obj. 1. Comp. ocul. 4.

Abbild. 8. Verschiedenes Epithel in den Wänden der Cyste, welche unten bei *e—f* gegen einander liegen. Vergrösserung Reichert. Obj. 8. Comp. ocul. 4.

Abbild. 9. Ektasie des Ausführungsganges der Meibom'schen Drüse vom poliklinischen Patienten T. L. mit Anhäufung von Hornmassen rings um die Drüsenmündung am Lidrande (unteres Bild). Nach der Natur gezeichnet vor Entwicklung der späteren Infarkte.

Abbild. 10. Cyste der Meibom'schen Drüsen bei einem Kaninchen 9 Monate nach Durchführung eines Fadens durch die ganze Dicke des Lides und die Ausführungsgänge der Meibom'schen Drüsen am Lidrande. Nach der Natur gezeichnet.

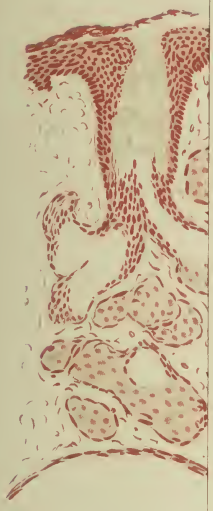

Obr. 1.

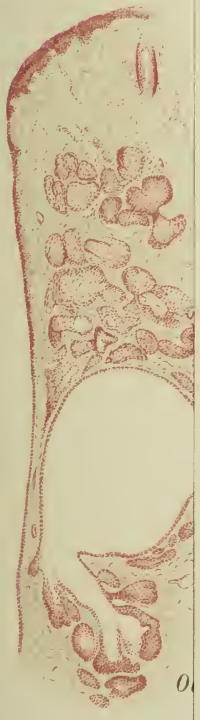

O

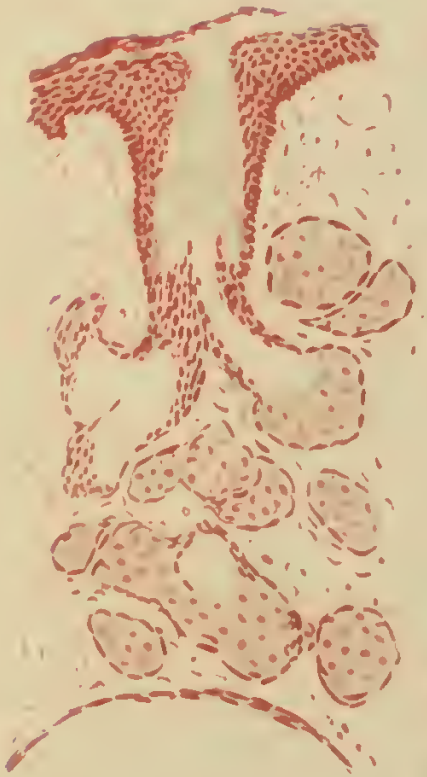

Obr. 1.

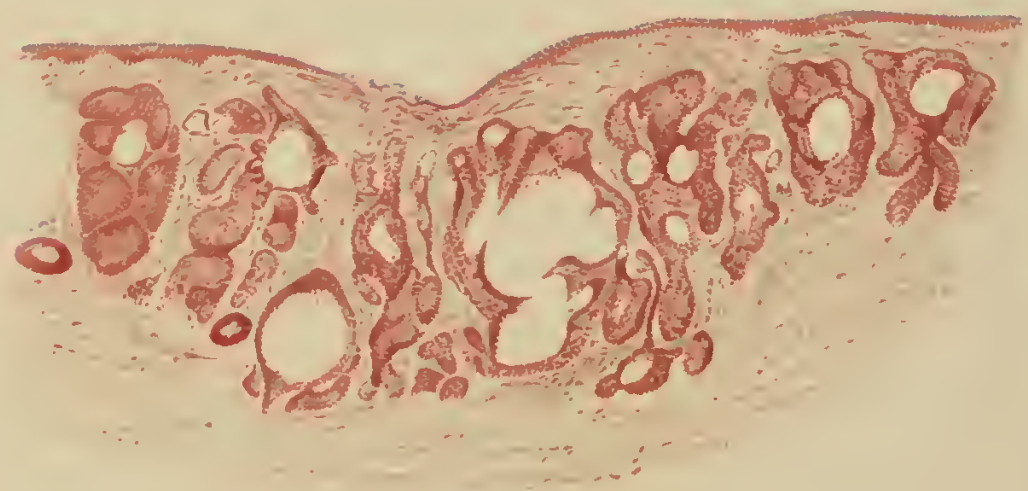

Obr. 3.

Obr. 7.

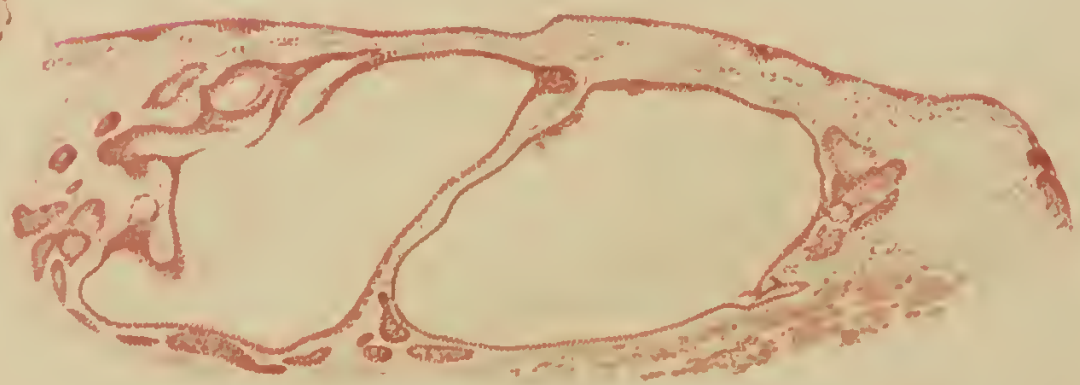

Obr. 4.

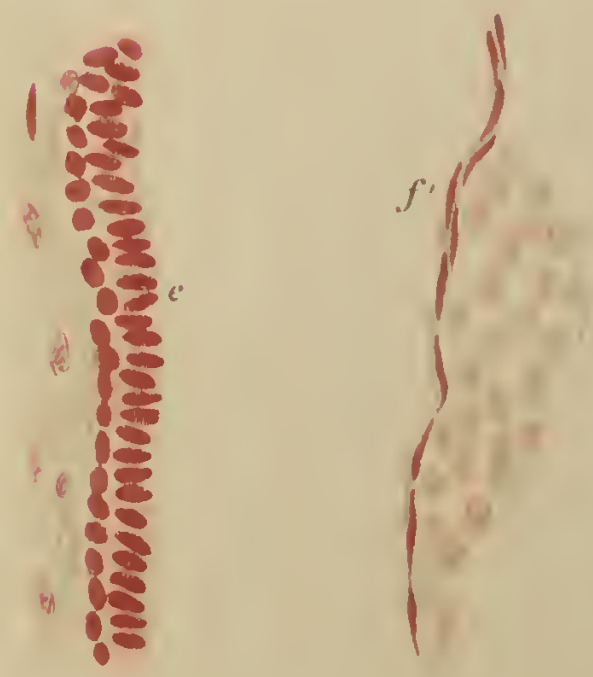

Obr. 8.

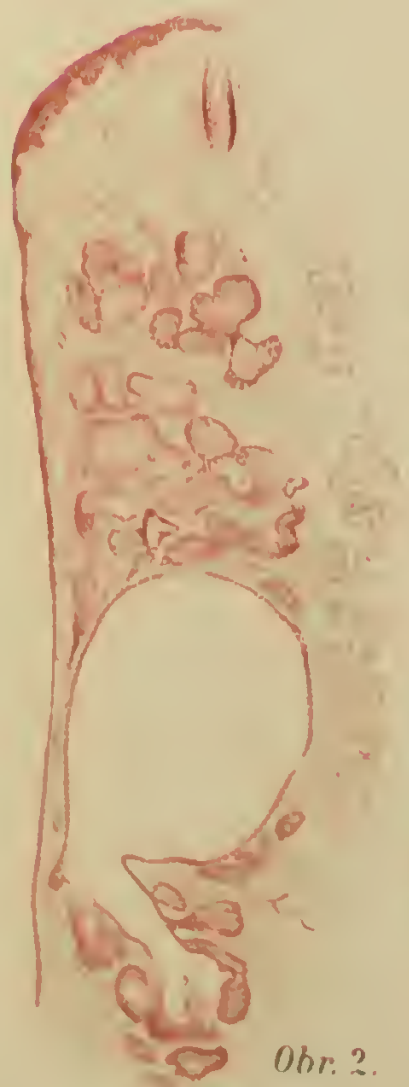

Obr. 2.

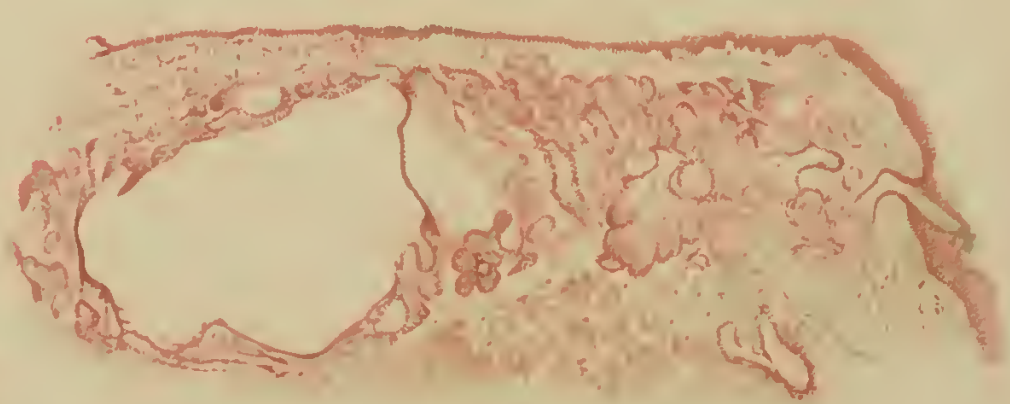

Obr. 5.

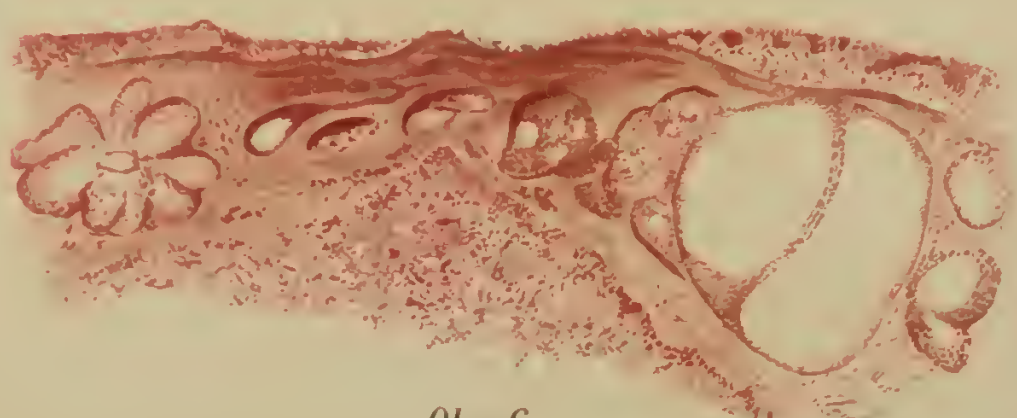

Obr. 6.

Obr. 9.

Obr. 10.

ROZPRAVY
ČESKÉ AKADEMIE CÍSAŘE FRANTIŠKA JOSEFA
PRO VĚDY, SLOVESNOST A UMĚNÍ V PRAZE.

ROČNÍK II. TŘÍDA II. ČÍSLO 34.

POZNÁMKY
K THEORII OMEZENÝCH DERIVACÍ.

NAPSAL

M. LERCH.

PŘEDLOŽENO DNE 24. KVĚTNA 1893.

V PRAZE.
NÁKLADEM ČESKÉ AKADEMIE CÍSAŘE FRANTIŠKA JOSEFA
PRO VĚDY, SLOVESNOST A UMĚNÍ.
1893.

Tiskem J. Otty v Praze.

Některé vzorce a úkoly počtu integralního nabývají elegantního odvození a řešení pomocí t. zv. omezených derivací, jichž theorií zabývali se Liouville a Riemann, a jichž stopy jdou až k Abelovi.*) S tímto pojmem souvisejí následující úvahy, v nichž vyložíme mezi jiným důkaz o existenci derivace jistého druhu omezených integrálů.

1. Buď $f(\xi)$ funkce schopná integrace v mezeře $a \ldots x$ a uvažujme integrály

$$(1^a) \qquad \Phi(x) = \frac{1}{\Gamma(s+1)} \int_a^x f(\xi)\,(x-\xi)^s\,d\xi\,,$$

$$(1^b) \qquad \Psi(x) = \frac{1}{\Gamma(\sigma+1)} \int_a^x \Phi(\zeta)\,(x-\zeta)^\sigma\,d\zeta\,,$$

utvořené pomocí realných konstant s a σ, jež jsou větší než -1, aby integrály existovaly.

Patrně máme

$$\Gamma(s+1)\,\Gamma(\sigma+1)\,\Psi(x) = \int_a^x (x-\zeta)^\sigma\,d\zeta \int_a^\zeta f(\xi)\,(\zeta-\xi)^s\,d\xi\,;$$

pravou stranu možno psáti jako dvojnásobný integrál

$$\int\int f(\xi)\,(\zeta-\xi)^s\,(x-\zeta)^\sigma\,d\xi\,d\zeta\,,$$

vzatý nad oborem definovaným pomocí nerovností $a < \xi < \zeta < x$, a odtud plyne, integrujeli se dříve vůči ζ,

$$\Gamma(s+1)\,\Gamma(\sigma+1)\,\Psi(x) = \int_a^x f(\xi)\,d\xi \int_\xi^x (x-\zeta)^\sigma\,(\zeta-\xi)^s\,d\zeta\,.$$

Vnitřní integrál přetvořme substitucí

$$\zeta = \xi + t(x-\xi)\,,$$

*) Největších zasluh o tento druh úvah zjednal si náš krajan p. prof. dr. Ant. Grünwald; viz Schlömilchův časopis sv. 12, dále Rozpravy král. české společnosti náuk, řady VI svazek 11., třída math.-přírod., čís. 2, 1881.

kde t je nová integrační proměnná, i obdržíme

$$\int_{\xi}^{x} (x-\zeta)^{\sigma} (\zeta-\xi)^{s}\, d\zeta = (x-\xi)^{s+\sigma+1} \int_{0}^{1} t^{s} (1-t)^{\sigma}\, dt$$

$$= \frac{\Gamma(s+1)\,\Gamma(\sigma+1)}{\Gamma(s+\sigma+2)} (x-\xi)^{s+\sigma+1} ,$$

a tedy máme

$$(1^{c}) \qquad \psi(x) = \frac{1}{\Gamma(s+\sigma+2)} \int_{a}^{x} f(\xi)\, (x-\xi)^{s+\sigma+1}\, d\xi ,$$

čímž integrál (1^{b}) převeden na integrál jednoduchý, sestrojený pomocí původní funkce $f(\xi)$.

Píšemeli zde $s-1$ za s a klademeli $\sigma = -s$, máme vzorec

$$(2) \qquad \int_{a}^{x} f(\xi)\, d\xi = \frac{1}{\Gamma(1-s)} \int_{a}^{x} \Phi(\zeta)\, (x-\zeta)^{-s}\, d\zeta ,$$

kde položeno

$$(2^{a}) \qquad \Phi(\zeta) = \frac{1}{\Gamma(s)} \int_{a}^{\zeta} f(\xi)\, (\zeta-\xi)^{s-1}\, d\xi ,$$

při čemž se za příčinou konvergence výrazů předpokládá $0 < s < 1$.

2. Ze vzorce (2) bychom obdrželi vzorec pro vyjádření funkce $f(x)$ dvojnásobným integrálem, kdybychom dovedli pravou stranu differencovati. Za tím účelem uvažujme výraz

$$\varphi(z) = \int_{a}^{z} F(x)\, (z-x)^{-\sigma}\, dx ,$$

kde σ je realné, kladné a menší než 1; funkce $F(x)$ podrobena budiž pouze podmínce býti integrace schopnou v mezích $(a \ldots z)$, aby $\varphi(z)$ vůbec existovalo.

Kdyby $F(x)$ bylo v intervallu $(a \ldots z \ldots z')$ integrace schopno, na místě z však přetržito, tu by obecně neexistovala derivace $\varphi'(z)$ na místě z. Neboť volme jen zvláštní případ $F(x) = 0$ pro $0 \leqq x \leqq z$, $F(x) = 1$ pro $x > z$; pak bude

$$\varphi(z+h) = \int_{z}^{z+h} (z+h-x)^{-\sigma}\, dx , \qquad \varphi(z) = 0 ,$$

a tedy

$$\frac{\varphi(z+h) - \varphi(z)}{h} = \frac{h^{-\sigma}}{1-\sigma}$$

bude nekonečné pro $h = 0$, a tím méně bude lze připustiti existenci derivace v případě obecném.

Předpokládejme tedy dále, že $F(x)$ je spojité, pokud x leží v jistém intervallu $(\alpha \ldots \beta)$, a proměnná z buď uvnitř tohoto intervallu. Dále chceme předpokládati, že rozdíl $F(z-h) - F(z)$ je nekonečně malý stupně vyššího než h^σ, t. j. že platí

$$\lim_{h=0} \frac{F(z-h) - F(z)}{h^\sigma} = 0 ,$$

a mimo to nechť integrál

$$\int_a^z \left[F(x) - F(z)\right] (z-x)^{-\sigma-1} \, dx$$

existuje.

Za těchto supposic vyšetřujme t. zv. poměr rozdílový v pravo vzatý $\frac{\Delta \varphi(z)}{\Delta z} = \frac{\varphi(z+\Delta z) - \varphi(z)}{\Delta z}$, kde přírůstek Δz je kladný a malý. Chceme dokázati existenci a nalézti hodnotu limity jeho pro $\Delta z = 0$.

Za tím účelem udělme integrálu $\varphi(z)$ tvar

$$\varphi(z) = \int_a^z \left[F(x) - F(z)\right] (z-x)^{-\sigma} \, dx + F(z) \int_a^z (z-x)^{-\sigma} \, dx ;$$

t. j.

$$\text{(a)} \qquad \varphi(z) = \int_a^z \left[F(x) - F(z)\right] (z-x)^{-\sigma} \, dx + \frac{F(z)\,(z-a)^{1-\sigma}}{1-\sigma} ,$$

a znamenejme k vůli stručnosti

$$\text{(b)} \qquad \psi(z) = \int_a^z \left[F(x) - F(z)\right] (z-x)^{-\sigma} \, dx .$$

Tu obdržíme

$$\frac{\Delta \psi(z)}{\Delta z} = \frac{1}{\Delta z} \int_a^{z+\Delta z} \left[F(x) - F(z+\Delta z)\right] (z+\Delta z - x)^{-\sigma} \, dx$$

$$- \frac{1}{\Delta z} \int_a^z \left[F(x) - F(z)\right] (z-x)^{-\sigma} \, dx ,$$

čili

$$\frac{\Delta \psi(z)}{\Delta z} = \frac{1}{\Delta z} \int_z^{z+\Delta z} \left[F(x) - F(z+\Delta z)\right] (z+\Delta z - x)^{-\sigma} \, dx$$

$$+ \int_a^z \frac{\Delta \left\{\left[F(x) - F(z)\right] (z-x)^{-\sigma}\right\}}{\Delta z} \, dx .$$

Prvý člen pravé strany dle věty o střední hodnotě integrálů rovná se veličině tvaru

$$\frac{1}{\Delta z}\left[F(z+h')-F(z+\Delta z)\right].\int_{\zeta}^{\zeta+\Delta\zeta}(z+\Delta z-x)^{-\sigma}\,dx$$

$$=\left[F(z+h')-F(z+\Delta z)\right]\frac{\Delta z^{-\sigma}}{1-\sigma},$$

kde $0<h'<\Delta z$. Tuto veličinu lze psáti

$$\left\{\left[F(z+h')-F(z+\Delta z)\right](\Delta z-h')^{-\sigma}\right\}\left(\frac{\Delta z-h'}{\Delta z}\right)^{\sigma}.\frac{1}{1-\sigma};$$

činitel $\left(\frac{\Delta z-h'}{\Delta z}\right)^{\sigma}$ zůstává mezi 0 a 1, kdežto závorka $\{\}$ má hodnotu malou pro malá Δz, dle supposice; odtud plyne

$$\lim_{\Delta\zeta=0}\frac{1}{\Delta z}\int_{\zeta}^{\zeta+\Delta\zeta}\left[F(x)-F(z+\Delta z)\right].(z+\Delta z-x)^{-\sigma}\,dx=0.$$

Máme tedy s chybou nekonečně malou

$$\frac{\Delta\psi(z)}{\Delta z}=\int_{a}^{\zeta}\frac{\Delta\left\{\left[F(x)-F(z)\right](z-x)^{-\sigma}\right\}}{\Delta z}\,dx,$$

a provedemeli operaci rozdílovou,

$$\frac{\Delta\psi(z)}{\Delta z}=\int_{a}^{\zeta}F(x)\frac{\Delta(z-x)^{-\sigma}}{\Delta z}\,dx-\frac{F(z+\Delta z)}{\Delta z}\int_{a}^{\zeta}(z+\Delta z-x)^{-\sigma}\,dx$$

$$+\frac{F(z)}{\Delta z}\int_{a}^{\zeta}(z-x)^{-\sigma}\,dx.$$

V prvém integrálu odečtěme $F(z)$ od $F(x)$ a vyčísleme členy ostatní; i obdržíme

$$\frac{\Delta\psi(z)}{\Delta z}=\int_{a}^{\zeta}\left[F(x)-F(z)\right]\frac{\Delta(z-x)^{-\sigma}}{\Delta z}\,dx+F(z)\int_{a}^{\zeta}\frac{\Delta(z-x)^{-\sigma}}{\Delta z}\,dx$$

$$+\frac{F(z+\Delta z)}{1-\sigma}(\Delta z)^{-\sigma}-\frac{F(z+\Delta z)(z+\Delta z-a)^{1-\sigma}-F(z)(z-a)^{1-\sigma}}{(1-\sigma)\Delta z}.$$

Užijemeli zde vzorce

$$\int_{a}^{\zeta}\frac{\Delta(z-x)^{-\sigma}}{\Delta z}\,dx=-\frac{(\Delta z)^{-\sigma}}{1-\sigma}+\frac{\Delta(z-a)^{1-\sigma}}{\Delta z}.\frac{1}{1-\sigma},$$

a kromě toho věty

$$\frac{\Delta(z-x)^{-\sigma}}{\Delta z} = -\sigma(z+h'-x)^{-\sigma-1}, \qquad 0<h'<\Delta z,$$

máme

$$\frac{\Delta\psi(z)}{\Delta z} = -\sigma\int_a^\zeta \Big[F(x)-F(z)\Big](z+h'-x)^{-\sigma-1}\,dx + \frac{F(z+\Delta z)-F(z)}{(1-\sigma)(\Delta z)^\sigma}$$

$$+\frac{1}{1-\sigma}F(z)\frac{\Delta(z-a)^{1-\sigma}}{\Delta z} - \frac{1}{1-\sigma}\frac{\Delta\{F(z)(z-a)^{1-\sigma}\}}{\Delta z}.$$

Porovnámeli tento výsledek s rovnicí (a) a (b), máme

$$\frac{\Delta\varphi(z)}{\Delta z} = -\sigma\int_a^\zeta \Big[F(x)-F(z)\Big](z+h'-x)^{-\sigma-1}\,dx$$

$$+\frac{F(z+\Delta z)-F(z)}{(1-\sigma).(\Delta z)^\sigma} + \frac{F(z)}{1-\sigma}\frac{\Delta(z-a)^{1-\sigma}}{\Delta z}$$

Blížíli se nyní Δz nulle, blíží se druhý a třetí výraz v pravo krajním hodnotám, resp.

$$0 \quad \text{a} \quad F(z).(z-a)^{-\sigma},$$

a kromě toho bude

$$\lim_{\Delta\zeta=0}\int_a^\zeta \Big[F(x)-F(z)\Big](z+h'-x)^{-\sigma-1}\,dx$$

$$=\int_a^\zeta \Big[F(x)-F(z)\Big](z-x)^{-\sigma-1}\,dx,$$

poněvadž rozdíl

$$\int_a^\zeta \Big[F(x)-F(z)\Big](z+h'-x)^{-\sigma-1}\,dx - \int_a^\zeta \Big[F(x)-F(z)\Big](z-x)^{-\sigma-1}\,dx$$

$$=\int_a^\zeta \Big[F(x)-F(z)\Big].\Big[(z+h'-x)^{-\sigma-1}-(z-x)^{-\sigma-1}\Big]\,dx$$

pro malá Δz je velmi malý.

Bude tedy

$$\lim_{\Delta\zeta=0}\frac{\Delta\varphi(z)}{\Delta z} = F(z).(z-a)^{-\sigma} - \sigma\int_a^\zeta \Big[F(x)-F(z)\Big](z-x)^{-\sigma-1}\,dx,$$

čímž úkol náš řešen.

Podobným v podstatě způsobem bychom nalezli, že limita

$$\lim_{\Delta z=0} \frac{\varphi(z-\Delta z)-\varphi(z)}{-\Delta z}$$

existuje a rovná se tétéž veličině jako předešlá a máme tak větu:

»Jeli $F(x)$ funkce v oboru $(\alpha \ldots \beta)$ integrace schopná, a jeli lze v tomto oboru určiti intervall $(\alpha \ldots, \beta)$, v němž $F(x)$ je spojita a v němž podíl

$$\frac{F(x)-F(x')}{(x-x')^{\sigma}}, \qquad 0<\sigma<1,$$

je nepatrný zároveň s $x-x'$, takže se blíží nulle, blížíli se x, x' společné hodnotě, a jestliže dále pro $\alpha<z<\beta$ existuje integrál

$$\int_a^z \left[F(x)-F(z)\right](z-x)^{-\sigma-1}\,dx,$$

pak bude pro $\alpha<z<\beta$

$$(3) \quad \frac{d}{dz}\int_a^z F(x)\,(z-x)^{-\sigma}\,dx$$

$$= F(z)\,(z-a)^{-\sigma} - \sigma\int_a^z \left[F(x)-F(z)\right](z-x)^{-\sigma-1}\,dx,$$

což jsme chtěli obdržeti.«

3. Obraťme se nyní k případu obecnému, kdy funkce $F(x)$ jest v intervallu $(\alpha \ldots \beta)$ toliko spojita, aniž chceme omeziti její povahu nějakou supposicí o povaze rozdílu $F(x)-F(x')$.

Tu obdržíme pro integrál

$$\varphi(z) = \int_a^z F(x)\,(z-x)^{-\sigma}\,dx$$

$$= \int_a^z \left[F(x)-F(z)\right](z-x)^{-\sigma}\,dx + \frac{F(z)\,(z-a)^{1-\sigma}}{1-\sigma}$$

jako výše

$$\frac{\Delta\varphi(z)}{(\Delta z)^{1-\sigma}} = \frac{F(z+h')-F(z+\Delta z)}{1-\sigma}$$

$$+\int_a^z \left[F(x)-F(z)\right]\frac{(z+\Delta z-x)^{-\sigma}-(z-x)^{-\sigma}}{(\Delta z)^{1-\sigma}}\,dx$$

$$+\frac{F(z+\Delta z)-F(z)}{1-\sigma}+\frac{F(z)}{1-\sigma}\cdot\frac{\Delta(z-a)^{1-\sigma}}{(\Delta z)^{1-\sigma}},$$

aneb

$$\text{(c)}\qquad \frac{\Delta\varphi(z)}{(\Delta z)^{1-\sigma}} = \frac{F(z+h')-F(z)}{1-\sigma} + \frac{F(z)}{1-\sigma}\,\frac{\Delta(z-a)^{1-\sigma}}{(\Delta z)^{1-\sigma}}$$

$$+\int_a^z \big[F(x)-F(z)\big]\,\frac{(z+\Delta z-x)^{-\sigma}-(z-x)^{-\sigma}}{(\Delta z)^{1-\sigma}}\,dx\,,$$

kde $0<h'<\Delta z$.

Z výsledku toho možno souditi, že platí

$$\text{(c')}\qquad \lim_{\Delta z=0}\frac{\Delta\varphi(z)}{(\Delta z)^{1-\sigma}} = 0\,,\qquad (\alpha<z<\beta)\,,$$

jakmile $F(x)$ je funkce konečná a na mezeře $(\alpha\ldots\beta)$ spojitá. Neboť především jsou prvé dva členy pravé strany nekonečně malé zároveň s Δz, a zbývá jen vyšetřiti člen poslední; ten rozdělme ve dva

$$\int_a^z \big[F(x)-F(z)\big]\,\frac{(z+\Delta z-x)^{-\sigma}-(z-x)^{-\sigma}}{(\Delta z)^{1-\sigma}}\,dx$$

$$=\int_a^b \big[F(x)-F(z)\big]\,\frac{(z+\Delta z-x)^{-\sigma}-(z-x)^{-\sigma}}{(\Delta z)^{1-\sigma}}\,dx$$

$$+\int_b^z \big[F(x)-F(z)\big]\,\frac{(z+\Delta z-x)^{-\sigma}-(z-x)^{-\sigma}}{(\Delta z)^{1-\sigma}}\,dx\,,$$

při čemž $b<z$. Veličinu b volme tak blízko při z, aby pro všecka x mezery $(b\ldots z)$ platila nerovnosť $|F(x)-F(z)|<\delta$, při čemž δ je veličina předepsaná.

Po té možno voliti Δz tak malé, aby v celém intervallu $x=(a\ldots b)$ veličina $\dfrac{(z+\Delta z-x)^{-\sigma}-(z-x)^{-\sigma}}{(\Delta z)^{1-\sigma}}$ byla tak malá jak libo, a následkem toho bude integrál $\int_a^b$ pro nekonečně malá Δz nekonečně malým.

Zbývá jen vyšetřiti druhý integrál $\int_b^z$. Z nerovnosti $|F(x)-F(z)|<\delta$ plyne

$$\left|\int_b^z \big[F(x)-F(z)\big]\,\frac{(z+\Delta z-x)^{-\sigma}-(z-x)^{-\sigma}}{(\Delta z)^{1-\sigma}}\,dx\right|$$

$$<\frac{\delta}{(\Delta z)^{1-\sigma}}\int_b^z\big[(z+\Delta z-x)^{-\sigma}-(z-x)^{-\sigma}\big]\,dx$$

čili

$$\left| \int_b^z \left[F(x) - F(z)\right] \frac{(z + \Delta z - x)^{-\sigma} - (z - x)^{-\sigma}}{(\Delta z)^{1-\sigma}} dx \right|$$

$$< \delta \cdot \frac{(z-b)^{1-\sigma} - (z + \Delta z - b)^{1-\sigma} + (\Delta z)^{1-\sigma}}{(1-\sigma)(\Delta z)^{1-\sigma}}.$$

Pro malá Δz je tento výraz tvaru

$$\frac{\delta}{1-\sigma}\left[1 + \text{malá veličina}\right],$$

a tato veličina je tedy menší než δ' jakmile $\delta < \frac{1-\sigma}{2}\delta'$; z toho plyne, že pro malá Δz budou integrály

$$\int_a^b, \int_b^z \text{ a tedy též } \int_a^z$$

libovolně malé, t. j. výraz $\frac{\Delta\varphi(z)}{(\Delta z)^{1-\sigma}}$ bude libovolně malý pro dosti malá Δz, jak právě tvrdí vzorec (c'), který tím dokázán.

Vzorec (c') možno zobecniti následujícím způsobem: Jestliže spojitá funkce $F(x)$ v intervallu $(\alpha \ldots \beta)$ hoví podmínce

$$\lim_{x - x' = 0} \frac{F(x) - F(x')}{(x - x')^{\tau}} = 0,$$

kde τ značí kladnou konstantu menší než σ, pak bude

$$\text{(c'')} \qquad \lim_{\Delta z = 0} \frac{\Delta\varphi(z)}{(\Delta z)^{1-\sigma+\tau}} = 0.$$

Důkaz. Z rovnice (c) máme

$$\frac{\Delta\varphi(z)}{(\Delta z)^{1-\sigma+\tau}} = \frac{F(z+h') - F(z)}{(1-\sigma)(\Delta z)^{\tau}} + \frac{F(z)}{1-\sigma}\frac{\Delta(z-a)^{1-\sigma}}{(\Delta z)^{1-\sigma+\tau}}$$

$$+ \int_a^z \left[F(x) - F(z)\right] \frac{(z + \Delta z - x)^{-\sigma} - (z-x)^{-\sigma}}{(\Delta z)^{1-\sigma+\tau}} dx,$$

a tu je patrno, že (za učiněné supposice $0 < \tau < \sigma$) prvé dva členy pravé strany jsou nekonečně malé zároveň s Δz; i zbývá jen vyšetřiti integrál

$$\int_a^z \left[F(x) - F(z)\right] \frac{(z + \Delta z - x)^{-\sigma} - (z-x)^{-\sigma}}{(\Delta z)^{1-\sigma+\tau}} dx;$$

rozdělme jej opětně ve dva

$$A = \int_a^b \left[F(x) - F(z)\right] \frac{(z + \Delta z - x)^{-\sigma} - (z - x)^{-\sigma}}{(\Delta z)^{1-\sigma+\tau}}\, dx\,,$$

$$B = \int_b^z \left[F(x) - F(z)\right] \frac{(z + \Delta z - x)^{-\sigma} - (z - x)^{-\sigma}}{(\Delta z)^{1-\sigma+\tau}}\, dx\,;$$

volme b tak blízko při z, aby v mezeře $(b \ldots z)$ bylo $\left|\frac{F(x) - F(z)}{(z - x)^{\tau}}\right| < \delta$, kde δ je předepsaná veličina kladná. Pro dosti malá Δz bude integrál A libovolně malým a pro integrál B máme nerovnosť

$$|B| < \frac{\delta}{(\Delta z)^{1-\sigma+\tau}} \int_b^z (z - x)^{\tau} \left[(z - x)^{-\sigma} - (z + \Delta z - x)^{-\sigma}\right] dx\,.$$

Substitucí $z - x = t\,\Delta z$ obdrží pravá strana tvar

$$|B| < \delta \,.\, \int_0^{\frac{z-b}{\Delta z}} t^{\tau} \left[t^{-\sigma} - (1 + t)^{-\sigma}\right] dt\,;$$

pokud $0 < \tau < \sigma$, existuje integrál

$$\int_0^{\infty} t^{\tau} \left[t^{-\sigma} - (1 + t)^{-\sigma}\right] dt = K\,,$$

a pak bude

$$B < \delta \,.\, K\,,$$

čímž dokázáno, že integrál $A + B$ je pro dosti malá Δz libovolně malým, a že tedy platí vzorec (c″).

4. Obraťme se nyní k větě vyjádřené rovnicemi (2) a (2ª), t. j.

(2) $$\int_a^x f(\xi)\, d\xi = \frac{1}{\Gamma(1 - s)} \int_a^x \Phi(\zeta)\, (x - \zeta)^{-s}\, d\zeta\,,$$

(2ª) $$\Phi(\zeta) = \frac{1}{\Gamma(s)} \int_a^{\zeta} f(\xi)\, (\zeta - \xi)^{s-1}\, d\xi\,.$$

Předpokládámeli, že funkce $f(\xi)$ je spojitá v intervallu $(a \ldots x')$, kde $x' > x$, bude $\Phi(\zeta)$ dle věty (c′) míti vlastnosť

$$\lim_{\zeta - \zeta' = 0} \frac{\Phi(\zeta) - \Phi(\zeta')}{(\zeta - \zeta')^{s}} = 0\,,$$

a předpokládámeli mimo to, že funkce $f(\xi)$ má vlastnosť

$$(\alpha) \qquad \lim_{\xi - \xi' = 0} \frac{f(\xi) - f(\xi')}{(\xi - \xi')^{\tau}} = 0 ,$$

bude dle (c'') platit vzorec

$$\lim_{\zeta - \zeta' = 0} \frac{\Phi(\zeta) - \Phi(\zeta')}{(\zeta - \zeta')^{s+\tau}} = 0 ,$$

jestliže ovšem $0 < \tau < 1 - s$; odtud ale plyne, že integrál

$$\int_a^x \left[\Phi(\zeta) - \Phi(x)\right] (x - \zeta)^{-s-1} \, d\zeta$$

existuje; tím jsou všecky podmínky pro applikaci vzorce (3) u funkce $F(\xi) = \Phi(\zeta)$ nevyhnutelné splněny, a máme tedy differencováním vzorce (2):

$$(4) \qquad f(x) = \frac{1}{\Gamma(1-s)} \Phi(x) . (x - a)^{-s} - \frac{s}{\Gamma(1-s)} \int_a^x \left[\Phi(\zeta) - \Phi(x)\right] (x - \zeta)^{-s-1} \, d\zeta ,$$

kteryžto vzorec učí mimo jiné, že funkci $\Phi(\zeta)$ příslušeti může jediná jen funkce $f(x)$, která by hověla dané podmínce

$$\lim_{\xi - \xi' = 0} \frac{f(\xi) - f(\xi')}{(\xi - \xi')^{\tau}} = 0 .$$

Odtud soudíme na příklad: Jeli $f(\xi)$ funkce spojitá v intervallu $(a \ldots x')$ a má vlastnosť vyjádřenou rovnicí

$$\lim_{\xi - \xi' = 0} \frac{f(\xi) - f(\xi')}{(\xi - \xi)^{\tau}} = 0 , \qquad \tau > 0 ,$$

a jeli integrál

$$\int_a^{\zeta} f(\xi) (\zeta - \xi)^{s-1} \, d\xi$$

pro všecka ζ intervallu $(a \ldots x')$ nullou, pak bude také $f(\xi)$ nutně nullou.

Jiného druhu výsledek obdržíme, přetvořímeli integrál (2) částečnou integrací. K tomu bude ovšem nutnou existence derivace úkonu $\Phi(\zeta)$, a proto předpokládejme, že funkce $f(\xi)$ je spojitá v intervallu a má vlastnosť

$$\lim_{\xi - \xi' = 0} \frac{f(\xi) - f(\xi')}{(\xi - \xi')^{1-s}} = 0 ,$$

a že mimo to integrál

$$\int_a^\zeta \left[f(\xi) - f(\zeta)\right] (\zeta - \xi)^{s-2}\, d\xi$$

existuje. Pak máme dle věty (3)

$$(2^b) \quad \Phi'(\zeta) = \frac{1}{\Gamma(s)} f(\zeta)\,(\zeta - a)^{s-1} + \frac{s-1}{\Gamma(s)} \int_a^\zeta \left[f(\xi) - f(\zeta)\right] (\zeta - \xi)^{s-2}\, d\xi\,.$$

Ze vzorce (2) máme pak částečnou integrací se zřetelem k okolnosti $\Phi(a) = 0$

$$\int_a^x f(\xi)\, d\xi = \frac{1}{\Gamma(1-s)} \cdot \frac{1}{1-s} \int_a^x \Phi'(\zeta)\,(x - \zeta)^{1-s}\, d\zeta\,,$$

a odtud differencováním

$$f(x) = \frac{1}{\Gamma(1-s)} \int_a^x \Phi'(\zeta)\,(x - \zeta)^{-s}\, d\zeta\,.$$

Dosadímeli sem za $\Phi'(\zeta)$ hodnotu (2^b), máme

$$f(x) = \frac{1}{\Gamma(s)\,\Gamma(1-s)} \int_a^x f(\zeta)\,(x - \zeta)^{-s}\,(\zeta - a)^{s-1}\, d\zeta$$

$$+ \frac{s-1}{\Gamma(s)\,\Gamma(1-s)} \int_a^x \chi(\zeta)\,(x - \zeta)^{1-s}\, d\zeta\,,$$

kde položeno

$$(5) \qquad \chi(\zeta) = \int_a^\zeta \left[f(\xi) - f(\zeta)\right] (\zeta - \xi)^{s-2}\, d\xi\,.$$

Se zřetelem k relaci

$$\Gamma(s)\,\Gamma(1-s) = \frac{\pi}{\sin s\pi}$$

můžeme výsledek tento psáti

$$(6) \qquad \begin{cases} f(x) = \dfrac{\sin s\pi}{\pi} \displaystyle\int_a^x f(z)\,(x - z)^{-s}\,(z - a)^{s-1}\, dz \\ \qquad + \dfrac{(s-1)\sin s\pi}{\pi} \displaystyle\int_a^x \chi(z)\,(x - z)^{-s}\, dz\,. \end{cases}$$

5. Budiž opětně $0 < s < 1$ a definujme derivaci stupně s vzorcem

$$\Gamma(1-s)\,.\,D_x^s f(x) = D_x \int_a^x f(\xi)\,(x-\xi)^{-s}\,d\xi\,; \tag{7}$$

znamenejme A libovolnou konstantu a pokusme se integrovati »differencialnou rovnici řádu s«

$$D_x^s f(x) = A f(x)\,, \tag{8}$$

tedy rovnici

$$D_x \int_a^x f(\xi)\,(x-\xi)^{-s}\,d\xi = \Gamma(1-s)\,A f(x)\,.$$

Položme

$$f(x) = \sum_{\nu=1}^{\infty} A_\nu\,(x-a)^{\alpha_\nu}\,,$$

kde A_ν, α_ν jsou konstanty; rovnice naše bude zníti

$$\sum_{\nu=1}^{\infty} A_\nu\,D_x \int_a^x (x-\xi)^{-s}\,(\xi-a)^{\alpha_\nu}\,dx = \Gamma(1-s)\,A \sum_{\nu=1}^{\infty} A_\nu\,(x-a)^{\alpha_\nu}\,.$$

Substitucí $\xi = a + t(x-a)$ obdrží levá strana tvar

$$\sum_{\nu=1}^{\infty} A_\nu\,D_x\,(x-a)^{\alpha_\nu - s+1} \int_0^1 t^{\alpha_\nu}\,(1-t)^{-s}\,dt\,,$$

takže náš požadavek zní

$$\sum_{\nu=1}^{\infty} \frac{\Gamma(\alpha_\nu+1)}{\Gamma(\alpha_\nu+1-s)}\,A_\nu\,(x-a)^{\alpha_\nu - s} = A \sum_{\nu=1}^{\infty} A_\nu\,(x-a)^{\alpha_\nu}\,.$$

Jeli α_1 nejnižší exponent, nepřichází v pravo exponent $\alpha_1 - s$, a tedy musí součinitel při $(x-a)^{\alpha_1 - s}$ v levo odpadnouti, což nastane pro $\alpha_1 + 1 - s = 0$, t. j. bude $\alpha_1 = s - 1$.

Porovnáním součinitelů při stejných mocnostech $x-a$ máme pak postupně

$$\alpha_1 = s-1\,,\ \alpha_2 - s = \alpha_1\,,\ \alpha_3 - s = \alpha_2\,,\ \ldots$$

z čehož soudíme $\alpha_\varkappa = \varkappa s - 1$, a mimo to

$$\frac{\Gamma(\varkappa s)}{\Gamma(\varkappa s - s)}\,A_\varkappa = A\,A_{\varkappa-1}\,;$$

odtud plyne

$$\frac{\Gamma(n s)}{\Gamma(s)}\,A_n = A^{n-1}\,A_1\,,$$

a píšemeli $A_1\,\Gamma(s) = C$, konečně

$$A_n = \frac{C A^{n-1}}{\Gamma(n s)}\,,\quad \alpha_n = n s - 1\,,$$

takže hledaná funkce bude

$$f(x) = C \sum_{n=1}^{\infty} \frac{A^{n-1}(x-a)^{n s-1}}{\Gamma(n s)}\,, \tag{8*}$$

řešení to differencialné rovnice (8), v němž C značí libovolnou konstantu.

Naše řada jest analytickou funkcí proměnné s a má pro $s = 1$ hodnotu $C \Sigma \frac{A^{n-1}(x-a)^{n-1}}{(n-1)!} = C e^{A(x-a)}$, kterážto veličina hoví differencialné rovnici

$$D_x f(x) = A f(x);$$

pro $s = 2$ máme

$$f(x) = C \Sigma \frac{A^{n-1}(x-a)^{2n-1}}{(2n-1)!} = \frac{C}{\sqrt{A}} \frac{e^{\sqrt{A}(x-a)} - e^{-\sqrt{A}(x-a)}}{2}\,,$$

kterážto funkce skutečně hoví differencialné rovnici

$$D^2 f(x) = A f(x)\,,$$

a jest při libovolném a její obecným řešením.

ROZPRAVY
ČESKÉ AKADEMIE CÍSAŘE FRANTIŠKA JOSEFA
PRO VĚDY, SLOVESNOST A UMĚNÍ V PRAZE.

ROČNÍK II. TŘÍDA II. ČÍSLO 35.

O NĚKTERÝCH ZÁNĚTECH VÍČEK OČNÍCH.

ACNE, HORDEOLUM, ECZEM, CHALAZION.

PODÁVÁ

DR. J. DEYL,

DOCENT OČNÍHO LÉKAŘSTVÍ NA C. K. ČESKÉ UNIVERSITĚ V PRAZE.

S TABULKOU.

Z ÚSTAVU PATHOLOGICKO-ANATOMICKÉHO PROF. DRA JAR. HLAVY.

PŘEDLOZENO DNE 23. ČERVNA 1893.

V PRAZE.
NÁKLADEM ČESKÉ AKADEMIE CÍSAŘE FRANTIŠKA JOSEFA
PRO VĚDY, SLOVESNOST A UMĚNÍ.
1893.

Tiskem J. Otty v Praze.

Malé hnisavé záněty na víčkách očních, zvláště na jich okrajích, které tak často se vyskytají, jsou dosud poměrně málo prozkoumány co do vlastností anatomických a aetiologických ano i klinických, o čemž svědčí různá pojmenování těchto chorob, jako acne ciliaris, hordeolum, a to hordeolum externum, internum, Meibomianum, chalazion a blepharitis ulcerosa, blepharadenitis ulcerosa, sycosis ulcerosa a j. Anatomický materiál ku prozkoumání jest ovšem velmi těžko obdržeti, vyjímaje chalazion; z tohoto důvodu umínil jsem si hledati aspoň aetiologický původ vysvětlující po případě různost těchto chorob. Obral jsem si nejprv chalazion a dokázal jsem, že často počíná jako malý abscess, obyčejně několik milimetrů od okraje víček; v řadě případů takovýchto objevil jsem bacilly, které jsem v práci o aetiologii chalazia (Rozpravy c. k. české akademie věd) a v Internationale klinische Rundschau 1893 popsal. Týž nález učinil jsem od té doby ještě v dalších případech, mohu tedy první udaje ve zmíněné práci jen opět potvrditi. Nejdůležitějším důkazem pro aetiologickou souvislost těchto bacill s chalaziovou granulační tkaní jest ovšem *experimentalní vzbuzení chalazia, tak jak u člověka začíná a jak jsem je ve vývinu pozoroval.* Z tohoto důvodu započal jsem také pokusy s chalaziovými bacilly nejprv u zvířat. Podléhaje vlivu mínění, že chalazion jest granulační nádor povstávající ze žlázy Meibomské, ač viděl jsem případy mikroskopicky, kde byly při chalaziu žlázy intaktní, hleděl jsem bacilly aneb tekutinu bacilly obsahující dostati do ústí vývodů Meibomských žlaz aneb do žlázek samotných. Za tímto účelem vsunoval a vbodal jsem drátky a kanylky omočené v kulturách bacill na okrajích víček do ústí vývodů žlaz Meibomských, aneb injikoval jsem jemnou Pravazskou stříkačkou malé částky do těchto vývodů u králíků a psů, a vida negativnost a neškodnost těchto injekcí i u tří lidí — úplně bez úspěchu. Mohlo by se mi namítnouti, že vniknutí bacill při těchto pokusech na závadu byl obsah vývodu a žlázy samotné, který vadil i *Fuchsovi* při injekčních massách, tak že vbodl raději injekční kanylku do žlázky samotné, odkudž vnikající injekční massa obsah její vývodem jako šroubovitou bělavou zátku vytlačila a pak teprv sama vniknouti mohla. Tu však lze podotknouti, že při injekci bacill nejedná se o úplné vniknutí jako u barevných mass k vůli zjištění kanalů cev a mezer, nýbrž vůbec jen o vniknutí bacill vůbec; že i barevná gelatina vniká do žlázek, byť snad ne úplně, bylo

mi známo z vlastních pokusů, čelících ku obliteraci vývodů žlaz Meibomských. Uvidíme později, že stafylokokková suspense, týmž způsobem do vývodů žlaz Meibomských přenášená, k infekci vedla. Příčinou nezdaru při injekci bacill chalaziových musilo býti něco jiného: buď nedostatek virulence neb příliš nepatrný počet slabě virulentních bacill vůbec, aneb bylo místo vývodů a žlaz pro vývin těchto mikroorganismů nevhodné. Že nebyla to nevirulentnost bacill, dokázal jsem tím, že vstřikoval jsem z téže suspense pod hladkou jemnou kůži králičího ucha částku ovšem o něco větší, až povstal oedem aspoň jako hrách velký; v těchto pak případech obdržel jsem bez výminky mírné abscessy bez kokků, skoro bez reakce v kůži probíhající, které se neprovalily a po měsíce dlouho trvaly, změnivše se ve granulační tkaň plnou lymphoidních buněk, epitheloidních i obrovských ve velikém počtu. *Bacilly tedy vzbuzují tkaň granulační z mírných počátečních abscessů jako často chalazion počíná.*

Při opětovaných pokusech hleděl jsem napodobiti zcela povstávání chalazia, v němž v počátečních stadiích nalézal jsem velmi mnoho bacill v hustých skupinách: injikoval jsem pod konjunktivu, nad vrcholy žlaz Meibomských, kde chalazion tak často se nalézá, vždy několik kapek, až povstal oedem spojivky jako hrách veliký. V těchto případech obdržel jsem již v následujících dnech zcela podobné obrazy jako u začínajících chalazií lidských, jak ukazuje obraz 1. u králíka, jemuž bylo do obou víček na několika místech vstřiknuto, tak že má celou skupinu chalazií. Tato umělá chalazia byla vyšetřována *bez výsledku na kokky a jiné mikrorganismy*, za to však nalezeno bylo někdy v jistých stadiích neobyčejné množství chalaziových bacill, obr. 2, jindy jen spoře. Bližší data viz v experimentální části *A.*

Tyto nádorky byly z počátku barvy žlutavé, pokryté nastřiknutými cevami konjunktivalními a stlustlou, kalnější spojivkou, právě tak jako mnohdy u člověka; později jevily se co špinavobělavé nádorky, zvláště při napnutí víčka přes prst, nad nimiž kůži bylo lze zcela dobře posunovati a spojivka většinou volně přes povrch jejich ležela, cévy její pak jako síťka na nádorku se nalézaly, která se při vyšetřování ovšem se spojivkou po nádorku pohybovala. *Některé z nádorků se po 2—3 týdnech resorbovaly, jako někdy u chalazií lidských, jindy trvaly po týdny a měsíce,* až byly ku vyšetřování vyjmuty, což stalo se buď v celé tloušťce víčka totiž i s kožní, jindy vzat byl jen okraj víčka s chalaziem a tarsem, kůže pak ponechána. Nádorky utvrzeny byly v alkoholu a řezány v celloidium. Při mikroskopickém vyšetřování nalezeny byly obrazy granulační tkaně chalaziové jako u člověka (obr. 4), v níž nalézalo se vedle lymfoidních buniček velmi mnoho známých epitheloidních buněk takové podoby a zřetelnosti, že lákají ku dalšímu studiu na jiném poli, a mimo to hojné buňky obrovské, obr. 5., ve středu granulační tkaně, a zvláště na obvodu, kde viděti jest obrovské buňky obklíčené prázdným prostorem, jakoby se byly stáhly, s výběžky a četnými ovalními zrny se zrnečky, vesměs dosti slabě zbarvenými; tato zrna leží často při stěnách buněk obrovských. Na detaily přejdu teprv v práci o anatomii chalazia.

V těchto chronických umělých chalaziích nepodařilo se mi více nalézti s určitostí bacilly chalaziové právě tak, jako stává se u lidských chalazií; v tom leží příčina, proč asi dosud nebyly tyto bakterie odkryty, poněvadž prohlížena a vyšetřována byla vždy u člověka jen tato stadia; dosud pak nikde není zaznamenán nález bacill v začínajících abscessových stadiích chalazia, ač jest jistě souvislost těchto malých abscessů s chalaziem povstávajícím z nich očním lékařům známa. Po uveřejnění mé práce o těchto bacillách četl jsem zprávu *Chibretovu**) v sezení pařížské společnosti okulistů, jež můj nález zcela potvrzuje; *Chibret* sám trpěl stále se opakujícími chalazii, ve hnisu nalezl množství malých bacill, které se dobře barvily modří methylovou.

Za příčinu svých chalazií a mimo to ve dvou jiných případech udává infekci prachem, jejž mu vítr vehnal do očí na cestě kolem zahrad vedoucí, kde zahradníci prý skládají hnojivo a smetí z ulic; přestal-li užívati této cesty, přestaly i záněty, které vyskytaly se obyčejně zvláště na oku, jímž ophthalmoskopuje, jako v případě druhém u ingenieura, jemuž v coupé železničním, větrem přišel prach do očí, na oku, jímž polarimetroval, a ve případu třetím u muže, jenž namáhal své oči nemaje korrigovanou presbyopii. Snadnost infekce uvádí *Chibret* v souvislost s únavou oka zvlášť namáhaného; snad spíše dalo by se vysvětliti toto pozorování tím, že unavené oko se mne a tím stává se infekce, jak jsem již ve své citované práci naznačil. — Podobný případ chalazií uveřejnil *Dianoux*. Co se týká dalších projevů *Chibretových* v tomto sezení pronesených o chalaziích prý jiného ještě druhu, z retence seba povstalých, jež jmenuje acné meibomienne, viz práci mou o kystách na okraji víček očních, kde jsem dokázal, že retencí sekretu v žlazách Meibomských nepovstává nihdy chalazion, míníme-li tímto názvem granulační tkaň. Naopak dokázal jsem, jak podotknuto, zvláštní druh velmi charakteristických bacill, které vzbuzují mírné hnisání a později granulační tkaň. Naproti tomu tvrdí *Boucheron* v 11. sezení francouzské společnosti okulistů r. 1893: »Pathogenesa chalazia musí býti objasněna pokusy a to zvláště mikrobiologickými. Já r. 1886 konal jsem řadu pokusů, jež ukázaly, že většina mladých chalazií s kautelami exstirpovaných produkuje kolonie mikrobů **a to skoro vesměs mikrokokků** druhu pyogenních s různým stupněm seslabení. Vstřiknuty byvše do víček zvířat vzbuzují nádory, převážně ve žlazách Meibomských, jako chalazia. Některé kultury jsou dosti virulentní ku vzbuzení všeobecných příznaků po injekci do veny.« —

Již z tohoto udání v květnu *letošního* roku jest zřejmo, že *Boucheron* vypěstoval pyogenní kokky, a že ještě letos nebyly mu známy bacilly chalaziové, které samy i jich kultury jsou tak charakteristické na rozdíl od kokků, že kdyby se mu bylo zdařilo je vypěstovati, jistě by se o nich zmiňoval. Mimo to neudává, **jaké** nádorky to vzbudil ve víčkách, zdali je mikroskopicky prohlížel atd. Poněvadž odvolává se již na rok 1886, jest nutno přesvědčiti se o tehdejších udajích jeho. Podotýkám zkrátka, že ve všech zprávách z tohoto roku mluví

*) *Chibret:* Contribution *clinique* à la pathologie du chalazion. (Observation personelle.) Recueil d'ophthalmologie. 1893. Mars. 148.

se o mikrokokcích a experimentalních chalaziích neb nádorcích, bez udání, zdali byly mikroskopicky prohlíženy. Tyto zprávy lze si aspoň u nás velmi těžko zaopatřiti. Z tohoto důvodu a za druhé, aby se nezdálo, že co nalezeno bylo u nás o aetiologii chalazia, jest jen opakováním nálezů ve Francii učiněných již roku 1886, dovoluji si citovati doslovně, nejprv ovšem referát listu odborného Annales d'oculistique 1886. TXCV. »Société francaise d'ophthalmologie. 4⁰ Cengrès annuel. Paris 1886.«

Pag. 211. — *Bacteriologie du Chalazion.*

M. Poncet. Si l'on fait une coupe d'un chalazion, on aperçoit deux parties, la tumeur propre constituant le kyste et les parties inflammatoires, qui l'entourent. Dans la tumeur propre on trouve la membrane d'enveloppe revennue à l'état embryonnaire et complétement dégénérée. Le tissu embryonnaire est mélangé d'un épithélium graisseux en déchéance, dans lequel on trouve les granulations de la matière sébacée. On a trouvé là des cellules géantes, mais c'est une erreur d'interprétation. *M. Poncet* croit, que les bactéries sont la cause cette proliferation. Pour examiner l'épithélium il faut le traiter par potasse, le chlorophorme et par le baume de Canada bouillant, afin de se débarasser de toute la partie graisseux. On retrouve alors des épithélium pavimanteux garnis à leur face inférieure de millions de microbes; *ce sont de gros microcoques*, mais on n'y trouve jamais de bactéries. La présence de microcoques est vrai non seulement dans les chalazions, mais dans tous les kystes sébacés en général.«

»*Tedy embryonalní tkaň, v níž nalézají se granulace hmoty mazové, jest promísena se stučnělými degenerovanými epitheliemi, na které nutno účinkovati draslem, chloroformem a vřelým balsamem Kanadským, aby se stučnělých částí zbavily, pak nalezne se dlaždicový epithel pokrytý na spodním povrchu milliony mikrobů; jsou to velké mikrokokky,* však nikdy se tu nenalezne bakterií. Mikrokokky nejsou jen v chalaziích, nýbrž ve všech kystách mazových vůbec.«

Na poměry těchto dvou chorob přejdu, až jednati budu o svých pokusech s pyogenními kokky na víčkách očních, pokud jsem se jich nedotkl v práci o cystách na okraji víček.

Sledujme dále diskursi o chalaziu v r. 1886. v témž sezení:

M. Boucheron a fait la culture des microbes que l'on trouve dans les chalazions, en se servant du liquid contenu dans l'intérieur du kyste. Prenant une culture pure, *M. Boucheron* a fait sur le lapin des injections dans les cartilages tarses, et il a pu obtenir un certain nombre de chalazions experimentaux.

En continuant ces cultures, M. Boucheron a fini par y trouver *du nombreux éléments différents.*

Z toho vysvítá, že *Boucheron* nezmiňuje se o bakteriích, neuvádí, zdali umělá chalazia mikroskopicky prohlížel a že měl v kulturách *četné různé elementy.*

Na to objevil se tento předmět v sezení společnosti pro biologii, kde *Vassaux* praví, že u *Panasa* konal řadu mikrobiologických vyšetřování na nezulcerovaných chalaziích, v nichž nalezl zrnečka, která nepovažuje za mikroby — kultury i barvení bylo negativní. Doslova zní referat v Gazette des hôpitaux 1886 Société de Biologie. Séance du 19. Juin 1886. Pag. 585.:

Le chalazion. M. Vassaut rappelle les travaux de MM. *Poncet* et *Boucheron* relatifs aux **microcoques** qu'on trouve dans le chalazion. Il a fait loi même dans le servive de *M. Panas*, une série de recherches microbiologiques sur des chalazions non ulcérés. Il a trouvé des granulations, que contrairement à *MM. Poucet* et *Boucheron*, il ne considère pas comme des microbes ainsi, qu' il résulte des cultures stériles qu' il a faites et des résultats négatifs qu'il a obtenu des diverses méthodes de coloration.

Tato práce ze věrohodné školy *Panasovy* shoduje se s mými nálezy, že ve starších chalaziích ani barvením ani kulturami nelze najíti ani kokky ani již bacilly, které vůbec pro kultivování, jak jsem se později přesvědčil, jsou choulostivé. Nedal-li jsem eprouvetty, očkované obsahem čerstvých processů, v němž mikroskopicky zjistil jsem množství těchto bacill, do tepla hned, nýbrž teprv za několik hodin, zůstaly půdy obyčejně úplně sterilní, čisté. — Kdyby byly kokky pyogenní tam bývaly, vzrostly by, jak jsem se v četných jiných případech přesvědčil ku př. z hordeol a furunculů v obrví, které jsem ve velmi četných případech vyšetřoval mikroskopicky i bakteriologicky. — Věřím tedy zcela udajům, jež učinil Vassaux.

Jak bylo lze očekávati, odpověděl v následujícím sezení *Poncet* Vassauxovi, jehož jméno v referátu dalším snad omylem zní *Vanaux*, a ukazoval *praeparaty z keratitis cum hypopyo* povstalých prý očkováním tekutiny z kultury látky chalazia Jest ovšem docela známá věc, že pyogenní kokky vzbuzují u zvířat hnisavý zánět. Dále pak demonstroval onen epithel dlaždicový, na nějž účinkoval aetherem a pak barvil dle methody Grammovy. Když zrnečka uvolní se z epithelií a jsou isolována, pak prý jest snadno poznati v nich mikrokokky; tyto mikrokokky na epitheliích jsou zvlášť v chalaziu, lupu a všech kystách mazových. Ve tkani embryonalní, mezi leukocyty, bude prý vždy těžko rozlišiti mikroby od dělení se zrn. My však nyní víme, že dobře provedená methoda Grammova a Weigertova ponechá jen mikroorganismy zbarveny mimo zrnečka jader zvlášt v žírných buňkách.

K vůli celku uvádím i tento referát doslovně.

Gazette des hôpitaux. 1889. Pag. 623.

Société de Biologie. — Séance du 26. Juin 1886.

Bactériologie du chalazion. — M. Poncet, en réponse à la communication de *M. Vanaux* sur l'absence de parasites dans le chalazion, montre des préparations se rapportant à des kératites à hypopion produites par l'inoculation du liquid de culture de la matière du chalazion. Les microbes s'y trouvent en gros amas, reconnus par *M. Vanaux* luimême.

Il montre aussi l'épithélium pavimenteux de la substance sébacée, traité par l'éther et la méthode de Gramme. *Les éléments sont criblés d'un piqueté*

bleu foncé, et quand ces granulations se détachent de l'épithelium et qu'ils sont isolés, leur nature parasitaire, *les microcoques* sont faciles à reconnaître.

M. Poncet a étudié surtout la substance sébacée qui se trouve dans le chalazion, les loupes et tous les kystes sébacés; c'est elle, qui contient principalement *le microcoque sur l'épithélium.*

Dans les élements embryonnaires, les leucocytes, il sera toujours difficile de faire la part des microbes et de la division du noyau.

Mais soutenir aujourd'hui qu'une affection qui évolue à la suppuration n'est pas parasitaire peut être considéré comme une hérésie physiologique, car, qui dit pus dit parasite.

V sezení na to následujícím dovídáme se teprv z úst *Boucherona* pravou podstatu jejich nálezů r. 1886, na nějž se nyní r. 1893 dosud odvolává. »Mikrokokky tyto lze nalézti *nejvirulentnější* jen v chalaziích zcela čerstvých, *ve starých jsou seslabeny* ano i mrtvé.« Mikroskopicky bylo by je tedy i ve starých dokázati, když tam jsou byť seslabeny neb odumřelé, kdežto vidění bacill chalaziových ve starších chalaziích jest dosud téměř nemožno. »Aby se viděla prý různá virulence, nutno prý tvořiti sukcessivní kultury dle methody Pasteurovy. Když tímto způsobem staly se velmi virulentními, lze jimi vyvolati chalazia dokonale charakterisovaná«, neudává však, zdali je mikroskopicky vyšetřil, za druhé jest tu další rozdíl v nálezech našich; bacilly chalaziové dalšími kulturami nestávají se virulentnějšími, nýbrž spíše naopak. Zkrátka jest viděti, že jedná se tu stále jen o obyčejné pyogenní kokky a že umělá chalazia byly sice nádorky, ale obyčejné abscessy ve víčkách; to dokážu dále v práci své; vysvítá to však již z dalších udajů *Boucheronových* z téhož sezení. »Injikují-li se virulentní tyto kokky do oběhu všeobecného, *usmrcují zvíře* následkem nefritidy. Konečně bují v kloubech, na serosních blanách, pericardu a pleuře. V tom vězí anatomický substrat pro klinické pozorování: tento mikrokokkus a akne Meibomská jest affekce arthritická. Pak léčení může býti založeno na tomto dokladu pathogenním.«

Pro důležitost této zprávy pro věc nutno jest zajisté podati referát doslovně.

Gazette des hôpitaux 1886. Pag. 623—624.

Société de Biologie. — Séance du 3. Juillet 1886.

Chalazion experimentale. M. Boucheron parle de la rècolte et de la culture des microbes du chalazion. Il indique que c'est dans les chalazions tout récents que se trouve *le microcoque* à son maximum d'activité. Dans les chalazions anciennes, le microbe est atténué. Il arrive même un moment où le *microcoque* meurt comme dans les cultures artificiels.

Pour étudier ces *microcoques* d'activité diverse, il faut en remonter l'activité ou virulence par des cultures successives suivant la méthode de Pasteur. Avec les cultures rendues ainsi très actives, on reproduit des chalazions parfaitement caractérisés. Avec les microbes atténués les expériences sont de moins nettes.

Injectés dans la circulation général, *les microcoques* actifs tuent l'animal en un certain temps avec des néphrites corticales ou médullaires. Enfin ils se cultivent dans les articulations, les séreuses le pericard, le plèvre. C'est là le substratum anatomique de la donnée clinique qui fait de ce *microcoque* et de l'acné meibomien une afection arthritique.

Le traitement peut alors être basé sur ces données pathogéniques.

Myslím, že nemůže býti pochybnosti, že ani roku 1886 ani letos ve Francii nebyly známy chalaziové bacilly, jež jsem v chalaziích mikroskopicky i bakteriologicky nalezl, isoloval a jimi chalazia co do stavby lidským podobná vzbudil.

* * *

Mohla by se mi však učiniti námitka, že tedy dle mých nálezů jest jistá část chalazií podmíněna těmito bacilly, jiná pak mikroorganismy druhu jiného. Tuto námitku sám jsem si učinil i hleděl jsem dopátrati se po případě jiné aetiologie granulačního zánětu v chalaziu. Domníval jsem se, že nejspíše mohly by to býti mikroorganismy, které dle našich zkušeností nejčastěji vzbuzují granulační tkaň. Na prvním místě mohla by to býti pseudotuberkulosa, jejíž produkty, jak jest známo, tkaň granulační neobyčejně rychle vyvolávají, tak že *Baumgarten* navrhuje pro ně jméno *granulie* místo nezřetelného pseudotuberkulosa. Avšak předně jest známo, že u těchto pseudotuberkulosních tkaní není buněk obrovských, za druhé neobdržel jsem při svých pokusech v tomto směru ani potuchy o chalaziu neb jemu podobné tkani. (Viz práci »O pokusech s pseudotuberkulosou.« Rozpravy c. k. české akademie.) Za třetí jest toto onemocnění u člověka vzácné, přichází-li vůbec.

Daleko závažnější jsou pravé tuberkulosní bacilly, které vyvolávají granulační tkaň s buňkami obrovskými, jako v chalaziu. Vzdor tomu, že při anatomickém porovnání tuberkulu a chalazia jest podobnost jen zdánlivá, neboť u chalazia nenalézáme zesyrovatění, buňky obrovské pak přece zdají se býti jiného vzezření, vzal jsem v úvahu bacilly tuberkulové, zdali některá část chalazií jimi vyvolána není. Ač se mi nepodařilo ani očkováním lidských chalazií do komory králíčího oka tuberkulosu vyvolati, ani bacilly tuberkulové v chalaziích jsem nenalezl, mohla by se mi učiniti námitka, že právě v těchto případech nebyla chalazia tuberkulosní. Bližší zprávy a příslušnou literaturu udávám ve citované práci o aetiologii chalazia. Bylo nutno zakročiti i experimentalně. Vyšel jsem od tohoto základu: Virulentní tuberkulosní bacilly byvše do spojivky experimentalně vpraveny, jak jest všeobecně známo, vzbuzují opět tuberkulosu spojivky; mohly by to tedy býti bacilly mrtvé, které chalazion působí aneb ty, které živé jsouce a způsobivše zánět teprv odumřely. Že odumírání bacill tuberkulosních v organismu díti se může, dokázal *Kitasato*,*) jenž nalezl v kavernách a sputech množství dobře se barvících bacill a to methodami specifickými pro tyto bakterie, bacilly ty nebyly však více ani

*) *Kitasato:* Gewinnung der Reinculturen der Tuberkelbacillen. Ref. Centralblatt für Bacteriologie. Bd. XI. N. 14. S. 450.

virulentní ani vývinu schopné. Experimenty o vlivu mrtvých bacill tuberkulosních na tkaň zvířecí započali nejprv *Prudden* a *Hodenpyle*. Udaje jejich kontroloval a potvrdil *Vissman*.*) Suspense umrtvených bacill byla vstřiknuta do ušní veny; za pět týdnů nalezeny byly v plících šedobílá, v játrách žlutobílá malá ložiska, v nichž mikroskopicky nalezeny byly zřídka buňky obrovské, vždy však větší počet epitheloidních buněk s velikými okrouhlými světlými zrny a slabě zrnitým tělem buněčným, které mělo ostré neb tupé výběžky.

Na periferii četné buňky kulaté, zesyrovatění nebo tukovou metamorfosou v těchto ložiskách nenalezli nikdy, spíše ve stadiích pozdějších tvoření se vaziva a zjizvení. (To vše přichází i u chalazia ovšem s tím rozdílem že buňky obrovské u chalazia jsou naopak četné a téměř ve všech se nalézají.) Velmi zřídka bylo lze dokázati v řezech zmíněných ložisek ony vstřiknuté, mrtvé bacilly tuberkulosní. Pro mne bylo rozhodujícím, že mrtvé tyto bacilly ve tkani, již vzbudily, přece dokázány byly.

Připravil jsem si suspensi umrtvených bacill ze dvou měsíc starých kultur bakteriologického oddělení v ústavu pana prof. Hlavy, jež assistent kollega Dr. Honl mi doručil, a injikoval jsem u morčat a králíků různým způsobem do Meibomských žlaz, do víček očních pod konjunktivu a do předních komor. Obraz 8. podává nejřidší místo z praeparatu bacill, jenž připraven tím způsobem, že ku konci experimentu vystřiknut zbytek ze stříkačky na sklíčka, abych se přesvědčil, jak as hustou suspensi a jaké formy bacill jsem injikoval. Bližší udání o přípravě těchto bacill a methodě injekční i podrobnějším průběhu viz v práci »O aetiologii chalazia«, v Internationale klin. Rundschau 1893 a v této práci v části experimentalní B.

Kde bylo injikováno docela málo, nepovstaly buď žádné změny, neb nepatrné záněty (duhovky); tam, kde vstřiknuto bylo více a hustší suspense, povstaly dlouho trvající, nehojící se abscessy, právě tak, jak udal to již *Koch***) pro subkutanní vazivo a *Vismann* (l. c.) potvrdil, když mu náhodou místo do cévy ušní, vnikla tekutina bacillová pod kůži. Zvířata, u nichž takovéto abscessy jsem vzbudil, nescházela nijak ve výživě, *skoro za 4 měsíce byla utracena,* a tu nalezeno bylo, že v hnisu nebylo kokků aneb jiných bakterií, zůstalyť i půdy sterilní, v natřených praeparátech bylo nalezeno *mnoho* bacill tuberkulových, avšak vesměs ojedinělých a ve velkých buňkách s okrouhlým jádrem po jedné uložených; totéž dokázáno bylo později po utvrzení v alkoholu v řezech, obraz 9. Bacilly byly degenerované, mnohdy kyjovité, zoubkované, nebo střed jich byl nezbarven neb rozpadlé byly na růžencovitá, souvislá nestejná hranatá zrnka, která však s určitostí bylo lze za části bacill rozeznati; jest to týž nález, který učinil i Vismann, jen že *zřídka* a pouze po pěti týdnech po injekci. Zvláště však zaznamenati nutno, že nenalezli jsme žádnou tkaň tuberkulu podobnou a žádné buňky obrovské *a ovšem nic chalaziu podob-*

*) *Vissman:* Wirkung todter Tuberkelbacillen und des Tuberkulins auf den thierischen Organismus. Virchow Archiv 129. 1897. H. I. S. 163.

**) *Koch:* Deutsche mediz. Wochenschrift. 1891. Nr. 8.

ného Podobně vedlo se *Abelovi**) co do tkani tuberkulosní, jenž vstříknuv umrtvené bacilly do tracheji, nalezl již za 24 hodiny bělavé zhoušteniny v plících, které utvořeny byly nahromaděním se kulatých buněk v malých bronchiích a alveolech, mezi buňkami četné bacilly, v nejbližších dnech střed těchto nahromaděnin propadl necrose, v okolí pak nastalo bujení epithelu. *Buňky obrovské rovněž neviděl*; v následujících týdnech buňky a bacilly těchto ložisek se rozpadly a byly resorbovány; *na hranicích jejich povstala granulace, pak vazivo, až posléze zbyla jen jizva.* Tento pokus ovšem se poněkud liší od pokusů injekce do ven a do tkaně, zaznamenal jsem jej k vůli udání, že mrtvé bacilly byly nalezeny, buňky obrovské nikoliv, vzdor povstávání granulací. Potvrzuje to jen mé pokusy, že bacilly tuberkulosní i umrtvené lze mikroskopicky dokázati, bylo by je tedy lze dokázati i v těch chalaziích, které by jimi vyvolány byly. Ještě zřetelněji podporují pokusy mé experimenty, jež konali *Strauss* a *Gamaleja*,**) jež mi však známy nebyly, vstřikovavše do subkutanního vaziva horkem umrtvené bacilly tuberkulosní. *Vstřikli-li málo, nepovstaly žadné změny, po větším množství pak vyvinuly se dlouho trvající, těžko se hojící abscessy, později pak velký počet granulací složených z epitheloidních a lymphatických buniček bez buněk obrovských.*

Ještě za měsíc dokázali v této tkani dobře se barvící mrtvé bacilly.

Z mých pokusů s těmito bacilly i z pokusů uvedených autorů vysvítá, že chalazion není obyčejně původu tuberkulosními bacilly podmíněného, neboť 1) granulační tkaň jeho nejevila v případech, jež jsem u lidí vyšetřoval, bacilly tuberkulosní, které by bylo lze obarviti, 2) tkaň jeho mívá hojné buňky obrovské, jež v granulacích po mrtvých bacillách jsou buď vzácné aneb vůbec nepřicházejí, 3) nezdařilo se mi ani větší ani menší injekcí ve víčkách zvířat vyvolati něco chalaziím podobného.

* * *

Až dosud dospěl jsem v práci své tak daleko, že lze říci: značná část chalazií jest vyvolána zvláštními bacilly; tuberkulosa nepodmiňuje svými mikroorganismy ani živými ani mrtvými vývin tkaně chalaziové; jest tedy případ *Tanglův* a v. *Wichertův* zcela ojedinělý (viz aetiologii chalazia). Sem patří zmíniti se o nejnovější rozpravě *Parisottiho*.***) Assistent *Parisottiho,* jemuž *Parisotti* exstirpoval četnou serii chalazií a jenž po několika měsících později byl stižen tuberkulosou »à marche rapide«, a rovněž praeparateur v deskriptivní anatomii, po matce hereditarně stižený, jemuž vstříkl kal mrtvolní tekutiny do očí, po čemž zanítila se víčka a dostavila se chalazia —

*) *Abel:* Über die Wirkung von abgetödteten Tuberkelbacillen auf die Lungen von Kaninchen bei Injectionen in die Trachea. Deutsche mediz. Wochenschrift. 1892. Nr. 21. S. 482.

**) *Strauss* et *Gamaleja.*

***) *M. Parisotti: Etiologie du chalazion.* Société francaise d'ophthalmologie du 1. mai 1893. Recueil d'ophthalmologie. 1893. Nr. 5. 301.

nedokazují ovšem ještě, že jich chalazia byla způsobena bacilly tuberkulosními, zvláště když *Parisotti* neudává, ani že bacilly nalezl, ani že ze dvou zhynulých morčat, jimž vložil částky chalazia do dutiny peritonealní, některé zhynulo tuberkulosou. (Totéž sezení dle referatu Annales d'oculistique.) Důvod *Parisottiho,* že vyšetřoval anatomicky 18 případů chalazií, jichž tkaň úzce se *přibližuje* ku tkani tuberkulosní, nemá ovšem váhy, poněvadž, jak již řečeno bylo, podobnost ta jest jenom zdánlivá při značné základní různosti. Že chalazion, které jest zjevem tak častým, přichází také u tuberkulosy, která jest rovněž častá, leží na bíle dni; pro svou osobu musím říci, že právě u tuberkulosních a skrofulosních viděl jsem poměrně méně často chalazia, než u lidí zdravých, kteří však často mnou očí následkem blefarokonjunktivitid a katarrhu pracujíce v místnostech dusných, přeplněných neb v prachu a u lidí trpících asthenopií ze *všeobecné* sesláblosti aneb při nekorrigované hypermetropii a presbyopii, pracují-li mnoho do blízka.

Zvláště při tak zvané skrofulosní ofthalmii, která mezi nemocnými navštěvujícími mé ordinace na poliklinice jest zastoupena téměř 25 procenty, jest chalazion zjevem vzácným. Totéž tvrdí i *Horner**) ve své knize o nemocech oka ve věku dětském.

Vůbec nemohu nalézti důkazu, jenž by mne přesvědčil, že chalazion jest původu tuberkulosního.

* * *

Důležito však jest, abychom uvažili, zdali jiné mikroorganismy, způsobující zánět, mohou někdy v některých případech také vyvolati granulační tkaň, jako bacilly chalaziové.**) Tu jsem uvážil, že chalazion začíná často pod obrazem malého abscessu více neb méně bouřlivého; podobné abscessy způsobují obyčejně pyogenní kokky, jak jest všeobecně známo, zvláště po práci *Rosenbacha* a *Ogstona*. Bylo by věru nepochopitelno, aby ve spojivce vždy zcela passivními zůstaly pyogenní kokky, zvláště staphylokokky, které často se vyskytají ve spojivce, na okrajích víček, zvlášť v hordeolech, ekzemech a pustulích, jak později dokážu. Vyšetřoval jsem bedlivě všecky ony malé hnisavé processy na okrajích víček a v konjunktivě, zvláště ony, které vyskytají se tam, kde obyčejně chalazion se nalézává. Přišel jsem ku zajímavému výsledku, který napřed shrnuji v tyto věty.

1) Všecka hordeola (cutanea), která velmi často provázena jsou bouřlivými příznaky a v nejbližších dnech se provalí, jsou podmíněna staphylokokky; důkazy experimentalní viz v části experim. *C.*

2) Mezi třiceti případy malých konjunktivalních abscessů víčkových nalezl jsem 27krát chalaziové bacilly a *jen třikráte pyogenní kokky*; tyto tři případy měly bouřlivé příznaky, a v nejbližších dnech abscessy samy perforovaly, dosti

*) *Horner:* Krankheiten des Auges im Kindesalter. 218 Anmerk. Gerhardt's Handbuch der Kinderkrankheiten.

**) »Fungus chalazicus« un nouveau microparasite, par M. Weymann, jenž prý má parasitarní fungus(?) za příčinu chalazia, nemám v originalu. Ref. Annales d'oculistiques. Juin 1893. 457.

se různíce od začínajících chalazií; lze je pro úplnou klinickou a bakteriologickou podobu nazvati *hordeolum conjunctivale;* doklady klinické viz v části *Cd.*

3) Rozdíly mezi začínajícím akutním chalaziem a kokkovým abscessem, pokud lze při malém počtu těchto říci, jsou následující:

Bacillový abscess konjunktivalní jest častý, obyčejně mírný, nevede snadno aneb pozdě ku perforaci, vstřebává se, neb tvoří chalazion, po incisi abscessu vytéká žlutobělavý táhnoucí se obsah s množstvím bacill, *ve stěnách po řezu viděti lze již granulační tkaň konjunktivalní* i když trvaly jen několik dní. Abscess kokkovitý pak přichází zřídka, má bouřlivější příznaky, sám se rychle provaluje, hnis po incisi jest *zelenavožlutobílý*, řidší, s množstvím *kokků* bez bacill, po incisi jsou stěny šedobělavé, nemají tuhé granulační tkaně, nevzbuzují chalazion, pokud mohu říci při tak nepatrném počtu případů.

Mikroskopický již na natřeném praeparatu rozdíl jest snadný.

4) Stafylokokkový process dle známé povahy své attakuje rychle sousední tkaň, tak děje se i se žlazou Meibomskou, v jejímž okolí abscess povstal; pak objeví se ve vyvýšeném rudě ovroubeném vývodu žlázy hnisová zátka se sebum smíšená; aneb infikují stafylokokky *často* přímo vývod a dolní část žlázy pod týmže obrazem (viz experimentalní část *Cf*), který může nazvati ten, jenž chce provésti analogii s onemocněním kožním vůbec, *acne Meibomiana* v uvážení, že *obyčejná akne* jest podmíněna dle zpráv literatury i mých vlastních vyšetřování stafylokokkem. Následek kokkového processu není chalazion, kdežto naopak bacilly chalaziové *zřídka* žlázu aneb vývod zachvacujíce, vzbuzují tu tkaň granulační. Také nádorky *vzácnější* formy *akne kožní*, tak zvané *acne indurata*, trvající mnoho neděl, obsahují po násilném vytlačení neb incisi dle mých skrovných vyšetřování neobyčejné množství jen bacill, které mikroskopicky podobny jsou bacillám z conjunctivitis fibrinosa, jež jsou dle mých vyšetřování v dalších kulturách s bacilly chalaziovými totožné.

5) Stafylokokky vzbuzují také jindy hnisavý zánět váčků řasových, což pro vzájemné dorozumění se jest nejlepší jmenovati *folliculitis ciliaris suppurativa* i rovněž vzbuzují *ulcerosní blepharitis.*

Tyto udaje potvrzuji vyšetřováním klinickým i experimenty na víčkách zvířecích i lidských.

Hlavním vodítkem mi bylo, abych se přesvědčil, zdali pyogenní kokky vzbuzují tkaň chalaziovou; za tímto cílem jda, vsunoval jsem drsné drátky obalené čerstvými kulturami stafylokokků aneb jsem je injikoval v malém množství do ústí vývodů žlaz Meibomských; nikdy neobdržel jsem chalazion, nýbrž větší neb menší hnisavý zánět, vývod žlázy Meibomské vyvýšený, rudě ovroubený, s příslušnou injekcí cev v konjunktivě, naplněný zelenožlutou hmotou, hojnější a vlhčí než obyčejný sekret žlaz, v němž byly stále hojné kokky i po několika dnech; po vytlačení neb eliminaci samovolné nastalo zhojení. Když pak vtíral jsem čerstvé kultury stafylokokků platinovou kličkou na okrajích víček na ústí vývodu žlaz Meibomských u lidí v 10 případech, obdržel jsem též podobné onemocnění vývodů žlaz Meibomských, v osmi pak z těchto desíti pravá *hordeola kožní*, avšak žádné chalazion. Obrátil jsem se nyní ku dalšímu vyšetřování četné řady *kožních hordeol,* kterou ani neuvádím

podrobně, poněvadž předmět ten jest příliš znám; ve všech hordeolech nalezl jsem mikroskopicky i bakteriologicky jen stafylokokky ve velmi četném množství. Podotýkám jen zkrátka, že bakteriologické vyšetřování *hordeol kožních* jest velmi snadné; jest potřebí jen sterilisovaným nožem odloupnouti suchý blánkovitý povrch, což stane se nejsnáze a bez bolesti, položíme-li plochu špičatého nožíku asi parallelně s plochou víčka, a přenésti dle množství obsahu aneb šířky učiněného otvoru částečku buď jen platinovou jehlou neb malou kličkou přímo na půdy. Kolonie vzrůstající jsou čisté, obyčejně stafylokokkus aureus. S těmito čerstvými koloniemi, pocházejícími z hordeol, vykonal jsem opět 18 pokusů vždy na dvou lidských víčkách, vtíraje je na temporalní straně u lidí různého stáří pevně mezi řasy a vzbudil jsem opět zřetelná hordeola v tak četných případech, že nelze pomýšleti na náhodu. Nechci zde na pomoc citovati příliš již známé pokusy, jež vykonal *Carré* a *Schimmelbusch*, vtírajíce pyogenní kokky do kůže lidské. Mimo tato hordeola v kůži okrajů víček i dále od okraje obdržel jsem však i pustulosní ekzemy a suppurativní záněty váčků řasových, k nimž se vrátím, a což jest nejdůležitější, *v jednom případu povstal suppurativní malý zánět v konjunktivě — podmíněný tedy stafylokokky — jenž nevedl ku chalaziu a probíhal tak, jako ony svrchu podotčené poměrně vzácné kokkové malé abscessy konjunktivy*, jež, ač na první pohled podobny byly začínajícímu chalaziu, rovněž nevedly ku chalaziu; tři takovéto případy uvádím co klinické a bakteriologické pozorování v části experimentalní *C d.*

Obdržel jsem tedy zanášeje čerstvé kultury stafylokokků na okraje víček u zvířat a vtíraje kultury hordeolových stafylokokků do okrajů víček u lidí, jen hordeola (ekzem a folliculitis ciliaris) a žádné chalazion.

Mohla by se mi nyní učiniti námitka, že nutno jest stafylokokky injikovati také týmž způsobem jako bacilly chalaziové, jimiž jsem u králíků chalaziovou tkaň vzbudil, totiž několik millimetrů od okraje víček pod spojivku, tam kde obyčejně chalazion přichází.

Podnikl jsem tedy různé řady pokusů v tomto směru injekcemi pod spojivku, ovšem v tomto případě jen u zvířat. Ačkoli a priori bylo lze dle celé povahy zánětů kokkových očekávati jen abscessy, řekl jsem si napřed, že snad, když vezmu kultury nevirulentní neb málo virulentní – ač i první vzbuzují dle *Lebera* v přední komoře hnisání aseptické — že mohl bych vzbuditi mírné hnisání a tím způsobiti granulační tkaň chalaziovou. Vzal jsem stafylokokky, jichž gelatinové kultury po několik měsíců choval jsem při obyčejné teplotě v pokoji na světle, nezakryty. Vstřikl-li jsem, ač na několika místech, málo pod konjunktivu, nepovstala vůbec žádná reakce, zároveň pak vstřiknuv *větší* část těchto starých kultur pod hladkou kůži boltce — abych zcela napodobil pokusy s bacilly chalaziovými, vzbudil jsem abscessy, v nichž na rozdíl chalaziovými bacilly způsobených nalézal jsem v dnech následujících jen četné kokky a zřetelný fagocystismus;*) na půdách vzrůstaly *vždy* hojné kolonie stafylokokků na rozdíl od abscessů chalaziových v konjunktivě i v uších vzbu-

*) O různé virulenci kokků viz *Burginski.* Centralblatt für Bakt. XI. N. 14. 443.

zených, z nichž půdy očkovány byvše *velmi zřídka* poskytly vzrůst injikovaných bacill.

Vstříkl-li jsem větší množství i těchto málo virulentních kokků, povstaly značné chronické abscessové uzle, které by mohly na první pohled jmenovány býti »Les tumeurs siégeant dans les Glandes Meibomiennes« (*Boucheron 1893*) »nádory ležící ve žlazách Meibomských«. Avšak žádné chalazion. Zvíře zašlo za měsíc majíc abscessy v kloubech a okolí, jak to popisuje Boucheron (1886) z nichž jakož i z krve vypěstovány byly stafylokokky.*)

Když pak vzal jsem ku pokusům čerstvé virulentní kultury »rendues très actifs« (Boucheron 1886) stafylokokků, dopadlo to ještě hůře: povstaly abscessy ve víčkách a zhynutí zvířete — avšak žádná mikroskopicky zjištěná chalazia. — Snad by se mohla vyskytnouti domněnka, že některá zvířata, některá individua vůbec reagují na mikroorganismy jen abscessem příliš intensivních příznáků, a že není pak asi rozdílu mezi zánětem kokkovým a bacill chalaziových. Abych se přesvědčil o různosti účinku kokků pyogenních a bacill chalaziových u těchže individuí, vstříkoval jsem na levou stranu pod konjunktivu a kůži boltce kokky, na druhou, pravou stranu, bacilly z conjunctivitis fibrinosa, jak řečeno co do morfo- i biologie totožné s chalaziovými Po kokcích povstaly velké abscessy, po bacillách mírné malé, později s granulační tkaní, jako při začínajícím chalaziu. Očividná ta různost podmíněna vlastnostmi mikroorganismů a ne zvířete.

Experimentoval jsem s kokky různé provenience z endocarditidy, z flegmonosní mastitis, parotitis, fistula regionis sacralis a z četných hordeol.

I streptokokků jsem použil rovněž s negativním výsledkem co do vzbuzení chalazia: povstalyť opět jen abscessy a zhynutí zvířete, z jehož abscessů a z krve vypěstovány byly opět streptokokky.

Pokusil jsem se řešiti otázku, zdali některá akutní chalazia, zvláště provázená ve vzácnějších případech bouřlivými příznaky, nejsou podmíněna smíšenou infekcí, zvláště když jsem uvážil, že někdy, ač zřídka, nalezne se třeba málo, přece několik kolonií streptokokků, oproti přečetným chalaziovým.

Smísil jsem suspensi bacillovou s malým množstvím stafylokokkové, streptokokkové a pak všecky tři dohromady a podnikl jsem pokusy injekční; vzbudil jsem však jen abscessy a zhynutí zvířete — nikdy však tkaň granulační s epitheloidními a obrovskými buňkami, kterou obdržel jsem po injekci suspense bacill chalaziových.

* * *

*) Teprv při korrektuře své práce podařilo se mi zaopatřiti si originaly článků Poncet-Boucheron-Vassaux-ových, uveřejněné v *Comptes rendus hebdomadaires des Séances et Mémoires de la société de Biologie.* 1886. Z těchto publikací zřejmě vysvitá, že *Poncet* a *Boucheron* zabývali se s pyogenními kokky a jimi vzbuzenými abscessy. *Poncet* praví na str. 304 »car le chalazion évolue vers la suppuration«, *Boucheron* pak přímo jmenuje a kreslí kokky (staph. aureus, albus, streptococcus), nádory pak v tarsu králičím, které po injekci kokků druhý den začaly zrudnutím (str. 338) a zduřením tarsu, nejsou dle výkresu nic jiného než obyčejné abscessy, které jsem též, jak svrchu řečeno, v celé řadě pokusů po injekci kokků vzbudil. Tímtéž způsobem vysvětloval již tehda r. 1886 *Vassaux* (str. 294, 440) omyl *Poncetův* a *Boucheronův.*

Pomýšlel jsem co do epitheloidních a obrovských buněk i na námitku, že by bylo lze říci: Suspense bacill — hustá — působí jen co cizí těleso, kolem něhož a v němž se buňky obrovské tvoří jako při injikovaném a ustydlém agaru *Faberově**) v subkutanním vazivu — nejedná se tedy o pravou tkaň chalaziovou v mých positivních výsledcích.

Avšak suspense jen *těchto* bacill, jež se nerovná ani zdaleka hustotou agaru, tím méně ovšem ustydlému, vzbuzuje zánět, mírné hnisání a granulační tkaň — agar však leží ve tkani po měsíce bez zánětu, jiné pak bakterie, ku př. cholerové, jež jsme spolu s Drem Honlem vstřikovali do předních komor, zanětu nezpůsobily, což jest ostatně o množství nepathogenních bakterií známo. Nemůže se tedy jednati ani z daleka o působení bacill chalaziových co cizích těles, zvláště když pohlédneme na typickou stavbu uměle jimi vzbuzeného chalazia. Obr. 4. a 5.

Na základě klinického pozorování, mikroskopického a bakteriologického vyšetřování, positivních pokusů s chalaziovými bacilly a negativních s tuberkulosními a rovněž negativních s pyogenními kokky dovoluji si tvrditi, že většina chalazií jest podmíněna bacilly ode mne isolovanými; Poncet a Boucheron pracovali s pyogenními kokky, jimiž vzbudili pouhé abscessy ve víčkách u zvířat. Tuberkulosní původ dle nálezu Tangla a Wicherta jest snad zcela výminečný.

* * *

Dokázav aetiologickou souvislost bacill těchto s chalaziem, uvedu ještě některá ojedinělá pozorování o takém chování se těchto mikroorganismů v oku zvířecím, jímž bylo by lze vysvětliti nové recidivy čerstvého zánětu, ve starším tumoru chalaziovém — nejedná-li se vždy o novou infekci — a schopnost těchto bacill, objeviti se po očkování do sklivce později až na chiasma, čili jinými slovy, o možnou souvislost jejich se sympathickou ofthalmii dle náhledu *Deutschmannova.*

U jednoho z králíků, jemuž byla vstřiknuta suspense bacill chalaziových bez porušení duhovky a čočky do přední komory, povstala v následujících dnech téměř bez reakce nepatrná iritis se zadní slepeninou. Po týdnech vyvinula se skoro bez pericornealní injekce v přední komoře žlutavobílá trojhranná hmota sáhající ze zornice jako pyramida šikmo ležící až ku okraji rohovky a vyplňující třetinu komory. Oko bylo enukleováno, rohovka sterilisovaným nožíkem rozpoltěna a část hmoty byla přenesena na půdy — které zůstaly úplně sterilní; ve sklíčkových natřených praeparátech byl nález pochybný; tu a tam zdála se ležeti chalaziová bacilla mezi leukocyty a drtí.

Když byl bulbus, byv utvrzen v alkoholu mikroskopicky, vyšetřován, objevila se pravá příčina, proč zůstaly půdy sterilní: v nádorku ležícím v přední komoře nebylo bacill; tyto nalézaly se v kataraktosní čočce, jejíž vlákna byla rozpadlá v koule a nepravidelné provazce. Bacilly byly tu ve velikém počtu

*) *Faber:* Hirsch Jahresbericht 1892. S. 59. Anatomie. Physiologie.

a to formy, jaké nalézal jsem v nejčerstvějších kulturách a chalaziích nejmladších. Obr. 6, 7.

U jiného králíka, byv takto poučen, injikoval jsem bakterie do sklivce, poraniv úmyslně čočku i duhovku; v následujících dnech vyvinul se zákal čočky a zaklíněná jizva duhovky. Po třech týdnech učinil jsem kultury ze sklivce a čočky a obdržel jsem velmi četné čisté kolonie svých bacill.

Oba tyto pokusy dokazují, že bacilly mohou zdánlivě bez reakce dlouho se udržovati a vegetovati v oku zvířecím a tak snad někdy i v chalaziích, snad jen ojediněle, tak že je lze v starších případech těžko dokázati, někdy však přece, jak dosvědčuje případ můj v »práci« O aetiologii chalazia str. 25., kde v obsahu vzatém z opouzdřeného chalazia nalezl jsem zřetelně bacilly chalaziové.

Mají-li bakterie tyto schopnost, setrvati někdy tak dlouho v oku a vzbuzovati v něm pomalé záněty a zůstati dalšího vývinu schopnými, mohly by snadno dostati se i dále po nervu. Z tohoto důvodu zajímavý jest nález u morčete, jemuž vstříknuty byly bakterie do sklivce. Za 14 dní byla vykonána kultura s chiasma strany opačné, než bylo injikované oko, a to hned po otevření lebky a nadzdvižení mozku, což stalo se nejprve, pak teprv byly enukleovány a vyšetřovány oči.

Na jednom glycerinovém agaru vzrostla jediná charakteristická kolonie bacill chalaziových, které jsem dále s prospěchem nejprv přenesl a pak mikroskopem potvrdil; ostatní část této půdy i ostatní s chiasma očkované eprouvetty zůstaly úplně hladké, čisté, sterilní.

Nečiním žádného úsudku z těchto ojedinělých úkazů, uveřejňuji je však pro případ, že by v tom směru bylo dále pracováno.

* * *

Po této odchylce vracím se ku dalším i jiným výsledkům pokusů se stafylokokky, které co do vzbuzení chalazia byly vesměs negativní. Jak viděti jest z experimentální řady *C* u králíků (a psů) a u lidí, povstávaly při pokusech se stafylokokky na okrajích víček u zvířat záněty ve vývodech a ústích Meibomských, která byla vystouplá, ovroubená zanícenou tkaní a ucpaná neb přeplněná velikou žlutobílou hmotou jako zátkou, v níž po několik dní bylo lze dokázati stafylokokky; *processy ty po vytlačení obsahu se rychle zhojily a nezanechaly stop*; zcela podobné obrazy viděl jsem u lidí; myslím, že z klinického i bakteriologického stanoviska jest zde podoba s kožním onemocněním, známým pod jménem akne, v níž nalézají se dle četných vyšetřování ku př. v poslední době *Ehrmannových,**) *Boeckovych,***) *Isaakových****) a j. hojné pyogenní kokky; mimo to sám jsem v pěti případech vyšetřoval u pěti individuí acne formy pustulosní a známé tvary žlutavobílého, hustého, zátko-

*) *Ehrmann:* Wiener allgem. mediz. Zeitung. 1893.
**) *Boeck:* Archiv für Dermat. u. Syph. 1889. 47.
***) *Isaak:* Berliner klin. Wochenschrift. 1889.

vitého obsahu mikroskopicky a bakteriologicky týmž způsobem, jako hordeola a nalezl jsem přečetné stafylokokky, právě tak jako v hnisavých zátkovitých hmotách smíšených se sekretem žlaz Meibomských. Byla by tedy *acne Meibomiana* choroba vzbuzená stafylokokky, která v několika dnech sama neb po umělém odstranění hmot se beze stopy vyléčí. Při tom nutno jest uvážiti, že tento stafylokokkový process má známou vlastnost, rychle tkaň pronikati, čímž si snadno vysvětlíme přechod hnisání na žlázu samu, tak že povstane malý abscess subkonjunktivální, jenž vývodem může býti vytlačen, neprovalil-li se sám zároveň spojivkou — *Meibomitis suppurativa*. Týž výsledek může nastati, když stafylokokkový process povstal původně v konjunktivě co *hordeolum conjunctivale*, jak svrchu již bylo poznamenáno. Dokud nezachvátilo *hordeolum conjunctivale* žlázku, nalézajíc se mimo ni, nelze vývodem normalním ničeho mimo sekret vytlačiti, což by při známé šířce vývodního kanalu bylo snadno, kdyby hnis stafylokokkový viditelný pod spojivkou nalézal se od počátku ve žláze. Odděluji zde stafylokokkové hnisání ve vývodu co *acne*, ve žlázce co *Meibomitis* a v konjunktivě co *hordeolum conjunctivale*, kteréž někdy všecky pohromadě se vyskytnou jen k vůli přehlednosti v pojednání, ne k vůli zavádění nových terminů. Zasáhne-li hnisání do vaziva tarsalního, povstávají rozsáhlé abscessy víčkové s velmi bouřlivými příznaky, vedoucí brzo ku perforaci samovolné a nezanechávající granulační tkaň. Kladu důraz na tuto poslední vlastnost, poněvadž processy podobné sice, avšak vzbuzené bacilly chalaziovými, což mikroskopem lze velmi snadno differencovati, vyvolávají často, ovšem ne vždycky, chalaziovou *granulační* tkaň. Jak jsem již svrchu podotkl, jest *obraz Meibomské akne obyčejné* podmíněn stafylokokky; proto mne zvlášť překvapil následující případ.

Ch. 37letý udává, že má tři dni tlak v pravém oku a má obtíže při práci.

Nemocný jest velký, dobře živený, svalstvo i kostra silná, jen kůže poněkud bledá.

Na pravé straně v nasalní třetině doleního víčka blízko bodu slzního jest kůže zduřelá zšíří asi čočky, konjunktivalní cevy jsou silně nastřiknuty, na okraji víčka vystupuje jediný vývod žlázy Meibomské, ovrouben zanícenou tkaní jako hrbolek, v ústí pak viděti jest žlutobílou, na povrchu přischlou hmotu. Domníval jsem se, že jest to obyčejná stafylokokkova acne, byla mi jen nápadna poněkud větší resistence, již jsem nalézal v infiltrované tkani pod koží a pod konjunktivou; nebyl jsem však jist. Učinil jsem tedy následující vyšetřování. Nejprv byl sterilisovanou jehlou odloupnut žlutobílý suchý hlen na povrchu vývodu a rozetřen byl na sklíčka ku mikroskopickému vyšetřování; na to vzata byla jehlou částečka žlutobílé hmoty, která sama co malá kapička objevila se ve vývodu a přenesena byla na živné půdy, zbytek na jehle natřen opět na sklíčko ku vyšetření. Na to vytlačen byl obsah hlubší, kondensovanému mléku podobný a opět přenesen byl na půdy i na krycí sklíčka. Po těchto manipulacích, na něž nemocný dosti reagoval, objevilo se hned větší zduření a infiltrace, již jsem přičítal jen reakci tkaně, hlavně po

fixování víčka při předchozím vyšetřování: avšak již mikroskopické vyšetřování ukázalo na sklíčku z předních povrchních částí natřeném i ze hlubších částí množství bacill chalaziových, a na půdách vyrostly přečetné charakteristické kolonie chalaziových bacill.

Nemocnému byl dán obvaz Burowského roztoku, jejž nesejmul. Druhý den nalezli jsme dosud kůži i konjunktivu zarudlou, prstem pak hmatali jsme dosud v hloubí týž infiltrat, z vývodu vytékala na tlak ještě hmota konservě mléčné podobná — v níž opět týmž způsobem dokázány byly ne kokky, nýbrž chalaziové bacilly; tento průběh nebyl mi znám u *akne stafylokokkové.*

V následujících dnech, když přešlo zrudnutí a zduření kůže, dokázali jsme, že jednalo se o vzácnější poměrně formu chalazia v konjunktivě v předu zcela při okraji víčka, jež zasáhlo i žlázu i vývod Meibomský.

Snad jsou to ona chalazia, která při okraji víčka k vůli pevnějšímu spojení kůže a spojivky vedou — nebyvše vývodem vytlačena — ku perforaci spojivky zcela na okraji, kde pak povstávají známé hranatě oploštělé granulační výrůstky — *opět tedy granulační tkaň, způsobená bacilly a ne kokky.* Sem mohu vřaditi pozorování o zvláštním druhu akne v kůži obličeje, krku a zad, která probíhá pod mírnými příznaky, tvoří však uzly pod koží ležící, jen na vrcholu souvisící, které trvají po mnoho neděl. — Když jsem je mohl otevříti, což ovšem v okulistické ordinaci se zřídka přihodí, nalézal jsem neobyčejné množství krátkých, dvojčlenných bacillů v hustých houfech, jako by z čisté kultury a žádné kokky. V těchto případech nebylo mi možno dáti půdy agarové a glycerin: agarové hned do teploty 32—37°, nýbrž až za několik hodin neb druhý den. Tyto půdy zůstaly úplně čisté, právě tak jako po očkování z chalazia, nedal-li jsem je brzo do tepla. Kdyby tam bylo bývalo kokků, byly by ovšem vzrostly jako u hordeol. Zdá se tedy, že jest aetiologický rozdíl mezi pustul. akne stafylokokkovou, která jest analogní acne Meibomské, hordeolu kožnímu a konjunktivalnímu a mezi akne nádorovitou, po týdny dlouho trvající, jizvovou tkaní končící, která spíš se podobá chalaziu.

Nemaje příležitosti, abych sám dále tento druh akne vyšetřoval podávám pouze své nálezy bez nároků na přijetí tohoto náhledu a obracím se ku zánětům víček, na jichž nejasnost autoři, ku př. *Wolffberg*,*) poukazují.

* * *

Přicházím tu ku dalším vedlejším nálezům, které jsem učinil, vtíraje *čerstvé* kultury stafylokokků do okrajů víček očních u lidí i »neskrofulosních«; již týž den večer udávali někteří z nich bolesti ve víčkách na potřených místech, druhý den pak nalezli jsme kůži zardělou, na ní pak kalné četné puchýřky jako krupici neb proso, které druhý a třetí den se zvelicily do šířky semence, pak povstaly příškvary a vřídky, které jsme rychle roztokem sublimatovým $^1/_{1000}$ vyléčili.

*) Über Pathologie und Therapie der Lidrandleiden. Klin. Monatsblätter für Augenheilk. 1890. XXVIII. 469.

C. K. GYMNASIUM KROMĚŘÍŽSKÉ BIBLIOTHECA MAIOR

Tyto výsledky experimentalního ekzemu, které nemohou býti nahodilé, poněvadž se přesně opakovaly, ať bylo vtíráno do kůže víček bez omytí, aneb po omytí pouhou sterilisovanou vodou aneb nejlépe po omytí mýdlem, alkoholem a sterilisovanou vodou, dodávají úplné síly přesvědčivé výzkumům *Straub-ovým,**) jenž nalezl stafylokokky v puchýřích a pod příškvary ekzemu v okolí oka, na nozdrách a na uších u dětí, stižených ekzemem okrajů víček a phlyctaenami (ofthalmia scrofulosa) a pomocí vypěstovaných kultur vzbudil Keratitis, Conjunctivitis, zduření dolního okraje víček a vypadávání chlupů na dolním víčku u králíků, ano v jednom případě i puchýřek na okraji rohovky, velmi podobný phlyctaeně.

Mimo známé pokusy, jež Garré a Schimmelbusch publikovali, nebude od místa, zmíniti se o zajímavém sdělení *Lebera,***) jenž udává positivní výsledky co do vzbuzení ekzemu pomocí stafylokokků v kůži ramene, když připevní se na sterilisovanou kůži kousek vaty, smočený v kultuře kokkové a chrání se pak před vyschnutím. Učiní-li se očkovací jehlou několik škrábnutí v pokožce, objeví se pustuly již druhý den a později se rozšiřují samy v okolí. Tím vysvětluje i povstávání vyrážek v obličeji na místech, kam tak zvaní skrofulosní nemocí si rozetrou výměšek slzního a nosního sekretu, v němž nalézají se kokky. Souhlasné nálezy učinil *Bockhart* při impetigo.

Moje positivní výsledky co do vyvolání ekzemu na okrajích víček očních u lidí, kteří vůbec ani neměli tak zvaný habitus scrophulosus, svědčí jen tím více pro kokkovou aetiologii ekzemových blepharitid.

Jaký pathologicko-histologický obraz skýtá takto chorý okraj víčka, sdělil *Weichselbaum,****) jemuž *Fukala* exstirpovaný chorobný okraj ku mikroskopickému vyšetřování zaslal. Nejintensivnější nahromadění kulatých buniček, tu a tam jemná síťka fibrinu, nalézá se v nejpovrchnějších vrstvách kůže. Jedná se o zánětlivý provers, který teprv *sekundarně vniká* do váčků *řasových.* S tím souhlasí i pokusy mé, jak dále uvedu, které dokazují, že vzbuditi onemocnění míšků řasových podaří se jen zřídka.

Na základě svých pokusů zavedl jsem léčení sublimatem 1 : 1000 ve dvou případech tak zvané ekzemové blefaritis ulcerosa, které jsem až dosud marně všemi možnými léky léčil.

Až dosud, mimo tyto dva případy, podařilo se mi vždy — vyléčiti různé případy ekzemu víček tak, že zbyla jen náchylnost ku lehkým recidivám, spojeným se zardíváním se okrajů víček, tvořením se šupin se známou konjunktivitidou; snad toto onemocnění mírné na okrajích víček podmiňuje tak zvaná seborrhoe.

V oněch dvou případech nevedlo k cíli, ať jsem podnikal cokoli: bílý praecipitat, ve vaselině, samotný aneb s zincum oxydatum, žlutý, červený

---

*) *Straub:* Knapp-Schweigger's Archiv für Augenheilkunde. XXV. S. 416. »Über die Ätiologie der sogenannten scrophulösen Entzündungen.«

**) *Leber:* Die Bedeutung der Bacteriologie für die Augenheilkunde. VII. Period. intern. ophth. Congress. S. 358.

***) *Fukala:* Ätiologie der Conjunctivitis phlyctaenulosa der Kinder. Knapp-Schweigger. Archiv für Augenheilkunde. XXIII. S. 368.

praecipitat, Burowské obklady, epilace ano i theer, jak radí *Horner* (l. c.) spíše ještě chorobu zhoršovaly; nejlépe bylo ještě užiti argentum nitricum, které jest, jak známo, velmi silné antisepticum, zvlášť pro kokky.

Případy ty týkaly se 8letého děvčete, jehož matka prý kašle, otec jest zdráv. Před 6 měsíci dostala vyrážku v záhlaví mezi vlasy, která se vyléčila, načež se rozbolavěla víčka na obou očích. Děvče jest přiměřeně velké, dobře živeno, blond, kůže nápadně jemná, bledá. Pediculosis capillitii není. Okraje víček jsou neobyčejně ztlustlé, pokryté žlutými suchými příškvary, místy polokulovitými, jimiž řasy pronikají; pod příškvary jest okraj víčka skoro jako voština, vřídek na vřídku, které jsou povleklé, snadno krvácejí; ze dna jich vystupují řasy jinak normalní, jen na kořenu ztenčelé a černé neb háčkovité.

Chronická conjunctivitis, ve vnitřních koutcích kůže jest suchá, zardělá při carruncule vždy lze nalézti sbalený, šedý kousek lpícího vlhkého hlenu.

Druhý případ jest 20letý studující, jenž stižen jest tímto onemocněním ob čas se mírnícím po několik let; sám jej znám tři roky; vzdor různému léčení, profylaxi a opatrnosti, vyskytují se stále kalné puchýře mezi řasami, z nichž tvoří se příškvary; kůže víček zvlášť na okrajích jest vždy neobyčejně mastna.

V loni vyskytl se u něho ekzem hlavy ve vlasech, který byl odborně dlouho léčen, až zavedl jsem léčení dusičnanem stříbrnatým a bílým praecipitatem smíšeným s ichthyolem. Od té doby ekzem hlavy úplně a rychle zmizel; na víčkách však trval dále.

Až když jsem se na základě svých positivních pokusů se stafylokokky přesvědčil, že tyto mikroorganismy mohou spolupůsobiti, a když zavedl jsem léčení antiseptické nejprv omýváním a obklady sublimatovými, pak proti vředům a granulacím pomocí argentum nitricum, nastal náhlý obrat, podivuhodný pro zkušeného. Výsledky tyto jsou z doby poslední, jsou jen na dvou případech, z kteréhožto důvodu zdržuji se všeobecného úsudku. Sem patří uvésti práci *Unnovu**) a *Mourkovu***) o původu ekzemu vůbec.

Podobnými pokusy bylo by lze rázem rozhodnouti, ku př. vtíráním do vaku spojivkového u osleplých očí, zdali phlyctaeny jsou podmíněny stafylokokky. (*Burchhardt*.*** *Gifford*.) Vyšetřoval jsem dva případy širokých phlyctaen bakteriologicky a obdržel jsem již druhý den husté čisté stafylokokkové povlaky na očkovaných půdách.

Co do ekzemu víček nalézám v době poslední potvrzení pro své mínění i ve zprávách literatury. *Trousseau*****) praví v sezení francouzské společnosti oculistů dne 1. května 1893., že měl po léčení konjunktivitidy sublimatem při palpebralním ekzemu výsledky, v něž nedoufal.

»L'eczéma des paupierès est une affection fort pénible pour les patients et désespérante pour le médecin, à cause de la difficulté de la guérison, des poussées successives et de la fréquence des récidives . . .

*) *Unna:* Natur und Behandlung des Eczems.

**) *Mourek:* O příčinosloví ekzemu. Thomayerovy přednášky č. 29.

***) *Burchhard:* Centralblatt für prakt. Augenheilkunde. XI.

****) *Trousseau:* L'eczéma palpébral. Annales d'oculistique. Juin 1893. 464.

J'ai bientot constaté que l'emploi de la même solution avait le meilleur effet sur la marche de la lésion cutanée.

Jsou tedy nálezy mé o spolučinnosti stafylokokků při ekzemu víček potvrzeny experimentelně, bakteriologicky i klinicky.

* * *

Mimo již zmíněná onemocnění okrajů víček očních setkáváme se dosti často s hnisavými processy, které zřetelně nalézají se ve váčku řasovém; nalézáme na spodině řasy kalnou pustulku, často vlnitých okrajů, jejímž středem řasa vyniká; po vytažení řasy, na kořenu buď bělavém, rozčechraném neb černém lze mikroskopicky - - byť obtížně dokázati kokky; jest to zajisté *folliculitis ciliaris suppurativa.*

I takovéto processy vzbudil jsem tu a tam vtíraje stafylokokky do okrajů víček očních.

Tento pokus byl *poměrně* zřídka výsledkem provázen; patrně jest míšek řasový chráněn na svém povrchu rohovinou a sekretem svých žlázek, tak že teprv po násilném odstranění a vetření, jako v mých pokusech aneb snad dle *Roedera* teprv po utvoření se jakési emulse z katarrhalní tekutiny, která ochranný sekret žlázek rozpouští, mohou vnikati kokky do váčku

Vyšetřoval jsem v tomto směru klinicky i bakteriologicky jediný případ, který byl pro toto onemocnění typický.

Pet. Rud. 17. roků starý zámečník. Otec zemřel na tuberkulosu. Sám co dítě měl prý anglickou nemoc a šarlach, od 11. let, tedy šest roků trpí stále se obnovujícími puchýřky mezi řasami; oči slzí a ráno jsou víčka slepena. Nemocný jest velký, silné kostry, chabého svalstva, vazivo podkožní spíše málo vyvinuto, kůže špinavá, zelenavě bledá. Řasy neobyčejně dlouhé, jinak normalní. V koutcích bílý šlemovitý povlak, spojivky jsou ve stavu chronického katarrhu. Při tlaku na saccus lacrymalis nevytéká tekutina zpět. Sondování nepřipustil. Na pravo uprostřed víček nahoře dvě, dole tři pustulky barvy bílé, vlnitých okrajů, jimiž řasy zcela středem vystupují; po exktrakci byly kořeny řas bílé, rozčechrané, pod mikroskopem viděti bylo taškovité buničky (Weigert-Gramm) odchliplé — tu a tam kokky ojedinělé i po dvou; značně tu ruší keratohyalin, neodbarvující se.

Z váčku vytékající kapička dána byla na agar a na glycerinový agar, což za několik dní, kdy byl nemocný léčen jen collyriem, při čemž pustulky se na sousedních řasách opakovaly — bylo opětováno: vždy vyrostly čisté kultury stafylokokků a to v jedné eprouvettě glycerinového agaru jen bílé, ostatní slabě ale zřetelně žluté. Rovněž čisté kultury obdržel z takovýchto případů *Straub.*

Nyní zavedli jsme důkladné vymývání víček sublimatem, načež nejen že se pustulky neopakovaly, nýbrž i katarrh a obtíže přešly; avšak tento případ není pozorován od té doby než šest týdnů.

Tento případ, u něhož vyskytovalo se hnisání váčků těch řas, kde obyčejně slzní tekutina se staví — není-li odtok správný, mohl by patřiti mezi případy

Roederovy,*) kde tvoří se z hnisu a slz na těcho místech a ze sekretu žlázek víčkových emulse, která vniká se stafylokokky do váčku a infikujíc vzbuzuje hnisání.

Chtěl jsem se přesvědčiti, zdali kultury stafylokokkové, dobyté z tohoto případu, vzbuditi mohou podobné hnisavé onemocnění na víčkách očních.

Dne 13. června vetřeny byly na celé okraje víček pravé strany u 48letého dělníka, jenž dochází do ordinace k vůli ofthalmoplegia exterior, které na obou očích od února trvá.

15. června odpoledne měl svědění ve víčkách, která počala červenat, zapalovat se.

16. června ráno hoření víčko velmi oedematosní, rudé, na nasalní třetině tvrdý velmi bolestivý infiltrat, který 18. června prý se provalil a mnoho hnisu vyteklo. Na temporalním okraji hoř. víčka povstala tři hordeola, řasy stojí po stranách.

Z tohoto případu, u něhož povstala pomocí stafylokokků opět *hordeola kožní*, jest viděti, že vnikání kokků do váčků samotných bude asi velmi obtížné — proto jest onemocnění toto poměrně vzácnější a bude vyskytati se tam, kde některé jiné podmínky vstup mikroorganismů do váčku usnadňují.

Že však i tento process, ač zřídka, experimentelně pomocí kokků vzbuditi lze, jest viděti z případu XXIV. řady *Cc* v části experimentalní.

Nález stafylokokků v těchto processech na okrajích víček byl také jinými učiněn, ku př *Widmarkem**) v 17 případech blefaradenitis *s absccssy na kořenech řas* byly nalezeny stafylokokkus aureus a albus. Rovněž Leber (l. c. 358) a Sattler.**)

Boucheron et *Ducloux****) nalezli rovněž kokky téměř konstantně v processech na okrajích víček.

Onemocnění toto — pravá *folliculitis ciliaris suppurativa* — velice jest podobné klinické formě sycosis v obličeji, jejíž obyčejná forma rovněž se stafylokokky v souvislosti jest. (*Kromayer* »Beitrag zur Therapie der Sycosis.« Therapeutische Monatsblätter. April 1892. *Ehrmann* »Sycosis und Folliculitis.« W. med. Presse 1893. 9. 10.)

---

*) *Roeder:* Über die Erkrankung der Haarwurzeln und Blepharitis ciliaris. Klin. Monatsbl. für Augenh. 1887. XXV. 261.

**) *Sattler:* Ibidem. S. 369.

***) *Widmark:* Ref. Centralblatt für prakt. Augenheilkunde. 1885. 3. 387.

****) *Boucheron* et *Ducloutt:* Association francaise pour l'avancement des sciences. XV. session 1886. Congrês de Nancy. (1). Gazette des hôpitaux. 1886. 801. »Recherches sur les scrophylides bénignes.« (Impétigo, acné pilaire palpébral ou blépharite; acné pilaire nasale, phlyctène périkératique.)

ČÁSŤ EXPERIMENTALNÍ.

Řada *A*

a) obsahuje positivní pokusy o vzbuzení chalazia pomocí injekce chalaziových bacill vypěstovaných z chalazií lidských (obr. 2., 4., 5.). Sem patří i část pokusů z řady *C e*, kde k vůli porovnání injikovány byly králíkům pod spojivku na jedné straně kokky pyogenní, na druhé straně bacilly vypěstované z conjunctivitis fibrinosa (s chalaziovými totožné).

b) Pokusy negativní po injikování do ústí vývodů na okraji víček očních.

c) Udaje o chování se bacill chalaziových ve čočce, sklivci, odkudž i na chiasma se dostaly. Snad byla by tu souvislost s recidivami chalazia a sympathickou ofthalmií (?) (obr. 6., 7.).

Řada *Aa.*

26./XII. 1892. přeneseny sterilisovanou kličkou na vypálené širší hodinové sklíčko do sterilisované vody (mezi přenešením kryto vypáleným skleněným příklopem) kultury chalaziových bacillů z 9 eprouvett, aby povstala řídká aspoň suspense bacillů, které pozvolna a málo vyrůstají. Neužívám slova »čisté« kultury, poněvadž rozumí se samo sebou, že při práci užívá se nepomíšené kultury jednoho a téhož druhu bacill, jichž čistá kultura byla zjištěna před pokusy makroskopicky i drobnohledem. Kultury byly následující:

1. Glyc. agar původně z chal. Č. F s prudkými zánětlivými příznaky založena 14./XI.
2. Agar. krevní serum od 6./XI. založena z agar. plotny III. Sv. K. (mírně zánětlivé chalazion).
3. Glyc. agar od 13./XII. založena z ag. krevní sera od 6./XI. (původně z III. plotny Sv. K.).
4. Obyč. agar od 9./XI. založena z ob. agaru od 22./X.
5. Glyc. agar od 13./XII. založena z kr. sera od 14./X. pocházející původně z mírného chalazia Cl. K. 25./9. kr. ser., kteráž eprouvetta byla fotografována. (Viz »O aetiologii chalazia.« T. II. Obr. 3.)
6. Glyc. ag. od 13./XII. založena původně z částí fotograf. colonia III. ag. plotny co druhá generace na agar krevní serum 6./XI.
7. Glyc. agar od 13./XII. z agar krevního sera očkovaného 6./XI. z ag. plotny III.

8. Obyč. agar od 9./XI. založena z obyč. agaru od 22./X.
9. Glyc. ag. od 13./XII. založena z kolmého agaru, vpich ze III. ag. fotogr. plotny 25./X. (Viz práci o Aetiologií chalazia.)

Před experimentem a po experimentu zjištěna čistota bacillové suspense praeparáty mikroskopickými a přenesením na půdy, kde byly dále pěstovány.

Eprouvetty, z nichž přeneseny kultury, pečlivě uschovány, zdali neobjeví se později jiné kultury, které by při vybírání chalaziové kultury se snad tam zanesly: zaschly, aniž se objevily kolonie kokkové.

Suspense vtažena do nové sterilisované Pravazské stříkačky s asbestovým pístem, na spodině kanulky oblité paraffinem. Domníval jsem se, že vstříknu-li bacilly do žlaz, jichž vývody byly dříve již uzavřeny neb zúženy, aneb když je po vstříknutí uzavru opálením, že nebudou vývodem eliminovány a snáze vzbudí zánět; stále přidržoval jsem se dosud platného náhledu, že chalazion jest granulační nádor vycházející jen od Meibomské žlázy; injikoval jsem tedy zvířatům (2) se zúženými neb uzavřenými vývody, vbodnuv kanulku v konjunktivě při okraji ve směru žlázy Meibomské, mimo to však i na místech, kde nebyly vývody Meibomské obliterovány (2 případy) i u zvířat dosud neoperovaných (2), a tu vbodnul jsem kanulku několik milimetrů od okraje pod konjunktivu, kolmo na směr žlázy, blízko zadního okraje tarsu, tam kde u člověka obyčejně chalazion povstává. V těchto různých případech vzbudil jsem chalazia; nemá tedy zúžení neb uzavření vývodů vliv na původ chalazia, neboť způsobuje, jak jsem v předešlé práci o cystách dokázal, jen ektasii, žádnou tkaň granulační.

Poněvadž byl průběh u všech zvířat stejný, uvádím jen některé.

I. 26./XII. Žlutý králík, jenž měl velkou cystosní ektasii na pravém hoř. víčku v zadu, která byla ekcidována, mimo to má ve všech víčkách po několika šedých ektatických proužcích — v levo dole cystu podobnou ekcidované. Injikováno bylo do proužků pod konj. na všech víčkách po 2 místech, v levo dole do cysty. Mimo to do levého boltce pod jemnou bezsrstnou kůži několik dílků stříkačky, do pravého boltce pak o něco více.

27./XII. Nastříknutí cev a stluštění spojivky na místech injekce.

28./XII. Zřetelné zduření pod spojivkou.

29./XII. Pod nastříknutými, pohyblivými cevami konjunktivalními, které jako síť leží na nádorcích, prožlutavá tuhá hmota. V levo dole učiněna incise, odkryto ložisko hustého, žlutavého hnisu, v němž na praeparátech sklíčkových nalezeny byly zřetelné, většinou ale rozpadlé bacilly chalaziové. Dvě půdy glyc. agarové zůstaly sterilní, na jedné vzrostly tři kolonie streptokokků zcela bílé; přenášení hnisu z jamky po incisi ohýbající se a vyklouzávající kličkou, bylo pro tuhost a lpění hnisu a pro nepokojnost zvířete nesnadné, čímž se znečištění třetí půdy snadno vysvětlí.

30./XII. Na pravém dolním víčku zřetelný zcela začínajícímu chalaziu podobný subkonjunktivalní, sítkou pohyblivých cev krytý nádorek, totéž nahoře i v levo nahoře.

Na pravém boltci větší, na levém menší válečkovitý nádorek pod kožní, která jest skoro normalní.

V dalším průběhu byly nádorky dlouho žlutavé, zvlášť při napnutí konjunktivy přes prst, později byly růžově bledé. Na pravém oku nahoře se nalézavší se resorboval, což i u lidských chalazií často se stává.

2./III. 93, tedy za devět týdnů, nádorky ekcidovány z konjunktivy a 8./IV. z boltců, tedy za 13 týdnů, a uloženy v alkoholu.

II. **Albinotický králík**, jemuž injikována byla před dvěma měsíci bez výsledku v pravo do *vývodů* Meibomských řídká suspense bacillů chalaziových, před měsícem zúženy vývody Meibomské povrchním přižehnutím. V levo s výsledkem (acne Meibomiana) byla mu učiněna injekce stafylokokků 28. IX. (před 3 měsíci). Má ektatické proužky na místě žlaz Meibomských.

Injikováno: v levo do konjunktivy kolmo na žlázy dál od okraje i ve směru žlaz při okraji, na to opálen okraj rozžhavenou pincettou dole celý, nahoře zadní třetina.

V pravo učiněny dvě injekce do každého víčka ve směru šedých ektatických proužků.

Do pravého boltce $^1/_3$ Pravazské stříkačky.

30./XII. V levo na hoř. víčku uprostřed vedle příškvaru spáleniny jsou vývody zanícené, žlutavý obsah mající, který lze stopovati pod injikovanou konjunktivou až ku žlutavému podkonjunktivalnímu nádorku.

V pravo jest v konjunktivě znáti ještě kanal zduřelý, kudy šla kanulka injekční. Na boltci v pravo zřetelný měkký nádorek bez injekce cev kožních.

V dalším průběhu zůstávají nádorky, jen barvu žlutavou mění do bělavo-růžové Na hoř. víčku v levo uprostřed po spálenině jízva jako zářez do okraje víčka, k zářezu přiléhá chalazion jako semenec. V pravo na dolním víčku ovalní, pod síťkou konjunktivalních pohyblivých cev se nalézající nádorek počíná se menšiti, tak že k vůli vyšetřování ekcidován byl 8./IV., totiž po 13 týdnech.

Zcela podobný byl průběh u dvou černých králíků s normalními ne operovanými vývody žlaz Meibomských.

III. **Mor. králík.** 7./VIII. 1892 oškrabány vývody a vbodáno do nich jehlou, pak 15./IX. vbodán stříkačkou staph. citreus. Proužky šedé ektatické na místě Meibomských žlaz. Má na pravo conjunctivitis s hojným hlenovým sekretem.

Do obou víček na pravo i na levo injikována byla suspense chalaziových bacillů; jehla vbodnuta přímo při okraji a vstřiknuto do vývodu ve směru žlaz Meibomských.

Spojivka byla na levém oku dlouhou dobu (v pravo katarrh) na místech injekce ztlustlá, kalná, těstovitá, nastříknuta, jinak byl výsledek negativní; podobný výsledek pouze se dlouho trvajícím ztluštěním spojivky obdržel jsem u dvou králíků, jimž přenesen byl do tašky konjunktivalní po řezu kličkou obsah právě rozpoltěného lidského čerstvého chalazia, pokus tento však jest těžko provésti pro nepatrnou částku obsahu chalazia, jenž se nesnadno kličkou aneb nožem očkuje pod konjunktivu, i když není krvácení.

2./III. 1893 dána kultura chalaziových bacillů z glyc. ag. III. řada od 29./I. (založena 3./I. od Kal.) do málo sterilisované vody a Pravazskou stříkačkou

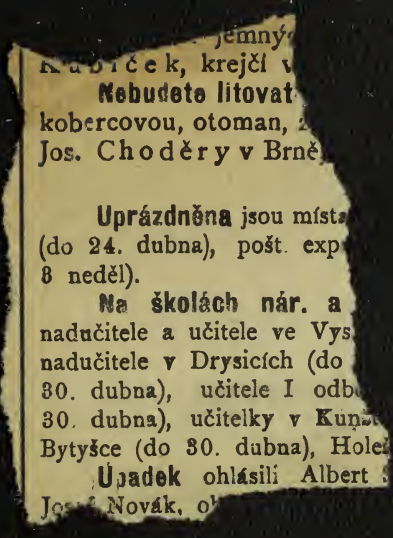

jemný
K u b í č e k, krejčí v
Nebudete litovat
kobercovou, otoman,
Jos. C h o d ě r y v Brně

Uprázdněna jsou míst
(do 24. dubna), pošt. exp
8 neděl).

Na školách nár. a
nadučitele a učitele ve Vys
nadučitele v Drysicích (do
30. dubna), učitele I odb
30. dubna), učitelky v Kun
Bytyšce (do 30. dubna), Hole

Úpadek ohlásili Albert
Jo Novák, o

ská ul. 18.
spoken.
chovenstvu
á česká
U labutě"
& ŠKARKA, 14110
2-6,

vstříknuto do všech 4 víček několik milimetrů od okraje pod konjunktivu Při vbodnutí v levo do dolního víčka vjela jemná kanulka do tkaně konjunktivalní, tak že jí byla pevně objata a bylo nutno poněkud zpět popotáhnouti, aby tekutina mohla vniknouti.

Na tomto místě povstal již druhý den vřed žlutavobíle povleklý, převislých okrajů asi 1 *cm* v průměru mající.

4./III. dno vředu vystouplé, okraje převislé, žlutavé.

8./III. ve vředu dokázány hromádky chalaziových bacillů. Na ostatních místech injekce byla spojivka ztluštělá, kalná, těstovitá. 8./III. v pravo nahoře v této zrudlé části žlutavý uzlíček jako špendlíková hlavička. Mimo to injikována v pravo do boltce na dvou místech, kde povstal opět nádorek, jenž 8./IV. excidován byl.

Řada *A b*.

V. Lad., realista 15letý. Spojivky víček i přechodních řas zduřelé, cévy velmi nastříknuté, poseté zrny zřetelně vystupujícími, jikrovitými.

27./IX. chloroformován a na *levé* straně zrna lžičkami dle *Sattlera* po vkapání 5% kokainu a důkladné desinfekci sublimatem vyškrabána.

Na *pravo* vstříknuta byla do vývodů Meibomských z ústí na okraji na 8 místech na hoř. i dol. víčku po 4, suspense bouillonová z chalaziových bacillů měsíc stará.

28./IX. jsou znáti na okrajích víček pouze body po kanulce, žádná reakce ani ve dnech následujících.

13./XI. Chl. Kar. Tomuto nemocnému exstirpováno bylo chalazion začínající na dolním víčku levého oka při zevním koutku, před tím vstříknut 5% roztok kokainu pod kůži doleního víčka tak, aby anaestheticum po celé šířce víčka účinkovalo; byla totiž zavedena delší kanulka od zevní kommissury, pod kůží posunuta až ku vnitřnímu koutku a při vytahování zpět injikována tekutina po celém víčku; i do vnitř vaku spojivkového vkapáno bylo 5% kokainu. Uprostřed doleního víčka injikováno bylo do dvou žlaz Meibomských as 2 *mm* od okraje, po kapce suspense bacillů chalaziových v sterilní vodě kultura kr. sera založena z plotny agar., pocházející od 31./X. z chalaz. Sv. K. Výsledek negativní.

6./X. Zd. H. 12letá. Velká, silné kostry, svalstvo i vazivo podkožní dobře vyvinuto, pleť jemná, bílá. Atrof. pap. partial. Strabismus convergens praecip. o. s. Nystagmus.

Chloroformována byla k vůli operaci strabismu na levém oku, kde tenotomován rectus internus a učiněn dle De Weckera záhyb Tenonského pouzdra nad svalem zevním přímým. Na oku pravém, jehož víčka i vak spojivkový dříve důkladně sublimatem 0·10 : 1000 očistěny, bylo kanulkou Pravazské stříkačky, omočené do glyc. agar kultury chalaz. bacill, měsíc staré, na 6 místech vbodnuto do vývodů Meibomských žlaz; na 3 vbodnutích na hoř. víčku povstalo zardění okraje; po vbodnutí nepatrné krvácení

7./X. Žádná reakce; jsou pouze znáti začervenalé body na místech vbodnutí.

8./X.—10./X. okraje víček normalní.

V jednom případě vetřel jsem kulturu chalaziových bacillů do spojivky na víčka a přechodní řasy u mladého muže, jemuž bylo oko druhdy enukleováno. Rovněž bez výsledku.

C

Dne 30./10. 1892 vzaty byly dvě kultury chalaziových bacillů od 14./X., tedy 16 dní staré, pocházející od direktní kultury z chalazia Ch. K. 25.IX. a druhá od 22./X. tedy 8 dní stará, pocházející z krev. sera od 14./X., přeneseny kličkou na sterilní hodinové sklíčko a pokryty příklopem.

Zvířatům dáno bylo po zrnku kokainu Merckova do vaku spojivkového.

Bleděžlutý velký králík

Injekce:

V levo	V pravo
Do několika vývodů žlaz přímo — as 2—3 *mm*, od okraje do tkaně spojivkové.	Do vývodů žlaz zcela u okraje.
Reakce žádná.	$^1/_3$ stříkačky pod kůži zad.

Králík zaječí barvy, k vůli rozeznání od druhých byl mezi očima ostříhán.

Do ústí vývodů na okraji víček.	Do vývodů žlázek při okraji.
Do přední komory.	Do přední komory.
I./XI. Mnoho hlenu ve vaku spojivkovém.	1./XI. Perikorneální injekce.
Perikorneální injekce.	Zornice zkalena, na okrajích piastické bělošedé exsudáty.
V zornici šedé exsudáty, řídké, na okraji hustší.	

Obraz dost závažné iritidy, po níž zbyly zadní slepeniny a nepravidelná zornice.

Moratý králík.

Injekce:

Do vývodů Meibomských *v ústí* jich na okraji.	Do vývodů Meibomských, avšak *skrze konjunktivu* při okraji.
Na zádech pod kůži $^1/_3$ stříkačky.	
Do přední komory.	Do přední komory

1./XI. Dost značné perikorneální injekce. Exsudace v zornici, zvláště při okraji, z níž vyvinuly se synechie, a nepravidelnost zornic.

Do 27./XI. nenastalo žádných zvláštních změn. Od té doby jsem zvíře neprohlížel v domnění, že jest process vyléčen, až 15./I. 93, tedy za padesát dní, zhynulo.

V levém oku mimo synechie viděti bylo ofthalmoskopem několik kataraktosních proužků v čočce, v pravém jen synechie.

Při sekci nalezli jsme obraz těžkého onemocnění, které jsem dosud neměl příležitost pozorovati.

Břicho značně nadmuté, žaludek značně rozšířený, přeplněný chlebem, brambory a zrním, na stěnách silná vrstva hlenu nebo blána jako kroup, již lze setříti; pod ní jest haemorrhagická sliznice, haemorrhagie jsou v pruzích, místy jako obliterované cévy, místy jak sliznice epithelu zbarvena a pak v okolí barvy třešňově červené.

Játra barvy bledohnědé, s množstvím haemorrhagických skvrn, složených z menších, jdoucích do hloubky až na 1 *cm.*

Slezina do černa scvrklá; peritoneum kalné. V dutině jeho asi 20 grammů kalné tekutiny. Plíce chabé, bledé.

Orgány dosud nebyly mikroskopicky vyšetřovány.

Černý králík a **Albinos.**

Oběma injekce:

V levo V pravo

Do obou předních komor

Do vývodů Meibomských *skrze konjunktivu* při okraji víček. *Do ústí* na okraji víček.

1./XI. nepatrná perikorneální injekce. V zornici slabé exsudáty při okraji.

Bílý, černě skvrnitý a pruhovaný králík (ne albinotický).

Injekce do obou předních komor a do vývodů Meibomských v konjunktivě, *při okraji* na straně levé, *do ústí* jich na okraji víčka na straně pravé.

1./XI., tedy druhý den po injekci, byla nalezena perikornealní injekce mírného stupně, v pravé zornici sotva viditelné zadní synechie, v levé zornici pak širokou zoubkovanou šedou blanku.

Dne 27./XI 92 bylo viděti na okraji duhovky malý šedobledý uzlíček a v čočce jemné proužkové zákaly.

Dne 15/I. 93 nalezl jsem nepatrnou perikornealní injekci na levém oku, druhdy těžší iritidou stiženém, přední komora jest úzká, duhovkové stroma kalnější než v pravo; zornice jest viditelna v hořeních dvou třetinách, jest kalna, reflex z hloubi žádný. Katarakta? Na dolní a o něco víc ku temporalní straně zornice leží hmota žlutobílá jako kužel, jehož basis jest v dolní třetině zornice, vrchol pak sahá do přední komory zevně dolů, leží na ploše duhovky, aniž dosahuje úhlu komory. V této žlutobílé kuželovité hmotě viděti jest jakési červené skvrnky. Septa duhovková jsou prostoupena rozšířeným cevami, zvlášť nad hmotou.

Obraz ten upamatoval mne na syfilitické kondylomy co do barvy a na tuberkulosní granulomy co do formy, avšak nebylo tu rozpadání se, ani hypopyon.

Tento vzácný nález chtěl jsem se všemožnou opatrností spracovati. Vykonal jsem enukleaci v aetherové narkose.

Útlým Graefovým nožíkem rozpoltil jsem rohovku zevně dole, abych měl kličkou přístup ku hmotě ve přední komoře. Očkoval jsem s vrcholu kužele kmoty několik druhů půd, *které všecky zůstaly sterilní*; v praeparátech natřených nenalezl jsem přesvědčivých míst.

Bulbus byl uložen v alkoholu a řezán později v celloidinu. Při mikroskopickém vyšetřování nalezena byla v přední komoře hmota, složená z kulatých hustě ležících buniček s částkami rozpadlých vláken čočkových, jen tu a tam nalezly se stopy po výlevu krevním, jehož příčinou mohla býti také enukleace. Tu a tam viděti bylo pigment uvealního(?) původu. Přední části čočky proměněny v drť, ostatní pak, zvlášť corticalis, rozpadlé ve vlákna a koule.

V přední komoře nebylo lze dokázati v celé oné hmotě granulační žadných bacill; za to však v čočce, obyčejně nejvíce tam, kde rozštěpila se ve vlákna, jest neobyčejné množství chalaziových bacillů po většině v těch formách, jaké se nalézají v mladších chalaziích a v mladších kulturách.

K vůli všemu vyšetřovali jsme i na tuberkulosní bacilly, avšak bez výsledku.

Tento případ, u něhož po injekci bacillů chalaziových do přední komory se vyvinula za půl třetího měsíce granulační hmota v přední komoře téměř bez zánětlivych příznaků, byl by velmi poučný, kdyby nebyl ojedinělý. Zvlášť proto byl by neobyčejně důležitý, že bacilly bujely mimo tuto hmotu, jejíž zajisté byly příčinou — hledání jich tedy v granulační hmotě i bakteriologicky i mikroskopicky bylo bez výsledku. I granulační tkaň chalaziová mohla by vždy místy — v uzlech — podmíněna býti nahromaděním bacillů jen někde ve hnízdech, jaké kresleno jest ku př. v práci »o aetiologii chalazia« na obraze 11. To ovšem jsou pouhé domněnky. Zvíře zašlo později na intussuscepci střev; mimo toto onemocnění nebylo při sekci nalezeno nic záhadného.

30./X. 1893. *Světložluté morče.*

Do peritonealní dutiny byla injikována plná stříkačka suspense bacillů chalaziových bez následků, morče bylo po mnoho měsíců pozorováno, aniž kdy jevilo nějaké porušení.

Dne 7./V 1893 vzata byla suspense bacillů vypěstovaných z conjunctivitis fibrinosa, které, jak již bylo řečeno, jsou co do biologie i morfologie totožné s chalaziovými a injikována byla do sklivce *levého* oka jednomu *králíku*, jednomu *morčeti*, čtyrem *kočkám*, vždy jen málo kapek.

Morče zhynulo již 15./V.; při sekci nemohla býti zjištěna příčina zahynutí, byla nalezena jen tuková degenerace orgánů.

Po otevření lebky a rozstřižení dura mater pozvednut byl opatrně mozek v přední části: kol chiasma zdála se býti pia mater mnohem více nastřiknuta, s pravé strany chiasma, tedy se strany opačné, než bylo oko, do něhož bacilly vstřiknuty byly, bylo útlou kličkou platinovou očkováno na čtyry glycecerinové agary. Tři zůstaly úplně čisté, na čtvrtém vzrostla jediná, typická

kolonie bacillů chalaziových, kterou jsem dále přenesl na půdy a mikroskopicky vyšetřoval.

U *králíka*, jenž zhynul za 6 týdnů na hnisavý zánět vnitroušní na obou stranách, snad povstalý z příškvarů boltců (uvnitř), jimiž tato zvířata často trpí, vykultivováno bylo ze sklivce očkovaného oka množství kolonií bacillových.

Z těchto positivních pokusů vysvitá, že bacilly chalaziové mohou poměrně dlouho udržovati se v čočce, vzbuzovati granulační tkaň, mohou i ve sklivci dlouho vegetovati, ano odtud i na chiasma se dostati.

Řada *B.*

Pokusy s umrtvenými bacilly tuberkulosními, podniknuté za tím účelem, aby se dokázalo, zdali bacilly mrtvé jsou v souvislosti s chalaziem; pokusy jsou negativní, nepovstává nic chalaziu podobného.

Bacilly vstříknuté bylo lze ještě za 4 měsíce obarviti, což by bylo i v chalaziu častěji možno, kdyby se tam nalézaly.

a) Injekce, do předních komor řídká suspense bacill neb vody, v níž bacilly byly vařeny. Iritis. — Do ústí žlaz Meibomských negativní.

b) Injekce husté suspense do ústí žlaz, víček a komor. Abscess. Obr. 8. a 9.

Řada *Ba.*

Dne 9./VII. 1892 umrtveny byly slunečními paprsky, vařením ve sterilisované vodě a zahřátím v páře na 99° dvě kultury α, β bacillů tuberkulosních, měsíc staré. — Na glycerinovém agaru a krevním serum pak dále nerostly.

10./VII. učiněny králíkům a morčatům malé řezy lancettou v rohovce, obyčejně nahoře, po vložení několika zrneček Merckova kokainu do vaku spojivkového, pak injikována byla suspense ranou do přední komory; před injekcí odkapáno bylo dříve něco suspense na sklíčko, totéž po skončení všech pokusů. Jinou Pravazskou stříkačkou bylo vstříknuto velmi málo tekutiny aneb aspoň učiněn pokus injekce do vývodů Meibomských žlaz na okraji víček, vždy na 3—4 místech na víčku.

Polovice obsahu eprouvetty α i eprouvetty β vylita byla každá zvlášť na sterilisované hodinové sklíčko, jež přikryta byla příklopy mezi jednotlivými akty pokusů:

Velký skvrnitý králík,

jenž má na obou rohovkách nepatrné jizvy zevně nahoře při limbu po implantaci částek chalazií lidských před mnoha měsíci.

Na levo injikováno bylo do víček i komory z eprouvetty α.	Na pravo do komory z eprouvetty β.
Ve víčkách nenastala reakce.	Rány rohovek úplně se rychle zacelily.

11./VII. nepatrná perikornealní injekce, zvlášť nahoře při ráně, v komoře, zvláště v zornici šedobělavé, jako plesnivina vypadající hmoty.

12./VII. Při ráně v přední komoře zažloutlý proužek kolmo dolů jdoucí; v zornici, zvlášť při nasalním okraji a v úhlu komory zvláště temporalně chumáčovité, šedobělavé hmoty.

14.—15./VII. Injekce i hmot ubývá.

17./VII. Hmoty ze zornice mizí. Injekce žádná.

24./VII. Kroužkové zadní synechie.

11./VII. Při nasalním okraji zornice šedobělavá tečka. Injekce cev nepatrná.

12./VII. Rána šedobělavých okrajů.

14.—15./VII. Injekce žádná. Pouze malá synechie.

Černý velký králík.

Na levo kultura α. Na pravo kultura β.

11./VII Perikornealní injekce vůbec nepatrné, 14.—15./VII. sotva při ráně, na víčkách nenastala reakce, rány se přímočárně rychle zhojily.

Několik bělošedých teček při okraji zornice.

12./VII. tyto skoro zmizely.

17./VII. jen znáti jemnou jizvičku.

22./VII. úplně bez reakce.

Na duhovce a při zornicovém okraji množství jako plesnivých teček.

12./VII. tyto i v zornici.

14.—15./VII. ubývají.

17./VII. tyto hmoty tvoří v dolních $^3/_4$ okraje zornicového obrubu.

22./VII. zornice zúžena, obruba dnes jest šedá, na rohovce ve středu na povrchu jemná skvrnka.

29./VII. bez reakce. Synechia annularis.

Šedý velký králík.

Při řezu trhnutí hlavou, tak že řez byl periferní, velký, nastal prolapsus iridis.

11./VII. Hlen mezi řasami a ve spojivce. Injekce značná, rohovka do šedomodrava zkalena.

14.—15./VII. Hlenu málo. Injekce menší, prolaps plochý, rohovka stává se z dola průhlednou.

17./VII. Injekce jen při prolapsu, jenž jest bledošedý, rohovka k němu přiléhající zkalena.

22./VII. Prolaps plochý, zjizven.

27.-29./VII., 1./VIII., 6./VIII., 7./VIII., 9./IX. bez reakce a změn vyhojeno.

Velmi malý řez.

11./VII. Injekce nepatrná, při ráně bělavý, kolmý čárkovitý zákal.

12./VII. není injekce, zákal zmizel.

17. VII. jizvičku sotva znáti.

Žlutý dospělý králík.

V levo kultura α.

11./VII. okraje rány zkaleny, injekce dosti značná.

17./VII. jizva patrná, silná.

22./VII., 27./VII., 29./VII., 1./VIII. není žádných změn.

V pravo kultura β.

Při řezu trhnutí, tak že lancetta rychle byvši odstraněna nevnikla kolmo do komory, nýbrž povstala taška v rohovce, do níž bylo injikováno.

Na místě injekce žlutavá skvrna pod povrchním otvorem rány.

17./VII. sotva viditelná jizva.

Šedý mladý králík.

Po řezu povstal malý prolapsus iridis.

11./VII Na obou stranách nepatrná injekce cev, při ráně jest nepatrný, kolmý, čárkovitý zákal, jenž zmizel.

22./VII., 27./VII., 29./VII., 1./VIII., 6./VIII., 7./VIII., 9./IX., 16./IX. není změn.

Šedý, zcela mladý, malý králík.

Vzdor neobyčejné nepokojnosti zvířete a povstalým prolapsům duhovky vsunuta byla kanulka stříkačky a injikováno bylo něco tekutiny; zhynul 21./VII. jako jiná mláďata při průjmu a naduření stěn břišních. Prolapsy byly ploché, v komorách žádný hnis ani exsudat; na orgánech nebylo nalezeno nic nápadného.

Morče žluté.

Po řezu povstal nepatrný prolapsus iridis.

11./VII. pouze zákal rohovky při ráně.

12./VII. není změn.

17./VII. sotva viditelná skvrnka na místě řezu.

11./VII. rohovka zvlášť při prolapsu mírně, šedobělavě zkalena.

12./VII. zcela nepatrný zákal při řezu.

13./VII. zákal mizí.

14.—15./VII. stav týž.

17./VII. nepatrný, tečkovitý, vhojený v jizvě prolaps.

17./VII. spadlo s výše dvou metrů — bez následků.

27./VII., 29./VII., 6./VIII., 7./VIII. nebylo změn.

Morče špinavožluté.

Po řezu prolapsus iridis jako špendlíková hlavička. V následujících dnech jest viděti jen zákal rohovky, zvlášť při ráně.

17./VII. rohovka kolem řezu, zvláště dolů nad středem jest šedobělavě zkalena, v této zkalenině, asi na místě rány nalézá se žlutavá tečka, kolem ní cévy do rohovky jdoucí.

29./VII. jen jizva se přední synechií.

10./IX. nebylo nijakých změn.

11./VII. nepatrný, jen jako nádech se jevící zákal horní části rohovky při ráně.

12./VII. status idem.

17./VII. v ráně vhojena jest sotva viditelná tečkovitá část duhovky.

Všecka tato zvířata byla dále po mnoho měsíců i do dnes chována, aniž se objevilo něco, co bylo by nutno zaznamenati. Bylo viděti jen zadní synechie, které bylo by lze vyložiti buď pouze jen zánětem duhovky, povstávajícím po poranění rohovky, proti tomu však svědčí jiné mé četné pokusy, kde po týchž operacích nepovstaly tyto plesnivinovité exsudace aneb snad drážděním v přední komoře jemnými kousky agaru, který s kulturami s půdy seškrabán byl — tuto námitku vyvrátím v následujícím pokusu; nezbývá než vysvětlení, že mrtvé tub. bacilly aneb jich produkty v malém množství vzbuzují iritidy s exsudaty, které nepodobají se oblakovitým, šedobílým fibrinosním hmotám, jež obalují cizí tělesa do přední komory vložená, které jsem často viděl, zvláště po implantaci 15 chalazií do 30 očí a částek trachomu v jiné řadě pokusů. (Některá z uvedených zvířat použita byla ku dalším pokusům na víčkách očních čelících k obliteraci vývodů žlaz Meibomských.

Všecky tyto pokusy na osmi zvířatech byly provedeny najednou; po pokusu slity byly obě ostatní polovice kultur α i β, jichž použito nebylo, v jedno a převařeny byvše znova na kahanci Bunsenově, při čemž eprouvetta ovšem i nahoře opálena a uzavřena byla sterilisovanou vatou a kaučukovou blanou. Tyto slité kultury byly dne 25./IX.*) na novo převařeny, přezkoušeny a použity ku dalším pokusům. Praeparat ze zbytku ve stříkačce, jenž vystříknut byl na půdy glycerinového agaru a krevního sera a na krycí sklíčka viz obr. 8. *Půdy zůstaly sterilní.*

Albinotický králík dospělý.

25./IX. Do obou předních komor injikováno bylo hojně žlutavé, čiré vody, jež stála v eprouvettě nad usedlinou bacillů. Abych mohl pokusy přesně provésti, luxoval jsem bulbus, zavedl opatrně jemnou kanulku do komory, reponoval jsem pak oko a na to jsem injikoval tak, až tense vstoupla. Po této injekci natažena byla hustá usedlina bacillů do dvou Pravazských stříkaček, jednou z nich učiněny byly malé injekce do vývodů Meibomských žlaz s okraje víčka jen na pravé straně. U tohoto králíka byla ústí vývodů na okraji víčka pro nedostatek pigmentu, jímž jindy jsou ovroubena, velmi nezřetelně viditelna, mimo to nastávalo po injekci dosti hojné krvácení z okrajů víček, které jindy se nedostavovalo.

27./IX. Mezi řasami hlen; v konjunktivě víček na pravé straně jest viděti nepatrné zduření a injekci cev. Perikornealní injekce na pravém i levém oku nepatrná; zornice jsou nepravidelné, ovroubené jemnou, šedou blankou, jako plesnivina mřížovanou, v levo zornice jest užší. Dále nenastaly žádné změny, zbyly jen kroužkové synechie.

Z tohoto pokusu vysvitá, že destillovaná voda, v níž bacilly tuberkulosní byly několikráte vařeny a zahřáty na 99°, pak dva měsíce na dně usedlé ležely, že tato nad usedlinou se nalézající žlutavá, čirá tekutina bez kousků agaru vzbuzuje také lehkou iritidu, jako v případech předešlých.

*) V aetiologii chalazia omylem jest udán říjen místo září.

b

Týmž způsobem bylo injikováno dvěma králíkům, pouze do pravých očí, do přední komory onou druhou stříkačkou hojně suspense zcela husté mrtvých bacillů s částečkami agaru a mimo to opět větší množství do Meibomských žlaz. Poněvadž oba případy byly velmi podobné, skoro stejné, popisuji podrobně jeden z nich.

26./IX. Den na to v pravo viděti jest množství hlenu mezi řasami a ve vaku spojivkovém, okraj víčka jest zardělý v kůži i konjunktivě na místech, kde byla vykonána injekce; perikornealní cevy značně nastříknuty, rohovka celá, zvláště nahoře, jako zakouřená.

27./IX. Stav týž, jen rohovka jest o něco méně zkalena, tak že zřetelně jest viděti kalnou, jako smazanou kresbu duhovkovou, v zornici viděti jest vláknité hmoty jako mřížky, příčky přes zornici i tečky, vesměs šedožlutozelenavé barvy; podobná jest i obruba zornicového okraje.

29./IX. Mnoho hlenohnisu, víčka sevřena. V celé tlouštce víček uzle, kůže horká, rudá, cévy konjunktivalní jsou velmi nastříknuty, kolem rohovky cévy přeplněny, na duhovce zelenožlutavé hmoty, které vyplňují i zornici, která jest zúžena. Zvíře jeví značnou reakci při vyšetřování, již při pouhém dotknutí se víček.

2./X. Mezi řasami mnoho hlenu oschlého, ze štěrbiny oční vytéká hlenohnis, víčka jsou zduřelá, kůže napnutá, horká, spojivka vesměs ztlustlá, cévy neobyčejně nastříknuty, v celé komoře zelenožlutý hnis.

12./X. Okraje víček jsou pokryty hnědožlutými příškvary, ve víčkách nad okrajem jest perforace hnisu, otvor jest jakoby roztřepených okrajů; ve vaku spojivkovém mnoho hlenohnisu, injekce cev velmi značná, zvláště kol rohovky, v níž nahoře při limbu jest viděti perforaci špinavožlutošedých okrajů se lpícími vlákny bělejšího hnisu, v otvoru pak špinavočerný prolapsus duhovky, rohovka zkalena; komora jest velmi hluboká, duhovková kresba úplně zašlá — v komoře nahoře dosud hustý hnis, zaujímající asi třetinu komory; kolem prolapsu široké přeplněné cévy. Ve hnisu víček i v prolapsu nalezeny byly tuberkulosní bacilly.

V dalším průběhu víčka se zhojila, povstala jen mírná ectropia, hlenová sekrece a injekce cev byla velmi dlouho, rohovka stále kalná, stávala se ektatickou, zvláště ale temporalně dole tvořila se ektasie krajiny ciliarní; v komoře velmi hluboké byly stále špinavožlutobílé hmoty, vyplňující asi čtvrtinu komory; prolapsus se pomalu zajizvoval. Při tom zvíře bylo velmi čilé, přibíralo na váze, lesklé srsti.

Utracen dne VI./II., tedy po čtyřech měsících, kdy vzat byl následující status. Králík veliký, těžký, velmi dobře živen.

V pravo víčka oční horní i dolní na okraji jako vroubkovaná, varhánkovaná, hoření o něco více zevně vychlípeno, na ploše víček nad okrajem zřetelné vtažené jizvy, podmiňující změnu v poloze okrajů.

Rohovka jest vyklenutá, kalná zvláště ve středu svém, zevně dole přechází do značné olovnatě šedé ektasie stěny bulbu v krajině corporis ciliaris. Uvnitř

nahoře při limbu, částečně v něm, jest tmavé místo okrouhlé, jako semenec velké (prolapsus zjizvený), obklíčené jizvami; pod tímto místem, zvláště dolů na 3 *mm.*, mimo to i v úhlu komory kolem něho jest nahromaděna hustá, špinavožlutobílá hmota.

Bulbus byl enukleován a rozříznut nahoře sterilisovaným Graefovým nožíkem šikmým řezem; vbodnuto ostřím proti sobě zevně nahoře a proveden nožík hmotami ve přední komoře dolů dovnitř tak, aby větší dolní část byla uchována ku tvrzení v alkoholu, druhá horní při a kolem prolapsu zužitkována ku bakteriologickému vyšetřování.

1) Založeny byly kultury na jedné gelatině vpichem, na jedné gelatině šikmé, na dvou šikmých obyčejných agarech, na dvou glycerinových agarech, na jednom šikmém lidském krevním serum. Všecky eprouvetty zůstaly sterilní, což jsem ani neočekával.

2) Vzata byla částka těchto velikých, špinavožlutobílých, měkkých hmot z úhlu komory nahoře platinovou kličkou a učiněny pokusy, vsunouti je do malých řezů v obou rohovkách novému králíku, avšak bez úspěchu; pro svou měkkost se otřely a potom se rozplizly hmoty při okraji rány; z tohoto důvodu jedna rána rozšířena lancettou as na 6 *mm.* a do komory pak tudy vložena poměrně velká část vyšetřovaných hmot tím způsobem, že opálenými nůžkami odstřižena byla rohovka i s prolapsem a na ní lpícími hmotami a tato opáleným, jemným proštěpcem násilně vsunuta byla do přední komory. U tohoto králíka vzdor opětovaným a dosti násilným manévrům nastalo zhojení téměř bez reakce; hmoty vložené i s částí rohovky se až na nepatrné, bělavé, tuhé zbytky resorbovaly, aniž povstalo v následujících měsících něco pozoruhodného mimo subluxovaný zákal čočky ovšem snadno pochopitelný. Podobně i *Visman* (l. c.) neobdržel po implantaci granulační tkaně, vzbuzené mrtvými bacilly, v podkožním vazivu žádnou větší reakci.

3) Učiněno sedm sklíčkových praeparatů natřených, na nichž dle methody Gabettovy nalezeny byly hojné degenerované, obyčejně ojedinělé, nejvýše po dvou ležící bacilly.

Tato vyšetřování, která chtěl jsem provésti se všemožnou opatrností a svědomitostí, vykonal jsem s laskavou pomocí assistenta, kollegy dra Honla.

Později v řezech utvrzených v alkoholu nalezl jsem četné ojedinělé degenerované bacilly, ležící ve velkých buňkách s okrouhlými jádry (obr. 9); buněk obrovských jsem neviděl.

* * *

Z celé této řady pokusů s umrtvenými bacilly tuberkulosními vysvítá, že byvše injikovány v malém množství, ano i voda, v níž byly vařeny, vzbuzují nepatrné neb žádné záněty, ve větším množství pak do tkaně byvše vpraveny vyvolávají abscessy aneb tkaň chalaziu a pravým tuberkulům nepodobnou — bez zesýrovatění a bez buněk obrovských, z kteréžto příčiny navrhují *J. Grancher* et *Ledoux-Lebárd**) pro tyto produkty mrtvých bacillů pojmenování *nécrotuberculose*.

*) *J. Grancher* et *Ledoux-Lebard:* Tuberculose aviaire et humaine. Action sur la fertilité et la virulence du bacille tuberculeux Archives de médecine expérimentale. 4° Année 1. Janvier 1892. No. 1. Pag. 24—25.

Řada *C.*

Pokusy s pyogenními kokky, podniknuté za tím účelem, zda přece někdy, byť i zřídka, vzbuzují chalazion. *Vesměs negativní v tomto směru.*

Za to však se ukázalo, že vtíráním pyogenních kokků lze vzbuditi hordeola kožní *u lidí* bez předchozího omytí víček i po desinfekci.

Seznam *a*: Obsahuje mezi 10 pokusy 8krát positivní. (Staph. aureus *11* dní stará kultura.)

Seznam *b*: Negativní v 10 případech. (Šest týdnů stará kultura staph. aureus.)

Seznam *c*: Positivní co do vzbuzení hordeol kožních, konjunktivalních, acne, folliculitis ciliar. suppur. z 10 pokusů 5krát (5denní kultura staphyl. aureus z hordeola pocházející).

Seznam *d*: Hordeolum conjunctivale. Klinický obraz u lidí (mikrosk. obr. 3). Pokusy injekcí různých stafylokokků pod spojivku a pod kůži ucha u králíků. Abscessy. Letalní.

Seznam *e*: Na jedné straně injekce bacillů, na druhé stafylok., streptok. neb směsiny všech tří.

Seznam *f*: Acne Meibomských žlaz u králíků. (14denní staphyl.)

Řada *C a.*

1. *St. Josef*, 30 roků starý typograf.

4./VI. 1892. Dost dobře živen, svalstvo nepříliš vyvinuté, vazivo podkožní mírně nahromaděno, pleť nahnědlá, kostra přiměřená.

»Před třemi dny počala boleti hoření klapka pravého oka, druhý den již byla zapálená, celá rudá, oteklá, třetí den bolela i celá pravá polovice obličeje, a příušní žláza na téže straně otekla jako hrách.

Celá vnitřní polovice hořeního víčka jest v kůži zardělá, oedematosní, při vnitřní kommissuře nad řasami tvrdý infiltrat velmi bolestivý, vyšší než okolí, na povrchu žlutavá tečka, kol níž z hloubi prožlutává obsah. Učiněna byla incise. Obsah dán byl nejprv na gelatinu, do bouillonu a na glycerinový agar. Obsah pak ostatní vetřen byl na okraj doleního víčka mezi řasy a na vývody žlaz Meibomských. Obvaz suchý.

6./VI. Udává, že večer měl již tlak v dolním potřeném víčku a slzení. Ráno zápal dolního víčka a bolesti opět takové, jako dříve na hořením víčku.

7./VII. Při ohledání nemocného nalezli jsme vnitřní třetinu dolního víčka značně zduřelou, rudou, horkou, se dvěma tuhými infiltraty, půl centimetru od sebe vzdálenými, z nichž menší byl vnitřnímu koutku blíže, a na jich povrchu žlutavý jemný příškvar, po jehož odstranění objevil se žlutozelenavý hustý hnis. Když byl hnis platinovou kličkou sebrán na půdy a sklíčka ku mikroskopickému vyšetření, objevilo se dno jícnovitého otvoru v infiltratu rudé, jako granulující. Příušní žláza zduřelá. Na půdách vyrostly přečetné kolonie stafylokokkus aureus a málo streptokokkových.

II. *Šnd. Frant.* v levo na dolním víčku na přechodní řase několik follikulů trachomatosních, pannus trachomatosus.

Kličkou omočenou v kultuře stafylokokků ve zkapalnělé gelatině, která pocházela od 22./VII. z hordeola, byly potřeny v levo okraje obou víček, zvlášť mezi řasy a do vývodů žlaz Meibomských, a dán byl obvaz suché vaty.

4./VIII. hlásí sám nemocný nepatrnou bolest v horním víčku v zevní části. —

5./VIII. spontanní bolest kol zevního koutku i na tlak, okraj víčka nahoře jest asi zšíří 5 žlázek Meibomských zardělý, kůže na tomto místě oedematosní, zardělá, dvě žlázky mají ústí vývodu vyvýšené, na tlak vytéká hojnější žlutobílý sekret, v němž nalezeny byly četné stafylokokky.

Na dolním víčku pouze jeden vývod jest vyvýšen, kůže nepatrně zardělá. —

6./VIII. Na dolním víčku zevně malé hordeolum se žlutavou tečkou uprostřed.

7./VIII. Tečka tato se zvětšila, nádorek ohraničenější.

8./VIII. Hordeolum již po perforaci, vata přischlá. V nádorku dosud vystouplém s jícnovitým otvorem na povrchu zjištěny byly mikroskopicky stafylokokky.

III. *Kul. Vil.*, dcera opatrovnice, osm roků stará Trpí po několik roků na záněty očí. Špatně živená, kuže šedobledá, svalstvo a vazivo podkožní málo vyvinuto, na končetinách zřetelné stopy rhachitis. Žlázy podčelistní i při kyvačích zduřelé. Ekzem »skrofulosní« v nose, sliznice nosní šedobělavě povleklá, značný blefarospasmus, slzení, spojivky překrveny, na rohovkách četné staré skvrny a čerstvé flyctaeny.

3./VIII vetřeny na levém oku do okrajů sevřených, na sebe přiléhajících, z části vchlípených (entrop. spastic.) víček stafylokokky z téže kultury. Obvaz.

3./VIII. Okraje víček nahoře i dole v zevní části zardělé, zduřelé, vývody žlaz Meibomských na tomto místě vyvýšeny, ovroubeny zardělou tkaní. Sekret jich nelze kličkou sebrati pro nepokojnost dítěte a značné slzení.

5./VIII. Na hořením víčku zevně nad řasami zřetelné hordeolum. Obsah nemohl býti vyšetřován pro vzpouzení se nemocné. Sublimatový obraz.

6./VIII. Hordeolum již po perforaci hnisu.

8./VIII. Není téměř stopy po hordeolu.

IV. 3./VIII. *Mach. Ambr.* 47 r., dobře živen, jest v léčení k vůli iritis condylomatosa.

Vetřeny rovněž kličkou platinovou stafylokokky z téže kultury na okraje víček levého oka mezi řasy a do Meibomských vývodů. Obvaz suchý.

5./VIII. Včera odpoledne počalo boleti dolení víčko.

6./VIII. zevní část doleního víčka v kůži jest značně zduřelá, na tlak i spontanně bolestivá, zardělá, těstovitá, jediný vývod Meibomské žlázy na tomto místě jest vyvýšen a okolí jeho zardělé.

8./VIII. Pravé hordeolum pod řasami dolního víčka v zevním koutku, skrze kůži prožlutává hnis, jenž incisí byl vypuštěn; mikroskopicky dokázány byly velmi hustě ležící stafylokokky buď ojedinělé, po dvou i v hromádkách

V. Zcela podobný byl průběh po tomto pokusu u 24leté industriální učitelky, stižené trachomem, J. Marie.

VI. U 45leté ovocnářky V. Kat. trpící blefarokonjunktivitidou.

VII. U 22leté služky L. Marie s dacryokystitis catarrh. druhého oka.

VIII. U B. Anny, 60leté posluhovačky, s cataracta zonularis.

IX. U Str. Marie, 59 r. staré soukromnice, se začínající cataractou.

Ve dvou případech byl výsledek negativní. X. a XI.

b

Dne 7./V 1893. vzaty byly dvě kultury stafylokokkus aureus na glycerinovém agaru, druhá generace stará šest týdnů (Dr. Stráník), pocházející ze flegmonosní parotitis z chir. amb. kliniky prof. *Maydla*, a části této kultury vetřeny byly silnou platinovou kličkou do kůže víček očních na temporalní čtvrtinu mezi řasy a kolem zevní kommissury v levo.

XII. Čer. A., 65 roků stará, soukromnice, která dochází na polikliniku k vůli sinchisis scintillans druhého pravého oka.

XIII. *Kej. V.*, 16 roků starého učně, jenž léčen jest k vůli trachomu spojivky a pannu rohovky zvláště na oku druhém, pravém. Kůže zevní kommissury i na víčkách zardělá s jemnou rhagadou.

XIV. *Mar. J.*, 36 roků starého, jenž přichází do ordinací k vůli nepatrnému chronickému trachomatosnímu zánětu zvláště přechodních řas.

U žádného z těchto nemocných nebylo ve dnech následujících nijakého porušení v kůži okrajů víček, které šestinedělními kulturami potřeny byly. Rovněž úplně negativní byly výsledky, když vzal jsem ku témuž pokusu šestinedělní kultury stafylokokkus aureus na glycerinovém agaru, první generaci, pocházející z hordeola přímo.

XV. Dne 29./V. *Ž. Marie*, 15 měsíců stará dcerá posluhovačky, která stižena jest skvrnou rohovkovou na levém oku po flyctaeně. Kultury vetřeny byly do kůže kolem zevního koutku a mezi řasy v pravo.

XVI. *Z. J.*, 19 roků stará kandidátka, stižená hysterickým blefarospasmem a spasmem v lícním svalstvu zvlašť koutku úst na pravé straně. Značné slzení. Kultury vetřeny byly kol pravé kommissury a mezi řasy. Kůže víček na tomto místě byla zardělá.

XVII. *J. V.* 20 roků starý nožíř, stížený astigmatismem, kultury vetřeny byly kolem levého zevního koutku očního a mezi řasy.

Z druhé eprouvetty téže kultury vetřeny byly částky opět mezi řasy a kolem kommissury zevní na pravém oku u nemocného, uvedeného pod č. 2.

XVIII. *Kaj. V.*, po natření dán byl suchý obvaz.

XIX. *N. Bedř.*, 7 roků starý, stižený totalním leucomem s aplanací rohovky na pravém oku, kde týmž způsobem víčka potřena byla a dán byl suchý obvaz.

XX. *Zp. Růž.*, 4 roky stará, macule corn. o. d. Potřeno v levo velmi málo.

Z této řady případů, v nichž zastoupeno bylo různé stáří a jichž víčka byla normalní aneb přetékajícími slzami kůže zardělá zvláště v zevní kommissuře i s rhagadami nezpůsobily kultury stafylokokků *šest týdnů staré žádné porušení.* Jen u některých z nich povstalo při vtírání hojné slzení, u tří užito bylo i obvazu ku krytí potřených míst.

c

Ku druhé řadě pokusů vzal jsem kultury stafylokokkus aureus mnohem mladší, první generaci, pět dní starou na glycerinovém agaru, pocházející z hordeola 19leté nemocné *Rzs. M.*, která dne 6./VI. 1893 přišla do ordinace udávajíc, že před čtyřmi roky měla pravé oko »uvnitř červené, což vyléčeno bylo žlutou mastí«. Nyní po čtyři neděle stižena jest ječnými zrny stále se opakujícími, vždy jedno za druhým ve 3 - 4 dnech; po značném tlaku, řezání a zardění víček vyvine se ve dvou dnech ječné zrno, které třetí den pukne. Nemocná jest velká, bledé pleti, chlorotického vzezření, oči halonované, mezi řasami na ztlustlých okrajích víček šupinky, cévy konjunktivalní na víčkách a přechodních řasách jsou nastříknuty, spojivky o něco ztlustlejší, zevně dále na přechodních řasách několik nepatrných follikulů. Na levém dolním víčku při zevní kommissuře hordeolum, se širokým žlutavým obsahem, pokrytým hladkou suchou jemnou vrstvou; při vnitřní kommissuře stopy po předešlém hordeolu v kožním okraji víčka mezi řasami, kde viděti jest mírné zduření, zardění a nepatrný hnědočervený skroucený příškvar.

Suchý povlak hordeola byl s patřičnou bakteriologickou opatrností sejmut nožíkem, vsunutým parallelně plochou s povrchem kůže a zelenavo-žlutý obsah přenesen byl na dva glycerinové agary, kde ve dvou dnech vzrostly velmi bujné kolonie stafylokokkus aureus. Mikroskopickým vyšetřováním hnisu nalezeny byly jen četné stafylokokky i v hromádkách.

Dne 11./VI. vetřeny byly částky kultury z první eprouvetty pěti nemocným týmž způsobem jako dříve do temporalních částí víček:

XXI. *Ves. Kat.*, 78 roků stará výměnice, stižená jizvovým trachomem a entropiem v zevní části dolního víčka na levé straně, kde viděti jest v kůži víčka několik hladkých, křižujících se jizev kožních, po předešlých operacích před léty vykonaných. Při vtírání hojné slzení; slzní tekutina odtéká ovšem zevní kommissurou. Suchý obvaz.

12./VI. Po odstranění obvazu, jejž nemocná dosud nesňala, viděti jest kůži na temporalní části horního i dolního víčka zarudlou, což zvlášť vyniká při koutku; sem tam rozseté pustulky jako mák velké, některé jako špendlíková hlavička, naplněné kalně bělavým obsahem. Povrch největší z nich byl

opatrně nožíkem sterilisovaným sejmut a ve řídký, kalný, sotva patrný obsah namočena špička jemné platinové jehly a přeočkováno na glycerinový agar, kde ve dvou dnech vyvinuly se bujně kolonie stafylokokkus aureus.

13./VI. Na místě pustulek příškvary jako po ekzema vesiculosum, jediný puchýřek dosud viděti jest při zevní kommissuře. Obvaz suchý.

16./VI. Bolestivost spontanní i při vyšetřování na natřených místech, kde dosud lze viděti jemné příškvary a suché šupiny na spodině řas pevně spojené, suché, kůže zardělá, zvláště nad zevní kommissurou.

17./VI. Nad zevní kommissurou asi půl centimetru od okraje víčka vyvýšený okrouhlý infiltrat v kůži, povrch již na místě jako špendlíková hlavička velkém, žlutavý. Na dolním víčku při koutku mezi řasy viděti jest oedematosní zduření a zardění kůže.

18./VII. Zevně nahoře nad kommissurou zřetelné, vyvinuté hordeolum, obsah zelenavo-žlutobílý; z obsahu vyrostly opět jen stafylokokkus aureus. Dole začínající hordeolum mezi řasy. Incise. Obvaz sublimatový po omytí sublimatovým roztokem.

20./VII. Téměř není stopy po ekzemu a po hordeolech.

V tomto případě povstal po vetření čerstvých kultur stafylokokků ekzem a později hordeola, z nichž druhý den a sedmý den vypěstovány byly opět čisté kultury stafylokokků.

XXII. Rovněž dne 11./VI. *B. J.*, 20 roků starý, stižený flyctaenou na limbu rohovky pravého oka a

XXIII. rovněž dne 11./VI. *Rj. V.*, 22 roků starý (Iritis o. d.) potřeny byly okraje víček jako předešle, po několik dní, pokud byli pozorování, bez výsledku.

XXIV. 11./VI. *Hjd. Ad.*, 40 roků starý, nemocný na chronický trachom. kultury vetřeny byly mezi řasy víček na pravém oku a dán byl suchý obvaz, jejž nemocný sám neodstraňoval.

13./VI. Na spodině jediné řasy zcela temporalně na dolním víčku viděti jest bělavý hrbolek jako špendlíková hlavička velký, jímž řasa proniká; tato byla extrahována a hnis v jemné kapičce z váčku řasového vystupující byl vyšetřován mikroskopicky, při čemž nalezeno bylo četné množství kokků ojedinělých i diplokokků. Pod řadou řas, rovněž v temporalní části, nalézaly se v kůži dva vystupující jako půl semence velké, rudé hrbolky, na tlak citlivé.

14./VI. Váček řasový dosud jeví se co malý abscess, zmíněné hrbolky jsou větší, bolestivé; malá lymfatická žlázka pod uchem na vystupující větvi dolní čelisti jest spontanně bolestivá, i na tlak; pod lalůčkem ušním lze hmatati několik infiltrovaných, plochých žlázek lymfatických.

16./VI. Na místě dvou popsaných kožních infiltratů doleního víčka povstaly okrouhlé vyvýšené abscessy jako hordeola vypadající, které spontanně se provalily. Žlázky příušní dosud bolí. Obvaz suchý.

17./VI. Místo abscessů pouze infiltrovaná ohraničená, zardělá místa. Obvaz suchý denně.

18./VI. Dolní víčko bolí dnes na vnitřní své třetině, kůže zardělá, oedematosní, spojivka jest v přiléhající části nastřiknuta, v jednom vývodu žlázy Meibomské jest žlutavá zátka, ústí vývodu vystouplé, zardělé. V částce vytlačené vývody velmi mnoho stafylokokků. Asi 5 *mm* od tohoto vývodu viděti jest ve spojivce žlutavý bod, kolem něhož jest injekce cev nejintensivnější, pod spojivkou infiltrat jako čočka velký. Tento abscess nelze vývodem vytlačiti.

19./VI. Žluté místo ve spojivkovém infiltratu se šíří; vývody žlaz normalní.

20./VI. spontanní perforace abscessu spojivkového; v hnisu zelenavožlutém množství stafylokokků i ve hromádkách.

V následujících dnech není stopy po nějaké granulační tkani ve víčku. V tomto případě povstalo tedy experimentalně kokky vzbuzené hnisání ve váčku řasovém pod obrazem sycosis, v kůži dolního víčka pod obrazem hordeol a ve spojivce pod obrazem malého abscessu, jenž rychle sám se provalil a *nezanechal po sobě granulační tkaň.*

XXV. Týž den 11./VI. u nemocného čerstvým trachomem stiženého 26letého *R. Fr.* potřeny byly temporalní části víček na straně levé a víčka pokryta byla suchým obvazem, který nemocným nebyl sejmut.

13./VI. Na dnešek v noci bolela ho již potřená víčka oční, ráno byla kůže těchto částí víček a kolem kommissury zardělá, oedematosní, pokryta jemnými pustulkami, naplněnými kalnou tekutinou počtem přes sto, velikosti máku, jen dvě při zevním koutku jako půl semence, z těchto dokázáno bylo mikroskopicky i bakteriologicky veliké množství stafylokokků, které vzrostly v čistých koloniích; na praeparatech mikroskopických viděti bylo velmi četná svinutá vlákna homogenní struktury, různě rozetřením v proužky a závitky stočená, mezi nimi málo hnisavých tělisek, však mnoho stafylokokků. Opět dán byl jen suchý obvaz.

14./VI. Mezi řasami zevně na dolním víčku zrudnutí a tvrdá infiltrace kůže, v níž nalézá se hordeolum, z jehož obsahu vypěstovány byly od 15./VI. opět husté čisté kolonie stafylokokků.

17./VI. V potřených částech víček mezi řasami viděti jest ekzem, tak jak jej nalézáme u blefaritis ciliaris u skrofulosních individuí pod přeznámým obrazem; na spodině řas šedobílé seschlé příškvary, jimiž řasy pronikají; příškvary lze z těžka proštěpcem odstraniti, kůže pod nimi jest zardělá, tu a tam kalný, zcela povrchní vřídek. Hojné slzení. Ostatní části víček úplně normalní.

Dnes potřena a omyta byla churavá část víček roztokem sublimatu $^1/_{1000}$ a dán byl suchý obvaz, po čemž již druhý den byla víčka bez příškvarů, od třetího dne opět po omytí byl stav úplně normalní.

V tomto případě vzbuzeno bylo tedy opět hordeolum a ekzem pomocí stafylokokků, jenž sublimatem se nezhoršil, nýbrž naopak.

Další pokusy vykonány byly ještě u pěti nemocných, jimž vkápnuto bylo nejprv několik kapek 2% kokainu, pak omyty byly temporalní části víček mýdlem, přetřeny alkoholem a rychle na to opláchnuty sterilisovanou vodou. Účel byl ten, aby místa, na nichž byl pokus učiněn, byla pokud možno čista,

pak aby snad nevzbudil se ekzem umělý mýdlem a alkoholem; z toho důvodu rychle užito bylo hojného množství sterilisované vody, alkoholem pak jen rychle omyto, co stačilo k odstranění mýdla. Ku natírání vzata byla druhá eprouvetta stafylokokků téhož původu, jako v předešlé řadě, totiž z hordeola pocházející.

XXVI. 11./VI. *St. Mar.*, 47 roků stará. Atrophia n. opt. oc. utr.

XXVII. *Č. Mar*, 30 roků stará. Chron. trachom.

XXVIII. *T. Mik.*, 12letý, jenž stižen byl tak zvanou blefarit. squammosa a ektasií žlazy Meibomské, která vykreslena jest v mé praci »O kystách na okraji víček očních« pod obrazem 9. U tohoto nemocného, jemuž na levém oku jako u ostatních potřeny byly temporalní části víček očních stafylokokky, bylo lze nejspíše k vůli blefaritidě očekávati výsledek positivní, avšak ani u něho ani u dvou předcházejících nepovstaly po natření žádné změny. Za to u dvou následujících byly výsledky opět positivní, jako dříve.

XXIX. 11./VI. *R. Bedř.*, 8 roků stará. Leucoma adhaerens corn. oc. sin. Již dne 12./VI. na sta pustulek na okrajích víček, potřených stafylokokky, na hořením víčku zvlášť, dvě řasy na přechodu zevní třetiny víčka do vnitřní stojí v malém bělavém abscessu vyvýšeného povrchu; v kůži zevní kommissury několik větších pustulek; na dolním víčku pod kommissurou větší hordeolum, dál do vnitř, na hranici zevní a vnitřní třetiny víčka menší hordeolum, mezi oběma pustulka téhož kalného obsahu. Velikost pustulek jest jako krupice až jako zrnko makové. Oedem a zardění kůže. Suchý obvaz jako před tím v uvedených případech po natření.

14./VI. Oedem kůže menší, pustulky, dnes jako semenec velké, trvají dosud. Dnes učiněny byly Dr. Kulichem mikroskopické praeparaty, v nichž nalézalo se mezi stočenými vláknitými homogenními hmotami mnoho kokků i v hromádkách; mimo to založeny byly bakteriologickým způsobem kultury na glycerinový agar (Dr. Kulich), na němž v obou eprouvettách vzrostly čisté husté kolonie stafylokokkus aureus.

Opět učiněn byl jen suchý obvaz. Dne následujícího viděli jsme opět obraz ekzemu víček jen na potřených částech, příškvary a pod těmito vřídky. V hordeolech nalezeno bylo množství stafylokokků mikroskopicky i bakteriologicky.

Poslední nemocný této řady byl onen, jemuž již dvakráte před tím vetřeny byly šest týdnů *staré* kultury stafylokokků bez výsledku.

XXX. Dne 7./V. a 29./5. *Kej. V.* Nyní dne 11./VI. omyta byla temporalní část víček, jak řečeno již, mýdlem, alkoholem a sterilisovanou vodou a vetřeny byly *čerstvé* mladé kultury stafylokokků a dán opět suchý obvaz. Nemocný dostavil se teprv dne 17./VI. a udával, že již druhý den po natření měl víčka oční kol zevního koutku červená, na těchto místech bolela, předevčírem, tedy 15./VI., dolní víčko více bolelo a opuchlo, 16./VI. pak vyskytlo se ječné zrno na víčku dolním, den na to na víčku horním. Mimo tato ječná zrna nalezli jsme opět známý ekzem mezi řasami hořeního víčka a přiušní

žlázu zduřelou jako velký hrach a bolestivou. Mikroskopické i bakteriologické vyšetřování podalo tytéž positivní výsledky co do nálezu velkého množství stafylokokků. Vyléčen byl opět rychle sublimatovým roztokem.

Bernheim obdržel hordeola *cutan.* a pustulky vetřev stafylokokky do spojivky.

d

Klinické případy hord. conjunctivale.

26./V. *B. Václ.,* 21 roků starý zámečník. Není příliš dobře živen, svalstvo přiměřené, vazivo podkožní mírně vyvinuto, kostry silné.

Často mu červenají víčka oční, zvláště na straně levé, což přičítá tmavému vlhkému bytu, v němž $1^1/_2$ roku bydlí. Před třemi dny oteklo a zrudlo mu dolní víčko za značných bolestí a slzení. Kůže dolního víčka jest oedematosní, rudá, prst vyšetřující zanechává otisk, zvláště střed víčka jest zduřelý; jeden z vývodů Meibomských jest vystouplý, žlutavou hmotou jako zátkou ucpán, která vývodem viděti jest pod spojivkou, až končí ve žlutavém nádorku počínajícím as 2 *mm* od okraje víčka pod konjunktivou, která jest zde ztlustlá, cévy její jsou nastřiknuty; uprostřed nádorku jest sotva viditelný otvor, kudy při tlaku vytéká zelenožlutavý hnis. Abscess byl otevřen, obsah přenesen na půdy a vyšetřován byl mikroskopicky, při čemž nalezeno bylo hojné množství *jen stafylokokků* Na půdách vzrostly četné kolonie stafylokokkus aureus.

Za měsíc 21./VI. dostavil se opět do ordinace, udávaje, že před 2 dny na večer měl škubání v horním víčku téhož oka, což druhý den se zvýšilo, ráno byla víčka slepena, sehne-li se, jsou bolesti větší. Dnes ráno snad »to« puklo a vytekl žlutý obsah.

Kůže nad vnitřní třetinou hořeního víčka jest plocho-zduřelá, rudá, oedematosní; spojivka tomuto místu odpovídající ztlustlá, cévy neobyčejně nastřiknuty; asi půl centimetru od okraje nalézá se štěrbinovitý, šikmý, 2 *mm* dlouhý otvor tuhých ostrých bělavých okrajů vedoucí do dutinky, z níž vytlačena byla ještě kapička hnisu, v němž zjištěno bylo neobyčejné množství stafylokokků a žádné bacilly.

22./V. 1893. *Mot. V.,* 24 roků starý zámečník. Dostavil se udávaje, že má několik dní červenání, slzení a pálení na levém oku. Před třemi roky měl na témže oku ječné zrno venku v kůži čtyři dny. Nemocný jest malý, dobře živen, kostry a svalstva přiměřeného, kůže nahnědlé. Okraj víček očních v levo jest mírně zardělý, slzení není značné, ale patrnější než v pravo. Na limbu rohovky nahoře zevně a dole uvnitř po malé, tečkovité flyctaeně, ku které jde příslušná, obyčejná injekce cev konjunktivalních. Ordinován byl kokain a kalomel.

27./V. Přišel opět udávaje, že má pátý den značný tlak a řezavé bolesti v dolním víčku téhož oka. Oko prý jen málo mnul. Na udávaném místě uprostřed doleního víčka byla kůže zardělá, oedematosní, okraj víčka zde zardělý, zduřelý, v něm pak viděti jest dva zcela vedle sebe vyvýšené, jako

žlutavou přischlou zátkou uzavřené vývody Meibomských žlaz; konjunktiva nad těmito žlazami značně nastřiknutých cev ztlustlá, tkaň pod ní zduřelá. Příušní žlázka zduřelá, na tlak bolestivá. Po odstranění žlutavého, poněkud suchého povrchu nad vývody těmito, vytlačen hustý žlutobílý obsah, při jehož mikroskopickém vyšetřování bylo nalezeno neobyčejné množství kokků v hromádkách i ojedinělých.

27./V. Kůže normalní, vývody sotva se liší od ostatních, injekce konjunktivy nepatrná.

Třetí případ týkal se 30letého kandidáta mediciny, který stižen byl značným oedemem rudé kůže hořeního víčka v pravo, v němž prst nalézal resistenci ve nasalní třetině, prudkými bolestmi, tak že nebylo lze víčko evertovati, hojným slzením a zduřením příušní žlázy; vývody Meibomské byly normalní. Třetí den byla kůže víčka již jen ve nasalní třetině oedematosní a zrudlá; z vývodu Meibomského, tomuto místu náležejícího, vystouplého, bylo lze vytlačiti viditelné zeleno-žluto-bílé hmoty; nemocný žádá incisi; po obrácení víčka nalezli jsme však již štěrbinovitou puklinu, několik milimetrů od okraje, v rudé injikované spojivce. Ve hnisu z vývodů i z této perforace viděli jsme množství streptokokků v krátkých řetízcích. Bakteriologicky nemohlo býti vyšetřováno.

Z těchto poměrně vzácných případů hord. conj. a z pokusů *Bernheimových, Leberových, Weeksových*, kteří vtírali stafylokokky *do spojivky*, vysvitá, že kokky neinfikují snadno spojivku.

Dokázal jsem však experimentalně, že granulační tkaň ve víčku očním pod konjunktivou způsobena býti může bacilly chalaziovými, že začíná co abscess s reakcí zánětlivou poměrně malou, že nenastává obyčejně samovolná perforace, což vše naopak jest u zánětů způsobených stafylokokky: značná reakce, perforace brzo, žádná chronická granulační tkaň. Klinické případy tohoto záněltu u lidí, pro něž navrhuji jméno hordeolum conjunctivale, uvádím napřed v této řadě a potvrzuji je následujícími pokusy s pyogenními kokky ve spojivce u zvířat.

Velký mor. králík.

25./X. Stafylokokkus aureus v gelatině rozředěn byl v destillované vodě, vstřiknut do konjunktivy na levo do víček několik millimetrů od okraje nahoře nasalně i dole nasalně. Toto zvíře uvedeno jest ještě v řadě *f*.

27./X. Na hořejším i dolním víčku značné uzle, kůže horká, víčka slepena, cévy konjunktivalní nastřiknuty, napjaty ve spojivce jinak nad uzly normalní; na hořením víčku vzadu hojný sekret několika vývodů se stafylokokky.

2./XI. Perforace.

K dalším pokusům vzal jsem úmyslně kultury velmi staré, vypěstované z hordeol, abych se přesvědčil, zdali kultury málo virulentní mohou vzbuditi subkonjunktivalní zánět ku *granulační* tkani vedoucí.

11./V. 1893. Rozředěny gelatinové kultury stafylokokků z hordeol od 9./I. od *Dvoř. K.* dvě a *Kv. K.* jedna ve 2 grammech destillované vody. Kultury byly chovány na světle.

Bílý králík s šedýma ušima.

Injekce jen několika kapek na každé víčko ve třech místech pod konjunktivu na obou stranách, a do levého boltce na obou stranách; dohromady vše ani ne jedna Pravazská stříkačka.

Do 21./V. v konjunktivě nic nápadného. Na jedné pouze straně levého boltce sotva hmatný válečkovitý infiltrat.

Žlutý králík.

Na pravo i na levo rovněž po třech; do obou boltců po dvou injekcích rovněž nepatrného množství, jen co povstal oku viditelný oedem po injekci. Výsledek rovněž negativní.

Mor. králík, jehož levý bulbus vyhnisal druhdy po očkování tuberkulosní částky nosní tub. sliznice z mrtvoly vzaté.

V pravo injikováno do hořeního a dolního víčka pod konjunktivu dohromady jedna celá Pravazská stříkačka.

Do pravého boltce rovněž jednu celou stříkačku, na každou stranu po polovici.

Do levého ucha na obě strany po plné stříkačce (krvácení ze vbodu).

12./V. U všech jen zamodralé zardění kůže na uších a značnější injekce konjunktivy.

13./V. Na boltcích velké žluté abscessy, kůže nad nimi rudá, loupá se.

13./V. Na pravém uchu vytéká místem, kde bylo vbodnuto, již hnis, v němž nalezeny byly mikroskopicky četné fagocyty s kokky.

14./V. Incise, kokky v leukocytech, hnis dán byl na gelatinu i bouillon.

15./V. Gelatina jest již rozpuštěna. Vzdor tomu, že injikována směs, většina staf. aureus, vypěstovány byly nyní jen albus.

V pravo na hořením víčku dva, dole uprostřed víčka jeden subkonjunktivalní žlutý, jako hrách velký uzel.

Po experimentu vystřiknut byl zbytek stříkačky na gelatinové půdy, a na glyc. agar. Za dva dny již gelatina rozpuštěna, staf. čistý, na glycerin. agaru čisté jen bílé kolonie stafylokokků.

I tyto čtyři měsíce staré, na světle v bytě chované kultury stafylokokků byly ještě virulentní, nevzbudily však nic chalaziu podobného: buď nevyvolaly ani abscess byvše vstříknuty v malém množství aneb ve větším způsobily obyčejné hnisání.

Králík tento zhynul později 6./VI. maje abscessy v kloubu a kolem kloubu zadní končetiny, v kloubech pateře a kol míchy, tak že stal se paretickým nejprv na zadní končetiny a na měchýř, pak přední, levá strana zdála se více zachvácena i anaesthetická na bodání; jen pohyb hlavy a svalu úst zůstal do posledu. Z abscessů dokázány byly mikroskopicky i kulturami jen stafylokokky.

e

Mohlo by se mi namítnouti, že zde individualita králíka různě reaguje na stafylokokky a bacilly chalaziové; abych tomu předešel, provedl jsem řadu pokusů se stafylokokky na jedné — s bacilly chalaziovými na druhé straně

téhož individua, totéž se streptokokky; zároveň hleděl jsem se přesvědčiti, zdali by smíšenina obou neb všech tří mikrobů nepodala mi vysvětlení pro prudké zánětlivé symptony u některých byť zřídka se objevujících, začínajících chalazií.

K těmto pokusům vzal jsem a smísil do bouillonu

Staf. citreus z Cheil. phlegm.	Staf. aureus z fistul. reg. sacral.
z klin. prof. Janovského	z amb. klin. prof. Maydla
IV. generace	II. generace. 14 dní,
agar agar. Dr. Honl.	agar agar. Dr. Stráník.

Nejbělejší dospělý králík ze tří ku pokusům vybraných.

14./V. Na levo injikováno do spojivky nahoře dole po dvou, do boltce na obě strany vše dohromady půl Pravazské stříkačky.

Mimo injekci cev spojivkových nepovstala reakce vůbec.

Na pravo vstříknuty byly kultury *bacillů* vypěstované z flegmon. chalazia od *K. Marie* a z fibrin. konjunkt. od *W. Anny*, o nichž jsem v práci o »aetiologii« dokázal, že jsou co do morfo- i biologie s chalaziovými totožné. K. Mar. kr. ser. od 6./V. na glyc. agar. — W. Anna, od 21./IV. glyc. agar.

Injekce byla učiněna nahoře i dole po dvou místech pod konjunktivu, do pravého boltce jednou, opět dohromady půl stříkačky.

16./V. Pod konjunktivou hoř. víčka na dvou místech, dole na jednom viděti charakteristické nádorky žlutavé. Na boltci rovněž válečkový infiltrat. V konjunktivě nádorek na hoř. víčku v předu ležící byl sterilisovaným nožem discidován, nalezen hustý tuhý hnis jako v pouzdře ležící, částky dány byly na tři glyc. agary a na gelatinu — které zůstaly zcela sterilní.

Na to excise i s okolím, částka hnisu vetřena na sklíčka krycí, na nichž mikroskopicky dokázány byly nesčetné bacilly typické, mnoho z nich špatně zbarvených; vzdor této četnosti na půdách nevzrostly, což se mi dříve rovněž stávalo, tak že jen zřídka obdržel jsem z abscessu jimi vzbuzeného opět kulturu.

Částka excidovaná ovšem po zužitkování obsahu ku praeparatům a kulturám uložena byla v alkoholu.

I abscess pravého boltce očkován byl na glyc. agar 3, jeden bouillon — jednu gelatinu, kteréž zůstaly sterilní ještě 19./VI.

3./VI. V levo ani v boltcích, v pravo vedle discidovaného chalazia už jen sotva patrná ztlustlina po vedlejším — vše resorbrováno, na dolním víčku pod konjunktivou však nádorek ovalní jako půl čočky, barvy až šedorůžové.

Bílý králík s černými skvrnami a šedýma ušima. K tomuto pokusu vzaty byly kultury streptokokků.

od 25./IV. I. gener.	od 20./IV. I. gener.
z I. Int. oddělení prof. Eiselta	priv. Pat. prof. Maydl.
Sepsis. Ze sleziny. Dr. Honl.	Flegmon. ruky. Dr. Stráník.

přeneseny do bouillonu na sterilisované hodinové sklíčko. Jinou střikačkou, ovšem sterilisovanou, vstříknuto na levo pod konjunktivu do víček po dvou injekcích — málo, do *levého* boltce po dvou.

Na *pravo* injikoval jsem směs slitou z předešlého experimentu: několik kapek *stafylokokkového* bouillonu vlito bylo do suspense *bacillové* W. K.

Do konjunktivy po dvou injekcích — málo. Do pravého boltce na obě strany.

15./V. V levo (streptok.) jsou ve víčkách hmatné infiltraty, v pravo není patrných změn.

Na boltcích těstovitá kůže.

16./V. V levo víčka slepena, hnis v konjunktivalním vaku, nahoře zevně perforace štěrbinovitá jdoucí do dutiny abscessu. Boltce oedematosní, kůže zamodralá.

21./V. V levo slepena víčka, hnis, abscessy perforované, chobotnaté dutiny, v pravo jen v uších žlutavé úzké válečkové infiltraty.

Králík bílý s četnými černými skvrnami.

V *levo* injikován byl pod konjunktivu streptokokkový bouillon (suspense) do obou víček na dvou místech, do levého boltce na obě strany.

V *pravo* vstříknuta byla směs: mnoho *bacillů*, málo stafylokokkového a nejméně streptokokkového zmíněného bouillonu.

15./V. Nahoře i dole pod konjunktivou žluté abscessy, boltce těstovité v pravo nic.

16./V. Víčka slepena, hnis, zduření víček, horká na dotknutí, injekce spojivkových cev i na palp. tertia značná. Uši oedematosní.

V pravo nahoře v předu pod konjunktivou (značně injikovaných cev) žlutavá tečka. V uších žluté abscessy při malé reakci zánětlivé.

21./V. V levo na hořením víčku v předu abscess pod konjunktivou jako čočka, vedle dva menší jako proso, víčka zduřelá, v boltcích oedem.

V pravo víčka slepena, hnis ve vaku spojivkovém, injekce spojivky značná.

3./VI. V levo puklý abscess na hořením víčku, v pravo, na boltcích stopy válečkových infiltratů.

Králík zhynul. Z krve vypěstovány byly streptokokky na glyc. agaru a krevním serum.

* * *

U téhož individua vzbudí pyogenní kokky jen alveoly, bacilly chalaziové tkaň chalaziovou.

f

Acne Meibomiana.

28./IX. 1892. *Velký albinotický králík.*

Do okrajů víček očních do ústí Meibomských vývodu v levo vstřikována byla jemnou kanulkou Pravazské stříkačky suspense stafylokokků ze 14denní gelatinové kultury rozředěné několika kapkami sterilisované vody. Do každého víčka 4 injekce nepatrného množství. Vývody na okraji jest nezřetelně viděti.

29./IX. Na místech vbodnutí nepatrná reakce, spojivka málo zduřelá, nepatrná injekce.

30./IX. Na hořením víčku vzadu jeden vývod Meibomské žlázy, uzlíčkovitě zduřelý se zardělou spojivkou; ústí vystouplé, při tlaku vytéká hustý, žlutobělavý sekret, v němž stafylokokky se velmi četně nalézají.

2./IX. Dva vystouplé vývody s příslušnou injekcí a zduřením v konjunktivě a pod ní, sekret při tlaku hojnější, mikroskopicky nalezeny byly opět stafylokokky.

5./IX. Ze zadního vystouplého vývodu vytlačen byl sekret na dvě sklíčka krycí a dokázány opět hojné stafylokokky.

(18./XI. V pravo nahoře i dole připálen byl málo okraj rozžhavenou pincettou.)

Za sedm dní po injekci byly tedy ještě stafylokokky nalezeny v zánětu žlázy injekcí vzbuzeném; později bylo víčko úplně normalní.

U tohoto králíka nalezl jsem opět o měsíc později jeden z vývodů Meibomských při vnitřním koutku vystouplý, rudě ovroubený, hojnější, hustší a žlutobělavý sekret na tlak poskytující; v sekretu dlouhé, tlusté bacilly a množství kokků ojedinělých i po dvou.

Podobný zánět Meibomských žlaz obdržel jsem ve 5 vývodech hořeního víčka v zadu u šedé velké samice, 27./X., které vstřikl jsem větší množství gelatinové kultury staphylococcus aureus do konjunktivy obou víček v předu, až povstal abscess víčka. (Viz řadu *Cd.*)

27./IX. *Menší, tmavomoratý králík.*

Na pravém i levém oku do obou víček po pěti injekcích nepatrného množství, sotva kapky gelatinové kultury stafylokokků, rozředěné několika kapkami bouillonu; kanulka vbodnuta do vývodu na okraji víčka.

2./IX. Na pravo v hořením víčku všech pět vývodů jest vyvýšeno, okolí jich zarudlé, spojivka nastřiknuta. Při tlaku mezi prsty vytéká žlutavobílý, hustý sekret, jenž obsahuje převážně stafylokokky.

7./VIII. Velká mor. samice králičí, jíž oškrabány vývody Meibomských žlaz nožíkem a vbodána jehla vždy na 5 (i více) místech na všech víčkách.

Později 15./IX. vzat byl staphylococcus citreus z gelatinové kultury, kondensační voda s rozetřenými kulturami přenesena kličkou na okraj víčka a vetřena *v pravo, v levo* pak vzata byla sterilisovaná voda s rozetřenými kulturami. Vmáčena kanulka Pravazské stříkačky a vbodána po 5 místech nahoře i dole; vždy před vbodnutím nasazena byla s visící na špičce kapkou, jež stekla na okraj víčka i konjunktivu. Některé vývody krvácely.

19./IX. Hnisavý sekret z vývodu hojný se stafylokokky.

14./IX. *Velký černý králík.* Starší kultura gelatinová staphyl. albus rozředěná několika kapkami steril. vody vzata byla k experimentu. Kanulka Pravazské stříkačky vždy omočena a vbodnuta na *pravé* straně nahoře i dole do pěti zřetelně viditelných vývodů.

15./IX. Rovněž starší kultura staph. citreus týmž způsobem na *levé* straně po pěti vbodnutích. Krvácení dosti hojné v obou případech. Výsledek co do

vzbuzení zánětu byl úplně negativní; později však vyvinuly se ektasie vývodů, jako po obyčejném porušení vývodů, jak jsem v práci »O cystách na okraji víček očních« dokázal.

* * *

Z těchto pokusů vysvitá, že pomocí stafylokokků lze vyvolati ve vývodech žlaz Meibomských u králíků hnisavý zánět, jehož produkty smíšené se sekretem žlaz vyplňují vývod na způsob zátky, což podobno jest kožní acne. V několika dnech nastává vyléčení, nikdy tkaň chalaziová.

VÝSLEDEK.

Po injekci bacillů isolovaných z conjunctivitis fibrinosa a ze začínajících chalazií lidských do spojivky u králíků lze vzbuditi umělé chalazion s epitheloidními a obrovskými buňkami a tutéž granulační tkaň pod jemnou kožní králičího boltce: mají tedy bacilly tyto schopnost, vzbuzovati později granulační tkaň s epitheloidními a obrovskými buňkami jako v chalaziu. Začínající chalazion lidské pod obrazem malého abscessu subkonjunktivalního vzbuzuje granulační tkaň, kterou lze již po incisi viděti. Poměrně zřídka přicházejí podobné malé abscessy, vyvolané stafylokokky (*hordeolum conjunctivale*); tu nepovstává granulační tkaň, průběh jest jiný, rychlý jako u *hordeolum cutaneum.* Vtíráním a injikováním různých kultur stafylokokků nebylo lze vzbuditi chalazion, nýbrž jen hordeola kožní, konjunktivalní, ekzem a suppurativní zánět ve vývodech žlázek Meibomských — (*acne Meibomiana*) a ve váčkách řas — (*folliculitis ciliaris suppurativa*). Ve vývodech Meibomských u králíků lze vzbuditi týž zánět pomocí stafylokokků. Tyto stafylokokkové processy na okrajích víčka jsou analogní některým stafylokokkovým kůže — acne, sycosis.

Ani pomocí umrtvených bacillů tuberkulosních nelze vzbuditi tkaň chalaziovou, nýbrž nehojící se abscessy, v nichž ještě po 4 měsících bylo lze zbarviti degenerované mrtvé bacilly, což by se i v chalaziích zdařilo, kdyby tam se nalézaly.

Z toho vysvítá, že po positivních výsledcích s bacilly chalaziovými nezbývá než projeviti náhled, že většina chalazií jest podmíněna těmito ode mne isolovanými bacilly. Aetiologie kokková a tuberkulosní byla by pak výjimkou. Nutno jest ovšem, studovati i jiné mikroorganismy, ku př. prodigiosus a tetragones.

VYSVĚTLENÍ OBRAZŮ.

Obr. 1. Umělá začínající chalazia u králíka, několik dní po injekci chalaziových bacillů, podobající se zcela začínajícím chalaziím u člověka, z nichž později granulační tkaň se vyvíjí.

Obr. 2. Bacilly ze začínajícího umělého chalazia u králíka. Natřený praeparat. Barveno methodou Weigertovou, přibarveno eosinem. Zvětšení Reichert Comp. Oc. 4. Homog. Imm. $^1/_{12}$.

Obr. 3. Hordeolum conjunctivale stafylokokkové u člověka, přicházející jako začínající chalazion pod obrazem abscessu, avšak zřídka a s jiným průběhem. Barvení a zvětšení jako obr. 2.

Obr. 4. Řez umělým chalaziem chronickým u králíka. Barveno kochenillou Czokorovou. Zvětšení Reichert Oc. 4. comp. obj. 1.

Obr. 5. Část řezu chronického umělého chalazia u králíka s epitheloidními a obrovskými buňkami. Barveno kochenillou Czokorovou. Zvětšení Reichert Comp. oc. 4., obj. 8.

Obr. 6. Přehled řezu přední části oka králičího, do jehož přední komory byly před 2 $^1/_2$ měsícem injikovány bacilly chalaziové. Zvětšeno lupou, detaily zaneseny dle Reichert $^4/_4$. Barveno dle Weigerta, přibarveno eosinem. Viděti jest rozšíření bacillů v čočce.

Obr. 7. Bacilly chalaziové v čočce. Z předešlého řezu. Zvětšení Reichert Comp. oc. 4. Homog. Imm. $^1/_{12}$.

Obr. 8. Umrtvené, degenerované bacilly tuberkulosní. Praeparat ze zbytku ve střikačce po injekci do komor a víček. Zvětšení jako obr. 7. Barveno dle Gabbeta

Obr. 9. Tytéž bacilly v řezu ze hmot přední komory králíkovy 4 měsíce po injekci. Barveno dle Ehrlicha. Zvětšení jako obr. 8.

Über einige Entzündungen der Augenlider.

Dr. J. Deyl,
Docent der Augenheilkunde an der k. k. böhm. Universität in Prag.

Die kleinen eitrigen Entzündungen an den Augenlidern, insbesondere an deren Rändern, wie selbe so häufig sich entwickeln, sind bisher bezüglich ihrer anatomischen, ätiologischen und selbst klinischen Eigenthümlichkeiten verhältnissmässig nur wenig untersucht worden, hievon zeugt die mannigfaltige Benennung dieser Affectionen, wie Acne ciliaris, Hordeolum, u. zw. wieder Hordeolum externum, internum, Meibomianum, Chalazion und Blepharitis ulcerosa, blepharadenitis ulcerosa, Sycosis ulcerosa u. a. Über die Diagnostik dieser Krankheiten spricht sich z. B. *Wolffberg* (1) folgendermassen aus: »Wer in den zahlreichen neueren Lehrbüchern der Augenheilkunde sich über das Kapitel der Lidrand-Leiden zu instruiren sucht, dem wird die Verwirrung nicht entgehen, die auf diesem Gebiete hinsichtlich der diagnostischen Beziehungen herrscht. Ein treues Spiegelbild dieser Verwirrung liefern die aus den Augenheilanstalten veröffentlichten Jahresberichte in ihrer Morbiditätsstatistik.« Das anatomische Untersuchungsmaterial ist allerdings bis auf das Chalazion sehr schwer zu beschaffen, aus diesem Grunde habe ich mir vorgenommen wenigstens einen ätiologischen Ursprung zu suchen, der eventuell die Mannigfaltigkeit dieser Krankheitsformen erklären würde. Ich befasste mich zunächst mit dem Chalazion und habe nachgewiesen, dass es öfter als ein kleiner, gewöhnlich einige Millimeter vom Lidrande entfernter Abscess beginnt. In einer Reihe solcher Fälle habe ich Bacillen entdeckt, die ich auch in meiner Arbeit über die Ätiologie des Chalazion (Verhandlungen der böhmischen Academie der Wissenschaften 1893) und in der »Internationalen klinischen Rundschau« beschrieben habe. Denselben Befund konstatirte ich auch seit jener Zeit noch in späteren Fällen, ich kann somit die in meiner ersten Arbeit gemachten Angaben nur bestätigen.

Der wichtigste Beweis für den ätiologischen Zusammenhang dieser Bacillen mit dem Granulationsgewebe des Chalazion ist allerdings *das experimentelle Hervorrufen des Chalazion, so wie es beim Menschen sich entwickelt und wie ich es in der Entwickelung beobachtet habe.* Deshalb unternahm ich auch

die Versuche mit den Chalazionbacillen zuerst an Thieren. Von der bisher herrschenden Anschauung beeinflusst, dass das Chalazion eine Granulationsgeschwulst, hervorgegangen nur aus den Meibom'schen Drüsen, sei, obzwar ich mikroskopische Fälle gesehen hatte, wo beim Chalazion die Drüsen intact waren, suchte ich Bacillen oder bacillenhaltige Flüssigkeit in die Mündung der Ausführungsgänge der Meibom'schdn Drüsen oder in die Drüsen selbst zu bringen. Zu diesem Zwecke führte ich mit Bacillenculturen befeuchtete Drähtchen und Kanülchen an den Lidrändern in die Mündungen der Ausführungsgänge der Meibom'schen Drüsen ein, oder ich injicirte mittelst einer feinen Pravaz'schen Spritze kleine Partien in diese Ausführungsgänge bei Hunden und Kaninchen und nachdem ich die Negativität und Gefahrlosigkeit dieser Injèctionen sah, sogar bei 3 Menschen — aber ganz ohne Erfolg.

Man könnte mir einwenden, dass bei diesen Versuchen dem Eindringen der Bacillen der Inhalt des Ausführungsganges und der Drüse selbst hinderlich gewesen sei, welcher ja auch *Fuchs* (2) bei Injectionsmassen in seinen bewunderungswürdigen Untersuchungen hinderlich war, sodass er lieber die Injectionskanüle in die Drüse selbst einstach, von wo die eindringende Injectionsmasse den Drüseninhalt durch den Ausführungsgang als einen wurmförmigen weisslichen Pfropf ausdrückte und dann erst selbst eindringen konnte. Diesbezüglich muss aber bemerkt werden, dass es bei der Injection von Bacillen sich nicht um ein vollständiges Eindringen wie bei farbigen Massen behufs Ermittlung von Gefässverzweigungen und Lücken handelt, sondern überhaupt um das Eindringen von Bacillen. Dass auch farbige Gelatine in die Drüsen, wenngleich nicht vollständig, eindringt, war mir aus eigenen, die Obliteration der Ausführungsgänge der Meibom'schen Drüsen bezweckenden Versuchen bekannt.

Wir werden später sehen, dass die auf diese Weise in die Ausführungsgänge der Meibom'schen Drüsen übertragene Staphylococcen-Suspension die Infection herbeiführte. Die Ursache für das Misslingen der Injectionen mit Chalazionbacillen musste eine andere sein, entweder Mangel an Virulenz oder die geringe Zahl der eingedrungenen, schwach virulenten Bacillen überhaupt, oder es mochte die Örtlichkeit der Ausführungsgänge und der Drüsen für die Entwicklung dieser Mikroorganismen keine günstige sein. Dass nicht der Mangel an Virulenz es war, bewies ich dadurch, dass ich von derselben Suspension unter die glatte feine Haut des Kaninchenohres eine allerdings etwas grössere Partie injicirte, sodass ein wenigstens erbsengrosses Ödem entstand. In diesen Fällen aber erhielt ich ohne Ausnahme *mässige Abscesse ohne Coccen,* die fast ohne Reaction unter der Haut verliefen, nicht durchbrachen und nach monatelanger Dauer sich in ein mit Epitheloid und Riesenzellen in grosser Zahl gefülltes Granulationsgewebe verwandelten. *Die Bacillen rufen daher Granulationsgewebe aus mässigen ursprünglichen Abscessen, wie das Chalazion oft anfängt, hervor.*

Bei folgenden neuen Versuchen suchte ich die Entwicklung des Chalazion in seinem Anfangsstadium ganz nachzubilden, in welchem ich gewöhnlich sehr viel Bacillen in dichten Gruppen fand. Ich injicirte unter die Conjunctiva,

oberhalb der Gipfel der Meibom'schen Drüsen, wo sich das Chalazion so häufig vorfindet, immer einige Tropfen, bis ein erbsengrosses Ödem der Conjunctiva entstanden war. In diesen Fällen erzielte ich schon in den nächsten Tagen ganz ähnliche Bilder wie bei beginnenden menschlichen Chalazien, wie Abbild. 1 beim Kaninchen zeigt, dem in die Bindehaut beider Lider an mehreren Stellen injicirt wurde, sodass es eine ganze Gruppe von Chalazien aufweist. Die Haut der Augenlider schwillt nicht an, was nach Cocceninjectionen gewöhnlich geschieht. Diese künstlichen Chalazien wurden auch *ohne Resultat auf Coccen oder andere Mikroorganismen untersucht,* dafür aber wurde zuweilen in gewissen Stadien eine ungewöhnliche Menge von Chalazionbacillen (Abbild. 2) gefunden, ein andermal nur spärliche. Nähere Daten siehe im experimentellen Theile *A.*

Diese Geschwülste waren anfangs von gelblicher Färbung mit injicirten Conjunctivalgefässen und einer verdickten trüberen Bindehaut bedeckt, genau so, wie es beim Menschen vorkommt; später zeigten sie sich als schmutzigweissliche Geschwülste besonders beim Anspannen des Lides über den Finger; die Haut konnte sehr leicht aufgehoben werden und die Conjunctiva war über der Oberfläche derselben verschiebbar, ihre Gefässe waren als ein über der Geschwulst liegendes Netz sichtbar, welches sich bei der Untersuchung allerdings mit der Conjunctiva auf der Geschwulst bewegte.

Einige Geschwülste resorbirten sich nach 2—3 Wochen, wie dies auch bei Chalaz. inc. des Menschen der Fall ist, andere bestanden Wochen und Monate lang, bis sie zur Untersuchung excidirt wurden, was entweder in der ganzen Dicke des Lides, nämlich sammt der Haut erfolgte, während bei anderen nur der Lidrand mit dem Chalazion und Tarsus entfernt, die Haut aber belassen wurde. Die Geschwülste wurden im Alkohol gehärtet und in Celloiden geschnitten. Die mikroskopische Untersuchung ergab Bilder vom Granulationsgewebe des Chalazion wie beim Menschen (Abbild. 4), in welchem sich neben Lymphoidzellen sehr viel der bekannten Epitheloidzellen in solcher Gestalt und Deutlichkeit vorfanden, dass sie zu einem eingehenden Studium auf anderem Gebiete verlocken, ausserdem zahlreiche Riesenzellen (Abbild. 5) in der Mitte des Granulationsgewebes und besonders in der Peripherie, wo viele Riesenzellen von einem leeren Raum umschlossen zu sehen sind, gleichsam als hätten sie sich zusammengezogen, oder Riesenzellen mit Ausläufern, alle mit zahlreichen ovalen, durchwegs ziemlich schwach gefärbten Kernen. Diese Kerne liegen oft der Zellwand an. Auf die Details werde ich erst in der Arbeit über die Anatomie des Chalazions eingehen.

In diesen chronischen künstlichen Chalazien gelang es mir nicht mehr mit Bestimmtheit Chalazionbacillen zu finden, genau so, wie dies bei Chalazien des Menschen der Fall zu sein pflegt. Darin liegt der Grund, warum diese Bakterien bisher nicht entdeckt worden sind, weil am Menschen immer nur diese Stadien untersucht worden sind. Bisher ist aber nirgends ein Bacillenbefund aus den beginnenden Abscesstadien des Chalazion verzeichnet, wenngleich sicher der Zusammenhang dieser kleinen Abscesse mit den aus ihnen entstehenden Chalazien den Augenärzten bekannt ist. Nach Veröffentlichung

meiner Arbeit über diese Bacillen las ich einen Bericht *Chibrets* (3) aus der Sitzung der oculistischen Gesellschaft zu Paris, welcher mit meinem Befund vollkommen übereinstimmt. *Chibret* hat selbst an öfter sich wiederholenden Chalazien gelitten, im Eiter fand er eine Menge kleiner Bacillen, die sich mit Methylblau gut färbten.

Als Ursache der in seinen Augenlidern recidivirenden Chalazien und ausserdem in zwei anderen Fällen bezeichnet er die Infection durch Staub, den ihm der Wind auf einem rings um Gärten führenden Wege, woselbst Gärtner Dünger und Kehricht abluden, in die Augen gejagt hat. Sobald er einen anderen Weg wählte, hörten auch die Entzündungen auf, die gewöhnlich besonders an jenem Auge sich entwickelten, mit welchem er zu ophthalmoskopiren pflegte, ebenso wie in einem anderen Falle, bei einem Ingenieur, dem im Eisenbahncoupé durch Wind Staub in das Auge kam, mit welchem er gewöhnlich polarimetrirte, und in einem dritten Falle bei einem Manne, der bei nicht corrigirter Presbyopie seine Augen anstrengen musste. Die Leichtigkeit der Infection bringt *Chibret* in Zusammenhang mit der Anstrengung des besonders angestrengten Auges; vielleicht liesse sich diese Beobachtung besser dadurch erklären, dass das angestrengte Auge gerieben wird und hiedurch die Infection entsteht, wie ich dies bereits in meiner citirten Arbeit angedeutet habe.

Was weitere Äusserungen *Chibrets* in derselben Sitzung bezüglich einer anderen, in Folge Retention vom Sebum entstandenen Gattung von Chalazion, die er Acné meibomienne bezeichnet, betrifft, so verweise ich auf meine Arbeit über die Kysten an den Augenlidrändern, wo ich den Beweis erbracht habe, dass durch Retention von Drüsensekret in den Meibom'schen Drüsen niemals Chalazion entsteht, wofern wir unter dieser Bezeichnung Granulationsgewebe verstehen. Im Gegentheile habe ich, wie schon bemerkt wurde, eine besondere Gattung sehr charakteristischer *Bacillen* nachgewiesen, welche mässige Eiterung und später Granulationsgewebe hervorrufen. Dem gegenüber behauptet *Boucheron* (4) in der 11. Sitzung der Gesellschaft französischer Oculisten 1893: Die Pathogenese des Chalazion muss durch Versuche, u. zw. insbesondere mikrobiologische aufgeklärt werden. Ich (Boucheron) habe im Jahre 1886 eine Reihe von Versuchen durchgeführt, aus welchen hervorgieng, dass die Mehrzahl junger, unter Kautelen exstirpirten Chalazien eine Kolonie von Mikroben u. zw. *fast durchwegs Mikrococcen* pyogener Gattung mit verschiedenem Grade der Abschwächung producirt. Nach Einspritzungen in die Lider von Thieren entwickeln sich Knoten, vorwiegend in den Meibom'schen Drüsen, wie Chalazien. Einzelne Culturen sind genügend virulent behufs Hervorrufung allgemeiner Erscheinungen nach Injection in die Vene «

Schon aus diesen Angaben im Mai des heurigen Jahres geht klar hervor, dass *Boucheron* pyogene Coccen gezüchtet hat und dass ihm heuer noch die Chalazion-Bacillen nicht bekannt waren, welche doch selbst wie auch deren Culturen so charakteristisch zum Unterschiede von Coccen sich darstellen, dass, wenn es ihm gelungen wäre sie zu züchten, er ihrer sicher erwähnt hätte. Überdies gibt er nicht an, *was für Knoten* er in den Lidern hervorgerufen

hat, ob er sie mikroskopisch untersucht hat u. s. w. Da er sich bereits auf das Jahr 1886 beruft, ist erforderlich, seine damaligen Angaben kennen zu lernen. Ich betone kurz, dass in allen Berichten aus jenem Jahre nur von Mikrococcen und experimentellen Chalazien oder Knoten die Rede ist, ohne Angabe, ob selbe auch mikroskopisch untersucht wurden. Diese Berichte sind bei uns wenigstens schwer zu beschaffen. Aus diesem Grunde, wie auch weiters um nicht den Schein zu erwecken, als ob unsere die Ätiologie des Chalazion betreffende Befunde nur eine Wiederholung der in Frankreich bereits im Jahre 1886 gemachten wären, erlaube ich mir wörtlich zu citiren, zuerst allerdings das Referat eines Fachblattes Annales d'oculistique 1886 T. XCV. Société francaise d'ophthalmologie 4 Congrès annuel. Paris 1886. Pag. 211.

Bakteriologie du Chalazion.

M. Poncet (4). Si l'on fait une coupe d'un chalazion, on aperçoit deux parties, la tumeur propre constituant le kyste et les parties inflammatoires, qui l'entourent. Dans la tumeur propre on trouve la membrane d'enveloppe revenue à l'état embryonnaire et complétement dégénérée. Le tissu embryonnaire est mélangé d'un épithélium graisseux en déchéance, dans lequel on trouve les granulations de la matière sébacée. On a trouvé là des cellules géantes, mais c'est une erreur d'interprétation. *M. Poncet* croit que les bactéries sont la cause de cette proliferation. Pour examiner l'épithélium il faut le traiter par potasse, le chlorophorme et par le baume de Canada bouillant, afin de se débarasser de toute la partie graisseux. On retrouve alors des épithélium pavimanteux garnis à leur face inférieure de millions de microbes; *ce sont de gros microcoques*, mais on n'y trouve jamais de bactéries. La présence de microcoques est vrai non seulement dans les chalazions, mais dans tous les kystes sébacés en général.«

Daher ist das embryonale Gewebe, in welchem sich Granulationen von Talgmassen vorfinden, vermischt mit verfetteten und degenerirten Epithelien, auf die man mit Kali, Chloroform und heissem Canadabalsam einwirken muss, um die verfetteten Partien zu beseitigen, dann wird man das Pflasterepithel an der unteren Fläche mit Millionen Mikroben bedeckt finden, *aber niemals wird man da Bakterien finden.* Die Mikrococcen sind nicht bloss in den Chalazien, sondern in allen Talgkysten überhaupt.

Auf die Verhältnisse dieser beiden Krankheiten werde ich bei der Erörterung meiner Versuche mit den pyogenen Coccen an den Augenlidern näher eingehen, insoweit hierüber nicht in meiner Arbeit über die Kysten am Lidrande die Rede war.

Verfolgen wir nun die weitere Discussion über das Chalazion im Jahre 1886 in derselben Sitzung.

M. Boucheron a fait la culture des microbes que l'on trouve dans les chalazions, en se servant du liquid contenu dans l'intérieur du kyste. Prenant une culture pure, *M. Boucheron* a fait sur le lapin des injections dans les

cartilages tarses, et il a pu obtenir un certain nombre de chalazions experimentaux.

En continuant ces cultures, M. Boucheron a fini par y trouver *du nombreux éléments différents.*

Hieraus geht hervor, dass *Boucheron* der Bakterien gar nicht erwähnt, auch nicht anführt, ob er künstliche Chalazien mikroskopisch untersucht hat, und dass er in den Culturen *zahlreiche verschiedenartige Elemente erhielt.*

Derselbe Gegenstand kam sodann in der Sitzung der Gesellschaft für Biologie zur Sprache, in der *Vassaux* (4) sagte, dass er bei *Panas* eine Reihe mikroskopischer Untersuchungen bezüglich *nicht ulcerirter* Chalazien vornahm, in welchen er Körnchen fand, die er nicht für Mikroben hält —.Culturen und Färbungen waren negativ. Das wörtliche Referat in der Gazette des hôpitaux 1886. Société de Biologie. Séance du 19. Juin 1886. Pag. 585 lautet:

Le chalazion. M. Vassaut rappelle les travaux de MM. *Poncet* et *Boucheron* relatifs aux **microcoques** qu'on trouve dans le chalazion. Il a fait lui-même dans le servive de *M. Panas*, une série de recherches microbiologiques sur des chalazions non ulcérés. Il a trouvé des granulations que, contrairement à *MM. Poucet* et *Boucheron*, il ne considère pas comme des microbes ainsi qu' il résulte des cultures stériles qu' il a faites et des résultats négatifs qu'il a obtenu des diverses méthodes de coloration.

Diese Arbeit aus der *Panas'schen* Schule stimmt mit meinen Befunden überein, dass in älteren Chalazien weder durch Färbung noch durch Culturen Coccen oder die oben erwähnten Bacillen zu finden sind, zu deren Culturen überhaupt, wie ich mich später überzeugt habe, einige Vorsicht nöthig ist. Wofern ich die mit Theilchen frischer Chalazionprocesse, in welchen ich mikroskopisch eine Menge solcher Bacillen nachgewiesen habe, geimpften Eprouvetten nicht sofort in den Wärmekasten stellte, sondern dies erst nach Stunden that, blieben die Böden gewöhnlich vollständig steril, rein. — Wenn pyogene Coccen daselbst gewesen wären, würden sie ausserhalb des Wärmekastens ausgewachsen sein, wie ich mich in zahlreichen anderen Fällen überzeugt habe, z. B. aus Hordeolen, die ich in sehr vielen Fällen mikroskopisch und bakteriologisch untersucht habe. — Ich glaube daher vollständig an die Angaben *Vassaux's.*

Wie zu erwarten stand, entgegnete *Poncet* in der folgenden Sitzung dem *Vassaux*, dessen Name im weiteren Referate wahrscheinlich irrthümlich als *Vanaux* erscheint, und demonstrirte Präparate von Keratitis cum hypopyo, entstanden angeblich durch Impfung von einer flüssigen Cultur aus Chalazioninhalt. Nun ist freilich die Thatsache bekannt, dass pyogene Coccen bei Thieren eitrige Entzündung hervorrufen. Weiters demonstrirte er jenes Pflasterepithel, auf welches er Äther einwirken liess und das er dann nach der Gramm'schen Methode färbte. Wenn die Kernchen aus dem Epithel frei werden und isolirt sind, dann soll es leicht sein in ihnen *Mikrococcen* zu erkennen. Diese Mikrococcen auf Epithelien sind besonders im Chalazion, Lupus und in allen Talgkysten. Im embryonalen Gewebe und zwischen Leukocythen werde es an-

geblich immer schwer sein die Mikroben von der Kerntheilung zu unterscheiden. Wir aber wissen nun, dass die gut durchgeführten Methoden von Gramm und Weigert fast nur die Mikroorganismen gefärbt lassen.

Der Vollständigkeit wegen citire ich auch dieses Referat wörtlich.

Gazette des hôpitaux. 1889. Pag. 623.

Société de Biologie. — Séance du 26 Juin 1886.

Bactériologie du chalazion. — M. Poncet, en réponse à la communication de *M. Vanaux* sur l'absence de parasites dans le chalazion, montre des préparations se rapportant à des kératites à hypopion produites par l'inoculation du liquid de culture de la matière du chalazion. Les microbes s'y trouvent en gros amas, reconnus par *M. Vanaux* luimême.

Il montre aussi l'épithélium pavimenteux de la substance sébacée, traité par l'éther et la méthode de Gramme. *Les éléments sont criblés d'un piqueté bleu foncé*, et quand ces granulations se détachent de l'épithelium et qu'ils sont isolés, leur nature parasitaire, *les microcoques* sont faciles à reconnaître.

M. Poncet a étudié surtout la substance sébacée qui se trouve dans le chalazion, les loupes et tous les kystes sébacés; c'est elle, qui contient principalement *le microcoque sur l'épithélium.*

Dans les éléments embryonnaires, les leucocytes, il sera toujours difficile de faire la part des microbes et de la division du noyau.

Mais soutenir aujourd'hui qu'une affection qui évolue à la suppuration n'est pas parasitaire peut être considéré comme une hérésie physiologique, car, qui dit pus, dit parasite.

Erst in der folgenden Sitzung erfahren wir aus dem Munde *Boucheron's* die wahre Darstellung der Befunde vom Jahre 1886, auf die er sich *noch jetzt im Jahre 1893* bisher beruft: »Diese Mikrococcen findet man am *virulentesten* nur in ganz frischen Chalazien, *in älteren sind sie abgeschwächt, ja sogar abgestorben.*« Mikroskopisch wären sie demzufolge sehr wahrscheinlich auch in alten nachzuweisen, wenn sie daselbst entweder abgeschwächt oder abgestorben vorkommen, während doch Chalazion-*Bacillen* in älteren Chalazien bisher zu sehen fast unmöglich war. »Um die verschiedene Virulenz wahrzunehmen, müsse man successive Culturen nach *Pasteur's* Methode anlegen. Wenn sie auf diese Weise sehr virulent geworden, könne man mit ihnen vollkommen charakterisirte Chalazien hervorrufen«; er gibt aber nicht an, ob er sie mikroskopisch untersucht hat; ferner ist hier noch ein weiterer Unterschied gegenüber unseren Befunden. Die Chalazionbacillen werden durch Culturen nicht virulenter, sondern eher das Gegentheil. Kurz, es ist zu sehen, dass es sich hier stets um gewöhnliche pyogene Coccen handelt und dass die künstlichen Chalazien zwar Geschwülstchen, aber gewöhnliche Kokken-Abscesse in den Lidern waren, was ich im weiteren Verlaufe meiner Arbeit nachweisen werde. Dies geht übrigens auch schon aus den weiteren Ausführungen *Boucheron's* in derselben Sitzung hervor. »Wenn ich diese virulenten Coccen in den allgemeinen Kreislauf injicire, *so tödte ich das Thier in Folge Nephritis.* Schliesslich wimmeln sie in den Gelenken, an den serösen Häuten, am Pericard

und in der Pleura. Darin gipfelt das anatomische Substrat für die klinische Beobachtung: *Dieser Mikrococcus und Acne Meibomica ist eine arthritische Affection.* Dann kann die Behandlung auf diese pathogenische Grundlage basirt werden.«

Wegen der Wichtigkeit dieses Berichtes für die Sache ist gewiss ebenfalls nothwendig, das Referat wörtlich zu citiren:

Gazette des hôpitaux 1886. Pag. 623—624.

Société de Biologie. — Séance du 3 Juillet 1886.

Chalazion experimentale. M. Boucheron parle de la rècolte et de la culture des microbes du chalazion. Il indique que c'est dans les chalazions tout récents que se trouve *le microcoque* à son maximum d'activité. Dans les chalazions anciennes, le microbe est atténué. Il arrive même un moment où le *microcoque* meurt comme dans les cultures artificiels.

Pour étudier ces *microcoques* d'activité diverse, il faut en remonter l'activité ou virulence par des cultures successives suivant la méthode de Pasteur. Avec les cultures rendues ainsi très actives, on reproduit des chalazions parfaitement caractérisés. Avec les microbes atténués les expériences sont de moins nettes.

Injectés dans la circulation général, *les microcoques* actifs tuent l'animal en un certain temps avec des néphrites corticales ou médullaires. Enfin ils se cultivent dans les articulations, les séreuses, le pericard, le plèvre. C'est là le substratum anatomique de la donnée clinique qui fait de ce *microcoque* et de l'acné meibomien une afection arthritique.

Le traitement peut alors être basé sur ces données pathogéniques.

* * *

Man könnte mir aber einwenden, dass somit nach meinen Befunden eine bestimmte Zahl der Chalazien von diesen Bacillen, eine andere jedoch von Mikroorganismen anderer Gattung bedingt wäre. Diesen Einwurf habe ich mir selbst gemacht und ich war bestrebt, mir eventuell eine andere Aetiologie für die granulirende Entzündung des Chalazion zu ermitteln. Ich war der Meinung, es könnten dies am ehesten Mikroorganismen sein, die nach unseren Erfahrungen am häufigsten Granulations-Gewebe hervorrufen. An erster Stelle — theoretisch genommen — könnte dies z. B. Pseudotuberkulose sein, deren Produkte, wie bekannt, ungewöhnlich rasch Granulations-Gewebe hervorrufen, sodass Baumgarten für sie die Bezeichnung Granulie anstatt der unklaren Pseudotuberkulose vorschlägt. Aber erstens ist bekannt, dass bei diesen Geweben der Pseudotuberkulose keine Riesenzellen und sehr selten vielleicht Epitheloidzellen vorkommen; zweitens habe ich bei meinen Versuchen nach dieser Richtung keine Spur von Chalazion- oder dem ähnlichen Gewebe erhalten. (Siehe die Arbeit »Über die Versuche mit Pseudotuberkulose« Verhandlungen der böhm. Akademie 1893.) Drittens ist diese Erkrankung beim Menschen selten, wenn sie überhaupt vorkömmt.

Weit gewichtiger sind echte Koch'sche Tuberkelbacillen, welche granulirendes Gewebe mit Riesenzellen und Epitheloidzellen wie beim Chalazion hervorrufen. Trotz des Umstandes, dass beim anatomischen Vergleiche des Tuberkels mit dem Chalazion die Ähnlichkeit nur eine scheinbare ist, zumal wir beim Chalazion keine Verkäsung finden, auch die Riesenzellen eine andere Gestaltung darbieten, habe ich dennoch in Erwägung gezogen, ob nicht eine Anzahl von Chalazien durch Tuberkelbacillen hervorgerufen wäre. Obzwar es mir weder durch Überimpfung menschlicher Chalazien in die Kammer des Kaninchenauges gelungen ist, Tuberkulose hervorzurufen, noch ich Tuberkelbacillen im Chalazion gefunden habe, könnte man mir dennoch einwenden, dass gerade in diesen Fällen, die ich untersucht habe, die Chalazien nicht tuberkulösen Ursprungs waren. Nähere Daten mit der zugehörigen Literatur führe ich in dem citirten Artikel »Über die Aetiologie des Chalazion« an. Es war nothwendig auch experimentell einzugreifen. Ich gieng von folgender Motivirung aus: Bekanntlich rufen virulente Tuberkelbacillen, in die Conjunctiva experimentell eingebracht, wieder nur Tuberkulose der Conjunctiva herbei; es könnten daher abgestorbene Bacillen sein, die das Chalazion hervorrufen, oder solche, die lebend waren und erst nach hervorgerufener Entzündung abgestorben sind. Dass ein solches Absterben der Tuberkelbacillen im Organismus erfolgen könne, hat *Kitasato* (5) bewiesen, welcher in Kavernen und in Sputis eine Menge sich *gut färbender* Bacillen, u. zw. mittelst für diese Bakterien specifischen Methoden gefunden hat; diese Bacillen waren aber nicht mehr virulent noch entwicklungsfähig. Experimente betreffend den Einfluss abgestorbener Tuberkelbacillen auf thierisches Gewebe haben zuerst *Prudden* und *Hodenpyle* unternommen. Ihre Angaben kontrolirte und bestätigte *Wissmann* (6): Eine Suspension abgestorbener Bacillen wurde in die Ohrvene injicirt; nach fünf Wochen fand man in den Lungen grauweisse, in der Leber gelbe, kleine Herde, in welchen mikroskopisch *spärliche* Riesenzellen, immer aber in grösserer Zahl epitheloide Zellen mit grossen, abgerundeten hellen Kernen und schwach gekörntem Zellenkörper mit scharfen oder stumpfen Ausläufern gefunden wurden.

An der Peripherie zahlreiche Rundzellen. Verkäsung oder fettige Metamorphose fanden sie in diesen Herden niemals, eher haben sie in den späteren Stadien Bindegewebsbildung und Vernarbung gesehen. (Dies Alles kömmt zwar auch beim Chalazion vor, doch mit dem Unterschiede, dass im Gegensatze die Riesenzellen *zahlreich* sind und fast in allen vorkommen.) Sehr selten konnte man in den Schnitten der erwähnten Herde jene eingespritzten abgestorbenen Tuberkelbacillen nachweisen. Für mich war entscheidend, dass diese todten Bacillen im Gewebe, welches sie erzeugten, *dennoch nachweisbar waren*. Ich bereitete mir eine Suspension abgestorbener Tuberkelbacillen aus zwei Monate alten Culturen der bakteriologischen Abtheilung im Institute des Hrn. Prof. *Hlava*, die mir der Assistent College Dr. *Honl* übergab, und ich injicirte sie Meerschweinchen und Kaninchen auf verschiedene Art in die Meibom'schen Drüsen, in die Augenlider subconjunctival und in die vordere Augenkammer. Abbild. 8 stellt die dünnste Stelle aus dem Präparate der Bacillen dar, welches auf die Weise zubereitet wurde, dass nach der Be-

endigung des Experimentes der Rest aus der Spritze auf Deck-Gläschen gespritzt wurde, um mich zu überzeugen, eine wie dichte Suspension und welche Bacillenformen ich injicirt habe.

Nähere Daten über die Abtödtung dieser Bacillen und die Injectionsmethode, wie auch über den weiteren Verlauf siehe in meiner Arbeit: »Über die Aetiologie des Chalazion« in der »Internationalen klinischen Rundschau« 1893 und in dieser Arbeit im experimentellen Theile B.

Wo nur sehr wenig injicirt worden, traten entweder gar keine Veränderungen oder nur unbedeutende Entzündung (der Regenbogenhaut) ein. Wo mehr und eine dichtere Suspension eingespritzt wurde, entstanden chronische, nicht heilen wollende Abszesse, genau so, wie dies schon *Koch* für subcutanes Bindegewebe angegeben und *Wissmann* (l. c.) bestätigt hat, wenn ihm zufällig die Bacillenflüssigkeit anstatt in die Ohrenvene unter die Haut eindrang. Die Thiere, bei welchen ich solche Abszesse hervorrief, nahmen nicht in der Ernährung ab; fast nach 4 Monaten wurden sie getödtet, und man fand, dass im Eiter keine Kokken oder andere Bakterien vorhanden waren, auch blieben die angelegten Nährböden steril, in aufgestrichenen Präparaten wurden viele, aber durchwegs vereinzelte und in grossen Zellen mit rundlichem Kern eingeschlossene Tuberkelbacillen gefunden. Das Gleiche wurde später nach Härtung in Alkohol in den Schnitten nachgewiesen. Abbild. 9. Die Bacillen waren degenerirt, zuweilen keulenförmig, gezähnt, oder ihre Mitte war nicht gefärbt, oder sie waren in rosenkranzförmige, zusammenhängende, ungleich eckige Körner zerfallen, die aber mit Bestimmtheit als Theile von Bacillen unterschieden werden konnten.

Es ist dies derselbe Befund, den auch *Wissmann*, jedoch selten und nur 5 Wochen nach der Injection konstatirt hat. Insbesondere muss bemerkt werden, dass wir kein dem Tuberkel ähnliches Gewebe und keine Riesenzellen und freilich *auch nichts dem Chalazion Ähnliches* gefunden haben. Ebenso ergieng es *Abel* (7) in Bezug auf Tuberkelgewebe, der nach Einspritzung abgestorbener Bacillen in die Trachea schon nach 24 Stunden in den Lungen weissliche Verdickungen fand, die durch Anhäufung runder Zellen in den kleinen Bronchien und Alveolen entstanden waren, zwischen den Zellen zahlreiche Bacillen; in den nächsten Tagen verfiel die Mitte dieser Anhäufungen der Nekrose, in der Umgebung entstand reichliche Epithelwucherung. *Riesenzellen hat er gleichfalls nicht gesehen;* in den folgenden Wochen sind die Zellen und Bacillen dieser Herde zerfallen und wurden resorbirt; *an ihren Grenzen entstand Granulation, dann Bindegewebe, bis zuletzt nur eine Narbe übrig blieb.* Dieser Versuch unterscheidet sich allerdings etwas von den Versuchen der Injection in die Venen und in das Gewebe; ich habe ihn angeführt wegen der Angabe, dass zwar abgestorbene Bacillen, nicht aber Riesenzellen trotz eingetretener Granulation gefunden wurden. Es bestätigt dies nur meine Versuche, dass Tuberkelbacillen, wenn auch abgestorben, nachweisbar sind und dieselben daher auch in solchen Chalazien nachzuweisen wären, die durch sie hervorgerufen worden wären.

Noch deutlicher werden meine Versuche durch die Experimente von *Strauss* und *Gamaleya* (8) gestützt, die mir nicht bekannt waren, und bei welchen in das subcutane Bindegewebe durch Hitze abgetödtete Tuberkelbacillen eingespritzt wurden. *Bei geringer Einspritzung traten keine Veränderungen ein, nach grösseren Mengen aber entwickelten sich lange dauernde, schwer heilbare Abszesse, später aber eine grosse Zahl von Granulationen, zusammengesetzt aus epitheloiden und lymphoiden Zellen* **ohne Riesenzellen.**

Noch nach einem Monate wiesen sie in diesem Gewebe gut gefärbte abgestorbene Bacillen nach. Aus meinen Versuchen mit diesen Bacillen wie auch aus den Versuchen der angeführten Autoren geht also hervor, dass das Chalazion in seinem Ursprung gewöhnlich nicht durch Tuberkelbacillen bedingt wird, denn 1. sein Granulations-Gewebe zeigte in keinem von den Fällen, die ich bei Menschen untersuchte, Tuberkelbacillen, die zu färben möglich gewesen wären; 2. sein Gewebe pflegt *reichlich* Riesenzellen zu enthalten, die in Geweben nach abgestorbenen Tuberkelbacillen entweder sehr selten oder überhaupt nicht vorkommen; 3. ist es mir weder mittelst einer reichlicheren noch einer geringeren Injection in die Augenlider gelungen, etwas dem Chalazion Ähnliches hervorzurufen.

* * *

Bisher bin ich in meiner Arbeit so weit gekommen, dass ich sagen kann: Ein erheblicher Theil der Chalazien wird durch specifische Bacillen hervorgerufen; die Tuberkulose bedingt weder durch ihre lebenden noch abgestorbenen Mikroorganismen die Entwicklung des Chalaziongewebes, es ist daher der Fall von *Tangl* und *v. Wichert* ganz vereinzelt. (S. Aetiologie des Chalazion.)

Hier ist es angezeigt, der neuesten Nachricht *Parisotti*'s (9) Erwähnung zu thun. Ein Assistent *Parisotti*'s, dem dieser eine reiche Serie von Chalazien exstirpirt hatte und der einige Monate später von Tuberkulose (»à marche rapide«) heimgesucht wurde und ebenfalls ein Präparateur der deskriptiven Anatomie, mütterlicherseits hereditär belastet, dem Leichenflüssigkeit ins Gesicht gespritzt war, wornach Entzündung des Lides und Chalazion aufgetreten waren — beweisen allerdings noch nicht, dass ihre Chalazien durch Tuberkelbacillen hervorgerufen worden wären, besonders da *Parisotti* weder angibt, dass er Bacillen gefunden, noch dass von den zwei verendeten geimpften Meerschweinchen, welchen er Partikel des Chalazion in die Peritonealhöhle eingelegt hatte, eines derselben an Tuberkulose zu Grunde gegangen wäre. (Dieselbe Sitzung nach dem Referate in den Annales d'oculistique.) Der Beweis *Parisotti*'s, dass er 18 Fälle von Chalazion anatomisch untersucht habe, deren Gewebe dem der Tuberkulose *sehr nahe sei*, hat freilich kein Gewicht, weil, wie bereits gesagt, diese Ähnlichkeit bei bedeutender gründlicher Verschiedenheit nur eine scheinbare ist (*Fuchs* 10). Dass das Chalazion bei seinem *häufigen* Vorkommen auch bei der ebenfalls *oft* vorkommenden Tuberkulose leicht zu finden ist, liegt klar zu Tage. Ich für meine Person muss sagen, dass ich gerade bei Tuberkulösen und Skrophulösen Chalazien verhältnissmässig seltener

als bei gesunden Leuten gesehen habe, namentlich bei denjenigen, welche die Augen in Folge von Blepharoconjunctivitis oder Katarrhs reiben oder die in dunstigen, überfüllten oder staubigen Räumen arbeiten, oder bei Leuten, die an Asthenopie in Folge *allgemeiner* Schwäche leiden oder bei nicht corrigirter Hypermetropie und Presbyopie, wenn sie viel in der Nähe arbeiten.

Insbesondere bei sogenannter skrophulöser Ophthalmie, welche fast 25 Prozent der zur Ordination an der Poliklinik erscheinenden Krankheitsformen ausmacht, ist das Chalazion eine seltene Erscheinung. Dasselbe bestätigt auch *Horner* (11) in seinem Buche über die Augenkrankheiten im Kindesalter.

Überhaupt kann ich keine Beweise finden, die mir die Überzeugung bieten würden, dass das Chalazion tuberkulösen Ursprungs wäre.

* * *

Wichtig ist aber die Erwägung, ob nicht andere entzündungserregende Mikroorganismen zuweilen in einzelnen Fällen auch granulirendes Gewebe, wie es die Chalazion-Bacillen thun, hervorbringen können.*) Da habe ich in Betracht gezogen, dass das Chalazion oft unter dem Bilde eines kleinen, mehr oder minder stürmischen Abszesses entsteht; ähnliche Abszesse verursachen gewöhnlich pyogene Kokken, wie insbesondere seit den Arbeiten von *Rosenbach* und *Ogston* allgemein bekannt ist. Es wäre wahrlich unbegreiflich, dass pyogene Kokken, insbesondere Staphylokokken, welche sich oft in der Conjunctiva, am Lidrande, besonders in Hordeolen, Ekzemen und Pusteln, wie ich weiter zeigen werde, entwickeln, ganz passiv bleiben sollten, dass ihre abszesserzeugende Wirkung nie in der Conjunctiva zum Vorschein kommen sollte. Ich habe alle jene kleinen Prozesse an den Lidrändern und in der Conjunctiva, insbesondere solche, die an Stellen, wo das Chalazion sich vorfindet, auftreten, sehr sorgfältig untersucht und kam zu einem interessanten Resultate, das ich zunächst in folgende Sätze zusammenfasse:

1. Alle Hordeola (cutanea), die sehr oft von stürmischen Symptomen begleitet sind und in den nächsten Tagen durchbrechen, sind von Staphylokokken bedingt; Beweise hiefür im experimentellen Theile *C*.

2. Unter 30 Fällen kleiner conjunctivaler Abszesse fand ich 27mal Chalazion-Bacillen und nur 3mal pyogene Kokken. Diese 3 Fälle boten stürmische Symptome dar und in den *nächsten* Tagen brachen die Abszesse von selbst durch. Man kann sie ihres klinischen und bakteriologischen Verhaltens wegen als Hordeolum conjunctivale bezeichnen. Belege hiefür im klinischen Theile *Cd*.

3. Was den Unterschied dieser Eiteransammlungen zwischen einem beginnenden akuten Chalazion und einem Kokken-Abszess anbelangt, soweit sich hierüber bei dieser geringen Zahl sprechen lässt, wäre Folgendes zu erwähnen:

Der conjunctivale Chalazion-Bacillen-Abszess ist häufig vorkommend, gewöhnlich mässig, führt nicht leicht oder erst später zur Perforation, wird

*) »**Fungus** chalazicus un nouveau microparasite« par M. Weymann, der angeblich einen parasitären Fungus(?) als Ursache des Chalazions hält, besitze ich nicht im Original Ref. Annales d'oculistiques. Juin 1893. 457.

resorbirt oder bildet ein Chalazion; nach der Incision des Abszesses fliesst ein gelblichweisser, im runden Klumpen zusammenhängender zäher Inhalt mit einer Menge von *Bacillen* aus, *nach dem Schnitt kann man an den Wänden schon granulirendes blassröthliches Gewebe sehen*, sobald sie nur einige Tage bestanden haben. Der Kokken-Abszess erscheint selten, zeigt stürmischere Symptome, bricht selbst rasch durch; nach der Incision ist der Eiter grünlich-gelb-weiss, zerfliesst leichter, enthält viel *Kokken* ohne Bacillen; nach der Incision sind die Wände grau-weisslich, besitzen kein zähes Granulations-Gewebe, erwecken kein Chalazion, soweit dies bei der unbedeutenden Zahl der Fälle (3) zu sagen möglich ist.

Der mikroskopische Unterschied am Strichpräparat ist ein leichter.

4. Seinem bekannten Charakter gemäss attakirt der Staphylokokken-Prozess das Nachbargewebe rasch; so ist dies auch mit der Meibom'schen Drüse der Fall, in deren Umgebung ein Abszess entsteht. Da zeigt sich im erhöhten, roth umsäumten Drüsenausführungsgange ein eitriger, mit Sebum vermischter Pfropf, oder es inficiren die Staphylokokken *oft* direkt den Ausführungsgang und den unteren Theil der Drüse (siehe experimentellen Theil) unter einem Bilde, das in Berücksichtigung der Analogie mit Hautkrankheiten überhaupt *Acne Meibomiana* bezeichnet werden kann, wenn man bedenkt, dass nach den Berichten aus der Literatur und nach meinen eigenen Erfahrungen *gewöhnliche Hautakne* durch Staphylokokken bedingt wird. Eine Folge des Staphylokokken-Prozesses ist das Chalazion nicht, während im Gegentheil Chalazion-Bacillen, wenn sie die Drüse oder den Ausführungsgang angreifen *auch hier* Granulations-Gewebe hervorrufen. An dieser Stelle ist zu erwähnen, dass Knötchen einer selteneren Form von *Hautakne*, welche viele Wochen dauern und sich schwer ausdrücken lassen, ungewöhnliche Mengen nur solcher Bacillen enthalten, die mikroskopisch den Bacillen von Conjunctivitis fibrinosa ähnlich sind, welche letztere nach meinen Untersuchungen in Culturen identisch sind mit Chalazion-Bacillen. Leider konnte ich nur spärliche Fälle dieser Akneart untersuchen.

5. Die Staphylokokken rufen auch eitrige Entzündung des Balges der Wimpern hervor, wesshalb es im Interesse des gegenseitigen Verständnisses besser ist, sie als *folliculitis ciliaris suppurativa* zu bezeichnen. Analogie mit Sycosis. *Ehrmann* (12).

Diese Angaben beweise ich durch klinische Untersuchungen und Experimente an Lidern von Thieren und Menschen.

Hauptsächlich galt es, mir Überzeugung zu verschaffen, ob pyogene *Kokken* nach *Boucheron*'s Angabe Chalazion-Gewebe hervorrufen können. Zu diesem Zwecke schob ich rauhe, mit frischen Staphylokokkus-Culturen bestrichene Drähtchen in die Mündungen der Ausführungsgänge der Meibom'schen Drüsen oder injicirte geringe Quantitäten dahin, doch erhielt ich niemals Chalazion, sondern eine grössere oder kleinere eitrige Entzündung, den Ausführungsgang der Meibom'schen Drüse erhöht, roth umsäumt, mit entsprechender Gefässinjection der Conjunctiva, *angefüllt mit einer grünlich-gelb-weissen Masse*, die reichlicher und feuchter als gewöhnliches Drüsensekret war, in derselben waren stets und selbst noch nach einigen Tagen reichliche Kokken

vorhanden (Acne Meibomiana); nach Ausdrücken oder selbstständiger Elimination trat Heilung ein. Als ich sodann frische Staphylokokken-Culturen mittelst eines Platinhäkchens an den Lidrändern auf die Mündung des Ausführungsganges der Meibom'schen Drüsen bei 10 Menschen strich, bekam ich hie und da dieselbe Erkrankung des Ausführungsganges der Meibom'schen Drüsen (Acne Meibomiana), jedoch in acht von diesen zehn Fällen habe ich ausserdem echte *Hordeola cutanea*, aber kein Chalazion hervorgerufen. Ich untersuchte dann zahlreiche Serien von Haut-Hordeolen, jedoch führe ich diese Untersuchungen, weil der Befund zu sehr bekannt, nicht ausführlich an.

Hier sind die Versuche von *Bernheim* (13) zu erwähnen; dieser Autor hat virulente Staphylokokkenkulturen *in den menschlichen Bindehautsack* gebracht, um dann verschiedene Antiseptica zu prüfen; es entstanden zahlreiche Hordeola und Pustelchen in der Haut der Lidränder.

In allen Hordeolen fand ich mikroskopisch und bakteriologisch *nur* sehr zahlreiche Staphylokokken. Ich bemerke nur kurz, dass die bakteriologische Untersuchung des Hordeolum cutaneum sehr leicht ist, man muss nur mit einem sterilisirten Messer den trockenen häutigen Überzug abheben, was schmerzlos und sehr leicht erfolgt, wenn man die Fläche des spitzen Messers etwa parallel zur Lidfläche ansetzt, um dann nach der Menge des Inhalts oder nach der Breite der gemachten Öffnung entweder mit einer Platinnadel oder einer kleinen Schlinge eine Partie direkt auf Böden zu übertragen. Die sich entwickelnden Colonien sind rein, gewöhnlich Staphylococcus aureus. Mit diesen frischen, von Hordeolen stammenden Colonien habe ich wieder Versuche bei Menschen, jedesmal an zwei Lidern, ausgeführt, indem ich sie Leuten verschiedenen Alters an der Temporalseite der Augenlider fest zwischen die Wimpern strich und wieder deutliche Hordeolen in so grosser Zahl erlangte, dass an einen Zufall nicht zu denken war. Ich will hier nicht die bereits bekannten Versuche von *Carré* und *Schimmelbusch* citiren, die pyogene Kokken auf die menschliche Haut strichen. Ausser diesen Hordeolen auf der Haut der Lidränder und weiter vom Rande erhielt ich aber auch *pustulöse Ekzeme* und *suppurative Entzündungen der Wimperbälge,* auf welche ich zurückkomme, und was am wichtigsten ist, *in einem Falle entstand eine suppurative kleine Entzündung in der Conjunctiva — daher bedingt durch Staphylokokken, — welche kein Chalazion zur Folge hatte und so verlief, wie jene oben bezeichneten verhältnissmässig seltenen kleinen Kokken-Abszesse der Conjunctiva*, welche, obzwar sie auf den ersten Blick dem beginnenden Chalazion ähnlich waren, wie oben erwähnt wurde, gleichfalls nicht zum Chalazion geführt haben. Drei dieser Fälle habe ich bezüglich der klinischen und bakteriologischen Beobachtung im experimentellen Theile *Cd* beschrieben.

Ich bekam daher nach Einführung frischer Staphylokokken-Culturen in die Lidränder bei Thieren und nach Bestreichen der Lidränder mit Culturen von Hordeolen-Staphylokokken beim Menschen nur Hordeola (ausserdem Ekzem und folliculitis ciliaris), aber kein Chalazion.

Nun könnte man mir einwenden, man müsse die Staphylokokken auf dieselbe Weise wie die Chalazion-Bacillen injiciren, mit welchen ich bei Kaninchen

Chalazion-Gewebe hervorrief, nämlich einige Millimeter vom Lidrande unter die Conjunctiva, woselbst gewöhnlich Chalazion vorkömmt.

Ich unternahm daher verschiedene Versuchsreihen in dieser Richtung mit Injectionen unter die Conjunctiva, allerdings in diesem Falle nur an Thieren. Obzwar a priori nach dem ganzen Charakter der Kokken-Entzündungen nur Abszesse zu erwarten waren, sagte ich mir im Vorhinein, dass, wenn ich nicht virulente oder wenig virulente Culturen benützen würde — obzwar nach *Leber* (14) auch erstere in der Vorderkammer aseptische Eiterung hervorrufen — ich vielleicht mässige Eiterung erwecken und hiemit granulirendes Chalazion-Gewebe hervorrufen könnte. Ich nahm Staphylokokken, deren Gelatinculturen ich einige Monate hindurch bei gewöhnlicher Zimmertemperatur im Licht unbedeckt aufbewahrt hatte. Ich injicirte an mehreren Stellen wenig unter die Conjunctiva; es trat überhaupt keine Reaction ein. Gleichzeitig spritzte ich einen *grösseren* Theil dieser alten Culturen unter die glatte Haut der Ohrmuschel, um die Versuche mit Chalazion Bacillen genau nachzuahmen, ich rief nur Abszesse hervor, in welchen ich zum Unterschiede von den mit Chalazion-Bacillen bewirkten in den folgenden Tagen nur Kokken und deutlichen *Phagocystismus* fand; an den Nährböden wucherten *immer* reichliche Colonien von Staphylokokken zum Unterschiede von den Chalazion-Abszessen in der Conjunctiva und in den Ohren, von denen geimpfte Böden *sehr selten* das Wachsen der injicirten Bacillen förderten. Injicirte ich eine grössere Menge dieser wenig virulenten Kokken, entstanden zahlreiche chronische Abszessknoten, die auf den ersten Blick »Les tumeurs siégant dans les Glandes Meibomiennes« (Boucheron 1893) »Knoten in den Meibom'schen Drüsen« genannt werden könnten, aber keineswegs Chalazion. Das Thier verendete nach einem Monate und hatte Abszesse in den Gelenken und Umgebung, wie dies Boucheron (1886) beschreibt (aus welchen wie auch aus dem Blute Staphylokokken gezüchtet wurden).*)

Als ich dann zu den weiteren Versuchen frische virulente Culturen »rendues très actifs« (Boucheron 1886) von Staphylokokken benützte, fielen sie noch schlimmer aus: es entstanden Abszesse in den Lidern und die Thiere verendeten — aber es entwickelten sich keine mikroskopisch festgestellten Chalazien. Vielleicht könnte die Meinung auftauchen, dass einzelne Thiere, einzelne Individuen überhaupt auf die Mikroorganismen nur mit Abszessen unter sehr

*) Erst bei der Correctur meiner Arbeit gelang es mir die *Original*-Abhandlungen von *Poncet-Boucheron-Vassaux,* die in *Comptes rendus hebdomadaires des Séances et Mémoires de la société de Biologie* 1886 veröffentlicht sind, mir zu verschaffen. Aus diesen Publicationen geht klar hervor, dass *Poncet* und *Boucheron* sich mit pyogenen Kokken und durch sie hervorgerufenen Abscessen befasst haben. *Poncet* sagt Seite 304: »car le chalazion évolue vers la suppuration«, *Boucheron* nennt gar direct und bildet Kokken (Staph. aureus, albus, streptococcus) ab. Die Knoten im Tarsus des Kaninchens, die am zweiten Tage nach der Injection von Kokken mit *Verhärtung* (S. 338) und *Geschwulst* des Tarsus (im Gegensatz zu meinen künstlichen Chalazien) begannen, sind nach der Zeichnung nichts anderes als gewöhnliche Abscesse, die ich auch, wie oben erwähnt, in einer ganzen Reihe von Versuchen nach Kokkeninjectionen hervorgerufen habe. In derselben Weise hat bereits *Vasseaux* 1886 (S. 294, 440) den Irrthum *Poncet's* und *Boucheron's* aufgeklärt.

intensiven Symptomen reagiren und dass ich zufällig solche Individuen zu meinen Kokkenversuchen genommen habe, sodass dann kein Unterschied zwischen einer Entzündung durch Kokken und Chalazion-Bacillen wäre. Um mich von der Verschiedenheit der Wirkungen pyogener Kokken und Chalazion-Bacillen bei denselben Individuen zu überzeugen, injicirte ich links unter die Conjunctiva und die Haut der Ohrmuschel Kokken, auf der anderen, der rechten Seite Bacillen von Conjunctivitis fibrinosa, die, wie gesagt, morpho- und biologisch mit Chalazion-Bacillen identisch sind. Nach Kokken entstanden wie früher grosse Abszesse, nach Bacillen jene mässigen kleinen, mit Granulations-Gewebe verbundenen, wie beim beginnenden Chalazion. Diese sichtbare Verschiedenheit ist durch die Specificität der Mikroorganismen und nicht der Thiere bedingt.

Ich experimentirte mit Kokken verschiedener Provenienz aus Endocarditiden, phlegmonöser Mastitis, Cheilitis, Parotitis, Fistula regionis sacralis und zahlreichen Hordeolen.

Ich benützte auch Streptokokken, gleichfalls mit negativem Resultate in Bezug auf die Hervorrufung von Chalazion; es traten wieder nur Abszesse und der Tod des Thieres ein, aus dessen Abszessen wie auch aus dem Blute wieder Streptokokken gezüchtet wurden.

Ich versuchte die Frage zu lösen, ob nicht manche akute Chalazien, besonders wenn sie in seltenen Fällen von stürmischen Erscheinungen begleitet sind, nicht durch eine Mischinfection bedingt werden, besonders wenn ich erwog, dass zuweilen sich, wenn auch wenig, doch einige Colonien von Streptokokken gegen überaus zahlreiche solche von Chalazion-Bacillen in den von Chalazion incipiens beim Menschen geimpften Nährböden vorfinden.

Ich mischte eine Suspension dieser Bacillen mit einer kleinen Quantität Staphylokokken oder Streptokokken und hierauf alle drei zusammen, und unternahm wieder neue Injectionsversuche; ich habe jedoch nur Abszesse und den Tod des Thieres — niemals aber Granulations-Gewebe mit epitheloiden und Riesenzellen hervorgerufen, wie ich es nach Injection einer Suspension von Chalazion-Bacillen erzielt habe.

* * *

Betreffs der Epitheloid- und Riesenzellen in meinen künstlichen Chalazien könnte man mir einwenden, die dichte Bacillen-Suspension wirke nur als ein gewöhnlicher Fremdkörper, um welchen und in welchem sich Riesenzellen, wie es um Fremdkörper überhaupt, z. B. Raupenhaare, in der Conjuctiva geschieht, oder wie sich dieselben bei injicirtem und erstarrtem *Faber*'schen (15) Agar im subcutanen Bindegewebe entwickeln — es handle sich daher in meinen positiven Resultaten nicht um echtes Chalazion-Gewebe.

Aber eine Suspension *dieser* Bacillen allein, die bezüglich der Dichte nicht im entferntesten dem erstarrten Agar gleicht, ruft Entzündung, mässige Eiterung und Granulations-Gewebe hervor, — Agar jedoch liegt im Gewebe durch Monate ohne Entzündung. Andere Bakterien, z. B. die der Cholera, die wir gemeinsam

mit Dr. Honl in die Vorderkammern einspritzten, bewirkten ebenfalls keine Entzündung, was übrigens von einer Menge nicht pathogener Bakterien bekannt ist. Es kann sich daher nicht im entferntesten um die Wirkung der Chalazion-Bacillen als Fremdkörper handeln, besonders wenn wir den typischen Bau der durch sie künstlich hervorgerufenen Chalazien in Betracht ziehen. Abbild. 4 und 5.

* * *

Auf Grund klinischer Beobachtungen, mikroskopischer und bakteriologischer Untersuchungen, positiver Experimente mit Chalazion-Bacillen und negativer mit Tuberkelbacillen, wie auch gleichfalls negativer mit pyogenen Kokken, erlaube ich mir die Behauptung, dass die Mehrzahl der Chalazien durch die von mir isolirten Bacillen bedingt wird. Der tuberkulöse Ursprung nach dem Befunde Tang's und Wichert's ist vielleicht ein ausnahmsweiser.

Indem ich den aetiologischen Zusammenhang dieser Bacillen mit dem Chalazion nachgewiesen habe, werde ich noch vereinzelte Beobachtungen über ein derartiges Verhalten dieser Mikroorganismen im thierischen Auge anführen, durch welches neue Recidiven einer frischen Entzündung im älteren Chalazion-Tumor zu erklären wären — wofern es sich nicht immer um eine neue Infection handelt — und die Fähigkeit dieser Bacillen, sich nach der Impfung im Glaskörper, später im *Chiasma* zu zeigen, begreiflich wäre, wobei es sich mit anderen Worten um den möglichen Zusammenhang derselben mit der sympathischen Ophthalmie nach der Ansicht *Deutschmann's* (16) handeln könnte.

Bei einem Kaninchen, welchem ohne Verletzung der Regenbogenhaut und der Linse eine Suspension von Chalazion-Bacillen in die Vorderkammer injicirt wurde, entstand in den nächsten Tagen fast ohne Reaction wie bei anderen Versuchsthieren unbedeutende Iritis mit hinterer Verklebung. Nach Wochen entwickelte sich fast ohne pericorneale Injection in der Vorderkammer eine gelblich-weisse dreieckige Masse, die von der Pupille aus wie eine Pyramide schief bis zum Rande der Cornea reichte und ein Drittheil der Kammer ausfüllte Das Auge wurde enucleirt, die Cornea mit einem sterilisirten Messer in zwei Theile gespalten und ein Theil der Masse auf Nährböden übertragen, die vollständig steril blieben; in den auf Deckgläschen gestrichenen Präparaten war der Befund zweifelhaft, hie und da schienen Chalazion-Bacillen zwischen Leukocyten und Detritus zu liegen.

Der Bulbus wurde nach Härtung in Alkohol mikroskopisch untersucht und dabei zeigte sich der eigentliche Grund, warum vielleicht die Böden steril blieben. In dem in der Vorderkammer liegenden, meistens aus Rundzellen bestehenden Granulations-Gewebe waren keine Bacillen; diese fanden sich vor nur in der kataraktösen Linse, deren Fasern in Klumpen, Kugeln und unregelmässige Stränge zerfallen waren. Bacillen waren hier in grosser Zahl, u. zw. Formen, die ich in den frischesten Culturen und in den jüngsten Chalazien gefunden habe. Abbild. 6, 7.

Nach dieser Erfahrung injicirte ich einem anderen Kaninchen Bakterien in den Glaskörper mit absichtlicher Verletzung der Linse und der Regenbogen-

haut. In den nächsten Tagen entwickelte sich Trübung der Linse und eine adhärente Narbe der Regenbogenhaut. Nach 3 Wochen legte ich Culturen vom Glaskörper und der Linse an und erhielt sehr zahlreiche reine Colonien meiner Bacillen.

Diese beiden Versuche zeigen, dass die Bacillen scheinbar ohne Reaction im thierischen Auge und sonach auch vielleicht zuweilen in den Chalazien, wenn auch nur vielleicht vereinzelt sich erhalten und vegetiren können, sodass sie in älteren Fällen wohl schwer, aber zuweilen dennoch nachzuweisen sind, wie mein Fall in der Arbeit: »Über die Aetiologie des Chalazion« (S. 25) bekräftigt, wo ich in dem vom ausgeschälten Chalazion gewonnenen Inhalte deutlich sichtbare Chalazion-Bacillen gefunden habe. Wenn nun diese Bakterien die Fähigkeit besitzen, zuweilen so lange sich im Auge zu erhalten, in ihm allmähliche Entzündung mit Granulations-Gewebe hervorzurufen und einer weiteren Entwicklung fähig zu bleiben, könnten sie dann leicht auch weiter bis zu den Nerven gelangen. In dieser Hinsicht ist ein Befund an einem Meerschweinchen interessant, dem Bakterien in den Glaskörper injicirt wurden. Nach 14 Tagen wurden Culturen vom Chiasma der dem injicirten Auge entgegengesetzten Seite angefertigt, u. zw. gleich nach der zuerst vorgenommenen Eröffnung des Schädels und Aufhebung des Gehirns vor der folgenden Enucleation und Untersuchung der Augen.

Auf einem Glycerin-Agar wuchs eine einzige charakteristische Colonie von Chalazion-Bacillen, die ich mit Erfolg weiter übertrug und nachher mikroskopisch sicherstellte. Die übrige Partie dieses Röhrchens wie auch die übrigen vom Chiasma geimpften Eprouvetten blieben vollkommen glatt, rein, steril.

Ich ziehe keine Folgerungen aus diesen vereinzelten Erscheinungen und veröffentliche sie nur für den Fall, dass in dieser Richtung weiter gearbeitet würde.

* * *

Nach dieser Abschweifung kehren wir zu den weiteren Versuchen und Resultaten mit den Staphylokokken zurück, die zur Hervorrufung des Chalazion sich durchaus negativ erwiesen. Wie aus der Reihe der Versuche an Kaninchen (Hunden) und bei Menschen zu ersehen ist, entstanden bei den Experimenten mit Staphylokokken an den Lidrändern bei Thieren Entzündungen in den Ausführungsgängen und an den Meibom'schen Mündungen, die hervortretend, mit entzündlichem Gewebe umsäumt und mit einer grünlich-gelbweissen Masse wie mit einem Pfropf verstopft oder überfüllt waren, in welcher sich noch nach einigen Tagen Staphylokokken nachweisen liessen. *Diese Prozesse heilten nach dem Ausdrücken des Inhaltes schnell und liessen keine Spuren zurück.* Ganz ähnliche Bilder sah ich auch bei Menschen. Ich glaube, dass vom klinischen und bakteriologischen Standpunkte aus eine Ähnlichkeit mit der unter dem Namen *Akne* bekannten Hautkrankheit bestehe, bei welcher sich nach zahlreichen neueren Untersuchungen, z. B. von *Ehrmann, Boeck* (17), *Isaak* (18), zahlreiche pyogene Kokken vorfinden. Ausserdem habe ich in 5 Fällen von Acne pustulosa im Gesicht die bekannten Formen des gelblich-weissen,

dichten pfropfartigen Inhaltes mikroskopisch und bakteriologisch auf dieselbe Weise wie die Hordeolen untersucht und habe überaus zahlreiche Kokken gefunden, gerade so wie in den eitrigen, pfropfförmigen, mit Sekret der Meibom'schen Drüsen gemischten Massen.

Demzufolge wäre Acne Meibomiana eine durch Staphylokokken hervorgerufene Krankheit, die nach einigen Tagen von selbst oder nach künstlicher Beseitigung der Massen ohne Spuren heilt. Hiebei muss man erwägen, dass dieser Staphylokokken-Prozess die bekannte Eigenschaft besitzt, das Gewebe rasch zu durchbrechen, wodurch wir leicht das Übergreifen der Eiterung auf die Drüse selbst uns erklären können in der Weise, dass ein kleiner subconjunctivaler Abszess entsteht, der durch den Ausführungsgang ausgedrückt werden kann, wofern er nicht selbst gleichzeitig durch die Conjunctiva durchgebrochen ist — *Meibomitis suppurativa.* Derselbe Erfolg kann eintreten, wenn der Staphylokokken-Prozess ursprünglich in der Conjunctiva als *Hordeolum conjunctivale* sich entwickelt hat, wie oben bemerkt wurde. Insolange das *Hordeolum conjunctivale* die Drüse nicht ergriffen hat und sich ausserhalb derselben befindet, kann man durch den normalen Ausführungsgang nichts als Sekret entleeren, was bei der bekannten Breite des Ausführungskanales leicht wäre, wofern der unter der Conjunctiva sichtbare Staphylokokken-Eiter sich von Anfang an in der Drüse befinden würde. Ich unterscheide hier die Staphylokokken-Eiterung in der Mündung der Meibom'schen Drüse als *Akne*, oben in der Drüse selbst als *Meibomitis* und in der Conjunctiva als *Hordeolum conjunctivale,* welche zuweilen alle zusammen auftreten, nur behufs Übersichtlichkeit in der Darstellung, nicht aber behufs Einführung neuer Termine. Greift die Eiterung in das Bindegewebe des Tarsus über, entstehen ausgebreitete Abszesse der Lider unter sehr stürmischen Symptomen, die bald zur selbstständigen Perforation führen und die kein Granulations-Gewebe hinterlassen. Ich lege Nachdruck auf diese letztere Eigenthümlichkeit, weil an diesen Stellen ähnliche, jedoch durch Chalazion-Bacillen hervorgerufene Prozesse — was leicht durch das Mikroskop differenzirt werden kann — obzwar seltener, vorkommen können, dabei aber *granulirendes* Chalazion-Gewebe hervorrufen. Wie ich bereits oben betont habe, ist das *Bild der gewöhnlichen Meibom*'schen *Akne* durch Staphylokokken bedingt, deshalb hat mich der nachstehende Ausnahmsfall besonders überrascht:

Ch., 37 J. alt, gibt an, er empfinde seit 3 Tagen einen Druck im rechten Auge und habe Beschwerden bei der Arbeit. Patient ist gross, gut genährt, von kräftigem Körperbau und Muskulatur, nur von etwas blasser Hautfarbe.

Rechterseits im nasalen Drittheil des unteren Augenlides nahe am Thränenpunkte ist die Haut in der Breite fast einer Linse geschwollen, die Conjunctivalgefässe sind stark injicirt, am Lidrande tritt ein einziger Ausführungsgang einer Meibom'schen Drüse hervor, vom gerötheten Gewebe wie ein Knötchen umsäumt, in der Mündung ist eine gelb-weisse, an der Oberfläche trockene Masse zu sehen. In der Meinung, es wäre dies eine gewöhnliche Staphylokokken-Akne, war mir nur die einigermassen grössere Resistenz auffallend, die ich im infiltrirten Gewebe wie in der Haut so auch unter der Conjunctiva constatirte.

Ich stellte daher folgende Untersuchung an: Zunächst wurde die schmutzig-gelbliche trockene Kruste mittelst einer sterilisirten Nadel von der Oberfläche des Ausführungsganges abgelöst und ein Theilchen ihrer Unterfläche anhängenden weisslichen Masse auf Gläschen zur mikroskopischen Untersuchung gestrichen. Sodann wurde mit der Nadel ein Partikelchen der gelbweissen Masse, die sich selbst als kleines Tröpfchen im Ausführungsgange zeigte, genommen und auf frische Böden übertragen, der Rest von der Nadel wurde abermals auf Gläschen gestrichen. Hierauf wurde der tiefere, condensirter Milch ähnliche Inhalt ausgedrückt und wieder auf Böden und Deckgläschen übertragen. Nach diesen Manipulationen, auf welche Patient stark reagirte, zeigte sich sofort stärkere Schwellung und Induration, die ich nur der Reaction des Gewebes zuschrieb, hauptsächlich nach Fixirung des Augenlides bei den vorangegangenen Manipulationen; aber schon die mikroskopische Untersuchung der mit den früheren oberflächlichen und den späteren tieferen Partikelchen bestrichenen Gläschen zeigte eine Menge von Chalazion-Bacillen und auf den Böden wuchsen überaus zahlreiche charakteristische Colonien von Chalazion-Bacillen. Patient erhielt einen Umschlag mit Burov'scher Lösung, der nicht abgenommen wurde. Am nächsten Tage fanden wir die Haut und Conjunctiva noch geröthet, mit dem Finger war in der Tiefe dasselbe Infiltrat als Knoten zu spüren, aus dem Ausführungsgange entleerte sich bei Druck noch immer die einer Milchconserve ähnliche Masse — in welcher wieder auf dieselbe Weise nicht Kokken, sondern Chalazion-Bacillen nachzuweisen waren. Ein solcher Verlauf war mir bei *Staphylokokken-Akne* nicht bekannt.

Als in den folgenden Tagen Röthung und Oedem der Haut geschwunden waren, haben wir gesehen, dass es sich um eine verhältnissmässig seltenere Form des Chalazion in der Conjunctiva ganz am Lidrande handelt, welches auch die Drüse und den Meibom'schen Ausführungsgang ergriffen hat.

Vielleicht sind dies jene Chalazien, welche am Rande des Augenlides wegen einer festeren Vereinigung der Haut und Conjunctiva an dieser Stelle — wofern sie nicht durch den Gang ausgedrückt werden, zur Perforation der Conjunctiva hart am Rande führen, wornach dann die bekannten flacheckig granulirenden Auswüchse am conjunctivalen Augenlidrand entstehen — *daher wird auch an dieser Stelle ein Granulations-Gewebe durch Bacillen, aber nicht durch Kokken hervorgerufen.*

Hier kann ich die Beobachtung von einer besonderen Gattung von Akne an der Haut des Gesichtes, des Halses und Rückens anführen, welche Form unter mässigen Erscheinungen verläuft, aber unter der Haut liegende und nur an der Spitze zusammenhängende Knoten bildet, die viele Wochen hindurch andauern. — Als ich sie öffnen konnte, was freilich in der oculistischen Ordination sich sehr selten ereignet, fand ich ungewöhnliche Mengen kurzer zweigliedriger Bacillen in dichten Haufen wie aus reinen Culturen, aber keine Kokken. In diesen Fällen konnte ich die geimpften Agar- und Glycerinagar-Böden nicht gleich nach der Impfung in Wärmekasten von 32—37° bringen, sondern erst nach einigen Stunden oder am zweiten Tage. Diese Böden blieben vollkommen rein, gerade so wie nach Übertragung von Chalazioninhalt, wenn ich sie

nicht bald in die Wärme brachte. Wären daselbst Kokken gewesen, so würden sie alsbald ausserhalb des Wärmekastens wie bei Hordeolen gewachsen sein. Es scheint mir daher, dass ein aetiologischer Unterschied einerseits zwischen der durch Staphylokokken bedingten pustul. Akne, der Akne Meibomiana dem Hordeolum cutaneum und conjunctivale und anderseits zwischen der knotenförmigen Akne bestehe, die wochenlang dauert, mit Narbengewebe in der Tiefe der Haut endet und eher dem Chalazion ähnlich ist.

Nachdem ich keine Gelegenheit hatte, diese Gattung von Akne fernerhin zu untersuchen, theile ich bloss meinen Befund mit, ohne Anspruch auf Annahme dieser Anschauung zu erheben.

* * *

Ich gelange nun zu weiteren Nebenbefunden, die ich machte, als ich *frische* Staphylokokken-Culturen an die Lidränder von selbst »nicht skrophulösen« *Menschen* strich; schon am selben Abend klagten einige derselben über Schmerzen an den bestrichenen Stellen der Lider, am zweiten Tage fanden wir die Haut geröthet, auf ihr zahlreiche trübe Pustelchen wie Gries- oder Hirsekörner, die am zweiten oder dritten Tage bis zur Grösse von Hanfkörnern wuchsen, dann entstanden Schorfe und Geschwüre, die wir rasch mit $^1/_{1000}$ Sublimatlösung zur Heilung brachten. Diese Resultate experimentellen Ekzems, die keine zufälligen sein konnten, weil sie sich strikte wiederholten, ob man die Haut der Lider ohne Abwaschung bestrichen oder mit sterilisirtem Wasser sie abgewaschen oder vorher Seife, Alkohol und sterilisirtes Wasser zum Abwaschen benützt hat, geben volle Beweiskraft für die Forschungen *Straub*'s (19), welcher Staphylokokken in den Geschwürchen und unter den Krusten von Ekzem in der Umgebung des Auges, in den Nasenlöchern und an den Ohrenmuscheln von mit Ekzem der Lidränder und Phlyctaene (Ophthalmia scrophulosa) behafteten Kindern gefunden hat und mittelst angelegter Culturen Keratitis, Conjunctivitis, Schwellung des unteren Lidrandes und Ausfallen der Haare am unteren Lide beim *Kaninchen*, ja in einem Falle ein Bläschen am Rande der Cornea, welches einer Phlyctaene sehr ähnlich war, ebenfalls beim Kaninchen hervorgerufen hat.

Ausser dem bekannten, von *Carré* und *Schimmelbusch* publizirten Versuche dürfte auch die Erwähnung der interessanten Angabe *Leber*'s (20) am Platze sein, welcher positive Resultate bezüglich der Hervorrufung von Ekzemen mittelst Staphylokokken an der Haut des Arms anführt, wenn man auf die sterilisirte Haut ein Stückchen mit Kokken-Culturen befeuchteter Watta befestigt und sie vor Austrocknen schützt. Macht man mit der Impfnadel einige seichte Einschnitte, so zeigen sich schon am zweiten Tage Pusteln und später verbreiten sie sich von selbst weiter ringsum in der Umgebung. Hiedurch erklärt sich auch die Entwicklung der Gesichtsausschläge an Stellen, wo die sogenannten skrophulösen Kranken sich das abgesonderte Thränen- und Nasensekret, in welchem Kokken sich vorfinden, verwischen. Ähnliche Erfahrungen hat *Bockhart* bei Impetigo gemacht.

Meine positiven Resultate bezüglich der Hervorrufung von Ekzem an den Lidrändern bei Menschen, die überhaupt keinen sogenannten Habitus scro-

phulosus aufwiesen, zeugen nur um so mehr für die Kokken-Aetiologie der Blepharitis excematosa.

Welches pathologisch-histologische Bild ein derart erkrankter Augenlidrand darbietet, theilt *Weichselbaum* (21) mit, welchem Fukala einen exstirpirten kranken Lidrand zur mikroskopischen Untersuchung einsandte. Intensivste Anhäufung runder Zellen, hie und da ein feiner Fibrinfaden ist in den oberflächlichsten Hautschichten zu finden. Es handelt sich um einen entzündlichen Prozess der oberflächlichsten Hautschichten, der *erst secundär in den Wimperbalg dringt.* Hiemit stimmen auch meine Versuche überein, wie ich weiter anführen werde und welche beweisen, dass es nur selten gelingt, die Erkrankung der Wimperbälge hervorzurufen.

Auf Grund meiner Versuche wandte ich zur Behandlung Sublimat 1:1000 in zwei Fällen von sogenannter Blepharitis ulcerosa, die ich bisher mit allen möglichen Mitteln vergebens zu heilen versucht hatte, an. Ausser diesen zwei Fällen gelang es mir, wie bisher immer, verschiedene Fälle von Ekzem der Augenlider medicamentös so zu heilen, so dass nur eine Neigung zur Hyperaemie der Lidränder, Schuppenbildung mit der bekannten Conjunctivitis, zurückblieb (Seborrhoea).

In jenen zwei Fällen kam ich nicht zum Ziele, obgleich ich verschiedene Mittel anwandte: weisses Präcipitat mit Vaselin allein oder mit Zincum oxydatum, oder gelbes, rothes Präcipitat, Burov'sche Umschläge, Epilation, selbst Theer wie *Horner* (l. c.) angibt; alle diese Mittel verschlimmerten eher die Krankheit; am besten bewährte sich noch Argentum nitricum, bekanntlich ein sehr kräftiges Antisepticum besonders gegen Kokken.

Diese Fälle betrafen ein 8jähriges Mädchen, dessen Mutter angeblich an Husten litt, während der Vater gesund war. Vor 6 Monaten zeigte sich ein Ausschlag am Hinterhaupt zwischen den Haaren, der geheilt wurde, wornach sämmtliche Lider beider Augen erkrankten. Das Mädchen ist ziemlich gross, gut genährt, blond, die Haut auffallend fein, blass. Pediculi, mit welchen nach *Berlin, Königstein* (22) u. a. dieses Ekzem der Lider in Zusammenhang gebracht werden könnte, sind nicht vorhanden. Die Lidränder sind ungewöhnlich verdickt, mit gelben, trockenen, stellenweise halbkugelförmigen Schorfen, durch welche die Wimpern herausragen, bedeckt. Unterhalb der Schorfe ist der Lidrand fast wabenförmig; Geschwürchen neben Geschwürchen, welche feucht, blassgraulich-roth oder belegt sind und leicht bluten. Aus dem Boden treten die Wimpern hervor, die, sonst normal, nur manche an der Wurzel schwarz oder hackenförmig sind. Conjunctivitis chronica, die Haut der inneren Winkel ist trocken, geröthet, an der Carunkel findet man ein graues Klümpchen klebrigen feuchten Schleimes.

Der zweite Fall betrifft einen 20jährigen Studenten, der von dieser zeitweilig sich mildernden Erkrankung seit einigen Jahren heimgesucht ist; ich selbst kenne ihn seit 3 Jahren. Trotz verschiedenartiger Behandlung, Prophylaxis und Sorgfalt zeigen sich stets trübe Pusteln zwischen den Wimpern, aus welchen Schorfe entstehen; die Haut der Lider ist besonders an den oberen immer ungewöhnlich fett. Im vorigen Jahre trat bei ihm Ekzem des Kopfes

in den Haaren auf, welches fachgemäss lange behandelt wurde, bis ich dann Nitras argenti und Präcipitat gemischt mit Ichthyol in Gebrauch nahm. Seit dieser Zeit schwand das Kopfekzem vollständig und rasch, während das Ekzem der Lider noch weiter fortbestand. Bis ich auf Grund meiner positiven Versuche mit Staphylokokken mich überzeugt hatte, dass diese Mikroorganismen auf seborrhoischem Boden miteinwirken können und erst nach Einführung der antiseptischen Behandlung zunächst durch Waschungen und Umschläge mit Sublimat, dann durch Behandlung der Geschwüre und Granulationen mit Argentum nitricum entstand in einigen Tagen ein jäher, für den Erfahrenen bewundernswerther Umschwung. Diese Resultate sind aus der jüngsten Zeit, bestehen viele Monate, betreffen aber nur zwei Fälle, aus welchem Grunde ich mich eines allgemeinen Urtheils enthalte. Hier muss auch die Arbeit *Unna*'s (23) vom parasitären Ursprunge des Ekzems und die auf dem Material der dermatologischen Klinik des Prof. *Janovský* basirende böhm. Publikation Dr. *Mourek*'s (24) erwähnt werden. Durch ähnliche Versuche könnte mit einem Schlag, z. B. durch Einreiben von frischen Culturen in den Conjunctivalbalg bei erblindeten Augen entschieden werden, ob Phlyctaenen von Staphylokokken bedingt sind. *Burchhardt* (25), *Gifford* (26). Man kann aber nicht erwarten, dass diese Versuche sofort gelingen (Leber l. c. Congress), weil die mechanische und antiseptische Wirkung der Thränenflüssigkeit hier mit im Spiel ist. Ich untersuchte zwei Fälle breiter Phlyctaenen bakteriologisch und erhielt schon am zweiten Tage dichte reine Staphylokokken-Überzüge auf den Impfböden.

In letzter Zeit finde ich die Bestätigung für meine Anschauung auch in den Literaturberichten. *Trousseau* (27) erzählt in der Sitzung der französischen Gesellschaft der Oculisten am 1./V. 1893, er habe nach der Behandlung der Conjunctivitiden mit Sublimat bei Ekzema palpebrarum ungeahnte Erfolge.

»L'eczéma des paupières est une affection fort pénible pour les patients et désespérante pour le médecin, à cause de la difficulté de la guérision, des poussées successives et de la fréquence des récidives...

J'ai bientôt constaté que l'emploi de la même solution avait le meilleur effet sur la marche de la lésion cutanée.«

Es sind demnach meine Befunde betreffs der Mitwirkung der Staphylokokken beim Ekzem der Lider experimentell, bakteriologisch und klinisch bestätigt.

* * *

Abgesehen von den bereits erwähnten Krankheiten der Augenlider begegnen wir häufig genug Eiterungsprozessen, die sichtbar im Wimperbalge sich vorfinden. Wir erblicken am Grunde der Wimper eine trübe Pustel, deren Ränder oft wellenförmig sind und aus deren Mitte die Wimper herausragt. Zieht man das Haar aus, an dessen entweder weisslicher, zerzauster oder schwarzer hackenförmiger Wurzel — kann man, obzwar schwer, Kokken mikroskopisch nachweisen; es ist dies gewiss Folliculitis ciliaris suppurativa.

Auch solche Prozesse habe ich durch Aufstreichen von Staphylokokken in die Lidränder hie und da hervorgerufen.

Dieser Versuch war *verhältnissmässig* selten von Erfolg begleitet. Offenbar ist der Wimperbalg an seiner Oberfläche von Hornsubstanz und dem Sekret seiner Drüsen geschützt, sodass erst nach gewaltsamer Beseitigung und Einreibung, wie ich mich bei meinen Versuchen überzeugt habe, oder vielleicht gemäss *Roeder* (28) nach Bildung irgend einer Emulsion aus der katarrhalischen Flüssigkeit bei bestehendem Katarrh oder Stenose des Thränenkanals, die das schützende Sekret der Drüsen auflöst, Kokken in den Balg eindringen können. Ich untersuchte in dieser Richtung klinisch und bakteriologisch einen einzigen Fall, der für diese Krankheitsform typisch war.

Pet. Rud., 17 Jahre alter Schlosser. Der Vater starb an Tuberkulose. Als Kind litt er an englischer Krankheit und Scharlach, von seinem 11. Jahre, also seit 6 Jahren, ist er unablässig mit stets sich erneuernden Geschwürchen zwischen den Wimperhaaren behaftet. Thränen der Augen und Morgens Verklebung der Lider. Patient ist gross, von kräftigem Körperbau, schlaffer Muskulatur, das Unterhautbindegewebe eher weniger entwickelt, die Haut schmutzig grünlichblass. Die Wimpern ungewöhnlich lang, sonst normal. In den Augenwinkeln weisser schleimiger Überzug, die Conjunctiven im Zustande chronischen Katarrhs. Beim Druck auf den Saccus lacrymalis fliesst die Flüssigkeit nicht wieder zurück. Sondirung wurde nicht gestattet. Rechts *in der Mitte* der Lider oben zwei, unten drei Pusteln schmutzigweiss gefärbt, mit welligen Rändern, aus welchen ganz in der Mitte die Haare hervortreten. Nach der Extraction waren die Wurzeln der Wimpern weiss, zerzaust, unter dem Mikroskop waren dachziegelförmige abstehende Zellen, hie und da Kokken einzeln oder zu zweien beisammen zu sehen (Weigert-Gramm). Bedeutend stört hier das sich nicht entfärbende Keratohyalin. Das aus dem Balge sickernde Tröpfchen wurde auf Agar und Glycerin-Agar gebracht, was nach einigen Tagen, während welcher der Kranke nur mit Collyrium behandelt wurde und wieder Pusteln an den benachbarten Wimpern auftraten, wiederholt wurde. Immer entwickelten sich reine Staphylokokken-Culturen, u. zw. in einer Eprouvette mit Glycerin-Agar nur weisse, in den übrigen schwach, aber deutlich gelbe. Ebensolche reine Culturen erhielt *Straub* in derlei Fällen.

Wir nahmen sodann gründliche Waschungen der Lider mit Sublimat vor, wornach nicht allein sich die Pusteln nicht wiederholten, sondern auch der Katarrh und die Beschwerden aufhörten. Aber auch dieser Fall wurde nicht länger als 6 Wochen beobachtet. Dieser Fall, in welchem Eiterung der Bälge jener Wimpern sich entwickelte, an welchen gewöhnlich die Thränenflüssigkeit sich staut, nämlich in der Mitte der Lider, wenn der Abfluss behindert ist, könnte unter jene Fälle *Roeder*'s gezählt werden, in welchen sich aus der daselbst gestauten Thränenflüssigkeit an diesen Stellen Eiterkörperchen und aus dem Sekret der Drüsen der Lider eine Emulsion bildet, die mit den Staphylokokken in den Balg dringt und durch Infection Eiterung hervorruft.

Ich wollte mich überzeugen, ob die aus diesem Falle gewonnenen Staphylokokken-Culturen ähnliche Eiterungsprozesse an den Augenlidern hervorrufen.

Am 13./VI. wurden sie am ganzen Rande der Lider der rechten Seite bei einem 48jährigen Manne, der wegen seit Feber an beiden Augen aufge-

tretener Ophthalmoplegia exterior zur Ordination kam, aufgetragen. Am 15./VI. Nachmittags trat Jucken an den Lidern auf, die sich zu röthen und zu entzünden begannen. Am 16./VI. Früh ist das obere Augenlid sehr ödematös, geröthet, am nasalen Drittheil ein hartes, sehr schmerzhaftes Infiltrat, das am 18./VI. angeblich durchbrach, wobei viel Eiter sich entleerte. Am temperalen Rande des oberen Augenlides entwickelten sich 3 Hordeola, die Wimpern stehen zur Seite derselben.

Aus diesem Falle, in welchem mit Hilfe von Staphylokokken wieder Hordeola cutanea entstanden, ist zu sehen, dass das Eindringen der Kokken in die Bälge selbst sehr schwer erfolgen dürfte — deshalb ist diese Affection verhältnissmässig seltener und wird nur dort auftreten, wo noch einige andere Umstände den Zutritt der Mikroorganismen in den Balg erleichtern.

Dass aber auch dieser wenn auch seltene Prozess auf experimentellem Wege mittelst Kokken hervorgerufen werden kann, ist aus dem Falle XXIV *Cc* (experim. Theil) ersichtlich. Das Auffinden der Staphylokokken in diesen Prozessen an den Lidrändern wurde auch von Anderen erzielt, z. B. von *Widmark* (29) wurden in 17 Fällen von Blepharadenitis mit *Abszessen an den Wurzeln der Wimpern* Staphylococcus aureus und albus gefunden. Desgleichen von *Leber* und *Sattler* (32) (l. c. 369). *Boucheron* und *Ducloux* (30) fanden ebenfalls Kokken fast constant in Prozessen an den Rändern der Lider.

Diese Krankheit — echte *folliculitis ciliaris suppurativa*, ist sehr ähnlich der klinischen Form von Sycosis im Gesichte, deren gewöhnliche Form gleichfalls im Zusammenhange mit Staphylokokken steht. *Kronmayer* (31). *Ehrmann* (l. c.)

EXPERIMENTELLER THEIL.

Versuchsreihe *A*.

a) Umfasst die positiven Versuche bezüglich der Hervorrufung von Chalazion mit Hilfe von Injectionen von Chalazionbacillen, die aus menschlichen Chalazien gezüchtet wurden. (Abbild. 2, 4, 5.) Hierher gehört auch ein Theil der Versuche aus der Reihe C e, wo behufs Vergleichung auf einer Seite demselben Kaninchen pyogene Kokken, auf der anderen Seite aus Conjunctivitis fibrinosa gezüchtete, den aus Chalazien stammenden ganz ähnliche Bacillen subconjunctival injicirt wurden.

b) Negative Versuche nach Injection in die Mündungen der Ausführungsgänge am Rande der Augenlider.

c) Angaben über das Verhalten der Chalazionbacillen in der Linse, im Glaskörper, von wo dieselben bis auf das Chiasma gelangt sind. Vielleicht wäre da ein Zusammenhang mit Recidiven des Chalazion und sympathischer Ophthalmie (?). (Abbild. 6, 7.)

Versuchsreihe *Aa*.

26./XII. 1892. Mittelst einer sterilisirten Platinschlinge wurden auf ein ausgebranntes breiteres Uhrglas in sterilisirtes Wasser (das während der Uebertragung mit einem ausgebrannten Glasdeckel bedeckt war) Chalazionbacillen aus 9 Eprouvetten übertragen, damit eine wenigstens dünne Suspension von Bacillen entstehe, die langsam und wenig wachsen, sodass manche Culturen sehr spärlich sind. Die Bezeichnung »Rein-Cultur« wird als überflüssig nicht gebraucht; es ist doch selbstverständlich, dass immer eine und dieselbe Bacterienart in der Cultur, deren Reinheit sichergestellt wurde, gemeint ist.

Die Culturen waren folgende:

1. Glycerin-Agar ursprünglich angelegt vom Chalazion Č. F., das von heftigen entzündlichen Erscheinungen begleitet war.

2. Agar-Blutserum schräg vom 6./XI. angelegt aus Agar-Platte Nr. III Sv. K., die von mässig entzündeten Chalazien herrührte.

3. Glycerin-Agar vom 13./XII. angelegt aus Agar-Blutserum vom 6./XI. (ursprünglich aus Platte III Sv. K.).

4. Gewöhnliches Agar vom 9./XI. angelegt aus gew. Agar vom 22./X.

5. Glycerin-Agar vom 13./XII. angelegt aus Blutserum vom 14./X., das ursprünglich von einem mässigen Chalazion stammte, Chl. K. 25 /9.; diese Cultur wurde photographirt. (Siehe »Ueber die Aetiologie des Chalazion« T. II F. 3.)

6. Glycerin-Agar vom 13./XII. zweite Generation ursprünglich angelegt aus Theilen der photogr. Colonie III. Agarplatte auf Blutserumagar 6/XI.

7. Glycerin-Agar von 13./XII. aus Agar-Blutserum geimpft am 6./XI. aus Agar-Platte III.

8. Gew. Agar von 9./XI. angelegt aus gew. Agar vom 22./X.

9. Glycerin-Agar vom 13./XII. angelegt aus Agar-Stichcultur, ursprünglich aus III. photogr. Agar-Platte.

Siehe die Arbeit über die Aetiologie des Chalazion, wo die Mutterculturen beschrieben und auf Tafel II abgebildet sind. Vor und nach dem Experimente wurde die Reinheit der Bacillensuspension durch mikroskopische Präparate und durch Uebertragung auf Böden, wo sie weiter gezüchtet wurden, sichergestellt.

Die Eprouvetten, aus welchen die Bacillencolonien herausgenommen wurden, sind sorgfältig aufbewahrt worden, u. zw. zu dem Zwecke, um zu sehen, ob sich nicht später andere Mikroorganismen zeigen würden, die bei der Herausnahme der Chalazion-Cultur vielleicht eingedrungen wären; die Nährböden in den Eprouvetten sind aber eingetrocknet, ohne dass sich fremde, namentlich Kokkenculturen gezeigt haben. Die Suspension wurde in eine neue Pravazspritze mit Asbeststempel eingezogen, der Grund der Canüle wurde mit Paraffin umgossen. Ich war der Meinung, dass durch Injection der Bacillen in die Meibom'schen Drüsen, deren Ausführungsgänge vorher verschlossen oder verengt waren, oder wenn sie nach der Einspritzung durch Cauterisation geschlossen wurden, die Bacillen durch den Ausführungsgang nicht eliminirt

würden und leichter Entzündung hervorrufen könnten. Immer hielt ich mich an die bisher geltende Anschauung, das Chalazion wäre eine nur von den Meibom'schen Drüsen ausgehende Granulationsgeschwulst. Ich injicirte daher Thieren (2) mit verengten oder verschlossenen Ausführuugsgängen, indem ich die Canüle in die Conjunctiva am Rande in der Richtung der Meibom'schen Drüsen einbohrte, ausserdem aber noch an Stellen, wo die Meibom'schen Drüsen nicht obliterirt waren (2 Fälle) und bei bisher nicht operirten Thieren (2) und da stach ich die Canüle einige Millimeter vom Rande unter die Conjunctiva senkrecht auf die Richtung der Drüse nahe dem hinteren Tarsusrande, dort wo beim Menschen gewöhnlich Chalazion entsteht. In diesen *verschiedenen* Fällen rief ich Chalazien hervor. Demgemäss hat die Verengung oder Verschliessung der Ausführungsgänge keinen Einfluss auf die Entwicklung des Chalazion, während sie, wie ich in meiner vorhergegangenen Arbeit über die Lidrand-Cysten nachgewiesen habe, nur Ektasie, aber kein Granulationsgewebe hervorruft. Weil der Verlauf der Experimente bei allen Thieren fast derselbe war, führe ich nur drei Fälle als Repräsentanten an.

I. 26./XII. **Gelbes Kaninchen**, welches am rechten oberen Lide rückwärts eine grosse, kystische Ektasie, die excidirt wurde, ausserdem an allen Lidern mehrere graue ektatische Streifchen — links unten eine der excidirten ähnliche Kyste hatte.

Es wurde in die Streifchen subconjunctival an allen Lidern je an 2 Stellen injicirt, links unten in die Cyste. Ausserdem in die linke Ohrmuschel unter die zarte haarlose Haut einige Theile des Spritzeninhalts, in die rechte Ohrmuschel jedoch etwas mehr.

27./XII. Injection der Gefässe und Verdickung der Conjunctiva an den Injectionsstellen.

28. Deutlich sichtbare Anschwellung des subconjunctivalen Gewebes.

29./XII. Unterhalb der injicirten beweglichen Conjunctivalgefässe, die wie ein Netz auf Geschwülsten liegen, schimmert eine zähe Masse gelblich durch. Nach einer Incision links unten wurde ein Herd dichten gelblichen Eiters aufgedeckt, in welchem an Gläschenpräparaten deutliche, meist aber zerfallene Chalazionbacillen gefunden wurden. Zwei damit beschickte Glycerin-Agar-Böden blieben steril, auf einem dritten wuchsen 3 Colonien ganz weisser Streptococcen. Die Uebertragung des Eiters nach der Incision aus der Tiefe mittelst einer sich verbiegenden und ausgleitenden Schlinge war wegen der Zähigkeit und Klebrigkeit des Eiters und wegen der Unruhe des Thieres schwierig, wodurch die Verunreinigung bei Uebertragung auf den dritten Nährboden leicht erklärt ist.

30./XII. Am rechten unteren Lide ist in einem beginnenden Chalazion ganz ähnliches, subconjunctivales, mit einem Netze beweglicher Gefässe bedecktes Geschwülstchen sichtbar, desgleichen oben und links am oberen Lide. Auf der rechten Ohrmuschel ein grösseres, auf der linken ein kleineres walzenförmiges Geschwülstchen unter der fast normalen Haut. Im weiteren Verlaufe waren die Geschwülste lange gelblich besonders beim Ausspannen der Conjunctiva über dem Finger; später wurden sie blassröthlich

Das Chalazion am rechten oberen Lide resorbirte sich, was auch bei menschlichen beginnenden Chalazien öfter vorkommt.

2./III. 93, somit nach 9 Wochen, wurden die Geschwülste aus der Conjunctiva excidirt, desgleichen am 8./IV., somit nach 13 Wochen, aus den Ohrmuscheln und in Alkohol gehärtet.

II. **Albinotisches Kaninchen**, dem vor zwei Monaten ohne Resultat rechts in die *Ausführungsgänge* der Meibom'schen Drüsen eine dünne Suspension von Chalazionbacillen injicirt worden, vor einem Monate Verengerung der Meibom'schen Ausführungsgänge durch oberflächliches Glühen. Links mit Resultat (acne Meibomiana) wurden injicirt Staphylococcen 28./IX. (vor drei Monaten). Das Thier ist mit ektatischen Streifen an Stelle der Meibom'schen Drüsen behaftet.

Injectionen: Links in die Conjunctiva senkrecht auf die Drüsen weiter vom Rande und ebenfalls an anderen Stellen in der Richtung der Drüsen am Rande, hierauf oberflächliche Cauterisation des Randes mittelst glühender Pincette unten ganz, oben ein Drittheil. Rechts wurden zwei Injectionen in jedes Lid in Richtung der ektatischen Streifchen vorgenommen.

In die rechte Ohrmuschel ein Drittel der Pravaz'schen Spritze. 30./XII. Links am oberen Lide in der Mitte neben den Brandschorfen sind die Ausführungsgänge entzündet, enthalten einen gelblichen Inhalt, der unterhalb der injicirten Conjunctiva bis zu einem gelblichen subconjunctivalen Knötchen hinaufreicht.

Rechts ist in der Conjunctiva noch ein geschwollener Canal zu erkennen, durch welchen die Injectionscanüle eingedrungen ist. An der rechten Ohrmuschel ist ein weiches Knötchen ohne Injection der Hautgefässe sichtbar. Im weiteren Verlaufe bleiben die Geschwülste, nur verändert sich ihre gelbliche Färbung in's weissröthliche. Am linken oberen Lide in der Mitte ist nach der Verbrennung eine Narbe wie ein Einschnitt im Lidrande zu sehen, an welchem ein hanfgrosses Chalazion anliegt. Rechts am unteren Lide beginnt das ovale, unter einem Netze beweglicher Conjunctivalgefässe befindliche Geschwülstchen sich zu verkleinern, sodass es zum Zwecke der Untersuchung am 8./IV., somit nach 13 Wochen excidirt wurde

III. **Graues Kaninchen.** 7./VIII. 1892 wurden die Mündungen der Meibom'schen Drüsen oberflächlich am Lidrande abgeschabt — dann in die Ausführungsgänge Nadeln eingeführt und dann am 15./IX. mittelst Spritze Staphylococcus citreus eingeführt. Ektatische graue Streifen an Stelle der Meibom'schen Drüsen. Rechts Conjunctivitis mit reichlichem schleimigem Secret.

In beide Lider rechts und links wurde eine Suspension von Chalazionbacillen injicirt, die Canülen wurden direct am Lidrande eingestochen und in die Ausführungsgänge in Richtung der Meibom'schen Drüsen injicirt.

Die Conjunctiva war am linken Auge durch lange Zeit (rechts Katarrh) an den Injectionsstellen verdickt, trüb, teigig, injicirt, sonst war das Resultat negativ. Ein ähnliches Resultat, nur mit lange dauernder Verdickung der Conjunctiva, erhielt ich bei zwei Kaninchen, welchen in die Conjunctivaltasche nach dem Schnitte mit einer Schlinge der Inhalt eines eben gespaltenen

frischen menschlichen Chalazions eingebracht wurde. Dieser Versuch ist jedoch schwer durchzuführen wegen der unbedeutenden Menge des Inhalts des Chalazion, den man nicht leicht mit einer Schlinge oder Messer unter die Conjunctiva impft, auch wenn keine Blutung entsteht.

Am 2./III. 1893 wurde eine Cultur Chalazionbacillen aus Glycerin-Agar III, Generation vom 29./I. (angelegt 3./I. vom Kal.), in ein wenig sterilisirtes Wasser gebracht und mittelst Pravaz'scher Spritze in alle 4 Lider einige Millimeter vom Rande unter die Conjunctiva eingespritzt. Beim Einstechen links in das untere Lid drang die feine Canüle in das Conjunctivalgewebe, so dass sie von demselben fest umgeben war und es nothwendig wurde, sie etwas zurückzuziehen, damit die Flüssigkeit eindringen konnte.

An dieser Stelle entstand schon am nächsten Tage ein gelblichweiss belegtes Geschwür, 1 *cm* im Durchmesser, mit überhängenden Rändern.

4./III. Der Boden des Geschwüres erhaben, die Ränder überhängend, gelblich.

8./III. Im Geschwür Häufchen von Chalazionbacillen nachweisbar. An den übrigen Injectionsstellen war die Conjunctiva verdickt, trüb, teigig. 8./III. Rechts oben in dieser gerötheten Partie ein gelbliches, stecknadelkopfgrosses Knötchen. Ausserdem wurde rechts in der Ohrmuschel an 2 Stellen injicirt, woselbst wieder ein Knötchen sich entwickelte, das am 8./IV. excidirt wurde.

Reihe *Ab*.

V. Lad. 15jähriger Realschüler. Die Conjunctiven der Lider und der Übergangstheile geschwollen, die Gefässe stark injicirt, mit deutlich hervortretenden froschlaichartigen Körnern besäet.

27./IX. Chloroformnarkose, hierauf links nach Eintropfen von 5% Cocainlösung und gründlicher Desinfection mit Sublimat, Auskratzen der Körnchen mit dem Löffel nach *Sattler*. Rechts wurden in die Ausführungsgänge der Meibom'schen Drüsen von den Mündungen aus am Rande an 8 Stellen am oberen und unteren Lide zu je 4 Injectionen einer einen Monat alten Bouillosuspension von Chalazionbacillen gemacht.

Am 28./IX. sind an den Lidrändern kaum die Canulenstiche zu erkennen, aber keine Reaction, auch in den folgenden Tagen nicht.

13./XI. Chl. Kar. Diesem Patienten wurde ein beginnendes Chalazion am unteren Lide des linken Auges beim äusseren Winkel exstirpirt, vorher wurde eine 5perzentige Cocainlösung unter die Haut des unteren Lides in der Weise eingespritzt, dass das Anästheticum seine Wirksamkeit nach der ganzen Breite des Lides entfalte. Es wurde nämlich eine längere Canule von der äusseren Commissur eingeführt, subcutan bis zum inneren Winkel geschoben und beim Zurückziehen wurde die Cocainlösung längs des ganzen Lides injicirt. Auch in das Innere des Conjunctivalsackes wurde 5% Cocain eingetropft. In der Mitte des unteren Lides wurde in 2 Meibom'sche Drüsen ungefähr 2 *mm* vom Rande je ein Tropfen einer Suspension von Chalazionbacillen in sterilisirtem Wasser injicirt, die einer Cultur von Blutserum, angelegt ursprünglich 31./X. aus Agarplatten Sv. K., entstammten. Negatives Resultat.

6./XI. Zd. H. 12 J. alt. Gross, von kräftigem Körperbau, Muskulatur und Unterhautbindegewebe gut entwickelt, Teint zart, blass, Atrophia pap. partial. Strabismus convergens praecip. o. s. Nystagmus.

Die Chloroformirung erfolgte wegen der Operation des Strabismus am linken Auge, wobei der Rectus internus tenotomirt und nach *de Wecker* eine Falte der Tenonschen Scheide oberhalb des äusseren geraden Muskels gebildet wurde. Am rechten Auge, dessen Lider und Conjunctivalsack zuvor mit 0·10 : 100 Sublimat gründlich gereinigt worden waren, wurde mit der Canule einer Pravazspritze, die mit einen Monat alten, von Glycerin-Agar-Culturen stammenden Chalazionbacillen befeuchtet war, an 8 Stellen in die Ausführungsgänge der Meibom'schen Drüsen eingestochen. An 3 Stichstellen des oberen Lides entstand sofort Röthung des Lidrandes, nach dem Einstechen unbedeutende Blutung.

7./X. Keine Reaction, es sind bloss die gerötheten Stiche an den Stichstellen bemerkbar.

8./X. Lidränder normal.

In einem Falle rieb ich eine Cultur von Chalazionbacillen in den Conjunctivalsack bei einem jungen Manne ein, dem einst vorher das Auge enukleirt worden, gleichfalls ohne Resultat.

C

Am 30./X. wurden 2 Chalazionculturen vom 14./X. genommen, die somit 16 Tage alt waren, von directer Chalazioncultur Chl. K. vom 25/IX. stammend und eine zweite vom 22./X., daher 8 Tage alte, aus Blutserum vom 14./X. stammende; dieselben wurden mit einer Schlinge auf ein steriles Uhrglas übertragen und mit einem Deckel bedeckt. Die Thiere erhielten ein Körnchen Merck'sches Cocain in den Conjunctivalsack.

Lichtgelbes grosses Kaninchen.

Injectionen.

Links.	Rechts.
In einige Drüsenausführungsgänge direct ungefähr 2—3 *mm* vom Rande in das Bindehautgewebe. Keine Reaction.	In die Drüsenausführungsgänge ganz am Rande und $^1/_3$ Spritze unter die Rückenhaut.

Ein Kaninchen von Hasenfarbe wurde behufs Unterscheidung von den übrigen zwischen den Augen enthaart.

In die Mündungen der Ausführungsgänge an dem Rande der Lider.	In die Ausführungsgänge der Drüsen am Rande.
In die Vorderkammer.	In die Vorderkammer.
1./XI. Viel Schleim im Conjunctivalsacke.	1./XI. Pericorneale Injection.
Pericorneale Injection.	Die Pupille getrübt, an den Rändern plastische blassgraue Exsudate.
In der Pupille graue Exsudate dünn, am Rande der Pupille dichter.	

Das Bild einer ziemlich heftigen Iritis, nach welcher hintere Verklebungen und eine unregelmässige Pupille zurückgeblieben sind.

Graues Kaninchen.

Links.	Rechts.
In die Ausführungsgänge der Meibom'schen Drüsen direct *in die Mündungen* am Lidrande.	In die Meibom'schen Ausführungsgänge, aber *durch die Conjunctiva* nahe am Rande.
Am Rücken subcutan $^1/_3$ Spritze.	
In die vordere Kammer.	In die vordere Kammer.

1./XI. Ziemlich starke pericorneale Injection, Exsudationen in der Pupille, besonders beim Rande, aus welchem sich Synechien entwickeln und Unregelmässigkeit der Pupille.

Bis 27./XI. traten keine besonders zu erwähnenden Veränderungen auf. Seit dieser Zeit habe ich das Thier nicht untersucht, in der Meinung, dass der Prozess geheilt sei, bis es am 15./I. 1893, somit nach 50 Tagen verendete.

Im linken Auge waren ausser den Synechien mit dem Ophthalmoskop einige kataraktöse Streifchen in der Linse zu sehen, im rechten Auge nur Synechien.

Bei der Section fanden wir das Bild einer schweren Erkrankung, wie ich ein solches bei meinen Versuchsthieren zu sehen bisher noch keine Gelegenheit hatte.

Der Bauch bedeutend aufgetrieben, der Magen erheblich erweitert, mit Brot, Kartoffeln und Getreidekörnern überfüllt, an den Wänden eine starke Schleimschichte oder eine croupähnliche Membrane, die man wegwischen konnte. Unter derselben ist die hämorrhagische Schleimhaut, die Hämorrhagien sind in Streifen, stellenweise wie obliterirte Gefässe, stellenweise wie eine von Epithel befreite Schleimhaut und dann in der Umgebung von kirschrother Farbe.

Die Leber blassbraun, mit einer Menge hämorrhagischer Flecke, die aus kleineren, bis fast 1 *cm* in die Tiefe reichenden zusammengesetzt sind.

Die Milz schwärzlich, geschrumpft, das Peritoneum trüb, in seiner Höhle ungefähr 20 Gramm einer trüben Flüssigkeit. Die Lungen welk, blass. Die Organe wurden bisher nicht mikroskopisch untersucht.

Schwarzes Kaninchen und Albinos.

Beiden wurde injicicirt:

In beide Vorderkammern.

In die Meibom'schen Ausführungsgänge *durch die Conjunctiva* am Rade der Lider.	*In die Mündungen* an den Lidrändern.

1./XI. Unbedeutende pericorneale Injection. In der Pupille schwache Exsudate am Rande.

Weisses, schwarz geflecktes und gestreiftes (nicht albinotisches) Kaninchen.

Injection in beide vorderen Kammern und in die Ausführungsgänge der Meibom'scheu Drüsen von der Conjunctiva aus der linken Seite, *in die Mündungen* derselben am Lidrande auf der rechten Seite.

Am 1./XI, somit 2 Tage nach der Injection, wurde pericorneale Injection mässigen Grades, in der rechten Pupille kaum sichtbare hintere Synechie, in der linken Pupille oben ein breites gezähntes graues Häutchen gefunden.

Am 27./XI. 1892 waren am Pupillen-Rande der Regenbogenhaut ein kleines blassgraues Knötchen und in der Linse feine gestreifte Trübungen zu sehen

Am 15./I. 1893 fand ich eine unbedeutende pericorneale Injection am linken, ehedem von einer schwereren Iritis betroffenen Auge, die vordere Kammer ist eng, Irisparenchym ist trüber als rechts; die Pupille ist in den oberen zwei Drittheilen sichtbar, trüb, kein Reflex aus der Tiefe. An der unteren und etwas mehr temporalen Seite der Pupille liegt eine gelbweisse Masse wie ein Kegel, dessen Basis das untere Drittheil der Pupille bildet, während die Spitze in die vordere Kammer nach aussen unten reicht, auf der Fläche der Regenbogenhaut liegt, ohne den Winkel der Kammer zu erreichen. In dieser gelblichweissen kegelförmigen Masse sind irgendwelche rothe Flecke zu sehen. Die Septa der Regenbogenhaut sind von ausgebreiteten Gefässen besonders über der Masse durchsetzt.

Dieses Bild erinnerte mich bezüglich der Farbe an syphilitische Condylome und hinsichtlich der Form an tuberkulöse Granulome, doch war hier kein Zerfall, auch kein Hypopyon vorhanden.

Diesen seltenen Befund wollte ich mit möglichster Behutsamkeit verarbeiten. Ich nahm die Enukleation in der Aethernarkose vor.

Mit einem schmalen Graefe'schen Messer spaltete ich dann die Cornea aussen unten, um einen Zugang für die Platin-Schlinge zur Masse in der vordern Kammer zu erlangen. Ich impfte von der Spitze des Kegels der Masse verschiedene Böden, *welche alle steril blieben*; in den Strichpräparaten war kein überzeugender Befund zu sehen.

Der Bulbus wurde in Alkohol gehärtet und später im Celloidin geschnitten. Bei der mikroskopischen Untersuchung wurde in der vorderen Kammer die Masse aus runden, dicht gelagerten, mit Linsenfasertheilen untermischten Zellen zusammengesetzt gefunden, nur hie und da fand man auch Spuren von Bluterguss.

Hie und da konnte man Pigment-Klümpchen uvealen (?) Ursprunges sehen. Die vorderen Partien der Linse waren in Detritus verwandelt, die übrigen jedoch, besonders die Corticalis, in Fasern und Kugeln zerfallen.

In der vorderen Kammer konnte man in jener ganzen Granulationsmasse keine Bacillen nachweisen, dafür aber in der Linse; gewöhnlich zumeist dort, wo sie in Fasern zerfallen war, ist eine ungewöhnliche Menge von Chalazionbacillen der Mehzahl nach in solchen Formen, wie sie sich in jüngeren Chalazien und in jüngeren Culturen vorfinden. Um allen Anforderungen

zu genügen, wurde auch die Untersuchung auf Tuberkelbacillen vorgenommen, aber ohne Resultat.

Dieser Fall, in welchem nach Injection von Chalazionbacillen in die vordere Kammer sich nach zwei und ein halb Monaten eine Granulations-Masse in der vorderen Kammer fast ohne entzündliche Erscheinungen entwickelt hatte, wäre sehr instructiv, wenn er nicht vereinzelt wäre. Er wäre deshalb von besonderer Bedeutung, weil die Bacillen ausser der Masse, deren Ursache sie gewiss waren, üppig gedichen, ihre Aufsuchung daher in der Granulationsmasse sowohl bakteriologisch als auch mikroskopisch ohne Erfolg geblieben war. Auch das granulirende Chalaziongewebe könnte immer stellenweise — in Knötchen — durch die Anhäufung von Bacillen nur irgendwo in Nestern bedingt sein, wie dies z. B. in der Arbeit »Über die Actiologie des Chalazion« auf Abbild. 11 gezeichnet ist. Dies sind allerdings blosse Vermuthungen. Das Thier verendete später an Intussusception der Gedärme; ausser dieser Erkrankung wurde bei der Section nichts Wesentliches gefunden.

Lichtgelbes Meerschweinchen.

30/X. 1893. In die Peritonealhöhle wurde eine volle Spritze einer Suspension von Chalazionbacillen ohne Resultat injicirt, das Meerschweinchen wurde viele Monate hindurch beobachtet, ohne irgend welche Störungen aufzuweisen.

7./V. 1893 wurde eine Bacillensuspension, die aus Conjunctivitis fibrinosa stammten und die den Chalazionbacillen nach biologischer und morphologischer Eigenschaft ganz ähnlich sind, zubereitet und in den Glaskörper des linken Auges je einem Kaninchen und Meerschweinchen und vier Katzen injicirt (wenige Tropfen). Bei den letzteren war der Erfolg negativ.

Das Meerschweinchen verschied schon den 15./V.; bei der Section konnten wir keine begreifliche Todesursache nachweisen, in den Organen fand man nur einen Grad der fettigen Degeneration.

Nach Eröffnung des Schädels und Aufschneiden der Dura mater wurde das Gehirn in seiner vorderen Partie vorsichtig aufgehoben; rings um das Chiasma schien die Pia mater stärker injicirt zu sein; von der rechten Seite des Chiasma, somit von der dem injicirten Auge entgegengesetzten Seite, wurde mittelst einer feinen Platinschlinge auf vier Glycerin-Agar geimpft. Drei blieben vollständig rein, auf dem vierten wuchs eine einzige typische Colonie von Chalazionbacillen, die ich auf weitere Böden übertrug und mikroskopisch untersuchte. Bei einem *Kaninchen*, welches nach 6 Wochen an eitriger Entzündung des inneren Gehörganges zu beiden Seiten, die sich vielleicht aus den Geschwüren und Krusten der Ohrmuschel (inwendig), an welchen diese Thiere öfter leiden, entwickelt hatte, verendet war, wurden aus dem Glaskörper des geimpften Auges eine Menge Bacillencolonien gezüchtet. Aus diesen positiven Versuchen geht hervor, dass die Chalazionbacillen verhältnissmässig lange sich in der Linse erhalten, Granulationsgewebe hervorrufen, auch im Glaskörper lange vegetiren, ja von hier aus sogar auch auf das Chiasma gelangen können.

Versuchsreihe *B*.

Versuche mit abgestorbenen Tuberkelbacillen, zu dem Zwecke unternommen, um nachzuweisen, ob abgestorbene Bacillen mit dem Chalazion in Zusammenhang stehen. Die Versuche blieben negativ, es trat nichts dem Chalazion Ähnliches ein. Die injicirten Bacillen konnte man noch nach 4 Monaten färben, was auch bezüglich des Chalazion öfter möglich wäre, wenn solche dort vorhanden wären.

a) Injectionen: In die vordere Kammer eine schwache Bacillensuspension, oder Wasser, in welchem Bacillen gekocht wurden. *Iritis.*

In den Mündungen der Meibom'schen Drüsen; negativ.

b) Injection einer *dichten* Suspension in die Drüsenmündungen, in die Lider und Kammern. *Abszess,* Abbild. 8 und 9.

Reihe *Ba*.

Am 9./VII. 1892 wurden zwei Tuberkelbacillen-Culturen α, β, einen Monat alt, durch Sonnenstrahlen, Kochen in sterilisirtem Wasser und Erhitzen in Dampf bis 99° getödtet. Auf Glycerin-Agar und Blutserum wuchsen sie nicht weiter.

Am 10./VII. 1892 wurden Kaninchen und Meerschweinchen kleine Schnitte mit der Lancette in der Cornea, zumeist oben (nach Einlegung einiger Körnchen Merck'schen Cocains in den Conjunctivalsack) beigebracht, sodann wurde die Suspension durch die Wunde in die vordere Kammer injicirt. Vor der Injection wurde immer etwas von der Suspension auf Deck-Gläschen zur Untersuchung abgetropft, desgleichen nach Beendigung aller Versuche. Mittelst einer anderen Pravaz'schen Spritze wurde eine sehr geringe Quantität Flüssigkeit in die Ausführungsgänge der Meibom'schen Drüsen am Lidrande, immer an 3—4 Stellen des Lides eingespritzt, oder es wurde wenigstens der Versuch solcher Einspritzungen gemacht. Die Hälfte des Inhaltes der Eprouvette α, wie auch des von β wurde jede abgesondert auf je ein sterelisirtes Uhrglas ausgegossen, welches während der einzelnen Akte des Versuches mit einem Deckel zugedeckt wurde.

Ein grosses gefleckte Kaninchen, welches an beiden Corneen unbedeutende Narben aussen oben beim Limbus nach vor mehreren Monaten erfolgten Implantation von Partikeln menschlicher Chalazien aufweist.

Links wurde in die Lider und Kammer injicirt:	Rechts in die Kammer
aus Eprouvette α.	aus Eprouvette β.
In den Lidern trat keine Reaction auf.	
Die Wunden der Hornhäute sind rasch vollständig vernarbt.	
11./VII. Unbedeutende pericorneale Injection, besonders oben bei der Wunde; man sieht in der Kammer,	11./VII. Am Nasalrande der Pupille grauweissliche Punkte. Gefässinjectionen unbedeutend.

namentlich in der grauweisslichen Pupille, schimmelähnlich aussehende Massen.

12./VII. Bei der Wunde in der vorderen Kammer ein gelbliches, senkrecht nach unten gehendes Streifchen. In der Pupille, besonders beim Nasalrande und im Winkel der Kammer vorwiegend temporal klumpenförmige, grauweissliche Massen.

14.—15./VII. Injection und Masseanhäufung in Abnahme.

17./VII. Aus der Pupille schwindet die Masse. Injection nicht vorhanden.

24./VII. Ringförmige hintere Synechie.

12./VII. Die Wunde mit grauweisslichen Rändern.

14.—15./VII. Keine Injection, bloss kleine Synechie.

Grosses schwarzes Kaninchen.

Links α. Rechts β.

11./VII. Pericorneale Injection überhaupt unbedeutend, 14.—15./VII. kaum bei der Wunde; an den Lidern trat keine Reaction ein, die Wunden sind rasch gradlinig verheilt.

Einige weissgraue Punkte am Rande der Pupille.

12./VII. Diese sind fast geschwunden.

Am 17./VII. ist nur eine sehr feine Narbe zu erkennen.

22./VII. vollständig ohne Reaction.

An der Regenbogenhaut und am Pupillenrande eine Menge wie schimmelförmiger Punkte.

12./VII. Das gleiche auch in der Pupille.

14.—15./VII. Abnahme.

17./VII. Diese Massen bilden an dem unteren $^3/_4$ Umfange der Pupille einen Saum.

22./VII. Die Pupille verengt, der Saum ist heute grau, an der Cornea in der Mitte auf der Oberfläche ein feines Fleckchen.

29./VII. Ohne Reaction. Synechia annularis.

Graues grosses Kaninchen.

Während des Schnittes Zucken mit dem Kopf, sodass der Schnitt perifer, gross wurde und Prolapsus iridis eintrat.

Sehr kleiner Schnitt.

11./VII. Eiter zwischen den Wimpern und in der Conjunctiva, Injection bedeutend, die Cornea weisslichgrau getrübt.

14.—15./VII. Wenig Schleim, Injection geringer, Prolaps flach, die Cornea wird von unten her durchsichtig.

17./VII. Injection nur beim Prolaps, der blassgrau ist, die an demselben anliegende Cornea getrübt.

22./VII. Prolaps flach, vernarbt.

27., 29./VII., 1./VIII., 6./VIII., 7./VIII., 9./IX. Keine Reaction oder Veränderung. Heilung.

11./VII. Reaction unbedeutend, bei der Wunde weissliche, senkrechte, gestreifte Trübung.

12./VII. Keine Injection, die Trübung geschwunden.

17./VII. Die Narbe kaum zu erkennen.

Gelbes ausgewachsenes Kaninchen.

Links α.

11./VII. Die Wunderänder getrübt, Injection ziemlich bedeutend.

17./VII. Narbe sichtbar, stark.

22./VII., 27./VII., 29./VII., 1./VIII. Keine Veränderungen.

Rechts β.

Durch das Zucken beim Schnitte drang die rasch entfernte Lancette nicht senkrecht in die Kammer, sondern es entstand eine Tasche in der Cornea, in welche injicirt wurde.

An der Injectionsstelle ein gelblicher Fleck unter der oberflächlichen Öffnung der Wunde.

17./VII. Narbe kaum sichtbar.

Graues junges Kaninchen.

Nach dem Schnitte entstand ein kleiner Prolapsus iridis.

11./VII. Auf beiden Seiten unbedeutende pericorneale Injection. Bei der Wunde ist eine geringe, senkrechte, streifförmige Trübung, welche später geschwunden ist.

22./VII., 27./VII., 29./VII., 1./VIII., 6./VIII., 7./VIII., 9./IX., 16./IX. keine Veränderungen.

Graues, ganz junges, kleines Kaninchen.

Trotz der ungewöhnlichen Unruhe des Thieres und den entstandenen Vorfällen der Regenbogenhaut wurde die Spritzencanule eingeschoben und etwas Flüssigkeit eingespritzt. Das Thier verendete am 21./VII. wie andere solche junge Thiere unter Durchfall und Auftreibung der Bauchwand. Die Prolapse waren flach, in den Kammern war weder Eiter noch Exsudat, in den Organen wurde nichts Auffallendes vorgefunden.

Gelbes Meerschweinchen.

Links α.	Rechts β.
11./VII. Nur Trübung der Hornhaut bei der Wunde.	Nach dem Schnitte trat geringer Prolapsus iridis ein.
12./VII. Keine Veränderung.	11./VII. Die Cornea insbesondere beim Prolaps mässig weisslichgrau getrübt.
17./VII. An der Schnittstelle ein kaum sichtbarer Fleck.	12./VII. Ganz unbedeutende Trübung beim Schnitt.
	13./VII. Die Trübung schwindet.
	14.—15./VII. Status idem.
	17./VII. Unbedeutender, punktförmiger, in der Narbe eingeheilter Prolaps.

17./VII. Fall aus einer Höhe von zwei Metern ohne Folgen.
27./VII., 29./VII., 6./VIII., 7./VIII. keinerlei Veränderungen.

Schmutziggelbes Meerschweinchen.

Nach dem Schnitte Prolapsus iridis von Stecknadelkopfgrösse.

In den nächsten Tagen ist nur Trübung der Cornea, besonders nächst der Wunde zu sehen.

17./VII. Die Hornhaut rings um den Schnitt, besonders nach unten über der Mitte ist grauweisslich getrübt; in dieser Trübung, etwa am Orte der Wunde, befindet sich ein gelblicher Punkt, um welchen Gefässe in die Hornhaut gehen.

29./VII. Nur eine Narbe mit vorderer Synechie.

10./IX. Keinerlei Veränderungen.

11./VII. Unbedeutende, nur wie ein Hauch sich darstellende Trübung der oberen Partie der Cornea bei der Wunde.

12./VII. Status idem

17./VII. Eine kaum sichtbare, punktförmige Partie der Regenbogenhaut ist in der Wunde eingeheilt.

Alle diese Thiere wurden viele Monate hindurch, ja bis auf den heutigen Tag gepflegt, ohne dass sich etwas gezeigt hätte, was der Aufzeichnung werth gewesen wäre. Es waren bloss hintere Synechien zu sehen, welche man entweder nur durch die nach der Verletzung der Cornea entstandene Entzündung der Regenbogenhaut hätte erklären können, wogegen aber zahlreiche andere Versuche sprechen, in welchen nach solchen Operationen nicht diese schimmelförmigen Exsudationen enstanden sind, oder man könnte sie auch vielleicht aus der Reizung in den vorderen Kammern durch die feinen Agarpartikel erklären, die mit den Culturen von den Böden abgekratzt wurden. Letztere Einwendung werde ich durch einen nachfolgenden Versuch entkräften. Es erübrigt nur der Schluss, dass abgestorbene Tuberkelbacillen oder deren Pro-

dukte in geringer Menge Iritiden mit Exsudaten hervorrufen, die nicht den wolkigen grauweissen fibrinösen Massen ähnlich sind, welche die in die Vorderkammern eingelegten Fremdkörper einhüllen, wie ich dies öfter gesehen habe nach der Implantation von 15 Chalazien in 30 Augen und von Theilen des Trachoms in einer anderen Reihe von Versuchen. (Einige der angeführten Thiere wurden später zu anderen Experimenten an den Augenlidern bezüglich der Obliteration der Ausführungsgänge der Meibom'schen Drüsen verwendet.)

Alle diese Versuche an acht Thieren wurden gleichzeitig vorgenommen. Nach dem Versuche wurden die beiden übrigen Hälften der Culturen α und β, welche nicht benützt worden waren, zusammengegossen und neuerdings am Bunsen'schen Brenner gekocht, wobei freilich die Eprouvette auch oben angebrannt und mit sterilisirter Watta und Kautschukmembran verschlossen wurde. Diese zusammengegossenen Culturen wurden am 25./IX. neuerdings gekocht, überprüft und zu weiteren Versuchen benützt. Das Präparat vom Reste in der Spritze, welcher ebenfalls auf Glycerin-Agar-Böden, Blutserum und auf Deckgläschen gespritz wurde, siehe Abbild. 8.

Die Böden blieben steril.

Albinotisches, ausgewachsenes Kaninchen.

25./IX. In beide Vorderkammern wurde reichlich gelbliches, durchsichtig reines Wasser, welches in der Eprouvette oberhalb des Bacillenniederschlags gestanden war, eingespritzt. Um die Versuche exact ausführen zu können, luxirte ich den Bulbus, führte vorsichtig eine feine Canule in die Kammer ein, reponirte sodann das Auge und injicirte hierauf so, bis die Tension sich steigerte. Nach diesen Injectionen wurde sodann der dichte, am Boden der Eprouvette befindliche Bacillenniederschlag in zwei Pravazspritzen eingezogen und aus einer derselben wurden kleine Injectionen in die Ausführungsgänge der Meibom'schen Drüsen vom Lidrande nur auf der rechten Seite gemacht. Bei diesem Kaninchen waren die Mündungen der Ausführungsgänge am Lidrande wegen Mangels an Pigment, mit welchem sie sonst eingesäumt sind, sehr undeutlich zu sehen, ausserdem trat nach dem Einstechen eine ziemlich starke Blutung aus den Lidrändern ein, die sich sonst nicht einzustellen pflegt.

27./IX. Zwischen den Wimpern Schleim; in der Conjunctiva der Lider, auf der rechten Seite ist unbedeutende Schwellung und Gefässinjection zu sehen. Die pericorneale Injection am rechten wie auch am linken Ange gering, die Pupillen sind unregelmässig mit einem feinen, grauen wie Schimmel, gitterförmigen Überzug umsäumt, die linke Pupille ist enger. Weiter traten keine Veränderungen ein, es blieben nur ringförmige Synechien zurück.

Aus diesem Versuche geht hervor, dass destillirtes Wasser, in welchem Tuberkelbacillen wiederholt gekocht und bis auf 90° erhitzt worden sind, überdies durch zwei Monate als Bodensatz gelagert haben, somit die über den am Boden befindlichen Bacillen stehende gelbe klare Flüssigkeit ohne Agarpartikel auch eine leichte Iritis wie in den vorhergegangenen Fällen hervorrufen kann.

b

In derselben Weise wurde zwei Kaninchen bloss in die rechten Augen in die Vorderkammern mit der oben erwähnten zweiten Spritze eine grosse Menge ganz dichter abgestorbener Tuberkelbacillen und ausserdem wieder grössere Quantitäten in die Meibom'schen Drüsen injicirt. Wegen des sehr ähnlichen, fast gleichen Verlaufes beider Fälle genügt die detaillirte Beschreibung eines derselben.

26./IX. Tags hierauf sieht man rechts eine Menge Schleim zwischen den Wimpern und im Conjunctivalsacke, der Lidrand ist in der Haut und an der Conjunctiva an der Injectionsstelle geröthet, die pericornealen Gefässe sind bedeutend injicirt, die ganze Cornea, besonders oben, wie angeraucht.

27./IX. Status idem, nur ist die Cornea etwas weniger getrübt, sodass man die trübe, wie verwischte Zeichnung der Regenbogenhaut sehen kann; in der Pupille erblickt man fadenförmige Massen wie Gitterchen, quer über die Pupille, auch Punkte, durchwegs von grau-gelb-grünlicher Farbe; ähnlich ist auch die Umsäumung des Pupillenrandes.

29./IX. Viel eitrigen und schleimigen Sekretes, die Lider zusammengepresst. In der ganzen Dicke der Lider fühlt man Knoten, die Haut brennend roth, die Conjunctivalgefässe stark injicirt, die Gefässe rings um die Cornea überfüllt, an der Regenbogenhaut grün-gelbliche Massen, welche auch die Pupille ausfüllen, die verengt ist. Das Thier zeigt bei der Untersuchung eine hochgradige Reaction, u. zw. schon bei der blossen Berührung der Lider.

2./X. Zwischen den Wimpern viel vertrockneten Schleims, aus der Augenspalte entleert sich reichlich eitriges Sekret, die Lider sind geschwollen, die Haut gedunsen, heiss, die Conjunctiva durchgehends verdickt, die Gefässe ungewöhnlich stark injicirt, in der ganzen Kammer grünlich-gelber Eiter.

12./X. Die Lidränder sind mit braun-gelben Schorfen bedeckt, in den Lidern über dem Rande ist eine Perforation von Eiter, die Öffnung ist wie von zerfransten Rändern umgeben, im Conjunctivalsacke viel eitriger Schleim, die Injection der Gefässe bedeutend, namentlich rings um die Cornea, in welcher man oben beim Limbus die Perforationsöffnung mit schmutzig gelblich-grauen Rändern und mit klebenden Fäden weisslichen Eiters sieht, in der Mitte der Perforationsöffnung aber befindet sich der schmutzig weisslich bedeckte Prolapsus Iridis; die Kammer ist sehr tief, die Zeichnung der Regenbogenhaut vollständig verwischt, — in der Kammer oben sieht man noch ziemlich viel dicken Eiters, welcher fast ein Drittheil der Kammer einnimmt, rings um den Prolaps überfüllte Gefässe. Im Eiter der Lidabszesse und in den den Prolaps bedeckenden Massen wurden Tuberkelbacillen gefunden. Im weiteren Verlaufe verheilten die Lider, es trat nur mässiges Ektropion ein, die conjunctivale Eitersekretion und die Injection der Gefässe dauerte sehr lange, die Cornea war stets trüb, wurde ektatisch, besonders temporal unten entwickelte sich Ektasie der Ciliargegend. In der sehr tiefen Kammer waren stets schmutzig gelblich-weisse Massen sichtbar, welche fast ein Viertheil der

Kammer ausfüllten; der Prolapsus vernarbte allmählich. Hiebei war das Thier sehr munter, nahm an Gewicht zu.

Es wurde am 6./II. 1893, somit nach 4 Monaten getödtet, und wurde dann folgender Status aufgenommen: Grosses, schweres, gut genährtes Kaninchen.

Rechts die oberen und unteren Augenlider am Rande gekerbt, das obere etwas mehr nach aussen umgestülpt, an der Fläche der Lider über dem Rande sichtbare eingezogene Narben, die eine Änderung der Lage der Ränder bedingen.

Die Hornhaut stark gewölbt, trüb, besonders in der Mitte, aussen unten übergeht sie in die bedeutende bleigraue Ektasie der Bulbuswand in der Gegend des Corpus ciliare. Innen oben beim Limbus, theilweise in demselben ist eine dunkle Stelle rund, hanfkorngross (vernarbter Prolaps), von Narben eingeschlossen; unterhalb dieser Stelle in der Kammer, besonders unten auf 3 *mm*, ausserdem im Winkel der Kammer rings um den Prolapsus ist eine dichte schmutziggelblichweisse Masse angehäuft.

Der Bulbus wurde enucleirt und die Hornhaut oben mit einem sterilisirten Gräfe'schen Messer mit einem schrägen Schnitt zerschnitten. Mit der Schärfe gegen sich wurde aussen oben eingestochen und das Messer durch die Massen in der Vorderkammer nach Unten innen so geführt, dass der untere grössere Theil behufs Härtung in Alkohol erhalten blieb, der andere obere Theil bei und um den Prolaps für die bakteriologische Untersuchung verwendet werden konnte.

1) Es wurden Culturen angelegt auf einer Gelatine durch Stich, auf einer schrägen Gelatine, auf zwei schrägen gewöhnlichen Agar, auf zwei Glycerin-Agar, auf einem schrägen menschlichen Blutserum. Alle Eprouvetten blieben steril, was ich gar nicht erwartet hatte.

2) Es wurde ein Theil dieser feuchten, schmutziggelblichweissen, weichen Massen vom Winkel der Augenkammer oben mittelst einer Platinschlinge gefasst und Versuche unternommen, dieselben in die kleinen Hornhautwunden an beiden Corneen bei einem neuen Kaninchen einzuschieben, jedoch ohne Erfolg. Wegen ihrer Weichheit wischten sich die Massen ab und zertheilten sich am Rande der Wunde. Aus diesem Grunde wurde eine Wunde mit der Lanzette bis auf 6 *mm* erweitert und hierauf auf diesem Wege eine verhältnissmässig grosse Partie der erwähnten Massen in der Weise eingelegt, dass mit der ausgebrannten Schere die Hornhaut sammt dem Prolaps abgeschnitten und mit den anhaftenden Massen mittelst einer ausgeglühten feinen Sonde gewaltsam in die Vorderkammer eingeschoben wurde. Bei diesem Kaninchen erfolgte trotz der wiederholten und ziemlich gewaltsamen Manöver Heilung fast ohne Reaction; die eingelegten Massen sammt der mitgenommenen Partie der Hornhaut resorbirten sich bis auf geringfügige, weissliche, zähe Reste, auch trat in den folgenden Monaten mit Ausnahme der allerdings leicht begreiflichen subluxatio lentis und deren Trübung nichts Bemerkenswerthes ein. Ebenso hat auch *Visman* (l. c.) nach Implantation von mittelst abgestorbenen Tuberkelbacillen hervorgerufenem Granulationsgewebe im subcutanen Bindegewebe keine grössere Reaction erhalten.

3) Es wurden sieben Strichpräparate angefertigt, auf welchen nach der Gabett'schen Methode zahlreiche degenerirte, gewöhnlich vereinzelte, höchstens zu zwei beisammen liegende Tuberkelbacillen gefunden wurden. Diese mit möglichster Sorgfalt und Gewissenhaftigkeit gemachten Untersuchungen wurden unter freundlicher Mitwirkung des Assistenten Collegen Dr. Honl ausgeführt.

Später fand ich in den in Alkohol gehärteten Schnitten zahlreiche vereinzelte degenerirte Bacillen, die in grossen Zellen mit abgerundeten Kernen (Abbild. 9) lagen; Riesenzellen habe ich nicht gesehen.

* * *

Aus dieser ganzen Versuchsreihe mit abgestorbenen Tuberkelbacillen geht hervor, dass, wenn sie in kleiner Menge injicirt werden, ja selbst das Wasser, in welchem sie gekocht worden sind, unbedeutende oder keine Entzündung hervorrufen; wenn sie aber in grösserer Zahl in das Gewebe gebracht werden, rufen sie Abszesse, aber kein dem Chalazion und wirklichen Tuberkeln ähnliches Gewebe — ohne Verkäsung und ohne Riesenzellen hervor, aus welcher Ursache *J. Grancher* et *Ledour-Lebard* für diese Producte abgestorbener Bacillen die Bezeichnung »Necrotuberculose« vorschlagen.

Versuchsreihe *C*.

Versuche mit pyogenen Kokken, vorgenommen zum Zwecke, ob sie nicht doch zuweilen, wenn auch selten, Chalazion hervorrufen. *Durchwegs negative Resultate in dieser Richtung.* Dafür aber zeigte sich, dass man durch Einreiben pyogener Kokken Hordeola der Haut der Lider *bei Menschen* hervorrufen kann.

Verzeich. *a*): Unter 10 Versuchen 8mal positiv (Staph. aureus 11 Tage alte Cultur).

Verzeichniss *b*): Negativ in 10 Fällen (6 Wochen alte Cultur von Staph. aureus).

Verzeichniss *c*): Positiv bezüglich der Hervorrufung von Haut- und Conjunctival-Hordeolen; Acne Meibomiana, Folliculitis ciliaris suppur. unter 10 Versuchen 5mal (5täg. Cultur von Staphyl. aureus von einem Hordeolum stammend).

Verzeichniss *d*): Hordeolum conjunctivale. Klinisches Bild von Menschen (Mikr. Abbild. 3). Versuche mit Injectionen verschiedener Staphylokokken unter die Conjunctiva und unter die Haut des Ohres bei Kaninchen. Abszesse, letal.

Verzeichniss *e*): Auf einer Seite Injection von Bacillen, auf der anderen von Staphylokokken, Streptokokken oder Mischungen von allen drei.

Verzeichniss *f*): Acne der Meibom'schen Drüsen bei Kaninchen (14täg. Staphylok.).

Reihe *Ca*.

I. *St. Josef,* 30 Jahre alter Typograph.

4./VI. 1892. Ziemlich gut genährt, Muskulatur nicht sehr entwickelt, Unterhautzellgewebe mässig, Gesichtsfarbe brünett, Knochenbau angemessen.

Vor 3 Tagen begann das obere Lid des rechten Auges zu schmerzen, den nächsten Tag war es schon entzündet, ganz roth, geschwollen, am dritten Tage Schmerzen in der ganzen rechten Gesichtshälfte, auch erbsengrosse Anschwellung der Ohrlymphdrüse an derselben Seite.

Die ganze innere Hälfte des oberen Lides ist in der Haut geröthet, ödematös, an der inneren Commissur über den Wimpern ein hartes, sehr schmerzhaftes, über die Umgebung hervorragendes Infiltrat, an dessen Oberfläche ein gelblicher Punkt, rings um welchen der gelbliche Inhalt durchscheint. Es wurde eine Incision gemacht, der Inhalt wurde zunächst auf Gelatine, im Bouillon und auf Glycerin-Agar gebracht. Der übrige Inhalt wurde sodann auf den Rand des unteren Lides zwischen die Wimpern und auf die Ausführungsgänge der Meibom'schen Drüsen gestrichen. Trockener Verband.

6./VI. Gibt an, dass er schon Abends einen Druck im unteren bestrichenen Lide fühlte und das Auge thränte. Tags darauf Früh schon Entzündung des unteren Lides und ähnliche Schmerzen wie früher im oberen Lide.

7./VI. Bei der Untersuchung des Patienten fanden wir das innere Drittel des unteren Lides bedeutend geschwollen, roth, heiss, mit zwei harten Infiltraten, die einen halben Centimeter von einander entfernt waren, von welchen das kleinere dem inneren Winkel näher war und an deren Oberfläche ein gelblicher feiner Schorf sass, nach dessen Entfernung sich der gelbgrünliche dicke Eiter zeigte. Nachdem man den Eiter mit einer Platinschlinge auf Böden und Gläschen zur mikroskopischen Untersuchung herausgenommen hat, zeigte sich der Grund der kraterförmigen Öffnung im Infiltrate roth wie granulirend. Die Ohrdrüse geschwollen. Auf den Böden wuchsen sehr zahlreiche Colonien von Staphylococcus aureus und wenig Streptococcus.

3./VIII. Šnd. Franz. Links am unteren Lide auf der Übergangsfalte einige trachomatöse Follikel, Pannus trachomatosus.

Mittelst einer in Staphylokokkusculturen der verflüssigten Gelatine, die von einem Hordeolum vom 22./VII. stammten, befeuchteten Platinschlinge wurden links die Ränder beider Lider bestrichen, besonders zwischen den Wimpern und in den Ausführungsgängen der Meibom'schen Drüsen und dann wurde ein trockener Wattaverband angelegt.

Am 4./VIII. gibt der Kranke selbst eine unbedeutende Schmerzempfindung im oberen Lide an der äusseren Partie an.

5./VIII. Beim Druck und spontanen Schmerz rings um den äusseren Augenwinkel, der Lidrand oben in der Breite von fast 5 Meibom'schen Drüsen geröthet, die Haut an dieser Stelle ödematös, roth, zwei Drüsen zeigen die Mündungen der Ausführungsgänge erhöht, beim Druck fliesst ziemlich viel gelblichweisses Sekret aus, in welchem zahlreiche Staphylokokken gefunden wurden. Am unteren Lide ist nur ein Ausführungsgang erhöht, die Haut wenig geröthet.

6./VIII. Am unteren Lide äusserlich ein kleines Hordeolum mit einem gelblichen Punkt in der Mitte.

7./VIII. Dieser Punkt vergrössert sich, die Geschwulst grenzt sich mehr ab.

8./VIII. Das Hordeolum erscheint schon perforirt, die Watta ist angetrocknet. In der noch immer erhöhten Geschwulst mit kraterförmiger Öffnung wurden aus der Oberfläche Staphylokokken mikroskopisch sichergestellt.

III. Kul. Wilh., 8jährige Tochter einer Wärterin. Leidet seit einigen Jahren an Augenentzündungen. Ernährung schlecht, Haut blassgrau, Musculatur und Unterhautzellgewebe wenig entwickelt, an den Gelenksenden deutliche Spuren von Rhachitis, Submaxillardrüsen geschwollen. Skrophulöses Ekzem in der Nase, die Nasenschleimhaut grauweiss belegt, bedeutender Blephospasmus, Thränen, Conjunctivalgefässe blutüberfüllt, an den Corneen zahlreiche alte Flecke und frische Phlyctaenen.

Am 3./VIII. wurden am linken Auge in die Ränder der fest geschlossenen, auf einander liegenden, zum Theile nach innen gestülpten (entrop. spast.) Lider Staphylokokken von derselben Cultur gestrichen. Verband.

4./VIII. Die Lidränder oben und unten in der äusseren Partie geröthet, geschwollen, die Ausführungsgänge der Meibom'schen Drüsen an dieser Stelle erhöht, mit geröthetem Gewebe eingesäumt Wegen Unruhe des Kindes und bedeutenden Thränens kann deren Sekret nicht mit der Platinschlinge genommen werden.

5./VIII. Am oberen Lide äusserlich über den Wimpern ein deutliches Hordeolum. Wegen Widerstandes seitens der Patientin konnte der Inhalt nicht untersucht werden. Sublimatverband.

6./VIII. Hordeolum schon nach der Eiterperforation.

8./VIII. Es ist fast gar keine Spur mehr vom Hordeolum.

IV. 3./VIII. Mach. Ambr. 47 Jahre alt, gut genährt, wegen Iritis condylomatosa in Behandlung.

Es wurden ebenfalls mit einer Platinschlinge Staphylokokken von derselben Cultur auf die Lidränder des linken Auges zwischen den Wimpern und in die Meibom'schen Ausführungsgänge gestrichen. Trockener Verband.

5./VIII. Gestern Nachmittag fing das untere Lid an zu schmerzen.

6./VIII. Der äussere Theil des unteren Lides in der Haut ist bedeutend geschwollen, bei Druck wie auch spontan schmerzhaft, geröthet, teigig, ein einziger Ausführungsgang der Meibom'schen Drüse an dieser Stelle ist erhöht und seine Umgebung geröthet.

8./VIII. Wahres Hordeolum unter den Wimpern des unteren Lides im äusseren Winkel, durch die Haut schimmert gelblicher Eiter durch, welcher mittelst Incision entleert wurde. Mikroskopisch wurden sehr dicht liegende Staphylokokken entweder vereinzelt oder zu zweien oder in Häufchen nachgewiesen.

V. Ganz analog war der Verlauf nach diesem Versuche bei einer 24jährigen, mit einem Trachom behafteten Industrie-Lehrerin J. Marie.

VI. Bei der 25jährigen Öbstlerin V. Kat., die an Blepharoconjunctivitis litt.

VII. Bei einem 22jährigen Dienstboten L Marie mit Dakryokystitis, Katarrh des anderen Auges.

VIII. Bei Anna B., 60jährigen Bedienerin mit Cataracta zonularis.

IX. Bei Mar. Str., 59 Jahre alten Privaten mit beginnender Cataracta.

In zwei Fällen X und XI war das Resultat ein negatives.

b

Am 7./V. 1893 wurden zwei Culturen Staphylococcus aureus auf Glycerin-Agar genommen, als zweite sechs Wochen alte Generation, stammend von einer phlegmonösen Parotitis aus der amb. chirurg. Klinik H. *Prof. Maydl,* cultivirt von Dr. Stráník. Theile dieser Cultur wurden mit einer starken Platinschlinge in die Haut der Augenlider links auf der Temporalseite zwischen den Wimpern und rings um die äussere Commissur gestrichen.

XII. Čer. A., 65 Jahre alte Private, die wegen Synchisis scintillans des anderen rechten Auges die Poliklinik besucht.

XIII. Kej. V., 16 Jahre alter Lehrjunge, der wegen Trachom der Conjunctiva mit Pannus der Cornea besonders am anderen rechten Auge in Behandlung steht. Die Haut der äusseren Commissur und der Lider geröthet mit feiner Rhagade.

XIV. Mar. J., 36 Jahre alt, kommt zur Ordination wegen unbedeutender chronischer trachomatöser Entzündung besonders der Übergangstheile.

Bei keinem dieser Patienten war in den folgenden Tagen irgend eine Störung an der Haut der mit den sechs Wochen alten Culturen bestrichenen Lidränder aufgetreten.

Gleichfalls negativ waren die Resultate, als ich zu diesem Versuche sechs Wochen alte Culturen von Staphylococcus aureus erster Generation benützte, die direct einem Hordeolum entstammte.

XV. Am 29./V. Marie Ž., 15 Jahre alte Tochter einer Bedienerin, die mit einem Hornhautfleck nach einer Phlyctaene am linken Auge behaftet ist. Die Culturen wurden in die Haut rings um die äussere Commissur und zwischen die Cilien auf der rechten Seite gestrichen.

XVI. Z. J., 19 Jahre alte Candidatin, mit hysterischem Blepharospasmus und Spasmus der Wangenmuskulatur, besonders des Mundwinkels auf der rechten Seite. Starkes Thränen. Die Culturen wurden rings um die rechte Commissur und interciliar eingerieben. Die Haut der Lider an dieser Stelle war von Thränenfluss geröthet.

XVII. J. V., 20 Jahre alter Messerschmied, behaftet mit Astigmatismus; die Culturen wurden rings um den linken äusseren Augenwinkel und interciliar eingerieben. Aus der zweiten Eprouvette derselben Cultur wurden Theile wieder interciliar und rings um die äussere Commissur am rechten Auge bei dem sub Nr. 2 angeführten Patienten aufgestrichen.

XVIII. Kaj. V. Nach dem Bestreichen wurde ein trockener Verband angelegt.

XIX. Friedr. N., 7 Jahre alt, mit totalem Leucom und Applanation der Cornea auf dem rechten Auge; bei diesem wurden die Lider auf die gleiche Weise bestrichen und wurde ein trockener Verband angelegt.

XX. Sp. Ruž., 4 Jahre alt, Macula corn. o. d. Links wurde nur sehr wenig eingerieben.

In dieser Versuchsreihe, in welcher verschiedene Alterskategorien vertreten waren und deren Lider normal oder deren Haut durch überfliessende Thränen, besonders an der äusseren Commissur geröthet ja sogar mit Rhagaden bedeckt war, haben *sechs Wochen alte* Staphylokokkus-Culturen *keine Störung* herbeigeführt, obzwar nur bei einzelnen derselben beim Bestreichen reichliches, vielleicht schützendes Thränen eintrat und bei dreien ein Verband zur Deckung der bestrichenen Stellen zur Verwendung kam.

c

Zur zweiten Versuchsreihe nahm ich viel jüngere Culturen von Staphylokokkus aureus erster Generation, eine fünf Tage alte auf Glycerin-Agar, die vom Hordeolum der 19jährigen Patientin M. Rzs. stammte, welche am 6./VI. 1893 zur Ordination sich einfand und angab, sie habe vor 4 Jahren an »Röthung des Augapfels gelitten, welche mit gelber Salbe geheilt wurde«. Jetzt ist sie seit 4 Wochen mit stets sich wiederholenden Gerstenkörnern behaftet u. zw. eines nach dem anderen in 3 bis 4 Tagen. Unter lebhaftem Druck, Schneiden und Röthung der Lider entwickelt sich in zwei Tagen ein Gerstenkorn, welches am 3. Tage sich öffnet. Patientin ist gross, von blasser Gesichtsfarbe, chlorotischem Aussehen, zwischen den Wimpern an den verdickten Lidrändern Schüppchen, die Conjunctivalgefässe an den Lidern und an den Übergangstheilen sind injicirt, die Conjunctiven etwas verdickt, auf dem Temporaltheil der unteren Übergangsfalte einige unbedeutende Follikel. Am linken unteren Lide bei der äusseren Commissur ein Hordeolum mit breitem gelblichem Inhalt, bedeckt mit einer glatten, trockenen, weissgelblichen Schichte. Bei der inneren Commissur Spuren eines früheren Hordeolums im häutigen Rande des Lides interciliar, woselbst mässige Schwellung, Röthung und ein kleiner braunschwarzer verkrümmter Schorf zu sehen ist. Der trockene Überzug des Hordeolums wurde mit der nöthigen bakteriologischen Vorsicht mit einem Messer abgehoben, das parallel mit der Oberfläche der Haut eingeführt wurde, und der grünlich gelbe Inhalt wurde auf zwei Glycerin-Agarböden übertragen, woselbst in zwei Tagen sehr reichliche Colonien von Staphylococcus aureus sich entwickelten. Mittelst mikroskopischer Untersuchung wurden im Eiter nur zahlreiche Staphylokokken auch in Häufchen gefunden.

Am 11./VI. wurden Partien der Cultur aus der ersten Eprouvette fünf Kranken in derselbenWeise wie früher in die temporalen Theile der Lider gestrichen.

XXI. Vess. Kat., 78 Jahre alte Ausgedingerin mit narbigem Trachom und Entropium im äusseren Theile des unteren Lides auf der linken Seite, woselbst in der Haut des Lides einige glatte, sich kreuzende Hautnarben zu sehen sind, die in Folge vor Jahren vollzogener Operationen zurückgeblieben sind. Beim Bestreichen starkes Thränen; die Thränenflüssigkeit fliesst allerdings durch die äussere Commissur ab. Trockener Verband. 11./VI.

12./VI. Nach Abnahme des Verbandes, den Patientin bisher nicht entfernt hat, sieht man die Haut an der Temporalseite des oberen und unteren Lides geröthet, besonders beim Winkel; hie und da zerstreute, mohnkorn- bis stecknadelkopfgrosse Pustelchen, mit trübweisslichem Inhalt gefüllt. Die Oberfläche des grössten derselben wurde vorsichtig mit einem sterilisirten Messer entfernt, und mit einer in den trüben, dünnen, spärlichen Inhalt getauchten Spitze einer Platinnadel auf Glycerin-Agar geimpft, wo in zwei Tagen sich reichliche Colonien von Staphylococcus aureus entwickelten.

13./VI. An Stelle der Pusteln Schorfe wie nach impetigo, nur ein einziges Pustelchen ist noch bei der äusseren Commissur zu sehen, Verband trocken.

16./VI. Spontane Schmerzempfindung auch bei der Untersuchung der bestrichenen Stellen, wo man jetzt feine Schorfe und trockene Schuppen am Boden der Wimpern fest vereinigt, trocken, die Haut besonders über der äuseren Commissur geröthet, sieht.

17./VI. Über der äusseren Commissur fast ein halbes Centimeter vom Lidrande ein erhöhtes rundes Infiltrat in der Haut, schon an der Spitze eine stecknadelkopfgrosse, gelbliche Stelle. Am unteren Lide beim Winkel zwischen den Wimpern ist ödematöse Schwellung und Röthung der Haut zu sehen.

18. VII. Aussen oben über der Commissur deutlich entwickeltes Hordeolum, der Inhalt grünlichgelbweiss, aus dem Inhalt entwickelten sich wieder nur Staphylococcus aureus. Unten beginnendes Hordeolum zwischen Cilien; Incision. Nach Abwaschung mit einer Sublimatlösung Sublimatverband.

20./VII. Fast keine Spur von Ekzem oder Hordeolum. In diesem Falle entwickelte sich nach Einreiben frischer Culturen von Staphylokokkus Ekzem und später Hordeola, aus welchem am zweiten Tage und am siebenten Tage wieder reine Staphylokokken-Culturen gezüchtet wurden.

XXII. Zugleich 11./VI. B. J., 20 Jahre alt, behaftet mit Phlyctaenen am Limbus der Cornea des rechten Auges und

XXIII. zugleich 11./VI. Rj. V., 42 Jahre alt (Iritis o. d.) wurden die Lidränder wie vorstehend bestrichen; nach einigen Tagen, insolange sie in Beobachtung standen, kein Resultat.

XXIV. 11./VI. Hjd. Ad., 40 Jahre alt, an chronischem Trachom leidend. Culturen wurden zwischen den Wimpern der Lider am rechten Auge eingestrichen und wurde ein fester Verband angelegt, den Patient selbst nicht entfernte.

13./VI. Am Grunde einer einzigen Wimper ganz temporal am unteren Lide sieht man eine weissliche stecknadelkopfgrosse Pustel, aus welcher die

Cilie herausragt. Dieselbe wurde extrahirt und der aus dem Haarbalge in einem feinen Tröpfchen ausfliessende Eiter wurde mikroskopisch untersucht, wobei grosse Mengen vereinzelter Kokken, auch Diplokokken gefunden wurden. Ausserhalb der Cilienreihe gleichfalls an der Temporalseite fand man in der Haut zwei hervortretende, hanfkorngrosse, rothe, beim Druck empfindliche Knötchen.

14./VI. Die Haarbalgpustel zeigt sich noch jetzt als kleiner Abszess, die erwähnten Knötchen sind grösser, schmerzhaft. Eine kleine Lymphdrüse unter dem Ohre am aufsteigenden Aste des Unterkiefers ist spontan und auch beim Druck schmerzhaft. Hinter dem Ohrläppchen kann man einige infiltrirte flache Lymphdrüsen tasten.

16./VI. An Stelle der zwei beschriebenen Hautinfiltrate des unteren Lides entwickelten sich rundliche erhöhte Abszesse, die wie Hordeola aussahen und sich spontan entleerten. Verband täglich trocken.

17./VI. An Stelle der Abszesse bloss infiltrirte, abgegrenzte, geröthete Stellen. Täglich trockener Verband.

18./VI. Das untere Augenlid schmerzt heute im inneren Drittheil, die Haut ist daselbst geröthet, ödematös, die anliegende Partie der Conjunctiva ist injicirt, in einem Ausführungsgange der Meibom'schen Drüse sitzt ein gelblicher Pfropf, die Mündung des Ausführungsganges hervorragend, geröthet. In dem aus dem Ausführungsgange ausgedrückten Inhalte sehr viele Staphylokokken. Fast 5 *mm.* von diesem Ausführungsgange sieht man in der Conjunctiva einen gelblichen Punkt, rings um welchen die Gefässinjection am intensivsten ist, unter der Conjunctiva befindet sich ein linsengrosses Infiltrat. Dieser Conjunctival-Abszess kann nicht durch den Ausführungsgang entleert werden.

19./VI. Die gelbe Stelle im Infiltrate der Conjunctiva breitet sich aus, die Ausführungsgänge der Drüsen normal.

20./VI. Spontane Perforation des Conjunctivalabszesses, im grünlichgelben Eiter eine Menge Staphylokokken auch in Häufchen.

In den folgenden Tagen ist keine Spur von irgend einem Granulationsgewebe im Lide. In diesem Falle trat daher experimentell durch Kokken hervorgerufene Eiterung im Haarbalge unter dem Bilde von Sycosis, in der Haut des unteren Lides unter dem Bilde von Hordeolum und in der Conjunctiva unter dem Bilde eines kleinen Abszesses, der sich schnell selbst entleerte und nach sich *kein Granulationsgewebe zurückliess*, auf.

XXV. Am selben Tage 11./VI. wurden bei einem mit acutem Trachom behafteten 26jährigen Patienten Fr. R. die Temporalpartien an der linken Seite der Lider bestrichen und die Lider mit einem trockenen Verband bedeckt, den der Kranke nicht abnahm.

23./VI. Heute Nachts schmerzten die bestrichenen Augenlider, tags darauf früh war die Haut dieser Lidpartien und rings um die Commissur geröthet ödematös, mit feinen Pustelchen bedeckt, die an Zahl über 100, mohnkorngross und mit trüber Flüssigkeit angefüllt waren, nur zwei in der Haut der äusseren Commissur erreichten die Grösse eines halben Hanfkornes, in

diesen wurde mikroskopisch und bakteriologisch eine grosse Menge Staphylokokken nachgewiesen, die reine Colonien lieferten. An den mikroskopischen Strich-Präparaten aus dem Pustelinhalt sah man sehr zahlreiche geballte Fäden homogener Structur, in Streifen und Spiralen gewunden, dazwischen etwas wenig Eiterkörperchen, jedoch viel Staphylokokken. Wieder wurde nur ein trockener Verband angelegt.

14./VI. Interciliar, aussen am unteren Lide Röthung und harte Infiltration der Haut, in welcher sich ein Hordeolum befindet, aus dessen Inhalt vom 15./VI. abermals reine Staphylococcus-Culturen gezüchtet wurden.

17./VI. In den bestrichenen Partien der Lider zwischen den Wimpern ist ein Ekzem zu sehen, wie man es bei Blepharitis ciliaris scrophulöser Individuen unter allgemein bekannten Erscheinungen findet. Am Grunde der Wimpern bräunlichweisse, vertrocknete Schorfe, durch welche die Haare hindurchragen; diese Schorfe lassen sich schwer mit der Pincette beseitigen, die Haut unter ihnen ist geröthet, ganz oberflächliche Geschwüre. Reichliches Thränen. Die übrigen Partien der Lider vollständig normal.

Heute wurde die erkrankte Lidpartie mit einer $^1/_{1000}$ Sublimatlösuug bestrichen und abgewaschen und wurde ein trockener Verband angelegt, wornach schon am zweiten Tage die Lider ohne Schorf waren, vom 3. Tage an nach abermaliger Abwaschung war der Zustand vollkommen normal.

In diesem Falle wurde somit wieder Hordeolum und Ekzem mit Hilfe von Staphylokokken hervorgerufen, das durch Sublimatwaschungen sich nicht verschlimmerte, sondern das Gegentheil.

Weitere Versuche wurden noch mit fünf Patienten vorgenommen, welchen zunächst einige Tropfen 2% Cocains eingeträufelt wurden, sodann wurden die temporalen Partien der Lider mit Seife abgewaschen, mit Alkohol bestrichen und hierauf sofort mit sterilisirtem Wasser abgespült.

Der Zweck war, dass die Stellen, an welchen der Versuch ausgeführt wurde, so viel als möglich rein seien, sodann dass sich vielleicht nicht durch die Seife und den Alkohol ein künstliches Ekzem entwickle. Aus diesem Grunde wurde rasch eine reichliche Menge sterilisirten Wassers verwendet, mit Alkohol nur flüchtig abgewaschen, soweit dies zur Entfernung der Seife reichte. Zum Bestreichen wurde die zweite Eprouvette Staphylokokken desselben Ursprunges wie in der früheren Serie, somit vom Hordeolum stammende, verwendet.

XXVI. 11./VI. Mar. Vt., 47 Jahre alt, Atrophia n. opt. oe. utr.

XXVII. Mar. Č., 30 Jahre alt, chron. Trachom.

XXVIII. Nik. T., 12 Jahre alt, behaftet mit sogenannter Blepharit. squammosa und Ektasie der Meibom'schen Drüse, die in meiner Arbeit »Über Lidrandcysten« unter Abbildung 9 aufgezeichnet ist. Bei diesem Patienten, dem wie bei den anderen am linken Auge die temporalen Partien der Lider mit Staphylokokken bestrichen wurden, hätte man wegen der Blepharitis auf ein positives Resultat rechnen können, aber weder bei diesem noch bei zwei vorangegangenen Fällen traten nach dem Bestreichen keinerlei

Veränderungen ein. Dafür waren aber die Resultate in zwei nachfolgenden Fällen wieder positiv wie früher.

XXIX. 11./VI. Fried. R., 8 Jahre alt, Leucoma adhaerens corn. oc. sin.

Schon am 12./VI. gegen hundert Pustelchen an den mit Staphylokokken bestrichenen Rändern der Lider, besonders am oberen Lide; zwei Haare am Übergange des äusseren Drittheils in das innere Drittheil des Lides stehen in der kleinen, weisslichen, erhöhten Pustel. In der Haut der äusseren Commissur einige grössere Pustelchen. Am unteren Lide unter der Commissur ein grösseres Hordeolum, weiter nach innen an der Grenze des äusseren und mittleren Drittheils des Lides ein kleineres Hordeolum, zwischen beiden ein Pustelchen mit demselben trüben Inhalt. Die Grösse der Pusteln ist von der eines Grieskornes bis zu der eines Mohnkornes. Oedem und Röthung der Haut. Trockener Verband wie in den früheren Fällen nach dem Bestreichen.

14./VI. Hautödem kleiner, die Pusteln heute hanfkorngross bestehen weiter. In den von Dr. Kulich heute angefertigten mikroskopischen Präparaten findet man zwischen zusammengewickelten, fadenförmigen, homogenen Massen viele Kokken auch in Häufchen; ausserdem wurden von Dr. Kulich Culturen auf Glycerin-Agar angelegt, bei welchen in beiden Eprouvetten reine dichte Kolonien von Staphylococcus aureus gediehen.

Wieder wurde nur ein trockener Verband angelegt. Am nächsten Tage sah man wieder das Bild vom Ekzem der Lider nur an den bestrichenen Stellen Schorfe und unterhalb derselben Geschwürchen. In den Hordeolen wurde mikroskopisch und bakteriologisch eine Menge Staphylokokken gefunden.

Der letzte Patient dieser Reihe war jener, dem schon zweimal vorher sechs Wochen alte Staphylokokken-Culturen ohne Erfolg eingerieben wurden.

XXX. Am 7./V. und 29. V. V. Kej. Am 11./VI. wurde die Temporalpartie der Lider, wie bereits gesagt, mit Seife, Alkohol und sterilisirtem Wasser abgewaschen und wurden *frische* junge Staphylococcus-Culturen eingestrichen und wieder wurde ein trockener Verband angelegt. Patient stellte sich erst am 17./VI. ein und gab an, er habe schon den zweiten Tag nach dem Bestreichen die Augenlider rings um den äusseren Winkel geröthet gehabt, die Stellen haben geschmerzt, vorgestern, daher am 15./VI., sei das untere Lid mehr schmerzhaft und geschwollen gewesen, am 16./VI. sei dann ein Gerstenkorn am unteren Lide, einen Tag später am oberen Lide aufgetreten. Nebst diesen Gerstenkörnern fanden wir auch das bekannte Ekzem zwischen den Wimpern des oberen Lides und die Ohrdrüse erbsengross geschwollen und schmerzhaft. Die mikroskopische und bakteriologische Untersuchung ergab dieselben positiven Resultate bezüglich des Befundes einer grossen Menge von Staphylokokken. Nach Anwendung von Sublimatlösung heilte der Fall rasch.

d

Klinische Fälle von Hordeolum conjunctivale.

26./V. Wenzel B., 21 J., Schlosser. Nicht sehr gut genährt, Muskulatur entsprechend, Unterhautzellgewebe mässig entwickelt, Knochenbau kräftig. Öfters Röthung der Augenlider, besonders links, was er der feuchten dunklen Wohnung, die er seit 1½ Jahren bewohnt, zuschreibt. Vor drei Tagen schwoll und röthete sich das untere Lid unter heftigen Schmerzen und Thränen. Die Haut des unteren Lides ist ödematös, roth, der untersuchende Finger lässt einen Abdruck zurück, besonders die Mitte des Lides ist aufgetrieben. Ein Meibom'scher Ausführungsgang ist hervorragend, mit einer gelblichen Masse pfropfförmig verstopft, die im Ausführungsgang durch die Conjunctiva zu sehen ist, bis sie in einem gelblichen Knötchen endigt, das etwa 2 *mm* vom Lidrande unter der hier verdickten Conjunctiva beginnt, deren Gefässe injicirt sind. In der Mitte des Knötchens ist eine kaum sichtbare Öffnung, durch welche beim Druck grünlichgelber Eiter sich entleert. Der Abszess wurde geöffnet, der Inhalt auf Böden übertragen und mikroskopisch untersucht, wobei *bloss Staphylokokken* in grosser Menge gefunden wurden. Auf den Böden wuchsen zahlreiche Colonien von Staphylococcus aureus.

Nach Verlauf eines Monats, am 21./VI., stellte sich Patient wieder in der Morgen-Ordination ein mit der Angabe, er fühlte vor zwei Tagen Abends ein Zucken im oberen Lide desselben Auges, welches am folgenden Tage sich steigerte; früh waren die Lider verklebt, beim Bücken sind die Schmerzen heftiger. Heute früh barst »es« vielleicht und entleerte sich ein gelber Inhalt.

Die Haut über dem inneren Drittheil des oberen Lides ist flach gedunsen, roth, ödematös, die dieser Stelle entsprechende Conjunctiva verdickt, die Gefässe ungewöhnlich injicirt; fast ½ Centimeter vom Lidrande findet man eine spaltförmige, schräge, 2 *mm* lange Öffnung von festen, scharfen, weisslichen Rändern umgeben, die in eine Höhle führt, aus welcher man noch ein Tröpfchen Eiter herausdrücken konnte. In diesem wurden Staphylokokken in ungewöhnlich grosser Menge, aber keine Bacillen nachgewiesen.

22./V. 1893. V. Mot., 24 J. alter Schlosser. Gab an, er leide seit einigen Tagen an Röthung, Thränen und Brennen im linken Auge. Vor 3 Jahren hatte er an demselben Auge aussen in der Haut ein Gerstenkorn 4 Tage. Patient ist klein, gut genährt, Körperbau und Muskulatur entsprechend, die Haut brünett. Der Rand der Augenlider links ist mässig geröthet, Thränen nicht erheblich, doch mehr als rechts. Am Limbus der Cornea oben aussen und unten innen kleine, punktförmige Phlyctaenen, zu welchen die zugehörige gewöhnliche Injection der Conjunctivalgefässe geht. Ordinirt wurde Cocain und Calomel.

Am 27./V. kam er wieder mit der Angabe, dass er seit 5 Tagen einen bedeutenden Druck und schmerzhaftes Schneiden im unteren Lide desselben Auges verspüre. Am bezeichneten Orte, in der Mitte des unteren Lides

war die Haut geröthet, ödematös, der Lidrand hier roth, gedunsen, in ihm sieht man ganz neben einander zwei erhöhte, wie mit einem gelblichen angetrockneten Pfropfe verschlossene Ausführungsgänge der Meibom'schen Drüsen. Die Gefässe der Conjunctiva über diesen Drüsen erheblich injicirt. Dieselbe verdickt, das Gewebe unter derselben infiltrirt. Die Ohrdrüse geschwollen, beim Druck schmerzhaft. Nach Beseitigung der gelblichen, etwas trockenen Oberfläche dieser Ausführungsgänge wurde ein gelb-weisser Inhalt ausgedrückt, bei dessen mikroskopischer Untersuchung eine ungewöhnliche Menge von Kokken in Häufchen und vereinzelt gefunden wurden.

27./V. Die Haut normal, die Ausführungsgänge unterscheiden sich kaum von den übrigen, Injection der Bindehaut unbedeutend.

Der 3. Fall betraf einen 30jährigen Kandidaten der Medizin, der mit einem hochgradigen Ödem der gerötheten Haut des oberen Lides behaftet war, im nasalen Drittheil derselben fand der tastende Finger eine Resistenz, die Schmerzen waren heftig, sodass man das Lid nicht evertiren konnte; dabei reichliches Thränen und Schwellung der Ohrdrüsen derselben Seite. Die Ausführungsgänge der Meibom'schen Drüsen waren normal. Am 3. Tage war die Haut des Lides schon nur im nasalen Drittheil ödematös und geröthet. Aus dem dieser Stelle angehörigen, hervorgetretenen Meibom'schen Ausführungsgange konnte man sichtbare grün-gelb-weisse Massen herausdrücken. Der Patient verlangt die Incision. Nach Umstülpung des Lides fanden wir jedoch schon eine spaltartige Perforation einige Millimeter vom Rande in der stark injicirten Conjunctiva. Im Eiter aus dem Ausführungsgange und aus der erwähnten Perforation sahen wir eine Menge Streptokokken in kurzen Kettchen. Bakteriologisch konnte weiter nicht untersucht werden.

* * *

Ich habe daher experimentell nachgewiesen, dass das Granulationsgewebe subconjunctival durch Chalazionbacillen im Augenlide verursacht sein kann, dass es als Abszess mit verhältnissmässig geringer entzündlicher Reaction beginnt, dass spontane Perforation gewöhnlich nicht eintritt, während das Gegentheil bei durch Staphylokokken hervorgerufenen Entzündungen der Fall ist: Bedeutende Reaction, baldige Perforation, kein chronisches Granulationsgewebe. Die klinischen Fälle dieser Entzündung bei Menschen, *für welche ich die Bezeichnung Hordeolum conjunctivale vorschlage,* führe ich zunächst in obiger Reihe an und werde sie mit nachfolgenden Experimenten mit pyogenen Kokken in der Conjunctiva bei Thieren begründen.

Grosses graues Kaninchen.

25./X. Staphylococcus aureus aus Gelatine wurde in destillirtem Wasser verdünnt in die Conjunctiva links in die Lider einige Millimeter vom Rande oben nasal und unten nasal eingespritzt.

27./X. Am oberen und unteren Lide namhafte Knoten, die Haut heiss, die Lider verklebt, die Conjunctivalgefässe injicirt, über den Knoten gespannt.

Am oberen Lide temporalwärts reichliches Sekret aus einigen Ausführungsgängen der Meibom'schen Drüsen mit Staphylokokken.

2./XI. Perforation.

Zu weiteren Versuchen nahm ich absichtlich sehr alte, aus Hordeolen gezüchtete Culturen, um mich zu überzeugen, ob wenig virulente Culturen subconjunctivale Entzündungen, die möglicherweise zu Granulationsgewebe führen, hervorrufen können.

11./V. 1893. Gelatinculturen von Staphylokokken aus Hordeolen vom 9. I. von K. Doř. zwei Eprouvetten und K. Ko. eine in 2 Gramm destillirten Wassers suspendirt. Die Culturen wurden im Licht bei Zimmertemperatur aufbewahrt

Weisses grauohriges Kaninchen. Injection von nur wenigen Tropfen in jedes Lid an drei Stellen subconjunctival beiderseits und in die linke Ohrmuschel auf beiden Seiten; alles zusammen kaum eine Pravaz'sche Spritze voll.

Bis 21./V. in der Conjunctiva nichts Auffallendes, nur an einer Seite der linken Ohrmuschel ein kaum tastbares walzenförmiges Infiltrat.

Gelbes Kaninchen. Rechts und links gleichzeitig je 3, in beide Ohrmuscheln je 2 Injectionen, gleichfalls in unbedeutender Quantität, nur trat nach der Injection deutlich sichtbares Ödem auf. Ebenfalls negatives Resultat.

Graues Kaninchen, dessen linker Bulbus einst nach Einimpfung einer tuberkulösen Partie tuberkulöser Nasenschleimhaut von einer Leiche vereitert war.

Rechts in das obere und untere Lid wurde subconjunctival zusammen eine ganze Parvaz'sche Spritze voll injicirt. In die rechte Ohrmuschel gleichfalls eine volle Spritze, auf jede Seite je eine halbe. In das linke Ohr auf beiden Seiten je eine halbe Spritze (Blutung beim Einstiche).

12./V. Überall nur bläuliche Röthung der Haut an den Ohren und stärkere Injection der Conjunctiva.

13./V. An den Ohrmuscheln grosse gelbe Abszesse, die Haut über denselben roth, schuppt.

13./V. Am rechten Ohr fliesst aus der Stichstelle schon Eiter aus, in welchem mikroskopisch zahlreiche Phagocyten und Kokken gefunden wurden.

14./V. Incision, Kokken in Leukocyten, der Eiter wurde in Gelatine und Bouillon gebracht.

15./V. Die Gelatine ist bereits aufgelöst. Trotzdem dass ursprünglich ein Gemenge zumeist Staph. aureus injicirt worden, war jetzt in den Culturen nur albus vorhanden. Rechts am oberen Lide zwei, unten in der Mitte des Lides nur ein subconjunctivaler gelber, erbsengrosser Knoten.

Nach dem Experimente wurde der Rest der Spritze auf Gelatinböden und auf Glycerinagar ausgespritzt. Nach zwei Tagen war die Gelatine aufgelöst; auf Glycerinagar reine, nur weisse Colonien von Staphylokokken.

Auch diese vier Monate alten, im *Lichte im Zimmer* aufbewahrten Staphylokokken-Culturen waren *noch virulent*, riefen aber nichts dem Chalazion Ähnliches hervor; *entweder führten sie in kleiner Menge injicirt keinen Abszess hervor, oder in grösserer Menge bewirkten sie gewöhnlich Eiterung.*

Dieses Kaninchen verendete später am 6./VI., hatte Abszesse im Gelenke und rings um das Gelenk der hinteren Extremität, in den Gelenken der Wirbel und um das Rückenmark, sodass es zuerst an den hinteren Extremitäten, an der Blase und dann vorne paretisch wurde, die linke Seite schien mehr ergriffen und beim Stechen anästhetisch zu sein; nur die Beweglichkeit des Kopfes und der Mundmuskulatur blieb bis zum Ende. Aus den Abszessen wurden mikroskopisch und durch Culturen nur Staphylokokken nachgewiesen.

e

Man könnte mir einwenden, dass hier die Individualität des Kaninchens verschieden auf Staphylokokken und Chalazion-Bacillen reagirt; um dem zu begegnen, führte ich noch eine Reihe von Versuchen mit Staphylokokken auf der einen, mit Chalazion-Bacillen auf der anderen Seite desselben Individuums, desgleichen mit Streptokokken aus. Zugleich suchte ich mich zu überzeugen, ob nicht eine Mischung beider oder von allen drei Mikroben mir eine Aufklärung für die bei einigen, wenn auch selten auftretenden heftigen entzündlichen Symptome der beginnenden Chalazien liefern würde.

Zu diesen Versuchen nahm und mischte ich in Bouillon

Staph. citreus	Staph. aureus
IV. Generation	IV. Generation 14 Tage
Agar-Agar	Agar-Agar

Das von 3 ausgewählten weisseste Kaninchen.

14./V. Injectionen in die Conjunctiva *links* oben und unten je 2, in die Ohrmuschel auf beiden Seiten, alles zusammen eine halbe Pravaz'sche Spritze.

Ausser Injection der Conjunctiven trat überhaupt keine Reaction ein.

Rechts wurden Bacillenculturen injicirt, die aus dem phlegm. Chalazion der Marie K. und der fibrinösen Conjunctivitis der Anna W. gezüchtet wurden, bezüglich welcher ich die morpho- und biologische Identität mit Chalazion-Bacillen in meiner Arbeit »Über die Aetiologie« nachgewiesen habe.

Marie K. Blutserum vom 6./V. auf Glycerin-Agar, Anna W. vom 21./V. Glycerin-Agar.

Es wurde injicirt oben und unten je an zwei Stellen unter die Conjunctiva, in die rechte Ohrmuschel an einer Stelle, zusammen eine halbe Spritze voll.

16./V. Findet man unter der Conjunctiva des oberen Lides an zwei Stellen, unten an einer Stelle charakteristische, gelbliche Geschwülstchen. An der Ohrmuschel gleichfalls ein walzenförmiges Infiltrat. Das in der Conjunctiva am oberen Lide vorn liegende Knötchen wurde mit einem sterilisirten Messer discidirt und wurde ein dichter, zäher, wie in einer Kapsel liegender Eiter gefunden, Partien hievon wurden auf drei Glycerin-Agar und auf Gelatine gebracht, — die aber ganz steril blieben. Hierauf Excision desselben sammt der Umgebung; ein Theil des Eiters wurde auf Deckgläschen gebracht, auf welchen mikroskopisch unzählige typische, darunter viele schlecht gefärbte Chalazion-Bacillen nachgewiesen wurden. Trotz dieser Menge ge-

diehen sie, wie erwähnt, nicht auf Böden, was mir früher oft geschah, sodass ich aus einem durch sie hervorgerufenen Abszess nur selten wieder eine Cultur erlangte. Die excidirte Partie wurde nach Verwendung ihres Inhaltes zu Präparaten und Culturen in Alkohol eingelagert.

Auch der Abszess der rechten Ohrmuschel wurde auf Glycerin-Agar 3 geimpft, auf Bouillon 1, auf Gelatine 1, die noch am 19./VI. steril waren.

3./VI. Auf der linken Seite keine Reaction, rechts neben dem discidirten Chalazion nur eine kaum bemerkbare Verdickung von dem zweiten nicht incidirten Geschwülstchen, alles resorbirt, dagegen am unteren Lide unter der Conjunctiva ein ovales Knötchen von der Grösse einer halben Linse und von grau-röthlicher Farbe.

Weisses Kaninchen mit schwarzen Flecken und grauen Ohren. Zu diesem Versuche wurden Culturen von Streptokokken genommen.

Vom 25./IV. I. Gener.	Vom 20./IV. I. Gener.
Von der internen Abtheilung	Priv.-Patient
des H. Prof. Eiselt	des H. Prof. Maydl
Sepsis. Aus der Milz	Phlegmone der Hand
Dr. Honl	Dr. Stráník

Übertragung in Bouillon auf einem sterilisirten Uhrglase. Mit einer, allerdings sterilisirten Spritze Injection *links* subconjunctival in die Lider je zwei Injectionen nur wenig, *in die linke* Ohrmuschel je zwei.

Rechts injicirte ich ein zusammengegossenes Gemenge vom vorhergehenden Versuche; einige Tropfen Staphylokokken-Bouillon wurden gegossen in die *Bacillen*-Suspension.

In die Conjunctiva je zwei Injectionen — wenig in die rechte Ohrmuschel auf beiden Seiten.

15./V. Links (Strept.) sind in den Lidern fühlbare Infiltrate, rechts keine wesentlichen Veränderungen. An den Ohrmuscheln die Haut teigig.

16./V. Links die Lider verklebt, Eiter im Conjunctivalsack, oben aussen spaltförmige Perforation, die zur Höhle des Abszesses führt. Die Ohrmuschel ödematös, die Haut bläulich.

21./V. Links verklebte Lider, Eiter, perforirte Abszesse, ausgebuchtete Höhlen, rechts nur in den Ohren gelbliche schmale, walzenförmige Infiltrate.

Weisses Kaninchen mit zahlreichen schwarzen Flecken. Links wurde subconjunctival Streptokokken-Bouillon (Suspension) in beide Lider je an zwei Stellen, in die linke Ohrmuschel auf beiden Seiten derselben injicirt.

Rechts wurde eine Mischung eingespritzt: Viel *Bacillen,* wenig Staphylokokken und am wenigsten von dem bezeichneten Streptokokken-Bouillon.

15./V. Oben und unten subconjunctival gelbe Abszesse, die Ohrmuschel teigig; rechts nichts.

16./V. Die Lider verklebt, Eiter, Lidergeschwulst, heiss bei Berührung, Injection der Conjunctivalgefässe auch an der Palpebra tertia bedeutend. Ohren ödematös.

Rechts oben vorn unter der Conjunctiva (starke Gefässinjection) ein gelblicher Punkt. In den Ohren gelbe Abszesse bei geringer entzündlicher Reaction.

21./V. Links am oberen Lide vorn ein Abszess unter der Conjunctiva von Linsengrösse, daneben zwei kleinere von Hirsekorngrösse, die Lider geschwollen, Ödem der Ohrmuscheln.

Rechts die Lider verklebt, Eiter im Conjunctivalsacke, Injektion der Conjunctiva bedeutend.

3./VI. Links Berstung des Abszesses am oberen Lide, rechts an den Ohrmuscheln Spuren walzenförmiger Infiltrate.

Das Kaninchen verendete. Aus dem Blute wurden Streptokokken auf Glycerin-Agar und Blutserum gezüchtet.

* * *

Bei demselben Individuum rufen daher pyogene Kokken nur Abszesse, Chalazion-Bacillen Chalaziongewebe hervor.

Acne Meibomiana.

28./IX. 1892. **Grosses albinotisches Kaninchen.** In die Ränder der Augenlider, in die Mündungen der Meibom'schen Ausführungsgänge wurde mittelst einer feinen Canule der Pravaz'schen Spritze eine Staphylokokken-Suspension von 14tägiger, mit einigen Tropfen sterilisirten Wassers verdünnter Gelatincultur injicirt. In jedes Lid vier Injectionen von geringer Menge. Die Ausführungsgänge am Rande sind undeutlich zu sehen.

29./IX. An den Einstichstellen unbedeutende Reaction, Conjunctiva wenig geschwollen, geringe Injection.

30./IX. Am oberen Lide temporalwärts nur ein Ausführungsgang der Meibom'schen Drüse knötchenförmig geschwollen, Conjunctivalgefässe darüber injicirt; die Mündung hervortretend, beim Druck fliesst ein dichtes gelbweissliches Sekret aus, in welchem sich sehr viele Staphylokokken vorfinden.

2./X. Zwei hervortretende Ausführungsgänge mit entsprechender Injection und Schwellung in der Conjunctiva und unter derselben, Sekret beim Druck reichlicher, mikroskopisch wurden wieder Staphylokokken gefunden.

5./X. Aus dem hinteren vortretenden Ausführungsgange wurde Sekret auf zwei Deckgläschen ausgedrückt und wurden wieder Staphylokokken in grosser Zahl nachgewiesen.

18./X. Rechts oben und unten wurde der Rand mit einer glühenden Pincette angebrannt.

Sieben Tage nach der Injection wurden daher noch in der durch die Injection *hervorgerufenen Entzündung der Drüsen* Staphylokokken gefunden, *später war das Lid vollständig normal.*

Bei diesem Kaninchen fand ich wieder einen Monat später einen der Meibom'schen Ausführungsgänge beim inneren Augenwinkel hervorgetreten,

roth umsäumt, reichliches, dickes und gelb-weissliches Sekret beim Druck entleerend. Im Sekret lange dicke Bacillen und eine Menge Kokken vereinzelt oder zu zwei.

Eine ähnliche Entzündung der Meibom'schen Drüsen erhielt ich in fünf Ausführungsgängen des oberen Lides temporal bei einem grauen grossen Weibchen (25./X.), dem ich eine grössere Menge Gelatincultur von Staphylococcus aureus in die Conjunctiva beider Lider vorn einspritzte, bis Abszess der Lider sich entwickelte. (Siehe die Reihe C. d.)

27./IX. **Kleineres dunkelgrau gefärbtes Kaninchen.** In beide Lider des rechten und linken Auges je fünf Injectionen einer unbedeutenden Quantität, kaum Tropfen von Staphylokokken-Gelatincultur, verdünnt mit einigen Tropfen Bouillon. Die Canule wurde in die Ausführungsgänge am Lidrande eingestochen.

2./X. Rechts im oberen Lide sind alle fünf Ausführungsgänge erhöht ihre Umgebung geröthet, die Conjunctiva injicirt. Beim Druck zwischen den Fingern fliesst ein gelblich-weisses, dichtes Sekret aus, welches überwiegend Stapkylokokken enthält.

7./VIII. **Grosses graues Kaninchenweibchen,** dem die Ausführungsgänge der Meibom'schen Drüsen mit einem Messer abgekratzt wurden und die Nadel sodann an fünf Stellen (auch mehr) an allen Lidern eingestochen wurde.

Später (15./IX.) wurde Staphylococcus citreus aus einer Gelatincultur genommen, Condensationswasser mit zerriebenen Culturen mit einer Platinschlinge an den Lidrand übertragen und rechts bestrichen, *links* wurde zum Zweck der Verdünnung sterilisirtes Wasser genommen. Die Canule der Pravaz'schen Spritze wurde eingetaucht und an fünf Stellen oben und unten (links) eingebohrt. Jedesmal vor dem Einstechen wurde sie mit dem an ihrer Spitze hängenden Tropfen aufgesetzt, welcher auf den Lidrand und die Conjunctiva herabfloss. Einige Ausführungsgänge bluteten.

19./IX. Reichliches eitriges Sekret aus den Ausführungsgängen mit Staphylokokken.

14./IX. **Grosses schwarzes Kaninchen.** Eine ältere Gelatin-Cultur von Staphyl. albus, verdünnt mit einigen Tropfen sterilisirten Wassers, wurde zum Versuche benutzt. Die Canule der Pravaz'schen Spritze wurde bloss eingetaucht und wurden auf der *rechten Seite* oben und unten je fünf Einstiche in die deutlich sichtbaren Ausführungsgänge gemacht.

15./IX. Eine gleichfalls ältere Cultur von Staphyl. citreus wurde in derselben Weise je 5mal stichweise eingebracht. Sehr starke Blutung in beiden Fällen. Das Resultat bezüglich der Hervorrufung einer Entzündung blieb vollständig negativ. Später jedoch entwickelten sich Ektasien der Ausführungsgänge wie nach einer gewöhnlichen Verletzung der Ausführungsgänge, wie ich in meiner Arbeit »Über die Cysten an den Rändern der Augenlider« nachgewiesen habe.

* * *

Aus diesen Versuchen geht hervor, dass mit Hilfe von Staphylokokken in den Ausführungsgängen der Meibom'schen Drüsen bei Kaninchen eitrige Entzündung hervorgerufen werden kann, deren Produkte gemischt mit Drüsensekret den Ausführungsgang pfropfförmig ausfüllen, was der Hautakne ähnlich ist. In einigen Tagen tritt Heilung ein, nie Chalaziongewebe.

RESULTAT.

Durch Injection der isolirten Bacillen von Conjunctivitis fibrinosa und von beginnenden menschlichen Chalazien in die Conjunctiven bei Kaninchen kann man künstliche Chalazien mit epitheloiden und Riesenzellen hervorrufen. Dasselbe Granulationsgewebe entsteht unter der feinen Haut des Kaninchenohres: diese Bacillen haben demnach die Fähigkeit im späteren Zeitraum ein mit Epitheloid- und Riesenzellen versehenes Granulationsgewebe hervorzurufen. Ein initiales menschliches Chalazion unter dem Bilde eines kleinen subconjunctivalen Abscesses ruft Granulationsgewebe hervor, das man schon nach der Incision sehen kann. Verhältnissmässig selten kommen ähnliche kleine Abscesse zu Tage, die durch Staphylokokken (hordeolum conjunctivale) hervorgerufen werden, hier entsteht kein Granulationsgewebe, der Verlauf ist ein anderer, schneller so wie bei hordeolum cutaneum. Durch Bestreichen und Injection verschiedener Staphylokokken-Culturen konnte man bei Menschen kein Chalazion hervorrufen, sondern nur Hordeolum cutaneum, conjunctivale, Ekzem der Augenlider und suppurative Entzündung in den Ausführungsgängen der Meibom'schen Drüsen (Acne Meibomiana) und in den Wimperbälgen (Folliculitis ciliaris suppurativa). In den Meibom'schen Ausführungsgängen auch bei Kaninchen kann man gleichfalls Entzündung mit Hilfe von Staphylokokken hervorrufen. Diese Staphylokokken-Processe an den Rändern der Lider sind analog einigen Staphylokokken-Entzündungen der Haut (acne, sycosis).

Mit Hilfe abgestorbener Tuberkelbacillen kann man kein Chalaziongewebe hervorrufen, sondern schwerheilende Abszesse, in welchen man noch nach 4 Monaten degenerirte abgestorbene Bacillen gut specifisch färben konnte, was auch bei Chalazien gelingen würde, wenn sie sich daselbst finden würden.

Hieraus geht hervor, dass nach den positiven Resultaten mit Chalazionbacillen nichts übrig bleibt, als die Ansicht auszusprechen, dass die Mehrzahl der Chalazien durch diese die Granulationsbildung hervorrufende, von mir isolirte Bacillen bedingt wird. Die Ätiologie durch Kokken (z. B. prodigiosus, tetragones) und Tuberkelbacillen nach Angabe der Autoren wäre dann eine seltene Ausnahme.

ERKLÄRUNG DER ABBILDUNGEN.

Abbild. 1. Künstliche beginnende Chalazien beim Kaninchen, einige Tage nach Injection von Chalazionbacillen, ganz ähnlich initialen Chalazien bei Menschen, aus welchen sich später Granulationsgewebe entwickelt.

Abbild. 2. Bacillen von einem beginnenden künstlichen Chalazion beim Kaninchen. Strichpräparat. Färbung nach Weigert'scher Methode. Doppelfärbung mit Eosin. Vergrösserung Reichert Comp. Oc. 4. Homog. Imm. $^1/_{12}$.

Abbild. 3. Hordeolum conjunctivale durch Staphylokokken beim Menschen, auftretend wie ein beginnendes Chalazion unter dem Bilde eines Abszesses, wenn auch selten und mit anderem Verlauf. Färbung und Vergrösserung wie Bild 2.

Abbild. 4. Schnitt durch ein künstliches chronisches Chalazion beim Kaninchen. Färbung mit Czokor'scher Cochenille. Vergrösserung Reichert Oc. 4. Comp. obj. 1.

Abbild. 5. Theil des Schnittes eines chronischen künstlichen Chalazion beim Kaninchen mit epitheloiden und Riesenzellen. Getärbt mit Czokorscher Cochenille. Vergrösserung Reichert Comp. Oc. 4. Obj. 8.

Abbild. 6. Übersicht eines Schnittes der vorderen Partie des Kaninchenauges, in dessen vordere Kammer vor $2^1/_2$ Monaten Chalazionbacillen injicirt wurden. Vergrösserung mit der Lupe, Details eingetragen nach Reichert $^4/_4$. Färbung nach Weigert, Doppelfärbung mit Eosin. Es ist die Verbreitung der Bacillen in der Linse zu sehen.

Abbild. 7. Chalazionbacillen in der Linse. Vom vorhergehenden Schnitte. Vergrösserung Reichert Comp. Oc. 4. Homog. Imm. $^1/_{12}$.

Abbild. 8. Abgestorbene degenerirte Tuberkelbacillen. Präparat vom Spritzenrückstande nach der Injection in die Kammern und Lider. Vergrösserung wie Abbild. 7. Färbung nach Gabbet.

Abbild. 9. Dieselben Bacillen vom Schnitt aus der Inhaltsmasse der vorderen Kammer des Kaninchens 4 Monate nach der Injection. Färbung nach Ehrlich. Vergrösserung wie Bild 8.

LITTERATURVERZEICHNISS.

1. *Wolffberg:* Zur Pathologie und Therapie der Lidrandleiden. Klin. Monatsbl. für Augenh. 1890. XXVIII. 469.
2. *Fuchs:* Zur Anatomie der Blut- und Lymphgefässe der Augenlider. Albr. v. Graefes Archiv für Ophth. XXIV. 3. 47.
3. *Chibret:* Contribution clinique à la pathologie du chalazion. (Observation personelle.) Recueil d'ophthalmologie. 1893. Mars 148.
4. *Boucheron-Poncet-Vassaux:* Comptes rendus hebdomadaires des Séances et Mémoires de la Société de Biologie. 1886. P. 304. 338. 294. 440. Gazette des hôpitaux. 1886.
5. *Kitasato:* Gewinnung der Reinculturen der Tuberkelbacillen. Ref. Centralblatt für Bakteriol. Bd. XI. N. 14. 450.
6. *Wissman:* Wirkung todter Tuberkelbacillen und des Tuberkulins auf den thierischen Organismus. Virchow Archiv. 129. 1887. H. I. 163.
7. *Abel:* Über die Wirkung von abgetödteten Tuberkelbacillen auf die Lungen von Kaninchen bei Injectionen in die Trachea. Deutsche mediz. Wochenschrift. 1892. N. 21, S. 482.
8. *Strauss et Gamaleya:* Archives de médecine expérimentale. 1893.
9. *Parisotti:* Etiologie du chalazion. Société française d'ophthalmologie du 1 Mai 1893. Recueil d'ophthalmol. 1893. N. 5, P. 301.
10. *Fuchs:* Über das Chalazion und einige seltenere Lidgeschwülste. Graefe's Archiv für Ophth. XXIV. S. 35.
11. *Horner:* Krankheiten des Auges im Kindesalter. 218 Anmerk. Gerhardt's Handbuch der Kinderkrankheiten.
12. *Ehrmann:* Sycosis und Folliculitis. W. med. Presse. 1893. N. 9. 10.
13. *J. Bernheim:* Über die Antisepsis des Bindehautsackes und die bakterienfeindliche Eigenschaft der Thränen. Zürich. Inaug.-Diss. 1893. Hamburg L. Voss.
14. *Leber:* Die Entstehung der Entzündung und die Wirkung der entzündungserregenden Schädlichkeiten, nach vorzugsweise am Auge angestellten Untersuchungen. Leipzig 1891. W. Engelmann.
15. *Faber:* Hirsch. Jahresbericht 1892. S. 59. Anatomie.
16. *Deutschmann:* Ophthalmia migratoria. 2) Fortgesetzte Versuche und Untersuchungen über die Ophthalmia migratoria. Beiträge zur Augenheilkunde. X. H.
17. *Boeck:* Archiv für Dermatologie und Syph. 1889. 47.
18. *Isaak:* Berliner klin. Wochenschrift. 1889.

19. *Straub:* Über die Aetiologie der sogenannten skrophulösen Entzündungen. Knapp-Schweigger Archiv für Augenheilk. XXV. S. 416.
20. *Leber:* Die Bedeutung der Bakteriologie für die Augenheilkunde. VII. Period. internat. ophth. Congress. S. 358.
21. *Fukala:* Ätiologie der Conjunctivitis phlyctaenulosa der Kinder. Knapp-Schweiger. Archiv für Augenheilkunde. XXIII. S. 368.
22. *Königstein:* Die Behandlung der häufigsten und wichtigsten Augenkrankheiten. Wien 1889, Braumüller.
23. *Unna:* Natur und Behandlung des Eczems.
24. *Mourek:* O příčinosloví eczemu. Thomayer Sbírka.
25. *Burchhardt:* Hirschberg's Centralblatt für prakt. Augenheilk. XI.
26. *H. Gifford:* Über das Vorkommen von Mikroorganismen bei Conjunctivitis eczematosa und anderen Zuständen der Bindehaut und Cornea. Knapp-Schweigger Archiv für Augenh. XVI. S. 197.
27. *Trousseau:* L'eczéma palpébral. Annales d'oculistique. Juin 1893. 404.
28. *Roeder:* Über die Erkrankung der Haarwurzeln und Blepharitis ciliaris. Klin. Monatsbl. für Augenh. 1887. XXV. 261.
29. *Widmark:* Ref. Hirschberg's Centralblatt für praktische Augenheilkunde. 1885. S. 387.
30. *Boucheron et Ducloux:* Recherches sur les scrophulides bénignes (Impétigo, acné pilaire palpébral ou blépharite, acné pilaire nasal, phlyctène périkeratique). Congrès de Nancy 1886 (I). Gazette des hôpitaux. 1886. 801.
31. *Kronmayer:* Beitrag zur Therapie der Sycosis. Therapeutische Monatsblätter. April 1892.
32. *Sattler:* Die Bedeutung der Bakteriologie für die Augenheilkunde. VII. Period. internat. ophthalm. Congress. S. 369.
33. *J. Grancher* et *Ledoux-Lebard:* Tuberculose aviaire et humaine. Action sur la fertilité et la virulence du bacille tuberculeux. Archives de médecine expérimentale. 4°. Année 1. Janvier 1892. No. 1. Pag. 24—25.

Obr. 1.

Obr. 2.

Obr. 3.

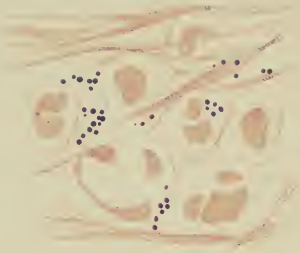

Obr. 4.

Obr. 6.

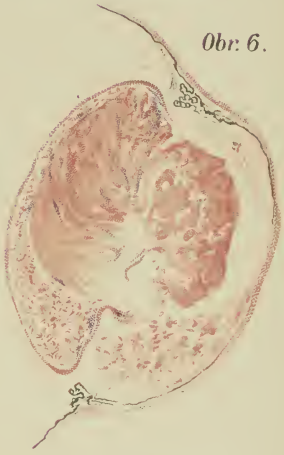

Obr. 5.

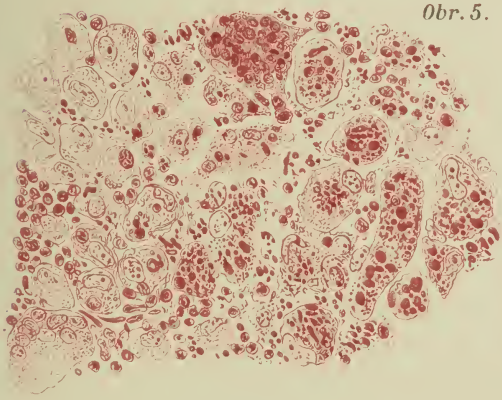

Obr. 7.



Obr. 8.



Obr. 9.

ROZPRAVY
ČESKÉ AKADEMIE CÍSAŘE FRANTIŠKA JOSEFA
PRO VĚDY, SLOVESNOST A UMĚNÍ V PRAZE.

ROČNÍK II. TŘÍDA II. ČÍSLO 36.

O EXPERIMENTALNÍM VZBUZENÍ KATALEPTIFORMNÍHO STAVU U BÍLÉ KRYSY.

NAPSAL

PROF. D^R. A. SPINA.

VĚNOVÁNO ZA PŘIJETÍ DO AKADEMIE.

PŘEDLOŽENO DNE 23. ČERVNA 1893.

V PRAZE.
NÁKLADEM ČESKÉ AKADEMIE CÍSAŘE FRANTIŠKA JOSEFA
PRO VĚDY, SLOVESNOST A UMĚNÍ.
1893.

Tiskem J. Otty v Praze.

Injikujeme-li dospělé bílé kryse*) intraabdominalně 1 *ccm.* tinct. opii simpl. (Rak. pharmacopoë), tu upadá po několika minutách svalstvo ohonu v stav katalepsii podobný. Pokus zdaří se jen tehdy pravidelně, když zvíře jest dospělé (měří pak od kořene ohonu až k nosovému hrotu 19 *cm.*), když tinktura opiová jest čerstvě připravena a když zvíře nebylo upoutáno. Nepochybuji nikterak o tom, že se pokus ten také na menších zvířatech se zdarem dá provésti, avšak tu by musila dose opiová teprve zvláštními pokusy býti určena. Naproti tomu nemohu dosti váhy na to klásti, že tinktura opiová nesmí býti stará. K injekci doporučuje se kůži břišní nůžkami v takovém rozsahu protnouti, aby hrot duté jehly na Pravatzově stříkačce pohodlně dal se prostrčiti. Po protnutí kůže zdaří se injekce velmi snadno, když jehlu při propichování vrstvy svalové zavádíme téměř rovnoběžně s přední stěnou břišní, čímž zároveň nějaké poranění vnitřních ústrojů téměř úplně vylučujeme.

Několik minut po injekci počne zvíře býti mdlejším. Vezmeme-li v této phasi anebo něco později ohon do pravé ruky, mezitím co levou rukou držíme konec ohonu, a hladíme-li pravou rukou ohon směrem od kořene až ku špici, tu stává se ohon, patrně působením většího napjetí svých šlach, tvrdším a tužším. Dle toho, jak změníme směr hladících pohybů, zdaří se nám ohon uvésti do polohy horizontalní ve směru podélné osy zvířete, nebo v polohu šikmou, anebo konečně do výše nad rovinu horizontalní, aniž by, byv z ruky puštěn, sledoval zákonů tíže. Můžeme také otrávené zvíře vpraviti pod skleněný zvon, opříti ohon o vnitřní jeho plochu a uvésti ohon v nejrůznější posice, které v celku zachovává i když asi po 5—8 minutách skleněný zvon pomalu odstraníme.

Ohon setrvá v poloze jemu vnucené po několik minut (4 až 5), při čemž posloupně tvrdosti pozbývá, až konečně se octne na podložce. Opětovaným hlazením lze jej opět do žádané polohy uvésti. Do výše nedá se daleko zvedati, jelikož toho pružnost kloubových vazů z mechanických důvodů nepřipouští.

Mohli bychom se domnívati, že mechanické podráždění na ohon aplikované až na svaly se šíří a svalstvo přímo dráždí, tak že toto kontrahujíc se šlachy napne, anebo že sensitivní cívy tlakem prstů byvše podrážděny ono stažení a napjetí reflektoricky způsobují.

*) Mus decuman. alb.

Tuto alternativu lze rozhodnouti. Zničíme-li narkotisované kryse motorickou oblasť korovou, vyvolává mechanické dráždění ohonu mnohem menší tonus, který se ještě více seslabí, když vedle toho také hrudní míchu v různých výškách protneme. Nemůže tedy býti pochybnosti o tom, že zvýšený tonus má své sídlo v motorickém apparatu čivovém.

Vysvítá to také z následujícího pokusu.

Dáme-li kryse, jejíž ohon jsme tak postavili, že se vznáší ve směru podélné osy těla, inhalovati chloroform,*) tedy povolí tonus hned po prvních dešich a ohon klesne k zemi. Jest ale z pokusů *Ferrier-ových* známo, že dráždivosti soustavy čivové během chloroformové narkosy od centra k periferii ubývá. Jest tedy pochopitelno, že úbyt svalového tonu u chloroformované krysy pouze v centralním systemu čivovém sídliti mohl, neboť při ochabnutí ohonu, jež se již po několika dešich dostavuje, nelze mysliti na nějaké snížení dráždivosti periferního apparatu čivového, chloroformovou narkosou podmíněného.

Sdělené tuto zkušenosti mluví tedy pro to, že zvýšený tonus svalů ohonových děje se reflektoricky mechanickým drážděním sensitivních čivů ohonových,**) a že schopnost svalů dostati se v stav kontrakce podmíněna jest působením opia na centra muskulomotorická a snad i spinalní. Tinktura opiová zvýšila dráždivost motorických středů.

Tinktuře opiové třeba ale také připisovati ještě jiné působení, jelikož svaly ohonové mechanickým drážděním v kontrakci setrvávají, a jelikož experimentator ohonu určitou polohu vnutiti, tedy intensitu svalové kontrakce říditi může.

Jelikož kataleptiformní stav ohonu ceteris paribus tím déle trvá, čím déle jsme dráždili, jest na snadě trvalou kontrakci svalů vysvětliti tím, že zde se jedná o následné působení mechanického podráždění, které rychlé vymizení reflexu vzdaluje, ježto reflexní centra mají dráždivost zvýšenu. Vysvětlení toto stává se také sukcessivním ubýváním napětí, jež odpovídá zanikání pozdějšího působení a sukcessivním klesáním ohonu po zastavení dráždění oprávněným.

Má-li pojetí toto platnost také pro katalepsii člověka, při které klouby v poloze jim vnucené mnohem déle vytrvati mohou než u krysy, nemohu s jistotou rozhodnouti. Že ale dráždidla — elektrický proud, tření kůže — kataleptický stav u člověka mohou vyvolati, a že silnější a opětované dráždění také delší trvání záchvatu může podmiňovati, to jest jisto. *M. Rosenthal* viděl, že po faradisaci objevují se záchvaty, *Strübing* totéž po elektrickém dráždění hlavy (příčné vedení) a *Onimus* pozoroval, že katalepsie objevila se teprv po delším působení proudu.

Tato analogie činí pravděpodobným, že snad také při lidské katalepsii trvalé kontraktury podmíněny jsou následným účinkem podráždění.

Větších obtíží skytá odpověď na otázku, proč vlivem opia dovede experimentator ovládati intensitu kontrakcí. Jest zřejmo, že s nynějšími prostředky

*) K narkotisování zvířat používal jsem malého, skleněného zvonu, jenž dole opatřen byl lepenkovou manchettou s otvorem pro hlavu zvířete. Zvon překlopen přes hlavu otvorem tím prostrčenou a vložena pod něj hubka chloroformem napojená.

**) Tím netřeba pouze čivy kožní ohonu rozuměti.

ohledávacími ku přímému řešení otázky této nelze přistoupiti. Vzhledem k této okolnosti buďtež mi dovoleny následující úvahy.

Vznáší-li se ohon horizontalně v prodloužené ose těla zvířecího, tedy mohli bychom si zjev tento vysvětlovati následovně. Mohli bychom si představiti, že zdvihače a stahovače ohonu — že tyto skutečně existují, ukáži později — mechanickým hlazením v stejné míře reflektoricky se podražďují a že proto ohon nemůže ani nad ani pod horizontalu stažen býti. Avšak s tímto vysvětlením nevystačili bychom pro ostatní polohy kataleptického ohonu. Neboť, když jsme již ohon vpravili do směru prodloužené osy těla, stačí prst k ohonu přitlačiti a pomalu ho odšinouti, abychom tento uvedli v polohu vyšší, nižší neb šikmou. Jestliže ohon ku příkladu prstem zvedneme, tedy bychom se dle hořejšího vysvětlení musili domnívati, že zvednutím byli zvedači ohonu silněji podrážděni než stahovači. K domněnce této není ale žádného dostatečného důvodu, naopak, jest mnohem snáze si představiti, že zvednutím byly šlachy stahovačů ohonu nataženy a tím tedy také svaly stahovací podrážděny.

Při tomto stavu věcí zdá se mi, že následující vysvětlení ještě nejlépe hodí se pro popsané poměry, dokud lepší objasnění nalezeno nebude.

Kdežto při pohybu libovolném velikost zkrácení svalu jest rozhodující pro postavení kloubu a adnexů jeho, platí pro narkotisovou krysu pravý opak: velikost kontrakce svalové závisí od přítomného postavení kloubů, a sice tak, že vynucením jisté polohy kloubů a jejich příslušenství sensitivní čivy jistou, určitou měrou se dráždí a reflektoricky vyvolávají svalové kontrakce, jejichž velikost odpovídá oné míře podráždění.

Jako kataleptický záchvat člověka, může i kataleptiformní stav krysy tinkturou opiovou otrávené odstraněn býti tlakem na určité místo těla. Jest známo, že kataleptické zjevy u ženy mizejí na př. tlakem na ovarium. Něco podobného dostaví se také u krysy, stlačíme-li konce její obou zadních nohou. Pokus ten lze provésti následovně.

Uvedeme ohon hlazením do takové polohy, že se vznáší ve směru podélné osy tělesné; pak stlačíme palci silně konce obou zadních končetin; v témže okamžiku sklesne ohon k podložce. Pokus zdaří se také, stlačíme-li jen jednu končetinu. Tlačí-li se slaběji, pak jest také sklesnutí menší a novým stisknutím nohou padne pak ocas dále.

Experiment tento lze po jistých přestávkách několikráte opětovati.

Dále třeba vytknouti, že sklesnutí ohonu lze toliko s jednoho místa povrchu tělového vyvolati, totiž ze zadních končetin.

Sklesnutí ohonu vyvolává dojem, jako kdyby svaly ohon vznášející náhle byly ochably a jako by ohon sledoval působení tíže. Avšak trvají zde jiné poměry. Provedeme-li totiž pokus tento tím způsobem, že položíme narkotisovanou krysu na znak tak, že zadní konec těla leží na pokraji desky stolní a kořen ohonu tedy ve vzduchu se vznáší, neklesne vznášející se ohon, stlačíme-li konce zadních končetin ve směru tíže, totiž k okraji stolu, nýbrž oddálí se od kraje stolního směrem na horu, pohybuje se tedy aktivně.

Takový pohyb může ale býti způsoben toliko svaly, jež fungují jako stahovači ohonu.

Tlakem na konce nohou dráždí se tedy svaly ohon stahující,*) uvádějí se v kontrakci. Že se zde skutečně jedná o reflektorickou práci svalovou, vysvítá z toho, že ohon i tehdy jest stahován, když smáčkneme centralní konec proťatého nerv. ischiadicus proštěpcem, anebo ještě lépe, když centralní jeho konec na nit přivážeme. Jakmile za nit zatáhneme, pohybuje se ohon s takovou přesností jako údy nějaké loutky.

Otázku, zdali vysvětlení kataleptického záchvatu člověka třeba uvésti na stejné pochody, nemohu ani kladně ani záporně zodpověděti, jelikož se nedostává dostatečných klinických studií. Tolik jest ale jisto, že mizí-li záchvat na př. tlakem na ovarium, se také u ženy jen o pochod reflektorický může jednati.

Ohon vpravený do směru prodloužené osy těla lze také jiným způsobem z polohy jemu vnucené vybaviti. Stlačíme-li totiž konce předních končetin, zvedne se ohon nad rovinu vodorovnou. Zvednutí toto sice není tak nápadné jako sklesnutí, nicméně lze je silným tlakem tak sesíliti, že se dá na větší vzdálenost demonstrovati. Zvednutí stane se ale patrnějším, když konce předních končetin silným proudem tetanisujeme. Při tom se dále objevuje, že sensitivní oblast, z které ohon reflektoricky do výše lze uvésti, téměř celý povrch těla, vyjímaje zadní končetiny, zaujímá. Abychom odstranili námitku, že se zde snad jedná o působení vedlejšího proudu na sensitivní čivy předních končetin, dráždíme mechanicky různá místa těla štípáním. Zvednutí ohonu jest sice potom nepatrné, ano u některých zvířat se i nedostavuje, někdy však dá se zcela dobře dokázati. Rovněž tak vyvolává vefouknutí vzduchu stříkačkou do sluchovodu velmi často zřejmé zvednutí ohonu.

Z předcházejícího vysvítá, že právě tak jako mnohé reflexy, připomínám pouze reflex kašle, kýchnutí, polykání, jen z určitých částí těla se vybavují, také i zdvihače a stahovače ohonu jen z určitých okrsků reflektoricky mohou býti podrážděny.

Ještě jeden úkaz lze pozorovati na kryse opiem otrávené. Jest to zabránění reflexů současným zavedením druhého k centralnímu systemu se vztahujícího podráždění, jež studovali *Setčenov***) a *Goltz*.***)

Klesnutí vznášejícího se ohonu se nedostaví, tlačíme-li na zadní končetiny, jestliže současně také přední smáčkneme. Proto nezdaří se zvratné zvedání a klesání s takovou přesností demonstrovati na zvířeti upoutaném jako na volném.

Příčina utlumení reflexů popsaných jest zde zcela zřejmá. Současným podrážděním uvádějí se antagonisticky působící svaly ohonové v činnost, i jest pochopitelno, že účinek jednoho podráždění seslabuje se effektem podráždění druhého.

---

*) Tím nemá řečeno býti, že se na úkonu tomto nesúčastňují svaly inserující na páteři neb pánvi, které indirektně mohou účinkovati jako zvedače ohonu.

**) *Setčenov,* Über den electr. und chem. Reiz der sensiblen Rückenmarksnerven. Graz. 1863.

***) *Goltz,* Beitr. zur Lehre von der Function d. Nervencentra des Frosches. Berlin. 1869.

Budiž mi dovoleno výslovně připomenouti, že vysvětlení právě uvedené považuji za oprávněné jen pro reflexní depressi zde popsanou. Avšak pokusy tyto činí pravděpodobným, že existují ještě jiná zabránění reflexů, která by na podobném antagonismu mohla se zakládati.

Pokusy tuto vylíčené lze při přísném zachování kautel na počátku uvedených s takovou jistotou provésti, že jsem je pojal do řady svých pokusů přednáškových. Za tím účelem nechávám pomocí elektrického projekčního apparatu profil zvířete jakožto stínový obraz padnouti na sádrovou tabuli, a jelikož se zde silhouetta zvířete dá silně zvětšiti, lze i méně markantní změny v poloze objektu na větší vzdálenost snadno demonstrovati.

ROZPRAVY
ČESKÉ AKADEMIE CÍSAŘE FRANTIŠKA JOSEFA
PRO VĚDY, SLOVESNOST A UMĚNÍ V PRAZE.

ROČNÍK II TŘÍDA II. ČÍSLO 37.

O NĚKTERÝCH ZRŮDNOSTECH NA HABRU A SMRKU SE OBJEVUJÍCÍCH

PODÁVÁ

DR. LADISLAV J. ČELAKOVSKÝ.

(SE 2 TABULKAMI.)

PŘEDLOŽENO DNE 6. ŘÍJNA 1893.

V PRAZE.
NÁKLADEM ČESKÉ AKADEMIE CÍSAŘE FRANTIŠKA JOSEFA
PRO VĚDY, SLOVESNOST A UMĚNÍ.
1893.

Tiskem J. Otty v Praze.

I. O zrůdnostech plodního obalu habrového.

(Obr. 1.—28.)

Na konci listnaté větévky nalézá se u habru hrozen z jednoduchých dvouramenných vidlanů (archibrachií) ženských květů. Konečný květ vidlanů jest pravidelně potlačen, tak jako v číšce bukové, jako u zimolézů ze sekce *Xylosteum* a j., jsou tedy jenom oba postranní květy na koncích obou ramen osy vidlanové vyvinuty. Ženský květ každý jest obdán trojlaločným listenem, který se za plodu značně zveličuje a jindy neprávem také číškou (cupula) nazýván byl, ačkoli není povahy osní jako pravá číška Cupulifer (buku, kaštanu, dubu), nýbrž povahy zřejmě listové. Lépe tedy nepravá tato číška sluj prostě obalem plodním anebo určitěji listem či listenem obalným.

Srovnávací morfologie učí, že jest trojlaločný obal plodní tvořen třemi srostlými listy, totiž květu podpůrným listenem, jehož volným koncem jest delší lalok střední, a dvěma postranními listenci podkvětnými, od nichž pocházejí oba menší laloky postranní. Rozumí se, že listence, aby mohly srůsti s listenem, musí s ním ve stejné výši na ose květné, takořka v jednom kruhu státi, jak to ukazuje schematický diagram vidlanu habrového v obr. 3 B. Vlastně by měly státi něco výše nežli podpůrný listen, jak to v jiných vidlanech se pozoruje, a jak to viděti na diagramu obr. 3 A., neboť listence náležejí samé ose květní, listen však ose mateřské, na níž osa květní v paždí listenu vzniká. Avšak pozoruje se zde v ženském květenství habru úkaz, který i jinde není příliš řídkým zjevem, zvláště patrným na př. v rodech *Thesium* a *Samolus*, u *Spiraeí* a j., že totiž listen zpodem svým takořka srůstá s osou květu úžlabního, čili lépe řečeno, bývá na ní povynesen a vzhůru pošinut, třebas až k listencům, takže se zdá z téže osy květní vynikati jako listence samy. Měl by tudíž na př. v obr. 11. na tab. I. listen podpůrný vynikati pod konečným květem (resp. plodem) a pod stopkou květní, ale on vzniká spolu s listenci, s nimiž srostl, až pod květem postranním ze samé stopky květní.

Na pohled se rovná trojlaločný obal plodní ovšem jednotlivému, právě jen trojlaločnému listu. Jedině ta okolnost jest neobvyklá u listu jednotlivého,

že hlavní nervy obou postranních laloků neoddělují se od středního nervu celého listu, nýbrž že od tohoto oddělené z osy květní do nich vstupují, tak jakoby vstupovaly do dvou zvláštních od listenu docela oddělených postranních listů.

O vývoji plodního obalu habru, jakož i ostatních habrovitých rostlin, víme posud velmi málo, zejména není známo, zdali povstává ze tří, později na zpodu kongenitálně srůstajících primordií (prvních hrboulků), anebo z jednoho, později ve tři špičky se dělícího primordia. Schacht [1]) podal nejprve vyobrazení již poněkud pokročilejšího stadia obalu habrového (z počátku května), ve kterém obal již jako »malý trojdílný zelený list« se jeví. Schacht soudil dle toho, že se obal ten musí považovati za první list zárodku květního, tedy osy květní, a sice měl za to, že jest to list se dvěma palisty. Nedbaje základní zákonitosti v úpravě květu úžlabního, nebyl si toho vědom, že by první list na úžlabní ose květní neměl míti to postavení na přední straně osy, které obal plodní skutečně má, a hádal jen dle nejisté analogie na palistovou povahu jeho postranních laloků.

Baillon [2]) v Histoire des plantes považuje plodní obal habru za jediný trojlaločný list, totiž podpůrný listen květu. V Adansonii pak líčí vývoj ženských květů lískových, hlavně ale semeníka a vajíček, s nímž se vývoj květů habrových, jak praví, až na vytváření se listenu obalného, v podstatě shoduje. Ale první stadie obalu toho ani u lísky nepozoroval. Ve výkresech představil sice prvopočátky dvou květů vidlanu, na nichž se tvoří okvětí na způsob valu a pak plodolisty (obr. 2.—9.), ale po začátcích obalu plodního tam ani stopy nespatřujeme. Pak jako stadium nejblíže příští vyobrazuje květ ženský z doby mnohem pozdější (obr. 10.), na němž dlouhé papillósní čnělky již jsou vyvinuty a na jehož zpodu již viděti dosti velké, rozdřípené (jak se zdá čtyři) lístky neb laloky obalu. Kde se vzaly a jak povstaly, z toho nevysvítá, aniž v textu o vývoji jich něco určitějšího se nalézá. Je-li to vše správné, musilo by se z toho souditi, že u lísky obal ten listenný, jenž na prvních začátcích květů schází, teprva po založení okvětí a plodolistů, tedy tak jako listence na číšce dubové, značně opozděně tvořiti se začíná. Nápadné však jest, že autor o věci tak pozoruhodné ani slovem se nezmiňuje, jakoby si toho, co sám vyobrazil, ani nebyl povšimnul. První vývoj obalu lísky a ovšem i habru po všem tom také ve výkladu Baillon-ově nevysvětleným, ano přímo záhadným zůstává.

Výklad, dle něhož plodní obal habru jest listen s listenci srostlý, jenž ovšem vyhovuje pravidlům morfologickým, jest tedy přece do jisté míry theoretický, tak že není to zbytečné, nýbrž vděčného povšimnutí hodné, jestliže zrůdné odchylky způsobilé jsou, poskytnouti ještě bezpečnější jeho potvrzení. Takové skutečně podávají zrůdnosti, které jsem letos v hojnosti a v podivuhodné rozmanitosti, o níž poučuje krátký pohled na přiložené dvě tabulky,

[1]) Ve své »Entwickelungsgeschichte der Cupuliferen- und Betulineenblüthe«. Beiträge zur Anatomie und Physiologie der Gewächse. 1854.

[2]) Adansonia Tome XI. (1873—76). Traité du développement de la fleur et du fruit. (Suite.) Corylées p. 163. Tab. VI. — Histoire des plantes. Tome VI. 1877.

nasbíral s jednoho stromu odrůdy abnormální *heterophylla* [1]) Hort. (s listy dílem celými jak obyčejně, dílem na jiných větvích protisečně laločnatými), jenž v Chudenickém zámeckém parku sázen se nalézá.

Mohla by se snad zdáti malichernou poznámka, že jsem zrůdná plodní květenství z toho stromu ponejprve vzal k sobě, jda maně kolem něho za šera večerního, předpokládaje v důvodné naději, že by odrůda, odchylná a vlastně abnormální v listech, také v plodních obalech zajímavé zrůdnosti vyvinovati mohla. Však jsem již dříve na buku podobně různolistém a v témž parku chovaném měl šťastnou příležitost pozorovati morfologicky závažné mnohoklané a mnohoplodé číšky plodní, o nichž jsem svého času zprávu podal.[2]) Jest totiž pravdě podobno, že tam, kde specifický normální typus v jedné stránce (jako na př. v listech) byl porušen, snadno též v jiných, květních neb plodních částech zviklaným a nestálým se objeviti může. Skutečně splnilo se plnou měrou mé očekávání, když jsem natrhaná květenství plodní druhého rána za světla podrobně ohledával. Pozorování svá mohu roztříditi dle povahy pozorovaných úkazů v následující kategorie.

1. Volné vyvinutí se listenců, které jindy s listenem srostlé jsou. Případy toho způsobu jsou pro morfologii plodního obalu habrového nejzávažnější, protože podávají nejpádnější důkaz, že theoretický výklad srovnávací morfologie na pravdě se zakládá. Neboť kdyby byly postranní laloky obalného listu již původně obyčejnými jeho úkrojky, nemohly by se nikdy, ani abnormálně, na místě jich vyvinouti samostatné listy; naopak je-li toto možné za jistých změněných podmínek vývoje, jako ve zrůdnostech, jest tím podán důkaz, že jsou laloky ty původem svým zvláštní listy na ose květní, totiž listence, které zpravidla toliko s listenem srostlé se spatřují. Abnormita taková ukazuje nám stav původnější, má tedy ráz atavismu.

V řečených zrůdnostech buďto jen jeden z obou listenců jest volně vyvinut, druhý s listenem zůstává srostlým, anebo, což řídčeji se nalézá, jsou oba listence volné, a sice něco výše než listen na ose postaveny, při tom jeden listenec, a to vždy přední (tak zvaný listenec β), výše než listenec zadní (α). Je-li toliko jeden listenec volně vyvinut, který pak stojí něco výše než listen, bývá to též listenec přední β. Vysvětluje se to vše tím, že ze dvou transversálních listenců bývá jeden (α) dříve a tudíž níže, druhý pak později, jakožto druhý (β) a tedy výše založen. K tomuto původnějšímu stavu se rostlina v abnormitě zase vrací; právě proto, že stojí všecky tři listy nestejně vysoko neb aspoň listenec β výše, není srůst listenců neb druhého výše stojícího listence s listenem možný. Srůst ten jest v normálním vývoji pouze tím umožněn, že jsou tu všecky tři listy jako do jednoho kruhu sešinuty, tu pak není na periferii osy dosti místa, aby se všecky tři v plné šířce volně

[1]) Viz o této odrůdě, která též v. *quercifolia* nazvána, F. Buchenau v Mittheil. des naturwiss. Ver. für Neuvorpommern 1879 str 197. Autor však v plodonosném květenství jiné odchylky neshledal, než že střední lalok obalu plodního byl skrácený.

[2]) O morfologickém významu kupuly (číšky) u pravých Kupulifer. — Věstník král. české spol. náuk. 1886. — Též Pringsheim-ovy Jahrb. f. wiss. Botanik. Band XXI. Über die Cupula von Fagus und Castanea.

vyvinouti mohly, ony si na vzájem ve volném vývoji vadí, což má za následek srůst kongenitální.

Případy, kdy toliko jeden, přední listenec volně se vyvinul, vidíme v obr. 6., kde volný listenec, poněkud více proti listenu postavený, volným krajem pro sebe po ose květní sbíhá; pak na obr. 11., kde oba přední listence dvouramenného vidlanu jsou volné, dále v obr. 12., kde přední listenec λ jednoho (pravého) květu volně se vyvinul. Volné listence přední viděti též na obr. 14. (λ) a 28. (λ).

Případ, že oba listence volny jsou, výše než listen inserovány, a kraji od jeho krajů oddělenými po ose květné sbíhají, ukazuje obraz 5., a sice *A* se strany listenu líční, se strany vidlanu celého přední, *B* se strany opačné. Oba listence odstávají značně od listenu a jsou téměř oproti němu postaveny.

Předvedené odchylky od normálního vývoje obalu plodního jsou vlastně pravidelnější, totiž s obyčejným vytvářením a postavením listenu a listenců v lepší shodě, nežli normální stav a vývoj brakteí habrových. Neboť srůst listenců s listenem jest v pravdě odchylkou od pravidelného zákonitého vývoje těchto částí u jiných rostlin, jest to odchylka, která u habru a též u ostatních habrovitých, lísky a habrovce (*Ostrya*), stala se dědičnou jakožto specifický znak těchto rodů, pročež u nich platí za normální. Spočívá v tom jeden z četných pokynů, jak relativní jest ponětí toho, co jest normální a co abnormální. To, co v jednom rodu pouze někdy a více nahodile se děje, v jiných rodech jest docela stálé a pravidelné, a abnormity podléhají konečně týmž zákonům jako normální výtvary, nestojí zhola mimo zákon všeobecný, nejsou nezákonité podivnůstky, za které mnozí je považují. Na velkém omylu jsou tudíž oni morfologové, kteří ve zrůdnostech vidí toliko chorobné výrodky, které prý se nehodí k objasnění stavu normálního. A přece jsou někdy abnormální tvary, jako v našem případě, snáze pochopitelny, nežli sám tvar normální, jenž pozdějšími fylogenetickými přeměnami, ku kterým hlavně také srůst náleží, stal se pochybným a zatemnělým.

Proč se vývinozpytu pro morfologické poznatky přičítá tak velká důležitost, ne-li z té příčiny, že nám objevuje starší, původnější stadie, ve kterých tvar a vzájemný poměr částí rostlinných ještě není tak změněný a nejasný jako často ve stavu dospělém? Avšak tento tvar a poměr jest někdy již v prvních počátcích vývoje pozměněn a to vývojem rostlinstva fylogenetickým. Původní postavení a původní samostatnost listenců a listenu habru již ani první stadie vývoje jednotlivého (ontogenetického) na oči nám nestaví, jelikož tyto listy ani později se nesešoupnou ani později mechanicky nesrostou, nýbrž hned ve stejné výši osy a nepochybně hned srostlé z osy vynikají. Vývoj trojlaločného obalu není tedy podstatně rozdílný od vývoje obyčejného listu trojlaločného anebo listu se 2 palisty, za který jej Schacht také mylně považoval. Ale co vývoj sám ještě zakrývá, to odhalují nezřídka odstrkované od některých morfologů abnormity, které ku tvaru a postavení fylogeneticky staršímu, se zákony původnějšího vývoje srovnalejšímu, se navracejí, a tím význam těch částí lépe ještě a jistěji než vývinozpyt objasňují.

Srovnávací methoda morfologická pak nejbezpečněji může o významu záhadných částí rostlinných úsudek si učiniti, když v různých rodech, které ona spolu srovnává, nalézá rozličné přechody od stavu úplně jasného a původního až k nejvíce přeměněnému, tudíž bezpečnému domyslu a výkladu nejméně přístupnému. Také abnormity mívají tu chvalitebnou vlastnost, že podobné přechody v nich se vytvořují, které tím jistěji a patrněji záhadný tvar objasňují, že na téže rostlině, netoliko v různých rodech, se vyskytují.

Tak i srůst listenců s listenem mateřským má v abnormitách habru rozličné stupně. Některé listence jsou, jak jsme viděli, od listenu úplně volně vyvinuty; jiné jenom na zpodu slabě s ním souvisí, jako na obr. 7.; jiné zas jsou asi do polovice své délky s listenem srostlé, jako ve stavu normálním (obr. 2.), ještě v jiných případech jeví se volné jejich konce jen jako krátké lalůčky, jako na obr. 1., kde výše stojící zub listenu jest nemnoho menší nežli lalok pod ním, od srostlého listence pocházející. Ještě méně znatelný a tupý jest lalůček, listencem λ tvořený v obr. 10., ač jinak dostává tentýž oddělený hlavní nerv, jako jeho značněji vyvinutý protějšek, a též k nepatrnému chobotu mezi ním a listenem odděluje se týž družný nerv jako tamo. Konečně ani ten nepatrný zoubek již se nepozoruje, jak na obr. 9., ačkoli tentýž basální nerv z osy květné na té straně vystupuje, jako naproti do zřetelného laloku listencového, a též na té straně obalný list rovněž neobyčejně hluboko pod plodem sbíhá, jako na druhé straně, kde sbíhající kraj náleží listenci dobře znatelnému. Též listenu obr. 7. a listenu v obr. 21. A schází jeden lalok postranní, ačkoli basis obalného listu na té straně stejnou šířkou, jak na straně zřetelně vyvinutého listence, osu květní objímá.

V této řadě pokračuje srostnutí listenců s mateřským listenem až k úplnému jich splynutí a sjednocení. Podobně splývají též lístky a úkrojky listů rozdělených ve formě celolisté v nedílnou, jednoduchou, ale stejně (zpeřeně neb dlanitě) žilnatou čepel. Listenec se takořka ztrácí v listenci, mizí dokonalou redukcí. Před nedávnem jsem k tomu poukázal,[1]) jak v kruzích květních redukce v počtu členů dílem zakrněním a potlačením některých členů, dílem srůstem až i dokonalým sjednocením a splynutím dvou neb více členů v jeden nedílný člen se děje. Květ rozrazilů (*Veronica*) na př. byl původně pětičetný, stal se ale v kalichu a koruně čtyřčetným tím, že zadní lístek kališní úplně byl potlačen, v některých druzích aspoň zakrněl na malý zoubeček, z koruny pak dva zadní lístky srostly až i úplně splynuly v jediný, na konci dvouklaný neb zcela jednoduchý plátek. Také u rýtu barvířského (*Reseda lutcola*) zredukováno dvojí okvětí pětičetné (jaké u jiných resed ještě se zachovalo) na kalich i korunu čtyřčetnou, při čemž zadní plátek korunní srůst ten ještě dvojitou šířkou a vyvinutím dvou konců, jakož i dvou hlavních nervů zřejmě na odiv staví. Redukce listenců však z pravidla se stává jich potlačením (ablastem) na oněch místech osy, kde by z ní vyrůsti měly. Habr poskytuje první případ redukce listenců jich srůstem a splynutím s listenem mateřským,

[1]) Viz stať mou: Über den Blüthenstand von Morina und den Hüllkelch (Aussenkelch) der Dipsaceen Engler Botan. Jahrb. Bd XVII. 1893.

což právě se stalo možným jen jich pošinutím do stejné výše s listenem na ose květní.

U našeho habru (*Carpinus Betulus*), jehož obal plodní jest normálně trojlaločný, nedošlo k úplnému srůstu listenců s listenem, leda v abnormitách posléze zpomenutých, v nichž listenec úplně splynul s listenem, a to též se pozoruje u některých habrů cizozemských. Tak jest obal plodní zcela nedělený u habru východního (*C. orientalis* Müll. čili *C. duinensis* Scop.), po jedné straně nedělený, po druhé jedním na zad stojícím volným ouškem t. j. listencem, as jako v naší abnormitě (obr. 6.) opatřený u habru japonského (*C. japonica* Sieb. et Zucc.). Opět vidíme u jednoho druhu jako abnormitu něco, co u jiných druhů jest normální.

Rozličné stupně srůstu listenců poskytují též plnou jistotu, že listenec s listenem srostlý a jen jako lalok jeho vyvinutý jest totožný s listencem úplně volným, kdyby snad někdo k abnormitám nedůvěřivý chtěl o tom pochybovati, ačkoli již to k evidenci totožnosti oné postačuje, že vždy a všude tam, kde volný listenec se vyvinul, postranní lalok na listenu obal tvořícím se nenalézá.

Co však způsobuje tyto stupně srůstu a tuto řadu přechodů z listence úplně volného až do listence úplně s listenem sjednoceného? Nenaskýtá se jiný domysl, než že v abnormitách těch zápolí dvě výtvarné síly neb tendence. Jedna tendence jest starší, atavistická, v abnormitě však nově vzbuzená. Kde ta přichází k plné platnosti a vládě, vytvoří se listence volné, výše nad listenem stojící. Druhá, modernější a v normálním vývoji ustálená, vede k sešinutí a ke srůstu listenu a listenců v obal trojlaločný, anobrž v abnormitách ještě dále až k úplnému jich sjednocení. Kde tyto dvě tendence spolu působí, tam vzniká prostřední tvar, tak jako dvě fysické síly na jeden bod působící dávají výslednici směru prostředního. I závisí to od toho, která z obou tendencí a jak dalece nad druhou převládá, anebo s ní v rovnováze se nachází, zdali prostřední tvar jednomu neb druhému extrému blíže neb právě uprostřed stojí. Odtud ta veliká rozmanitost přechodních forem, které v abnormitách se objevují. Vlastně již normální trojlaločný obal našeho habru způsoben jest ustálenou výslednicí obou výtvarných sil, kdežto u habru východního (C. orientalis) tendence sjednocující a k úplné redukci listenců přivodící dosáhla samovlády.

2. Vyvinutí se konečného květu vidlanu, který normálně potlačen jest. Vidlan jednoduchý (archibrachium) ze ženského květenství habru náleží mezi nehojné výjimky vidlanů, kterým schází konečný květ. Hlavní osa vidlanu dělí se prostě ve dvě ramena, nesoucí oba postranní květy s listeny a listenci (obr. 13.). Nemůže býti pochybnosti o tom, že vidlan takový není původní, nýbrž že kdysi před věky měl též svůj konečný květ, který však u potomstva zaniknul (ablastoval). Je-li tomu tak, dá se očekávati, že konečný ten květ za příznivých podmínek opět se může objeviti. Skutečně příznivé k tomu okolnosti v abnormitách se dostavují. Tak jsem shledal v jedné číšce z onoho buku, jenž nosívá hojně češulky mnohoklané a mnoho-

květé, terminální květ mezi oběma postranními květy, kdežto také zde normálně konečný květ potlačen jest.

Abnormity habrové též nezřídka mají konečný tento květ vyvinutý. Tak vidíme v obr. 11. v úhlu mezi oběma rameny vidlanu seděti plod z terminálního květu povstalý, který jindy, jako na obr. 13., tam schází. Také když na místě dvoulistého a dvoukvětého vidlanu prýt o více listech a někdy i o více květech se vyvine (o čemž v následujícím odstavci šířeji promluvím), může se konečný květ toho prýtu vyvinouti. Obr. 15. představuje takový trojlistý prýt, z něhož jeden list, totiž trojlaločný obalný list s květem odstraněn jest, jehož konečný květ *t* na zad stranou odkloněný se spatřuje. Rovněž i trojlistý prýt v obr. 16., na němž toliko jeden (přední) list l^3 podporuje květ a listence, s nimiž trojlaločný obal tvoří, vyvinul na zad odkloněný konečný květ *t*. Posléze i čtyřlistý prýt (obr. 28.) nese kromě tří postranních květů uprostřed také konečný květ (ovšem v plodu) *t*.

Morfologie rozumující, k fylogenii zřetel mající, učí, že netoliko vidlanovité, nýbrž i botrytické květenství a vůbec každý květonosný prýt původně květem se končil, i když v nynější podobě své jest neobmezený, květu konečného zbavený. Abnormity, tuto představené, to potvrzují. Terminální květ, jenž se v nich objevuje, není nic nového; jest to květ prastarého původu, jenž u dávných předků se nalézal, ale u nynějších habrů potlačen byl. Abnormity s konečným květem mají tudíž opět význam atavistický. Abnormita tato opět jest vlastně pravidelnější než normální útvar nynějšího vidlanu neobmezeného, který povstal vlastně abnormálním potlačením květu konečného, byl tedy sám z počátku abnormitou, stal se však pravidlem, když dle zákona dědičnosti se ustálil jako specifický znak rodu *Carpinus* a též ostatních Corylaceí. Vidlan s konečným květem, jenž dříve byl normálním, jest nyní pro habr abnormitou a toliko v zrůdných tvarech se objevuje. Opětný to důkaz relativnosti ponětí tvaru normálního a abnormálního.

O konečném květu vidlanu habrového platí tedy totéž, co o volných listencích postranních květů jeho jsme seznali, neboť i tyto byly původně normálními a staly se teprve později abnormitou, kdy původní abnormita, srůstem listenců a listenu v trojlaločný obal způsobená, stala se u habru tvarem normálním.

3. Pomnožení listů (listenů) a jich úžlabních květů, které jindy ve vidlanu normálním toliko počtem 2 se nalézají. Postranní prýty hroznu habrového, které z pravidla jakožto dvouramenné vidlany toliko dva listeny a dva úžlabní květy tvoří, měly v našich abnormitách velmi zhusta vyvinuté tři a někdy i čtyři listeny. První dva listeny byly jak obyčejně transversálně postaveny, třetí list stojí vždy z předu, bývá rovněž úrodný a na stopce květu svého až k samému květu a až k listencům, s nimiž srůstá, pošinutý. Tento třetí květ a jeho listen l^1 spatřujeme na obr. 14., 15., 16., 17. Listence jsou tam všude vyvinuty a s listenem jak obyčejně v trojlaločný obal srostlé. Povšimnutí hodným úkazem však bude se zdáti to, že za trojlaločným obalem l^3 v obr. 15. nebylo pozorovati ani stopu nějakého květu. Květní osa úžlabní zde byla vyvinuta, neboť listen byl jako jindy na ní vzhůru pošinut a listence

též na ní vznikly, neboť byly srostlé s listenem, ale květ sám ablastoval, tak jako normálně ablastuje konečný květ vidlanu habrového. Právě naopak zas na obr. 12. vyvinul se úžlabní květ, ale listence jeho zanikly, takže jest podepřen zcela jednoduchým, nikoliv trojlaločným aniž na zpodu objímavým listenem l^3.

Není také příliš vzácný úkaz ten, že jeden a to nejdolejší listen (obr. 14.) jest sterilní, bez květu a bez listenců, tudíž úzký, jednoduchý, nikoli trojlaločný, anebo že oba listeny transversální postrádají úžlabního květu i listenců (obr. 16.), takže takový trojlistý prýt přece jen dva květy nese, a sice buď oba postranní (obr. 14.), anebo jen jeden postranní v paždí nejhořejšího listenu a jeden konečný (obr. 16).

Ostatně také dvoulisté prýty, nejzpodnější v celém hroznu a slabé, mívají někdy v těchto abnormitách své dva listy jalové, takže jsou úplně bezkvěté a listy jejich zcela jednoduché jako ty dva nejdolejší na obr. 16.

Velmi zřídka vyskytují se také čtyřlisté prýty, z nichž jeden vyobrazen na obr. 28. Tento čtvrtý list stojí šikmo nazad naproti listu třetímu, jest vždy již malý, anobrž i přemalinký a vždy již neplodný. V obr. 28. jest tento list ještě poměrně dosti velký, slabě trojlaločný, ale jen dvoužilný, a vyniká pod konečným květem, širokým zpodem šikmo sbíhaje po dvourýhé části osy, která hořeji oba trojlaločné obalné listy l^2 a l^3 nese, a tu patrně ze dvou příslušných květních os srostlá jest.

Rozumí se, že tyto 3—4listé, a jsou-li tři listeny úrodné (kromě květu konečného po případě vyvinutého), i trojkvěté prýty, ač na místě vidlanů se vytvořily, nemohou více vidlany se nazývati. Jsou to květenství botrytická, rázu okolíkovitého, když jako v obr. 12. a 17. tři krátce stopkaté květy z jednoho bodu vynikají.

Jest ale nyní otázka, zdali zmnožení listů a květů normálního vidlanu v abnormitách má rovněž nějaký význam pro morfologii květenství habrového, tak jako jej má objevení se květu terminálního? Smíme-li i v tom spatřovati jakýsi atavismus? Já jsem ve své práci o květenstvích [1]) již vyložil, že květenství heterotypické, jakým jest hrozen z vidlanů složený, není zcela původní, nýbrž odvozené z květenství stejnorodého, složitějšího, jímžto jest květenství latovité, z něhož všecka složitější květenství původ svůj vzala. Tomu-li tak, musil i hrozen z vidlanů složený u habru povstati z laty, totiž vidlany jeho musily vzniknouti netoliko z prýtu květem ukončeného, nýbrž i vícekvětého. Redukcí postranních prýtů celého květenství na dva pouze květy poboční povstaly vidlany. Abnormity naše potvrzují supposici theorie fylogenetické, jelikož netoliko konečný květ, nýbrž i více listenů a úžlabních květů na primárních postranních prýtech celého hroznu opět se objevuje. Tedy i v tom ohledu vynikají naše abnormity svým rázem atavistickým.

4. Dichotomické rozeklání listenů podpůrných, jindy jednoduchých. Dosti často vyskytují se v zrůdnostech habrových ve dva konce rozeklané listeny podpůrné, totiž střední laloky obalu plodního trojlaločného.

[1]) Ve spisech české Akademie ročn. I. (1892).

Takové viděti na obr. 7., 8., 9., 10., 12. B a 25 Oba konečné laloky listenu takého jsou dosti stejné anebo trochu nestejné. Hlavní nerv listenu se dělí, někdy hluboko pod výkrojkem (obr. 7.), ve dvě pod stejným úhlem k němu nakloněné větve (což jest ráz dokonalé dichotomie), které do obou laloků vstupují (obr. 7., 8.). Jednou jsem nalezl listen hlouběji dvouklaný, jehož střední nerv brzy nad zpodem jeho byl rozdělen ve dva, nejprve těsně vedle sebe souběžné a pak se rozbíhající nervy; byl to jako přechod do listenu obr. 25. se dvěma úplně oddělenými nervy. Přechod do obyčejného monopodiálního (postranního) rozdělení listu a rozvětvení nervu shledáváme tam, kde jeden lalok více v prodlouženém směru celého listenu, druhý více na stranu odkloněn jest, a obě větve nervové rovněž tak se chovají, jako v obr. 9. a zvláště 12 B. V tomto obr. 12. B. vstupuje hlavní nerv dosti rovně do jednoho, více terminálního cípu, a od něho vychází toliko silnější postranní nerv do cípu druhého (v pravo). Neníť vůbec ostré hranice mezi rozvětvením neb rozdělením dichotomickým a monopodiálním.

Tam, kde jeden listenec s listenem úplně splynul a neznatelným se stal, jako na obr. 9., mohla by vzniknouti domněnka, že jeden lalok rozeklaného listenu jest samým zveličelým a vysoko nahoru s listenem srostlým listencem. Tato domněnka však nemůže míti místa, neboť totéž rozeklání listenu shledáváme i tam, kde řečený listenec ještě zřetelněji zoubečkem se označuje (obr. 10.), anebo kde oba laloky listencové dobře jsou vyvinuty, jako na obr. 8. a 12 B.

Odchylnější tvary rozeklaných listenů představují obr. 25. a 26. V obr. 25. jest listen podpůrný jednoho květu dvoukvětého vidlanu dosti hluboko rozeklán, celý obalný list tudíž velmi pěkně čtyrlaločný, ale co zvláštnějšího jest, že listenem probíhají dva od samého zpodu oddělené a do obou konečných laloků vstupující hlavní nervy, takže to celé spíše činí dojem, jakoby dva listy, každý o jednom nervu, v listenu tom byly srostlé. Ještě podivnější jest obalný list květu, vzatého z jiného vidlanu dvoukvětého, na obr. 26. Týž jest dokonce pětilaločný: dva dolejší menší lalůčky pocházejí od listenců, ale listen sám jest rozdělen na tři laloky, z nichž prostřední menší jest, a tento listen má tři od zpodu oddělené a od sebe oddálené nervy, které po jednom vcházejí do tří jeho laloků.

Prozatím musíme se spokojiti s popisem těchto divně rozeklaných listenů. Náležité jejich vysvětlení a též objasnění původu ostatních dvouklaných listů bude později na svém místě, až také s abnormálním úkazem srůstu dvou listenů se seznámíme.

5. Tvoření se dorsálních vyrostlin (exkrescencí) na obalu plodním. Několikráte jsem nalezl na obalech plodních, a sice vždy na dolejší straně (rubu) jejich, různé vyrostliny, které dle všeobecného zákona, pro takové výrostky z plochy listové platného, svou stejnojmennou stranu, zde tedy dolejší, k listu, z něhož vznikly, obrácenu mají. Lícem lesklejším a živěji zeleným odvracejí se tedy od spodní strany obalního listu, a bledší, mdlou svou stranou dolejší k ní hledí. O významu podobných vyrostlin jsem již dříve

jednou pojednal v Pringsheim-ových Jahrbücher, [1]) zde význam ten opět vysvitne. Vyrostliny ty jsou trojího způsobu.

a) Exkrescence vzniká tam, kde listen s listencem jest srostlý, a její kraje přecházejí do ohrnutých krajů jednak listenu, jednak listence. Ten tvar nejsnáze vysvětliti si možná, neboť pohled na něj (v obr. 4. B) stačí, abychom mu porozuměli. Listen i listenec jsou kraji spolu sousedícími na zevnitř ohrnuty a podél těch ohrnutých krajů pruhem vnitřní čili hoření strany srostlé, kdežto jindy srůstají přímo svými kraji neohrnutými. Ale tím způsobem zajisté srůst ten se neudál, že by ty dva listy ve stavu volném byly se ohrnuly a potom mechanicky srostly, nýbrž ony nejprve srostlé v celosti z osy vyrostly, srostly tedy kongenitálně, a na zevnitř vyrostly pak oba kraje v ohrnuté poloze ze srůstního pruhu, jenž listen od listence dělí. Pouze dle vývoje jsou to zvláštní výrostky ze vnější strany vzrůstajícího trojlaločného obalu plodního, v pravdě jsou to ohrnuté kraje dvou kongenitálně srostlých, t. j. na způsob jednoho nedílného celku společně rostlých částí rostlinných.

b) Podobné vyrostliny pozoroval jsem dvakrát na vnější straně dvouklaného listenu (obr. 9 B, 10 B). Ty se táhnou zrovna tak od výkrojku mezi oběma laloky listenovými na rubu až ku zpodu listu, jak vyrostliny od výkrojku mezi srostlým listenem a listencem v předešlém případě na obr. 4 B, a ohrnuté kraje obou laloků rovněž tak přecházejí do krajů vyrostliny, která zde ovšem z mediány listenu na zpodní straně středního nervu vyniká. Samoděk vnucuje se analogický výklad s tím, jenž v předešlém případě tak patrně v oči bije. Jako tam listen a listenec, tak se zde mají k sobě obě poloviny listenu, myslíme-li si je až dolů rozděleny, tak jako již hořeji rozděleny jsou. Kraje obou polovin jsou ohrnuté a obě půle podle nich až k výkrojku pruhem lícní strany srostlé. Ve vývoji samém nebudou ovšem obě půle nikdy skutečně odděleny tam, kde nyní souvisejí, právě tak jako srostlý listenec a listen tam, kde souvisejí, nikdy nebyly od sebe odděleny, jelikož vůbec při kongenitálním srůstu nikdy takové prvotní oddělenosti a pozdnějšího spojení není. Tak i listen v přítomném případě pod chobotem mezi oběma laloky zajisté rostl jako jeden celek, z něhož na zpodní straně vyrostly oba ohrnuté kraje jako jediná exkre cence.

Ale co si při tom třeba mysliti, že jeden list ze dvou polovin kongenitálně jest srostlý? Tato otázka týká se jak rozeklaných tak i srostlých listů vůbec, o jejichž poměru a původu později pojednám, pročež prozatím otázku tu nerozřešenou zůstavuji.

c) Daleko rozdílným zdá se býti výrostek v obr. 5 B vyobrazený, který jako zvláštní celistvá čepelka vyrostl z mediány listenu, s níž také mimo volný konec svůj celou délkou souvisí. Rozumí se, že strana jeho od listenu odvrácená jest jako líc listový vyvinuta, tak jakoby dva listy rubem svým proti sobě postavené spolu byly srostlé. V jakém poměru tento výrostek se nalézá

[1]) Jahrb. f. wiss. Botanik. Díl XIV.: Untersuchungen über die generativen Produkte der Fruchtblätter bei den Phanerogamen und Gefässkryptogamen. Str. 371.

k výrostkům předcházejícím, a jak tedy původ a význam jeho možno objasniti, to budiž též ponecháno pozdějšímu uvažování.

Jestliže jednak normálně srostlé části, totiž listence, v abnormitách volně se vyvinují, tož zas na druhé straně náchylnost k srůstání v nich se stupňuje, takže srůstají tam i takové části vespolek, které v pravidelném vývinu volnými zůstávají. Srůst v abnormitách ovšem nemá významu atavistického, nýbrž naopak způsobuje někdy úkazy, které až zase u pokročilejších příbuzných se podobně nalézají. K těmto zjevům náležejí následující.

6. Srůst listenců mezi sebou na straně proti listenu ležící. Listence, jedním krajem s listenem srostlé, druhým krajem bývají volny, takže se tyto jejich kraje pod květem a pak plodem prostě na zpodu dotýkají (obr. 1.) anebo i po stopce květní volně dolů sbíhají. Něco málo na zpodu srostlé vidíme je na obr. 2. Dosti často v abnormitách našich bývají však do té výše srostlé, že povstává číška neb puhárek, ovšem s okrajem trojlaločným, jenž plod svůj více méně vysoko obkličuje a uzavírá. Zhusta bývají oba obaly plodní vidlanu dvoukvětého, a sice v hořejší části hroznu celého, takto vytvořeny, jako ukazuje obr. 13. Také na prýtech botryticky trojkvětých bývá obal některého květu, totiž jednoho z obou dolejších, puhárkovitě vyvinut, jak viděti na obr. 17 l^2, 25, 28 l^1. Tato puhárkovitá obnormita jest tím zajímava, že opakuje u habru tvar, který u lísky (*Corylus*) se stal normálním. Obal lísky jenom tím se liší, že střední ušet (listenový) jeho jest nejmenší, anobrž někdy i zakrnělý, kdežto u habru jest právě největší. Atavistickou tato zrůdnost není, naopak progressivní, poněvadž srůst původně volných částí vždy znamená větší pokročilost. Lískový obal jest tedy útvar pokročilejší než habrový, a puhárkovitá abnormita habrového obalu jeví stejný pokrok. Zároveň abnormita tato nahlédnouti nám dává do dílny přírody, kterak asi z ní vyšel pouhou pokročilejší variací útvar číšky lískové.

Srůst listenců mezi sebou udává se též tehdy, když jeden z nich — a to bývá zpravidla přední — od listenu volný se vyvinul. Ten případ ukazuje obr. 8. a 12. B. Na obr. 20. však, kde listeny obou květů vidlanu na zadní straně spolu srostly, jsou naopak zadní listence od listenů těchto volny, ale každý s předním listencem téhož květu, jenž k listenu přirostlý jest, ve dvoulaločný ušet srostlý. Třetí případ, že oba listence od listenu byly odděleny, ale mezi sebou srostlé, namanul se mi jen jednou, ale listence byly tehdy naproti listenu ku plodu přirostlé, jako v případech následujících. (Obr. 18.).

7. Srůst obalu plodního se semeníkem, potom plodem květu svého. Tento srůst jsem shledal ponejvíce na třetím, předním, přespočetném květu a jeho obalu, a sice v rozličném stupni. Na obr. 17. jest trojlaločný obal plodní l^3 toliko na zpodu ku plodu přirostlý; na obr. 18., o němžto již zmínka se stala, vidíme listence mezi sebou srostlé, ale od listenu volné, k dolejší části plodu přirostlé nebo na něm povynesené (tento květ však pochází z vidlanu dvoukvětého). Na obr. 16. jest obal plodní listenci svými kolmo inserován na plodu a sice zpodem krajů svých až pod samé náplodní okvětí, na středu

svém, tedy listenem, není tak vysoko přirostlý, takže tvoří napřed taštičku pod vrcholkem semeníka. Kde jest srostlý s plodem, tvoří nervy jeho podobná žebra na plodu, jaké se na plodu volném nalézají. Na obr. 28. jest obal l^3 toliko na jedné straně listencem svým λ^1 tak jako na obr. 16. kolmo přirostlý, druhým lalokem od plodu úplně volný. Konečně nejdokonalejší srůst celého obalu s plodem vidíme na obr. 19. Listen a oba listence jsou zde úplně náplodní, ušty listencové naproti velkému uštu listenovému, což nejlépe tak si představiti dlužno, že obal jest číškovitý, jako v případech dříve vyložených, ale číška jeho s plodem dokonale srostlá. Vývoj tohoto náplodného obalu jest zajisté stejný, jako vývoj náplodného okvětí, t. j. číška není prvotně volná, takže by až později se semeníkem srůstala, nýbrž srůst ten jest kongenitální, tak že rostoucí semeník vyzdvihuje tři nejprve na ose květní založené a dole vespolek jen málo související laloky do výše.

Také tento srůst listenu a listenců s plodem má svou analogii u blízkých příbuzných, totiž u Ořešákovitých (Juglandaceae). Také tam jsou jmenované listy buďto až po vrchol neb aspoň do poloviční výšky plodu s tímto srostlé, ano ve východoindickém rodu *Engelhardtia* jsou listen a listence, po odkvětu se zveličující, obalu habrovému a zvláště přirostlému obalu v obr. 19. velice podobné. Kterak ono srostnutí obalu se semeníkem ve vývoji fylogenetickém se událo, to nám opět právě vylíčené abnormity výtečně znázorňují, spolu zase na novo se potvrzuje pravda již St. Hilaire-em pronesená, že co v jednom rodu (zde u habru) jenom nahodile a výminečně čili abnormálně se objevuje, v jiném rodu, zvláště v příbuzném, stalo se pravidlem a jako stav normální (po zákonu dědičnosti, jak po Darwin-ovi k tomu připojiti dlužno) se ustálilo.

8. Srůst dvou celých obalů plodních anebo dvou listenů do dvojlistu. Srůst obou listenů a srůst obalu s plodem týká se sloučení jinak volně oddělených částí téhož prýtu květného, sekundárního. Ale krom toho srůstají v abnormitách též dva celé obaly trojlaločné, tedy dva květné prýty vespolek anebo aspoň dva listeny, listy to primární osy květní, pobočné ku hlavní ose celého hroznu. Tento srůst jest ovšem čistě abnormální, neboť se cos podobného u příbuzných jakožto norma nevyskytuje, ale vzdor tomu má, jak ukážu, pro morfologii značnou důležitost.

Nejčastěji srůstají takto oba obaly ve vidlanu dvoukvětém a to buďto na přední neb na zadní straně anebo na obou stranách, zřídka dva obaly tříkvětého prýtu anebo listeny jalové prýtu bezkvětého. Proberu tedy jednotlivé ty případy.

a) Srůst dvou obalů dvoukvětého vidlanu na *zadní* straně prýtu vidlanového pozoroval jsem toliko jedenkrát. Zadní listence tu byly, na obr. 20., od listenů volny, jak svrchu již zpomenuto; byly tedy listeny samotné kraji svými zadními spolu srostlé. Tím povstal dvojlist, který zpředu dvěma dvoulaločnými oušky (srostlými to listenci) objímal oba květy. Osa nesoucí tento dvojlist byla zpředu i ze zadu rýhou podélnou rozdělena, tak jakoby dvě stopky květní byly srostlé, což (ovšem zas ve smyslu kongenitálního srůstu) jest také názor zcela správný.

b) Obaly plodní zpředu srostlé ukazují obr. 21. a 22. Na prýtu v obr. 21. byl jeden obal trojlaločný, druhý toliko předním listencem jako uštem opatřený, zadní lalok jeho volně nevyvinutý. Tento druhý obal jest předním lalokem dovnitř (ku plodu) vehnutý a v ohbí tak vytvořeném s předním lalokem neb listencem prvého obalu srostlý. (Viz také průřez 21 C.) Tím způsobem nalézá se zpředu mezi oběma listeny (obr. 21 B) zoubek (špička listence obalu prvého), druhý přední listenec ale jedním krajem kolmo na zadní stěnu dvojlistu jest přirostlý, druhým pak volným hledí na zad k plodu svému. Plody obou květů sedí těsně vedle sebe.

Na obr. 22. jsou kraje obou předních listenců vespolek srostlé, takže tvoří na dvojlistu zpředu dva zuby v chobotu mezi oběma listeny. Dvojlist jest tedy celkem šestilaločný, o dvou velkých lalocích, které pocházejí od listenů, a o čtyrech malých, od listenců tvořených, z nichž dva jsou na krajích, dva v prostředku dvojlistu postaveny. Dalo by se očekávati, že na zpodu dvojlistu toho budou se nacházeti dva plody, jako v obr. 21., avšak na místě tom jest jenom jeden zvláště velký plod vyvinut, na zadní, k ose hroznu obrácené široké straně hlubokou rýhou opatřený, tedy v témže postavení k obalnému dvojlistu, které mívá jindy plod ke svému podpůrnému listenu, na přední straně však silně vypouklý a též, ač jemnější, rýhou zbrázděný, takže již zevně činil dojem plodu dvojitého. Na průřezu ukázala se skutečně dvě stejně velká pouzdra; tudíž v plodu tom byly dva plody, k oběma srostlým listenům úžlabní, srostlé a celý dvojplod byl úžlabní k celému dvojlistu, nikoliv konečný k ose listenů, začež by se, kdyby byl jednoduchým, snadno považovati mohl.

c) Nejdolejší pobočný prýt v hroznu bývá, jak svrchu jsem pověděl, někdy bezkvětý, toliko na dva jalové listeny redukovaný, tedy také bez listenců, bez postranních laloků. Také tyto listeny mohou na přední straně srůsti v dvojklaný a dvojžilný list čili v dvojlist, obrácený lícem k ose mateřské, totiž hroznové. Takový dvojlist, velmi malý, asi 4krát zvětšený, ukazuje obr. 24. (A z lícní strany, B z rubu kreslený). On tvoří na zpodu tenkou, na hoření straně ústím otevřenou trubku, na jejímž dně (obr. 24. C v podélném řezu) žádný vrcholek osní patrným není, jenž tedy po vytvoření dvojlistu obliteroval.

d) Srůstem dvou obalů plodních oběma stranami povstal puhárkovitý, dvouušetný dvojlist obr. 23. Oba velké ušty pocházející od srostlých v obalu tom listenů jsou na konci krátce dvouklané (jako listen na obr. 9. a pod.) a hledí lícem svým jak v předešlých případech (obr. 21., 22. a 24.) k ose mateřské; listence pak tvoří na přední, něco vyšší i na zadní straně v obou chobotech po 2 zoubečkách. Pohárek rovná se trubce dvojlistu obr. 24., jen že se v ní, jako vůbec v obalném tom dvojlistu, také listence súčastňují. Na dně toho puhárku pak opět sedí jediný plod, možná že také dvoupouzdrý, jejž jsem však neohledal, nechtěje obalu toho porouchati.

e) Posléze v obr. 27. vyobrazen prýt trojkvětý, jehož přední obal l^3 srostl s jedním postranním obalem až asi do jedné pětiny. Na zpodu toho dvojlistu sedí dva plody, nepochybně též oba úžlabní k oběma srostlým listenům. Dvojlist a plody jeho sedí na konci jednoho z obou ramen květenství, a ra-

meno to, jsouc podélnou rýhou znamenáno, poukazuje na srůst dvou os květních, kdežto druhé rameno jeden květ a obal plodní, poněkud puhárkovitý, nese.

Abnormity v ženském květenství habrovém poskytují nové zajímavé případy tak zvaných listů dvojitých čili dvojlistů, které v novější době vzbudily interes morfologů. Nejprve postihnul Delpino [1]) jejich důležitost pro nauku o fyllotaxii, další příspěvek ku poznání listů toho způsobu (u *Weigelie*) podal W. Jaenicke [2]) r. 1891 a větší práci o nich uveřejnil Julius Klein [3]) r. 1892. Já jsem již r. 1885 a později až do letošního roku studoval dvojlisty a jich význam pro fyllotaxii na *Lonicera periclymenum*, pěstované při zámku a v arboretu Chuděnickém; podal jsem o nich krátkou zprávu r. 1889 [4]) a uveřejním co nejdříve jinde podrobnější pojednání. [5]) Seznali jsme i já i výše jmenovaní spisovatelé, že se vyskytují dvojlisty zvláště v přeslenech takových, které činí přechod z přeslenů máločlenných do přeslenů vícečlenných neb naopak. U *Lonicery* na př. jest normální postavení listů vegetativních (lupenů) v dvoučetných přeslenech (postavení vstřícné); abnormálně však se tvoří na některých rychle rostoucích prýtech též přesleny trojčetné i čtyřčetné, a tam právě objevují se zhusta dvojlisty v přeslenech dvoučetných. Ony se podobají hned více jednoduchým, na konci rozeklaným listům, as takovým, jaké jsme u habru v odstavci 4. seznali, hned zase, když rozdělení sahá dále, a široký, rýhou rozdělený střední nerv záhy na zpodu se dichotomicky dělí, neb dva nervy oddělené místo něho do zpodu dvojlistu vstupují, podobají se více dvěma do různé výšky srostlým listům, jako jsou ty, o nichž posléze řeč byla a které jsem tuto též od habru vyobrazil.

V úžlabí dvojlistů *Lonicery* sedí hned jednoduchý pupen, hned dva pupeny vedle sebe, hned ale jeden neobyčejně dichotomicky rozdělený neb jako ze dvou zvláštním způsobem srostlý pupen (dvojpupen). Pupen jeden nalézá se obyčejně v paždí listu méně hluboko rozděleného, dva pupeny neb jeden rozdělený v paždí dvojlistu, dvěma srostlým listům více podobného. Pozoruhodno však při tom jest, že rozdělení neb dvojitost listu a pupenu nevždycky sobě odpovídají, že totiž někdy méně rozdělený list má rozdělený pupen neb dva pupeny v úžlabí, a zase hlouběji rozeklaný a více dvěma srostlým listům se podobající list mívá někdy toliko jeden jednoduchý pupen pod sebou. Tomu by odpovídal z abnormit habrových případ obr. 25., kde jest listen dosti hluboko rozeklán a dvěma nervy, jako v typických dvojlistech nadán, ačkoli plod v jeho úžlabí (metamorfovaný to pupen) jest zcela jednoduchý, pročež jsem zprvu prozatímně tento listen uvedl mezi listy rozeklanými. Dvojlist obr. 22. měl však skutečný dvojplod, dvojpupenu vegetativnímu u *Lonicery*

---

[1]) V Teoria generale della fillotassi. 1883.

[2]) Ber. d. deutsch. bot Gesellsch. Bd. IX. 1891.: Bildungsabweichungen an *Weigelien*.

[3]) Pringsheim's Jahrb. f. wiss. Botanik. Bd. XXIV. 1892. Untersuchungen über Bildungsabweichungen an Blättern.

[4]) V pojednání ve Zprávách kr. česk. spol. náuk 1889: Über den Ährchenbau der brasilianischen Grasgattung *Streptochaeta*. Str. 29. Separ.

[5]) Vyjde co nevidět v Pringsheim-ových Jahrb. f. wiss. Botanik, díl XXV.

se rovnající, kdežto dvojlist z obr. 21. ještě dva oddělené plody v úžlabí svém přechovával.

Dvojlisty *Lonicery* jeví následující vztah ke vzniku přeslenů troj- a čtyrčetných na místě dvoučetných. Prýt začíná obyčejně střídajícími se páry vstřícných listů normálních a jednoduchých, hořeji pak tvoří přesleny trojčetné, mezi těmito a oněmi na přechodu vyvinují se pak přesleny dvoučetné, v nichž jeden list jest dvojlistem, druhý obyčejným listem. Jestliže však výše na prýtu přesleny čtyrčetné vznikají, tedy v přeslenech přechodních, též dvojčetných, bývají oba listy dvojklané neboli dvojlisty.

To jsou fakta, ze kterých náleží činiti správné závěrky. Hlavní otázka jest, jsou-li dvojlisty tak zvané (Klein je nazval Doppelblätter) skutečně dva vespolek srostlé listy anebo jsou-li jedním rozděleným listem. Delpino je považuje vesměs za listy rozeklané, původně jednoduché, jakož také v normálním přeslenu dvoučetném u *Lonicery* a jinde jednoduchý list jest původnějším. Rozdělením se zdvojí, povstanou listy dva, které v přeslenu trojčetném s protějším listem původně vstřícným ve stejných vzdálenostech se rozpostaví. Delpino tudíž nazývá dvojlisty všecky dedoublovanými čili zdvojenými listy, Klein naproti tomu vysvětluje dvojlisty jakožto dvojité, t. j. ze dvou složené neb srostlé listy z přeslenu vícečlenného, jejichž srůstem a splynutím ubývá listů v přeslenu, jenž se stává méněčlenným, na př. na místě trojčlenného dvojčlenným. Avšak od těchto pravých dvojlistů, srůstem povstalých, rozeznává Klein listy vlastně dvouklané neb dvoušpicé (zweispitzige Blätter), což jsou listy původně jednoduché, toliko na konci ve dva skoro stejné, vidličnatě rozestálé laloky rozdělené. Tyto dva v jeho smyslu zcela různé způsoby on liší dle anatomického znaku, totiž dle počtu svazků cevních. Pokud má list nahoře rozeklaný nejdoleji ve zpodině řapíka jen jeden svazek cevní, anebo, je-li řapík normálního listu vícesvazkový, právě tolik svazků jako list normální, jest to list dvojklaný, vstupuje-li však do něho z osy dvakrát tolik svazků cevních jak do normálního listu, na př. tedy dva místo jednoho, jest to list ze dvou srostlý.

Ani Delpin-ův ani Klein-ův názor a výklad, které si ponejvíce vzájemně odporují, nemůže uspokojiti. Delpin-ův výklad nevysvětluje, kterak rozdělením jednoho listu mohou povstati dva celé, samostatné listy, netoliko dvě nesamostatné půle listové, a Klein-ův výklad zas nepodává vysvětlení, proč srostlé dva listy téhož přeslenu k sobě tak se sblížily, že mohly srůsti, ano sblížení to jde tak daleko, že oba nervy hlavní těsně vedle sebe běží, až i svazky cevní v jeden širší svazek splývají, při čemž oba srostlé listy v dolení části jen jednou polovicí jsou vyvinuty, takže obě polovice v dolení části přece jenom jeden celý list dávají. Postavení těch srostlých listů jest sblížením tím změněno, kdežto jindy, což už Delpino uvádí jako protidůvod srůstu, postavení srůstajících údů zůstává nezměněno. Avšak Delpino zapomíná, že tentýž důvod i proti rozdělení listu svědčí, neboť také ty dva listy, dle jeho náhledu rozdělením povstalé, mění své postavení tím, že se při přechodu do přeslenu vícečlenného od sebe vzdalují.

Nedosti oprávněný jest také Klein-ův náhled, že přítomnost dvou nervů ve zpodině listu dokazuje srůst dvou listů, a jeden nerv že jest důkazem listu původně jednoduchého. Neboť mohou-li dva listy tak srůsti, že střední jich nervy těsně vedle sebe leží, anobrž že jich svazky cevní, jak to Klein sám u oleandru ukázal, již nejdoleji v jeden širší svazek splynouti mohou, proč by nemohly při srůstu ještě těsnějším, při sjednocení ještě dokonalejším splynouti v jeden svazek normální šířky? A naopak zase, může-li se střední nerv v listu dvouklaném rozděliti hluboko pod výkrojkem, proč by se nemohl děliti hned na zpodu listu, anebo proč by nemohl hned na zpodu obsahovati dva oddělené svazky cévní, jestliže se list již velmi záhy v prvním začátku ve dva konce rozdělil? Vskutku známe u Jednoděložných dosti listů dvoužilných (šupinovité adossované prvolisty, listeny, plušku trav), které se přece za jednoduché, nikoli ze dvou srostlé listy považují.

Naše abnormity habrové ještě rozmnožují obtíže při rozeznávání dvoulistů a dvouklaných listů dle Klein-ova kriteria. Jak povstal na př. čtyrlaločný obal plodní v obr. 25.? Jako obyčejně jest tam vidlan dvoukvětý, jsou tam i dva listence, jakožto dva postranní laloky obalného listu; střední ušet však, totiž listen, jest dvouklaný a má dva úplně oddělené nervy, vedle nichž by to měl býti dvojlist, srostlý ze dvou listenů. Avšak může-liž jeden květ míti dva podpůrné listeny? Zde se zdá býti přece mnohem přirozenějším ten výklad, že jest to jeden listen, opravdu dvouklaný a přece dvoužilný.

Mezi listy dvouklanými a dvojlisty jest jakási nepokrytá souvislost a toliko stupňová, nikoliv zásadní rozdílnost. Co se týče obalných listů toho způsobu v abnormitách habrových, činí dvoj- a trojklané listeny v obr. 25. a 26. patrný přechod od typických listů dvouklaných k dvojlistům. Dvojklaný listen v obr. 25., nehledíme-li na listence, velice se shoduje s dvojlistem obr. 24., kterýž zajisté povstal srůstem dvou listů, ale s dvouklaným listenem obr. 8., 9. neb 10. zase v tom se srovnává, že má v úžlabí toliko jeden plod a na konci jednoho ramena vidlanu se nalézá. Obal obr. 26. zas, jenž má mezi oběma laloky hlavními ještě menší lalok prostřední vyvinutý, přibližuje se valně ku tvaru dvojlistu obr. 22. a rovnal by se mu docela, kdyby listencové lalůčky λ^1 tam byly srostlé v jediný lalok střední. Ale i tento obal náleží jednomu květu a jednomu ramenu vidlanovému.

Také u *Lonicery* tvoří rozličné dvojlisty řadu přechodní mezi jedním zcela jednoduchým listem v přeslenu dvoučetném a mezi dvěma listy oddělenými v přeslenu trojčetném. Tato řada přechodů přivedla mne již před lety (r. 1885) na stopu pravého výkladu. Podotknul jsem již svrchu, že přechody abnormální mezi dvěma krajními tvary vysvětlují se nenuceně hypothesou, že v abnormitách takových dvě výtvarné síly neb tendence působí, z nichž jedna jest dědičná, specifická, druhá však nová, změněnými podmínkami výživy, chemismu vnitřního, snad i hmyzem zbuzená. Také dvojlisty i dvouklané listy jsou výsledek dvou na témže místě činných výtvarných sil. Dle jedné, specifické a dědičné, vznikají listy na prýtu *Lonicery* po dvou vstřícné, dle druhé nově vzbuzené ale po třech i po čtyrech v přeslenu. V dolejší části prýtu vládne tam tendence prvější, hořeji přichází ta druhá k platnosti, na přechodu

obyčejně obě se setkávají, částečně na vzájem se ruší a obmezují. Dle dědičné tendence měl by vzniknouti naproti některému listu jiný vstřícný, jednoduchý list; dle tendence nové měly by po obou stranách toho bodu povstati dva listy, s prvním do přeslenu trojčetného. Ani jedno ani druhé při soupeření obou tendencí možné není, nýbrž výsledek bude něco středního, půl toho, půl onoho. Není to ani jeden jednoduchý vstřícný list, ani dva samostatné listy v trojčlenném přeslenu, nýbrž jednak jsou to dva na místě jednoho listu sblížené a zpodem více méně v jednotu spojené, jednak jest to jeden vstřícný, ale rozšířený, ve dva více méně, však nikdy úplně osamostatnělé díly rozestouplý neb rozdělený list. Obojí názor jest do jisté míry oprávněn, však žádný výlučně. Závisí to pak od mohutnosti té i oné výtvarné síly, bude-li se výsledný tvar podobati více dvěma srostlým listům neb jednomu rozeklanému, bude-li míti dva oddělené nervy neb jeden dichotomicky rozdělený.

Také dvojlisty v abnormálních plodních obalech habrových se zrodily za součinnosti dvou výtvarných sil. Jedna jest normální, dědičná, specifická, směřující k vytvoření dvou listenů na prýtu květném a dvou úžlabních květů, tedy normálního habrového vidlanu, druhá jest podmínkami variace abnormální vzbuzena a jest buďto regressivní neb progressivní. Svrchu jsem vyložil, že vytvořování více než dvou listenů a květů úžlabních jest variace rázu regressivního, atavistického. Velmi zřetelný zplozenec této regressivní variace a tvořivosti specifické jest květní prýt v obr. 87. On stojí uprostřed mezi normálním vidlanem dvouramenným, dvoukvětým a dvoulistenným a mezi trojramenným, trojkvětým a trojlistenným na př. v obr. 17. Jako ve vidlanu dvouramenném dělí se hlavní osa jeho ve dvě ramena, ale jedno rameno jeho nese místo jednoho listenu dvojlist hluboce dvouklaný, srostlý ze dvou sblížených listenů, z nichž jeden přední l^3 a druhý postranní (transversální) l^2, a z příslušných listenců dvou úžlabních květů, které zde ještě, dle převládající tendence atavistické, se vyvinuly, však vedle sebe na společné stopce květní. Dvojlist obalný rovná se, nehledě k listencům, hlouběji rozdělenému dvojlistu *Lonicery* se dvěma pupeny v úžlabí.

V případech obr. 25. a 26. převládá již tendence normální, dvojlist již jest podobnější jednomu listenu a na místě dvou květů vyvinul se již pouze květ jeden, tak jako mnohé dvojlisty *Lonicery* pouze jeden jednoduchý pupen v úžlabí svém přechovávají. Prostřední, přechodní tvar, bližší k obr. 27. vypadal by jako na obr. 22., kde však dvojlist jest tvořen srůstem dvou prvních a jediných listů, ne však třetího s jedním dvou prvých. V obr. 22. totiž jsou oba listeny a vůbec trojlaločné obaly výše srostlé, takže jen zoubkovité konce srostlých listenců mezi oběma listeny volně čnějí; oba příslušné úžlabní plody však jsou v jeden dvojplod srostly, od něhož vede další krok k plodu jednoduchému. Co se týče obr. 26, povstal by tvar ten ze tvaru obr. 22. úplným srůstem (sjednocením) obou zoubků listencových v jediný prostřední cíp a vyvinutím jednoduchého plodu na místě dvojplodu. Čtyrlaločný obal plodní v obr. 25. pak se liší potlačením prostředního laloku, t. j. nevyvinutím se intermediérních listenců, poněvadž další přechod dvojlistu v jednoduchý list v tom záleží, že oba sjednocené listy na srostné straně vždy dokonaleji se

pronikají a ruší. Máme zde tedy již jen dvouklaný listen se dvěma listenci před sebou. Vliv atavistické tendence variační jest v případě tom již dosti skrovný, přece však ještě ve vytvoření dvou hlavních nervů v dvouklaném listenu se jeví. Ustoupí-li vliv ten ještě více před normální disposicí, tedy se na místě dvou nervů vyvine toliko jeden střední nerv, jenž teprva výše ve dva nervy do obou laloků vstupující dichotomicky se rozbíhá; povstává z toho list vlastně dvouklaný (obr. 7.—10.), jenž má mnohem více povahu jednotlivého listu normálního než dvojlist, ve kterém tendence k vytvoření dvou listů převládá a patrněji se jeví. Ale principielní ten rozdíl není a také hranice ostré mezi nimi není, neboť na př. dvojlist obr. 25. s jedním plodem ve svém úžlabí činí přechod tak nerozhodný, že jej stejným téměř právem za jeden list dvouklaný jako ze dvou srostlý považovati můžeme. Mezi listenem dvouklaným o dvou zvláštních nervech a listenem, jehož nerv výše se dělí, stojí pak tvar výše spomenutý, v němž střední nerv brzy nad dolejškem ve dva nervy se rozbíhá.

Konečně nejslabší, nejméně patrný vliv atavistické tendence, již jen jako stopa po ní poslední, jest tam, kde jedna z obou větví středního nervu již jen jako silnější postranní nerv do malého uštu, též více postranního odchází, kde tedy jen jako neobyčejně velký zub pod koncem listu jinak jednoduchého se spatřuje (obr. 7.).

Dvojlisty, o nichž posud jsem jednal, povstaly srůstem neb sjednocením jednoho listu transversálního s třetím, přespočetným listem variací regressivní, ve které právě tento třetí list, jenž vymizel z normálního vývoje vidlanu, opět se objevuje.

Jiná řada dvojlistů však povstala variací progressivní, když totiž normální dva listy vidlanu vespolek v jeden dvojlist se sjednotily. Takovéto dvojlisty spatřují se na obr. 20.—24. Tvarem se podstatně neliší od některých předešlých dvojlistů, ve kterých sjednocení dvou listů ještě příliš nepokročilo, zejména od dvojlistů v obr. 27. a 25. i 26., ačkoli jsou zde některé zvláštnosti. Také tyto dvojlisty jsou výtvorem dvou součinných sil tvorných, totiž opět činnosti specifické, která dva listy a dva úžlabní květy tvoří, a variace abnormální, která toliko jeden list a jeden květ v skutek uvésti se snaží. Variace tato jest progressivní, poněvadž pokračuje v redukci, jížto normální dvoukvětý vidlan vzniknul z původnějšího prýtu vícekvětého. Ona také nikdy neobdrží vrch nad specifickou silou, tak že by se vyvinul toliko jeden jednoduchý list, proto jest zde srůst dvou listů vždy velmi patrný. Kde specifická síla nejvíce převládá, tam ještě dva květy pod dvojlistem se shledávají, jako na obr. 20. a 21. Vydatnější variací redukční povstává dvojplod, sjednocením dvou plodů (obr. 22.), a konečně jednoduchý plod (pravděpodobno v obr. 23.). Zajímavo jest, kterak dvojlist, jenž jakožto první a jediný list prýtu jest jeho prvolistem (prophyllum), jest orientován, t. j. kam obrací svůj líc a rub. Normálně tam, kde pouze jeden prvolist bývá vyvinut, jako zvláště u Jednoděložných, obyčejně bývá na zad postaven, totiž hřbetní stranou hledě nazad k ose mateřské. Toto postavení nalezl jsem jen jednou (v obr 20.), tím povstalé, že oba listeny květní na zadní straně prýtu byly srostly. Jindy naopak stál

dvojlist zpředu, lícem k ose mateřské, ponévadž také povstal srůstem listenů (a vůbec celých obalů) na straně přední. Toto postavení prvolistu nad podpůrným listem prýtu jest sice málo obvyklé, přece však u některých rostlin (na př. *Colchicum, Tofieldia, Smilax, Calla* a j.) i normálně se vyskytuje. Také úplně bezkvětý dvojlist (obr. 24.) hledí svým lícem proti ose mateřské. Dvojlist v obr. 23., na obou stranách pohárkovitě srostlý, podobá se listům pochvatým neb prorostlým.

I jednoduše dvojklaný dvojlist obr. 24. má dva hlavní nervy a rovná se tím listům dvojžilným u Jednoděložných, o kterých jsem se již zmínil, a které dle přesvědčení mého též za dvojlisty adossované, na místě dvou laterálních prvolistů vytvořené, míti dlužno, ačkoli je morfologové, nepovšimnuvší si dříve dvojlistů abnormálních za jednoduché listy pokládají.

Po objasnění dvojlistů a dvouklaných listů, jehož jsme právě nabyli, objasní se také lépe povaha listů exkrescenčních (v obr. 9., 10. a 5.). Bylo těžko pochopiti, kterak dvě půle listu, pouze na konci rozeklaného, mohou býti v prostřed listu na zad ohrnutými kraji srostlé (obr. 9. a 10.). Avšak jsou-li ve dvouklaném listu, jenž jest toliko jednotnějším dvojlistem, působením atavistické variace dva listy srostlé, pochopíme možnost srůstu obou půlí takovéhoto listu. A právě tyto exkrescence dokazují správnost náhledu mého, že i dvouklané listy patří celou povahou svou a vznikem svým mezi dvojlisty, vzdor tomu, že toliko jedním dichotomujícím nervem jsou opatřeny.

Jak ale vysvětliti exkrescenci v obr. 5 B? Mysleme si ty dva listy, které ve dvojlistu jsou srostlé, na krajích vnitřních, jimiž srůstají, postranním lalokem opatřené, jako v obr. 26. B, pak laloky ty až ke zpodu listu na zevnitř ohrnuté a pak oba listy netoliko v ohbí (jako v obr. 26 C), nýbrž i kraji svých hořeních dílů a rovněž i kraji svých ohrnutých laloků zvláště o sobě srostlé, tedy si tím vysvětlíme vznik a význam hřbetního výrostku na listu nedělenem a vyrozumíme zároveň, proč zase výrostek ten obrací svůj rub proti rubu celého listu. Výrostek ten zde u habru pochází od druhého páru ohrnutých a v jedno srostlých listenců dvojlistu obalného. Exkrescenční listen obr. 5. B. má tedy stejné složení jako trojklaný listen v obr. 26., jenže srůst listencových laloků neohrnutých jest u tohoto jiný. Dlužno tedy i listen s dorsální čepelkou exkrescenční míti za dvojlist, jako listy dvojklané s vyrostlinami od vnitřních krajů jeho laloků dolů sbíhajícími (obr. 10. B).

Však ještě jedna pochybnost zbývá. Jak totiž možno, aby listence květní dostaly se na zadní stranu podpůrného listenu, jak vůbec možno, aby jak v obr. 26. byly dva páry listenců (jeden pár v jedno srostlý) vyvinuty, když jenom jeden květ se tam nalézá? V normálním vývoji, za působení specifické síly výtvarné, bylo by to ovšem nemožné, leč soutěž dvou výtvarných sil působí leckteré podivnosti, které se příčí obvyklým pojmům našim. Vždyť již to zdá se divným, že tentýž útvar jest zároveň jedním listem rozeklaným i také ze dvou listů srostlým — a přece tomu tak jest. Obal plodní, ze tří listů srostlý, jest trojlist, ale zároveň jest to jeden list o třech lalocích, způsobený, jak svrchu připomenuto, též dvojí výtvarnou tendencí, která jednak (atavisticky) utvořiti se snaží tři listy, listen a listence, jednak toliko listen

samojediný. Nedojde ani k tomu ani k onomu zcela, nýbrž povstane list, jenž oba listence jaksi assimiloval a v úkrojky vlastní přeměnil. Pročež možno zcela dobře považovati trojlaločný obal habrový jako trojlaločný jeden list, jehožto vznik však třeba míti na paměti. Listence tudíž ve srůstu s listenem ztrácejí svůj původní význam a to tím více, jestliže i dva listeny srostou v dvojlist, s jediným květem úžlabním, takže jenom jeden pár listenců podrží orientací ku květu tomu, druhý pár mezilistenný však pouhými částmi dvojlistu se stává. Jsou-li totiž ve schematickém náčrtku obr. 22 B dva květy (menšími kolečkami naznačené), tedy ke každému patří listence $\lambda\lambda'$ a listen podpůrný l; pakli ale redukcí jen jeden květ (větším kolečkem značený) se vyvine a obaly srostou v dvojlist: tu zůstanou pro tento květ listence $\lambda\lambda$, ale listence $\lambda'\lambda'$ jsou nyní pouhými zuby dvojlistu, které při dokonalejším sjednocení listenů docela vymizí, jako v obr. 25.

Na konec chci ještě jednou poukázati na důležitost, kterou mají podobné zrůdnosti, v nichž atavistická neb progressivní variace působí, pro morfologii i fylogenii. Seznali jsme z nich, kterak povstal trojlaločný obal plodní u habru z původního listenu a listenců, jak vidlan dvoukvětý mohl vzniknouti z prýtu vícekvětého jakožto části povšechné laty květné, jak potlačen byl konečný květ v tomto vidlanu, jak mohl dále povstati pohárkovitý obal plodní u lísky a plod s listenem a listenci náplodními.

Zvláště cenné pak jest poučení, jehož jsem nabyl z četných fakt srovnávací methodou a domyslem, že totiž součinností dvou výtvarných sil dva listy (neb více jich) srůsti a sjednotiti se mohou v jeden list, čímž mnohočlenné cykly neb přesleny listů v méněčlenné přecházejí. To jest zvláště pro morfologii květů závažné, poněvadž v těchto, jak jinde ukážu, podobný postup častěji se udál, a sice ve všech kruzích květních, nejvíce pak v prašnictvu, jehož mnohé záhadné tvary se tím vysvětlují.

Zde chci se dotknouti toliko jednoho případu, totiž trojklaných neb trojdílných prašníků Dymnivkovitých (Fumariaceae), o nichž máme velmi rozličné výklady, ze kterých ale žádný úplně nepostačuje, poněvadž původ a význam dvoj- a trojlistů do těch dob znám nebyl. Zmiňuji se o prašníkách Fumariaceí právě jen proto, že jsou analogické trojlaločným obalným listům květů habrových.

Květ dymnivkovitý má, jak známo, toliko dvě laterální tyčinky, které jsou trojklané: prostřední díl nitky nese jak obyčejně dvoupytličný (čtyrpouzdrý) prašník, postranní její úkrojky po jednom jednopytličném (dvoupouzdrém) prašníku. Nad těmito tyčinkami, též laterálně, stojí 2 plodolisty, mezi oběma kruhy schází tedy jeden kruh, jenž by dle obecného zákona s nimi se střídal. Tuto úpravu prašnictva vykládá Eichler,[1]) hlavně vývinozpytem k tomu veden, takto: květ měl původně dva dvoučetné kruhy tyčinek, tyčinky ve vnějším laterálním kruhu však staly se trojklanými a postranní úkrojky (povahy palistové) vyvinuly jednopytličné prašníky; druhý kruh tyčinek však úplně za-

[1]) Blüthendiagramme II. pag. 197, a dříve již »Flora« 1865.

nikl (ablastoval). Jiný výklad, od De Candolle-a pocházející,[1]) zní: jsou zde dva dvoučetné kruhy tyčinek, leč tyčinky vnitřního kruhu se rozdvojily (dedoublovaly), jaksi rozpůlily, čímž povstaly čtyři tyčinky polovičné a proto jednopytličné, které však po dvou s tyčinkami kruhy vnějšího srostly.

Proti náhledu Eichler-ovu, zvláště proti domnělé palistové povaze jednopytličných tyčinek stojí vážné námitky; k nejstaršímu výkladu geniálního De Candolle-a možno však přisvědčiti, až na to, že vnitřní kruh tyčinek nebyl původně dvoučetný, nýbrž čtyrčetný, v postavení diagonálním. Polovičné vytvoření jich prašníků však se ovšem tím vysvětluje, že se jimi připravuje přechod do kruhu dvoučetného, tedy počtem členů redukovaného, jelikož květ Fumariaceí povstal ze květu starších Papaveraceí nejznačnější redukcí. Ve květu příbuzného, ale staršího rodu *Hypecoum* také tyto jednopytličné tyčinky v samém vývoji dle Eichler-a po dvou srůstají a se sjednocují ve dvě mediánní tyčinky. Leč ve květu dymnivkovitém zredukován vnitřní kruh tyčinek ještě více tím, že polovičné již tyčinky z toho kruhu zmizely, nikoli však úplným zaniknutím, nýbrž tím, že s tyčinkami vnějšího kruhu srostly v trojklané tyčinky, které jsou tudíž podobnými trojlisty, jakými jsou trojlaločné obalní listy ve květenství habrovém. Ovšem, aby srůst tento byl možný, musil kruh vnitřní býti pošinut s kruhem vnějším do stejné výše na ose květní, tedy jako do jednoho složitého kruhu šesticetného; podobně jako pod ženským květem habrovým listence, původně výše stojící než listen, s tímto jako do jednoho kruhu byly sešinuty.

Obr. 29. to znázorňuje. V B jsou 4 tyčinky vnitřního kruhu v původním vyšším postavení, v C jsou sešinuty se 2 tyčinkami laterálními do jednoho kruhu a s nimi srostlé, v A jest diagrum androecea ze květu rodu *Hypecoum*, kde vždy dvě jednopytličné tyčinky ve vnitřním kruhu sjednotily se v jednu tyčinku dvoupytličnou. Obr. 29. budiž srovnán s obr. 3., z čehož se pozná analogie v původu trojklaného obalného listenu habrového a trojklané tyčinky dymnivkovitých, ovšem s tím rozdílem, že čtyrpouzdrá tyčinka má na ose květní původní postavení, kdežto listen habru na ní jest pošinut.

Výklad srůstu jednopytličných tyčinek s tyčinkou dvoupytličnou jest ale týž, jako pro srůst listenců s listenem habrovým. Též ve květu dymnivkovitém zápolí dvě výtvarné tendence, jedna starší čelí k vytvoření dvou kruhů tyčinek, druhá novější, redukční směřuje k vývinu toliko jednoho, prvního, laterálního kruhu; obě výtvarné síly dávají výslednici, dědičně ustálenou, nikoli jako v abnormitách proměnlivou, jejíž produktem jsou tyčinky trojklané v jednom kruhu.

Tak tedy z abnormit proměnlivých, celou řadu tvarů zplozujících a proto srovnávacímu poznání přístupnějších, čerpati můžeme objasnění zjevů normálních, ale pochybnostem mnohým podléhajících. Kéžby to konečně morfologové chtěli nahlédnouti!

[1]) Organographie végétale I. pag. 471.

II. O morfologické tvorbě hálek smrkových.

(Obr. 30.—45.)

Hálky smrkové, které tak divně nápodobí tvar prorostlé šišky (obr. 30.), že od neznalců někdy za skutečné znetvořené šišky se považují, jsou zjevem v lesích našich rovně hojným jako vůbec známým. Jak působením mšice smrkové (*Chermes abietis*) z obyčejné větévky smrkové vznikají, to jest zhruba dosti vyzkoumáno, ale se stanoviska čistě morfologického nebyl tvar jejich posud řádně objasněn, což jsem v následující stati po bedlivém jich prozkoumání vzal sobě za úkol.

Předem budiž v krátkosti předesláno, co o příčině a vývoji této zajímavé abnormity jest známo, při čemž se přidržuji vylíčení, které ve svém spise »Pflanzenleben« podává Ant. Kerner z Marilaunu, jenž v kapitole: »Veränderung der Gestalt durch gallenerzeugende Thiere« v díle II. str. 520—546 o rozličných hálkách rostlinných dosti zevrubně pojednává. On o vzniku hálek smrkových vypravuje asi toto: Matka mšicová přissaje se časně z jara, než ještě pupeny smrku rašiti počnou, k některé z nejdolejších šupin pupenných a položí vedle sebe hromádku vajíček Poranění, ssajícím hmyzem způsobené, a více ještě látky ze mšice do zraněného pletiva vniklé, způsobují ve výše ležící části letorostu nad míru pamětihodnou proměnu. Osa prýtu tloustne, zpodiny jehlic na ní stojících naduří v měkké, bledavé a šťavnaté pletivo. Konec jehlic, na poduškovité zpodině sedících, zachovává tvar a tmavozelenou barvu normálních jehlic. Mezitím vylíhla se z vajec, samičkou pokladených, mláďata, která na přeměněnou část výhonku se rozlezou a mezi jehlicemi stejnoměrně se rozdělí. Nyní začíná následkem zdráždění, od mláďat pocházejícího, nové bujení bledého, polštářkovitého pletiva, z něhož vyrostou jakési valy, obruby a nádory (krämpenartige Vorsprünge, Wülste und Wälle), zvláště na přední (hoření) straně každého polštářku; sousedící naduřeniny sevrou se dohromady a mladé mšice dokonale překlenou a uzavrou. V dutinkách takto vytvořených mláďata delší dobu ostávají, vyživují se, svlékají se a rozmnožují se. Teprve v srpnu začíná hálka vysýchat, každá dutinka se otevře před jehlicovým, na odulém polštářku sedícím hrotem příčnou skulinou, jížto mšice opouštějí komůrky, v nichž od jara přes léto přebývaly.

Pro poznání vývoje hálky působením hmyzu vylíčení toto postačuje, nikoli však, jedná-li se o morfologický výklad abnormálního novotvaru tohoto. Neboť jest otázka, v jakém poměru jsou tyto valy, obruby a nádory k částem normálního listu a osy, jak, kde a z čeho vznikají. K tomu nám dá přesnou odpověď toliko podrobné srovnání hálky smrkové s normální listnatou větví, ze které ona povstala, neboť i zrůdnost tato, jakkoli chorobná, podléhá určitému zákonu, jejž poznati a odhaliti jest povinností morfologovou.

Netoliko o hálce smrkové, nýbrž vůbec o hálkách, hmyzem způsobených, bylo již častěji uznáno a připomenuto, že ony podivuhodným způsobem nápodobí tvarem svým plody nebo plodenství, které buďto u téhož druhu, nebo v jiných příbuzných neb vzdáleněji stojících rodech se vyskytují. Tak na př.

překvapuje podobnost šupinaté hálky dubové, kterou způsobuje žlabatka *Cynips* neboli *Aphilothrix gemmae* s plodní číškou šupinatou, žalud objímající, na témž dubě, a ještě větší jest podobnost s číškami velkošupinnými některých dubů orientálských. Žlabatka píchne do pupenu a do vrcholku osního položí vajíčko, z něhož larva se vyvine. Toto píchnutí a vývin mláděte v pupenu má za následek, že pupen zveličí, šupiny jeho vyrostou a pomnoží se, z vrcholku osního, do něhož vejce položeno, vyroste kuželovité, na povrchu hladké, hnědé a lesklé těleso, které má podobu s žaludem a obsahuje komůrku, v nížto larva hmyzu se zdržuje; kolem něho však osa pupenu s listy šupinovitými se vyzdvihne, tak že povstane číška, která se s číškou plodní morfologicky dokonale shoduje. Vyobrazení této číškovité hálky podal jsem ve zprávách kr. č. spol. nauk r. 1886 v rozpravě o morfologickém významu číšky u pravých Cupulifer (jenže bez hálky vnitřní žaludové, která asi náhodou byla vypadla), maje ji tehdy mylně za direktní přeměnu číšky plodní. Hálku vnitřní, uvnitř šupinaté hálky vnější sedící však jsem vyobrazil nedávno t. r. v »Österreich. Botan. Zeitschrift«, na niž poukazuji.

Hálky smrkové opět mají podobu nějaké šišky, méně sice šišky smrku samého nežli nějaké *Araucarie, Taxodiey* neb *Cupressiney* (nehledě na vstřícně čtyřadé postavení šupin u těchto), poněvadž na okrouhlé šupiny, z nichž šiškovitá hálka (obr. 30.) složena býti se zdá, listy jehličí tak narostlé vyhlížejí, jako u jmenovaných Conifer listeny k plodním šupinám jsou přirostlé. V krásných parastichách střechovitě seřaděné šupinovité zpodiny listové (obr. 30.) upomínají totiž na plodní šupiny, a jehlice na zpodinách těch nasazené, ku zpodu napříč rozšířené, mají podobnost s listeny, které u jmenovaných Conifer až na volně odstávající konečnou špičku s šupinami srostlé jsou. Kdyby ještě šupiny šišky *Araucarie* vespolek a s osou byly až na volný hoření okraj srostlé, byla by podobnost takové šišky s hálkou smrkovou ještě dokonalejší. Avšak tato podobnost skutečné šišky s šiškovitou hálkou smrkovou jest přece jen zdánlivá, tak asi jako podobnost výše dotčené vnitřní hálky dubové se skutečným žaludem.

Neboť plodní šupina *Araucarie* jest pravý plodolist, jediný to list jednočlenného prýtu úžlabního, skutečně srostlý s podpůrným listenem tohoto ochuzeného prýtu květního; u smrku samého pak jest tvořena dvěma srostlými plodolisty takovéhoto prýtu.[1]) Zdánlivá šupina hálky smrkové však, na níž skrácené jehlice sedí, má zcela jiný význam, neboť jest to pouhá prodlouženina hoření části zpodiny listové, o níž ještě dále určitější vysvětlení podám. Ovšem, kdyby se zakládala na pravdě theorie Sachs-ova a Eichler-ova, která učí, že jest listen plodní šupiny šiškové sám plodolist a šupina plodní pouhým výrostkem (exkrescencí) ze zpodu jeho vnitřního: byla by shoda mezi šiškou a šiškovitou hálkou mnohem podstatnější, a mohlo by se bez přeháňky říci, že mšice dovedou skoro totéž (ovšem vytvoření vajíček semenných vyjímaje),

[1]) O tom viz mé rozpravy v Aktech kr. české spol. náuk: Zur Kritik der Ansichten von der Fruchtschuppe der Abietineen 1882 a Die Gymnospermen 1890.

co přirozená fruktifikace sosny. Avšak mohu tvrditi s naprostou jistotou, že theorie Eichler-ova není pravdiva.

Dospělá, ale ještě nezralá, bledozelená, zavřená hálka má tuto jednoduchou úpravu. Za každou, obyčejně silně skrácenou, dole na příč rozšířenou a na hřbetě kýlem sbíhajícím opatřenou jehlicí a více nad ní nalézá se do půlkruhu obloukovitá příčná skulina, obmezená dvěma pevně sevřenými, leč něco naduřelými, hustě pýřitými pysky (obr. 30., 37., 40.). Skulina tato se po uzrání a při vysýchání hálky dost široce rozšklebí (obr. 38. a 41.). Jest to ústí vedoucí do ovální na průřezu dutiny (v obr. 44. na příč a v obr. 45. podél prořízнuté), ve které přebývají mladé mšice přes léto.

Dříve než vysvětlím, jak tato skulina a dutinka pod ni se nalézající povstává, musím ještě podotknouti, že hálky se tvoří obyčejně z pupenů úžlabních, řídčeji konečných. Šupiny na zpodu takové, hmyzem deformované větévky zůstávají neporušené, nezměněné; jsou to bezprostředně nad nimi stojící jehlice a část osy, na níž tyto stojí, které proměnu doznávají. Jest to někdy velmi značný počet jehlic (jako v obr. 30.), někdy jen skrovnější, které se deformují a hálku tvoří, nad nimi pak hořejší díl prýtu roste dále, jakoby se nic nebylo stalo, obyčejné jehlice na obyčejné ose a sem tam úžlabni pupeny nesa, obyčejným též pupenem konečným pro zimu se obmezuje (obr. 30.). Přečasto nebývá hálka kolkolem okolo celé periferie větve vyvinuta, nýbrž na jedné straně zůstává širší neb užší pruh úplně nezměněn, jsa posázen obyčejnými, toliko hustěji (na kratších článcích) stojícími jehlicemi a stopami jich na ose vyvýšenými. Také naše hálka v obr. 30. má vzadu takový normální pruh, jehož jehlice některé, na stranu sčesané, jest viděti po stranách na zpodu hálky. Jest to hálka neúplně symmetrická, jednostranná. Jsou ale také hálky všestranně symmetricky vyvinuté. K vysvětlení této jednostrannosti mohla by se naskytnouti domněnka, že mladé vylíhlé mšice kolkolem všude mezi listy se nerozlézaly, pročež na místech, jich prostých, deformace se nestala. Avšak bylo by nepochopitelno, jak právě celý kolmý pruh od invase těch zvířátek byl uchráněn. Poněvadž pak dle udání pozorovatelů (též Kerner-a) první změny ve větévce (ztloustnutí osy a naduření polštářků listových) způsobeny jsou ssáním matky mšicové, tedy jest pravdě podobno, že od ssající rušitelky vycházející hmotně chemická působnost od místa porušení vzhůru a také kolkolem se rozšiřuje, někdy však protilehlého pruhu osy více nedosahuje, takže se tento normálně vyvinouti může. Mláďata pak asi jenom deformující se část prýtu vyhledávají anebo aspoň jenom tam další změny, hlavně tvoření se dutin, dráždící životní činností svou vyvozují.

Co se týče ztloušťnutí osy, spočívá toto pouze v bujení zeleného pletiva korového, které při tom zelené barvy, totiž chlorofyllu, pozbývá a bledne, kruh nebo vlastně válec svazků cevních, dřeň obkličující, zůstává při tom v podstatě nezměněn. Obr. 44. ukazuje nám průřez příčný hálkou jednostrannou; nezměněný válec svazkový uprostřed, na straně nezměněné průřezy normálních stop listových nad kůrou nešírokou, prostoupenou polokruhem kanálků pryskyřičných, na druhé straně vlastní hálky však zmohutnělé, naduřelé, bledavé pletivo korové, v němž tři prořízнuté dutinky, mšicemi obývané, se spatřují. V obr. 45.

jest část hálky jednostranné podél prořízнutá; dutina prostřední jest právě v půli rozříznutá, jelikož také list pod dutinou zrovna v mediáně rozkrojen byl, ostatní komůrky trefeny více stranou.

Odkud ale pocházejí ty dva pysky, tvořící vchod do komůrky, a jakým pochodem komůrka sama? Všeobecné udání, že vyrůstají ze zpodiny listů valy, rouby a obruby, k objasnění nestačí. Třeba míti zřetel k morfologii normálního prýtu smrkového a jeho jehlicovitých listů, poněvadž hálka povstává přeměnou prýtu, prvopočátky této formace listové (lupenové) nesoucího. Osa větévky smrkové jest posázena známými stopami listů (tak zvanými polštářky), které u smrku více než u kterékoli jiné z našich Conifer vyvýšeny a hlubšími rýhami od sebe odděleny a ostře obmezeny jsou a na nichž jednotlivě jehlicové listy sedí. Listy sestávají z jehlicovité čepele a ze stopečkovitého, nahnědlého řapíčka, který dolů po větvi přechází poznenáhla a bez určité hranice do protáhlé stopy dolení čili sestupující. Méně očividná, poněvadž mnohem kratší a mezi sestupujícími stopami výše stojících listů skrytá, často přemalinká a málo patrná jest hoření čili vzestupující stopa listová, která od řapíčku vzhůru vystupuje a trojhranným, do špičky končícím tvarem se vyznačuje. Viz obr. 30. a 31., kde *h* značí krátkou stopu hoření a *d* dlouhou stopu dolení, sestupující. Stopa hoření každého listu leží mezi dvěma sousedními stopami doleními a nad ní táhne se a končí dolení, tam často značněji zúžená stopa od výše stojícího listu, načež pro porozumění úpravy hálky samé zvláště upozorňuji. Tato nepatrná hoření stopa vyvinuje se jen tehdy mocněji, vznikne-li z ní pupen úžlabní; neboť pupeny úžlabní vždy právě na stopě té se rodí, při čemž nespotřebuje se celá stopa, jejíž tenkou špičku ještě nad pupenem spatřovati možná. Řapíček pak spojuje stopu listovou se zelenou čepelí, která posléze hladkou, tříhranně kosníkovitou plochou od něho odpadává. U smrku jsou tyto po listech ostávající řapíčky nejvíce vyniklé, mnohem méně u modřínu, Douglasky (*Pseudotsuga Douglasii*) a j.; u jedlí pak docela scházejí, takže tam okrouhlé jizvy po listech sedí přímo na ose, jejíž stopy také málo zřetelny jsou. Hofmeister pokládal stopy listové za části k listu samému náležející, jiní je dle bezprostředního dojmu ose přičítají. Jisto jest ovšem, že vynikají ze zpodu původního hrboulku listového, kterážto basis spolu s prodlužujícími se články osními roste a parallelně s osou se protahuje; neboť prvotní hrboulky čili prvopočátky listů stojí hustě nad sebou, takže mezi nimi pro nějaké stopy ani místa není, pročež se tyto teprve něco později tvoří. Dle původu svého měly by stopy listové ovšem za nejdolejší části listů samých se považovati, a pak by osa byla toliko uvnitř větve, docela pokrytá listy, toliko v rýhách mezistopních přeúzkých obnažená; avšak stopy listové směrem vzrůstu tak se shodují se vzrůstem osy a tak se liší od směru vzrůstu napotomního vlastního listu, že jest přirozenější názor, jenž je přisuzuje samé ose, jejíž povrchní vrstvu ony tvoří, ačkoli původně ze zpodiny prvotních listů pocházejí.

Vychází z toho na jevo, že mezi stonkem a listy jest hranice neurčitá, během vývoje proměnlivá, naproti tomu že článek osní a list organicky náleží k sobě, tvoříce morfologickou a organickou jednotu, již nazývám článkem

prýtovým, poněvadž listnatý prýt ze samých takovýchto článků se skládá. To, co se zove osou, stonkem neb větví, není dle toho jednoduchý útvar neb úd morfologický, jelikož složen jest, a to již původně, již v samém vrcholku vegetačním aspoň *potentialiter* ze článků, které v dalším vývoji prýtu přítomnost svou jednak vyrůstáním v listy, jednak vytvořováním oddělených, ohraničených stop listových na povrchu osních článků projevují. Ovšem že stopy listové nejsou všude tak zřetelně jako na stoncích smrkových vyvinuty, jindy nejsou tak jednotlivě vyvýšeny a rýhami odděleny, někdy jen lištnami neb křídly listovité povahy (při listech sbíhavých), od krajů listových sbíhajícími označeny; přece však i tehdy, dle badání Hofmeister-ových, zpodiny prvotních hrboulků listových spolu s osou dolů (méně vzhůru) se prodlužují, tvoříce pak povrchní korové vrstvy samého stonku; pročež poznatek, u smrku tak snadný a jasný, též pro jiné rostliny má platnost. Z toho ze všeho jde, že stonek jest toliko sounožím (sympodium) celé řady posloupně zplozených článků prýtových, které však se vyvinuje na způsob monopodia, totiž jedním směrem vzhůru jdoucím, tak jako sympodia některých vijanů Borragineí.

O této theorii anafytosy, ku které prýt smrkový zvláště trefný doklad podává, jsem již promluvil v Rozpravách Akademie, pojednávaje o kladodiích Asparageí.

Pod šupinolistým konečným pupenem smrkovým stojí nejhořejší jehlicovité lupeny hustěji směstnány a kolkolem ve věnci seřaděny (obr. 30. *p.*). Jejich řapíček rozšiřuje se na zpodu šupinovitě, na zevnější vypouklé, pýřité straně ukazuje tupý kýl a přisedá ztlustlou, dolů povytáhlou zpodinou na ose (obr. 34.), aniž by mohlo dojíti k vytvoření skutečné, sestupující, tím méně nějaké hoření stopy, protože příslušný článek osní již příliš zkrácen jest. Jehlice těchto listů jest však pravidelně vyvinuta, nanejvýš trochu kratší, a odpadává od rozšířeného zpodu obvyklým způsobem. Mohli bychom je nazvat listy přechodními, poněvadž rozšířeností své zpodiny a silným zkrácením, ba téměř nevyvinutím se stopy dolení činí přechod k šupinovitým listům konečného pupenu, na nichž jehlice jest na pouhý malý hrot, jenž neopadává, zredukována a zpodina ještě tenčí, nižší inserční plochou s osou spojena jest (obr. 33.).

Přeměněné listy hálky smrkové povstaly z prvopočátků normálních jehlic, neboť na pupenech po šupinách přezimovacích následují ihned lupeny s prodlouženými stopami (žádné přechodní listy). Listy hálky mají tudíž leccos společného s normálními jehlicemi, v jiném ohledu však se blíží k přechodním listům ano i k hrotnatým šupinám konečného pupenu. V jednom kuse však, jenž jest zvláštností hálky smrkové, ode všech listů obyčejných větví se liší.

Listy na hálce jsou kopinatě čárkovité, ku zpodu poznenáhla rozšířené, trochu mázdřitě obroubené a brvnaté, jako hrotité šupiny konečného pupenu, ještě silnějším kýlem než tyto opatřené. Jako listy přechodní, též ony vycházejí v lesklou, temněji zelenou čepel, která jest ale dosti krátká, jen na nejhořejších listech hálky něco delší, a ostřejším krajem vroubena jest než jehlice normální. Na rozdíl od těchto, ale rovně jako hrot šupin, čepel hálkových listů neopadává, poněvadž se mezi ní a mezi stopkovitě vzhůru zúženým zpodem nevytvořuje vrstva pletiva oddělujícího, jako pod jehlicemi obyčejnými.

Jako normální jehlice má však vylíčený tuto list pod sebou obě stopy, vystupující i sestupující, vyvinuty; to jest totiž zdánlivá ta šupina, polštářek, na němž list hálky přisedá. Poněvadž však články osní v hálce nejsou tak protáhlé, jako v normální větvi, za to však následkem ztloustnutí osy více do šířky vyvinuté: tudíž i dolení stopy jsou skráceny u porovnání se stopou normální, za to však širší. Stopa hoření, ovšem též velmi široká, tvaru polokruhovitého, jest dobře vyvinuta, asi stejně dlouhá jako stopa dolení. Ona představuje dolení pysk obloukovité příčné skuliny, vedoucí do komůrky vnitřní. Stopa dolení má konkávní kraje a jimi se zužuje nejdoleji do špičky, která nad skulinou níže stojícího listu se končí. Porovnáme-li stopy normální větve v obr. 31. s vylíčenými právě stopami listů hálkových v obr. 30., 37., 40. vespolek, vidíme úplnou shodu v uspořádání a rozpostavení, zároveň ale také rozdíl ve vyvinutí obou stop. Spolu také z toho porozumíme, že ve vytvoření hořeního pysku každé příčné skuliny tři dolení stopy výše stojících listů se účastní, jelikož tvořen jest naduřelými pýřitými, konkávními kraji dvou po obou stranách výše položených doleních stop a uprostřed ještě hned užší hned širší (obr. 37., 40.) nejdolejší částí dolení stopy listu, jenž téměř kolmo stojí nad listem a jeho skulinou, o nichž právě řeč jest. Pysk dolení každé skuliny pak, což nebude zde od místa opakovati, tvořen jest krajem celé hoření stopy toho listu, jenž pod onou skulinou se nachází.

Ještě zřetelněji, jako zvláštní celek, jako podklad listu, objeví se však stopy listové tehdy, když hálka vysýchá. Tu stopy listové po stranách se stahují, čímž skuliny rozšklebené se rozevrou. Polštářky listů, jak se obě stopy celkem také nazývají, dostanou pak rhombicky čtyrhrannou neb pětihrannou podobu, se stranami obloukovitě vykrojenými, vysýcháním odule ohrnutými, hustě pýřitými a nahnědlými; ony potom jen v rozích vespolek souvisí a i tu se někde od sebe odtrhují. Tvar jich čtyrhranný neb pětihranný pak závisí od toho, zdali listy na hálce stojí blíže při sobě (obr. 37.) neb více oddálené (obr. 40.). V prvějším případě dolení stopa každého listu mezi dvěma stopami sousedními níže stojících listů jest k dolejšku silněji zúžená, takže se ve vytvoření hořeního pysku pod ní ležící skuliny jen skrovně súčastňuje; v případě druhém jest stopa dolení mnohem širší a má tudíž značný podíl na pysku hořením, jak z obr. 40. a 41. vysvítá. Pod ohrnutými kraji polštářků spadávají příkře stěny komůrek, kteréž vysýcháním se široce otevřely.

Hlavní rozdíl hálky od obyčejného neporušeného prýtu smrkového záleží však ve vytvoření se prohlubin mezi polštářky listovými, kteréžto nyní snadně uznáme za vydutiny v ose samé, v naduřelém jejím parenchymu korovém, poněvadž již polštářky listové, pod jejichž povrchem ty dutiny se nalézají, ose přináležejí. Polštářky nespočívají, jako na větvi normální, na válcovité ose, nýbrž na zvláštních sloupovitých podkladech neb podnožích, jak zřetelně podélný řez v obr. 45. *p.* ukazuje. Na průřezu parallelním s povrchem hálky vidíme, jak tyto podnože dělají síť, jejíž oka jsou průřezy komůrek. Jestliže polštářky jsou čtyrhranné, tedy podnoží mají na průřezu tvar trojhranný, na hoření stranč s výstupkem, jenž nahoru do špice čtyrhranného polštářku vybíhá, s druhými dvěma stranami konkávními (obr. 39.). Ve třech rozích jsou prů-

řezy podnoží těch vespolek do sítě spojeny, ovšem že hraničné čáry těch rohů jsou pouze ideální, ve skutečnosti jest celá síť celistvá. Pakli však polštářky pětihrannou podobu mají, tedy ovšem i průřez podnoží jest jiný, totiž čtyrhranný, se stranami vydutými, na prostředku hoření strany zase se slabým výstupkem, a ovšem také čtyřmi hranami jsou ve spojení, jak ukazuje obr. 42. Stěny komůrek pak jsou tvořeny vydutými postranními plochami tří- neb čtyrhranných též podnoží. Podnože, na nichž sedí polštářky listů, nejsou však nic jiného nežli hoření podpoduškové částky článků osních Ty se zde totiž vyvinuly z největší části volné mezi komůrkami, toliko v hranách nerozeznatelně sloučené, kdežto jindy na normální větvi v jednu massu korovou jsou jako slity a sloučeny.

Působení hmyzu na normální větévku v ohledu biologickém záleží v tom, že si tvoří skrýše v naduřelé korové vrstvě její mezi polštářky listů přiměřeně přeměněnými, v morfologickém ohledu však v tom, že větévka reaguje volným vyzdvižením od sebe se oddělujících, toliko v rozích sloučených článků osních, čímž skutečnost těchto článků, které učí theorie analytosní, *ad oculos* se demonstruje.

Na základě přesného morfologického obadání hálky smrkové můžeme se snadno domysliti, aniž bychom byli vývinozpytně sledovali všecky posloupné přeměny a stadie vývoje hálky, kterak vlastně hálka povstala a komůrky v ní se vytvořily. Mláďata mšice zajisté zalezou si do úzkých mezer mezi mladými zárodky listů rašícího pupenu, totiž do úžlabí každého listu, které vnitřní stranou toho listu a hřbetními stranami výše stojících dvou listů obmezeno jest. Tyto mezery mezi listy, pro větší patrnost trochu většími představené, vykazuje průřez čtyr mladých listů v obr. 43. Následek zdráždění od mláďat pocházejícího jest, že uzounké dno každé mezery mezilistní, osou tvořené, se prohlubuje, t. j. že články osní s listy svými se vyzdvihují bujícím vzrůstem kolem dna axilní mezery, která ve vzrůstu pozadu zůstává. Vždy výše zdvihají se stěny komůrky, prohlubováním tímto povstávající, poněvadž i články osní, podnože listů, vzrůstem se zdvihají. Tyto zároveň rostou do tloušťky a na nich vyvinují se současným vzrůstem, jak svrchu pro normální listy seznáno, ze zpodu mladinkých listů obě stopy listové čili polštářek. Ústí prohlubující se dutiny, do které mláďata se jako zabořují, jest nepochybně od začátku pevně přimknuto; netřeba tu žádných zvláštních výrostků, valů a nádorů ze zpodiny listové, krom poněkud naduřelých obyčejných stop listových, kterými by mláďata obrůsti a uzavřena býti musila. Jediné naduřeniny jsou zde na vysýchající již hálce ohrnuté kraje skulin a zároveň stop listových, a ty teprva pozdě, až když komůrky se otvírají, povstávají.

Porovnáme-li ještě jednou stopy listové na hálce se stopami na větvi normální (obr. 31.), poznáme ihned, co se na této rovná skulině komůrky na hálce. Jest to ona obloukovitá skulinovitá rýha, která dělí hoření stopu listovou od tří doleních stop výše stojících listů. Mysleme si tuto rýhu v naduřelé kůře osní prohlubenu a máme komůrku hálky. Ovšem že to prohlubení neděje se až když stopy se vyvinuly, nýbrž před tím a současně. Že chlupaté, jak celé stopy, v abnormitě poněkud naduřelé kraje normálních stop to jsou, které

tvoří pysky ústí dutinek, to dosvědčují ještě takové případy, jaký v obr. 32. vyobrazen. Jest to část jednostranné hálky, kde hraničí hálka s pruhem větve normálním. Viděti tam normální jehlici se stopami hořejší *h* a dolejší *d*, nad ní stojící jehlice *j* jest však list hálkový, jenž má nad svou hoření stopou skulinu komůrkovou a jehož dolení stopa *d'* jest vyvinuta do šířky, ač doleji mezi stopami normálních jehlic deformována. Tato stopa vytvořila na kraji, jenž s krajem hoření stopy *h* normální jehlice hraničí, slabou, s krajem stopy normální parallelní, chlupatou naduřeninu, která se shoduje s hořením pyskem skuliny, ježto však se zde nevyvinula, poněvadž za normálním listem oním žádná komůrka se nenachází.

Také nejdolejší listy hálky, jak samo sebou se rozumí, svou sestupující, k ose znenáhla skloněnou stopou neobmezují žádnou níže stojící skulinu. Naopak zase nejhořejší přeměněné listy nemají žádné skuliny nad sebou, poněvadž se tam již mšice žádné neusadily. Velmi zřídka shledá se i na samé hálce mezi listy komůrkatými některý list, který nemá ani skulinu ani komůrku za sebou, jako list *l* na obr. 37., též obr. 36., byv patrně náhodou ušetřen invase cizích hostí.

Z toho, co přesné morfologické obadání hálky smrkové na jevo vyneslo, vysvítá již fundamentální rozdíl mezi hálkou tou a mezi podobnou šiškou Conifery. Ta část, z níž list hálky vyniká a která v nedozralém stavu hálky má podobu plodní šupiny, není ničím jiným nežli polštářkem, stopami listovými tvořeným, kdežto plodní šupina šišky, k níž listen u *Araucarie, Cupressinei, Taxodiei* jest přirostlý, jest květním prýtem vyrostlým z vnitřní zpodiny podpůrného listenu. Namítáno sice, že právě pro tento vznik svůj plodní šupina nemůže býti prýtem úžlabním, který jako pupen vegetativní z osy samé, totiž z hoření stopy listu vyniká. Avšak tato námitka poráží se uvážením, že listeny hustě na skrácených článcích osních stojící tak jako i šupiny pupenové nemohou vyvinovati hoření stopu, a že hoření stopa listu vegetativního, jehlicovitého, právě ze zpodu listu pochází. List, který má hoření stopu vyvinutou, tvoří úžlabní prýt ze stopy této, list však, jemuž stopa hoření schází, musí jej zplodit ze zpodu svého. Ostatně Strasburger dokázal, že i vegetativní pupen dříve, než stopa listu mateřského jest vyvinuta, a tudíž z velké části ze zpodu listu vyniká.

Plného morfologického porozumění i toho zrůdného tvaru hálkového, který hmyz na smrkové větévce způsobuje, dosíci bylo možno toliko náležitým porovnáním s normálním vytvářením větve smrkové a nejdokonaleji ve světle theorie anafytosní.

VÝKLAD VYOBRAZENÍ.

TAB. I.

Z plodenství habru.

Obr. 1. Plodní obal dosti pravidelný, s plodem, leč s krátkými postranními laloky.

Obr. 2. Jiný obal s kraji dole srostlými.

Obr. 3. Diagram vidlanu habrového, A jak by dle obecného typu býti měl, B jak skutečně jest.

Obr. 4. Obal plodní, jehož jeden listenec (lalok) krajem na dolení stranu ohrnut a lícní stranou s taktéž ohrnutým krajem listenu srostlý jest, což ukazuje obr. 4. B (se strany dolení neb zadní), více zvětšený; 4. A týž zpředu.

Obr. 5. Listen se dvěma volnými listenci, z nichž jeden výše stojí. A se strany lícní, B se strany zpodní, kdež viděti čepel výrostkovou, jež se střední jeho čarou hřbetní souvisí, na konci však volnou špičkou vyvinuta jest.

Obr. 6. Obal plodní, jehož jeden listenec zcela volný, odstálý, pro sebe sbíhající, druhý s listenem srostlý.

Obr. 7. Listen na konci dvouklaný, se středním nervem dichotomicky rozděleným; jeden listenec skoro úplně volný, druhý neznatelný, protože s listenem úplně splynulý, jenž tudíž jak jindy širokým zpodem osu objímá.

Obr. 8. Obal plodní jednoho z dolejších květů trojkvěté skupiny; listen dvojklaný, listence doleji vespolek srostlé, pravý obvyklým způsobem s listenem srostlý, levý (ve skupině celé přední) od listenu volný.

Obr. 9. A Obal plodní zpředu (ze strany lícní): listen dvojklaný; listence s ním srostlé, po stopce květní pod plodem značně sbíhavé, z nichž jeden (levý) úplně s ním splynulý. — B týž ze zadu (ze strany rubové); obě půle listenu rozděleného vytvořily zde dva ohrnuté a až dolů sbíhající kraje ex-

krescenční, tak jako by dva listy podle krajů nazpět ohrnutých lícem byly srostlé.

Obr. 10. Podobně vytvořený obal plodní, ne tak ploše sbíhavý, leč listenec λ, s listenem splynulý, ještě poněkud jako malý lalůček znatelný. A ze strany lícní, B z rubu.

Obr. 11. Vidlan dvouramenný, s květem (resp. plodem) konečným v rozsoše, ze zadu (ze strany osy celého hroznu); na obou obalech listence zadní (na obraze přední) s listenem srostlé, listence přední (na obraze zadní) úplně volné.

Obr. 12. Trojkvětá okolíkovitá skupina místo vidlanu dvouramenného, ze zadu; l^3 nadbytečný, zpředu stojící třetí listen se svým úžlabním květem, však bez listenců; listenec λ od listenu l^2 i od druhého listence λ^1 úplně volný.

B. Listen l^1 z téhož květenství, s druhé strany; listence vespolek srostlé, s listenem jeden z nich λ srostlý, druhý λ^1 od něho volný, jak v obr. 8.

Obr. 13. Vidlan dvouramenný, bez konečného květu; obaly, v nichž listence vespolek i s listenem příslušným srostly, tvoří puhárky trojklané okolo svých plodů.

Obr. 14. Vidlan o třech listenech zpředu; nejdolejší listen, postranní l^1 jalový, bez květu a bez listenců, druhý postranní l^2 s plodem a zcela volným listencem předním λ, třetí, ku předu hřbetem obrácený l^1 též plodný, s listenci oběma srostlý a tudíž trojlaločný.

Obr. 15. Trojkvětá okolíkovitá skupina, z níž však jeden obou normálních květů s jeho obalem zpředu odtržen, zanechavší jizvu x; l^3 trojlaločný obal třetího nadpočetného květu, jehož květ však úplně zakrněl; t plod z květu konečného na hlavní ose té skupiny.

Obr. 16. Prýt květný rovněž o třech listenech, z nichž dva dolejší, postranní a normální l^1 a l^2 jalové, bez listenců; třetí přespočetný a přední l^3 plodný, listenci přirostlými třílaločný a k plodu svému částečně, zvláště listenci svými až vzhůru po okvětí přirostlý, tudíž náplodný; t plod konečný.

Obr. 17. Prýt okolíkovitý trojkvětý a trojlistenný, ze zadu. Třetí, přední trojlaločný listen l^3 ku zpodu svého plodu přirostlý.

Obr. 18. Květ (resp. plod) z vidlanu dvouramenného; listence od listenu volné, vespolek doleji srostlé a na plodu přirostlé.

Obr. 19. Třetí květ z podobného trojkvětého prýtu; jeho listen a oba listence oddělené na plodu až po okvětí povynesené (náplodní) neboli s ním dokonale srostlé.

Obr. 20. Vidlan dvoukvětý, zpředu; oba listeny na zadní straně v dvojitý list srostlé; zadní listence od svých srostlých listenů úplně volné, však každý s předním listencem své květní osy dole srostlý; též přední tyto listence se svým listenem zpředu srostlé. Plody špatně vyvinuté.

TAB. II.

Obr. 21.—28. z plodenství habru.

Obr. 21. Vidlan dvoukvětý; jeho dva obaly plodní zpředu srostly, tak sice, že listenec λ srostl s krajem listenu l^1 a tvoří tam zoubek v chobotu mezi oběma listeny, listenec λ^1 (v pravo) však jest otočen do vnitř krajem volným.

A ze zadu, B zpředu, C schematický průřez, v němž body značí střední nervy listenů a listenců.

Obr. 22. Prýt plodný, jehož dva obaly rovněž zpředu srostlé, však oba srostlé kraji svých předních listenců, tvořících dva zuby mezi nimi. Plod toliko jeden, vzadu hlubší rýhou rozdělený, jako by byl ze dvou plodů srostlý.

B. Schematický průřez. (Viz text str. 15.)

Obr. 23. Prýt plodný, nejdolejší v hroznu; oba trojlaločné obaly zpředu i vzadu do puhárku srostlé, však jen jeden široký plod objímající.

Obr. 24. Nejdolejší prýt v hroznu, malý (asi 4krát zvětšený), jehož oba listeny srostlé v dvojlist dole úzkou trubku tvořící. A ze strany zadní, lícní, B ze strany přední, rubové, C podélný řez trubkou, na jejímž dně vrchol osní obliteroval.

Obr. 25. Vidlan dvoukvětý; obal plodu na pravo trojlaločný, puhárkovitý; obal plodu na levo čtyrklaný, t. j. listen podpůrný toho plodu dvouklaný a dvěma veskrze až dolů oddělenými nervy opatřený.

Obr. 26. Jedno rameno z vidlanu rovněž dvouramenného; obal plodní pětilaločný, s pěti až dolů oddělenými hlavními nervy, listen tedy 3klaný, jehož střední menší ušet rovná se dvěma sjednoceným listencům.

Obr. 26. B a C. Schematické obrazce na vysvětlenou. B Dvojlist, ze dvou trojlaločných, dole srostlých obalných listů povstalý (jako $l^1 l^3$ v obr. 27.), anebo, což jedno jest, hluboce rozdělený obalný list o dvou trojlaločně vyvinutých pololistech. Srůstem krajů sousedících až po špičky lalůčků λ povstal by pětilaločný obalný list obr. 26. Jestliže však tyto kraje a laloky na zad se ohrnou a oba pololisty podél ohbí takto utvořených hořeními svými stranami srostou, povstane tvar obr. 26. C, jehož průřez uprostřed temněji zanesen. Pakli však oba pololisty l a l^1 vespolek a oba postranní laloky λ vespolek srostou neb se sjednotí, povstane list se hřbetní exkrescencí, na způsob listenu v obr. 5. B.

Obr. 27. Prýt trojkvětý na místě vidlanu, zpředu; dva obaly, totiž přední l^3 a jeden postranní l^1 ve dvojlist srostlé, své dva plody úžlabní objímajíce.

Obr. 28. Prýt čtyrlistenný, ze zadu; tři listeny l^1—l^3 plodné, listenci svými trojlaločné, čtvrtý l^4 malý, pod plodem konečným t šikmo inserovaný; obal l^1 puhárkovitý, l^2 s listencem předním λ volným, s plodem zakrnělým, l^3 s listencovým lalokem jedním λ^1 na plod přirostlým.

Obr. 29. Diagramy prašnictva (androecea) Dymnivkovitých. A dva kruhy dvoučetné prašníků 4pouzdrých rodu *Hypecoum*; B diagram původní: dva kruhy, vnější ze 2 čtyrpouzdrých prašníků, vnitřní ze 4 dvoupouzdrých; z něho povstal jednak diagram A, jednak C, totiž pravých Dymnivkovitých: oba kruhy staženy v jeden, a každá tyčinka dvoupytličná srostla se dvěma jednopytličnými v tyčinku trojklanou, tak jak listen ženského květu habrového srůstá s oběma listenci v obal trojlaločný.

Obr. 30.—45. patří k hálkám smrkovým.

Obr. 30. Velká hálka smrková, ještě úplně zavřená a bledozelená; nahoře přechází ve větev obyčejnou, pupenem ukončenou.

Obr. 31. Stopy listové z normální větve s řapíčky, z nichž jehlice opadaly; *h* stopa hoření, *d* dolení.

Obr. 32. Kus hálky smrkové jednostranné, v levo stopy listové normálních jehlic, *h* stopa hoření, *d* dolení; *j* jehlice přechodní neopadavá, na široké její stopě dolení chlupatá napuchlina, souběžná s krajem stopy hoření *h* jehlice sousední, již opadlé.

Obr. 33. Šupinovitý list z konečného pupenu větve smrkové (jako v obr. 30.), A ze strany vnitřní, B ze strany vnější (hřbetní).

Obr. 34. Přechodní list na zpodu pupenu konečného, s rozšířeným zpodem, s jehlicí posléz opadavou, A ze strany hřbetní, B ze strany břišní, na zpodu s inserční plochou, seříznutím listu s osy obdrženou.

Obr. 35. List přeměněný z hálky smrkové s polštářkem svých obou stop, seříznutý, A ze strany vnitřní, B ze strany vnější.

Obr. 36. List z hálky, jako *l* v obr. 37. vyvinutý, napuchlý, však za zpodinou svou vnitřní bez komůrky pro mšice a tudíž i bez ústí dvoupyského.

Obr. 37. Kus hálky nezralé s listy zblíženějšími a stopami doleními tudíž klínovitě zúženými; *l* jeden list bez komůrky za ním, jak v obr. 36.

Obr. 38. Podobný kus hálky dozralé s komůrkami již otevřenými; polštářky listů rhombicky čtyrhranné.

Obr. 39. S povrchem parallelní řez podobného kusu hálky, jímž prořízнuty jsou komůrky a trojhranné podnože listů mezi nimi.

Obr. 40. Kus hálky nezralé s listy a ústkami komůrek více oddálenými, stopami doleními tudíž dole širokými.

Obr. 41. Kus hálky podobné dozralé s komůrkami otevřenými; polštářky listů mezi nimi pětihranné.

Obr. 42. Řez podobným kusem hálky, s povrchem parallelní, jímž prořízнuty komůrky a čtyrhranné podnože listů mezi nimi.

Obr. 43. Průřez čtyřmi listy pupenu, z něhož se rodí hálka; osní mezery vždy mezi čtyřmi listy se později působením mláďat mšicových prohlubují v dutinu čili komůrku.

*

Obr. 44. Příčný průřez hálkou jednostrannou; viděti poměr přeměněné části osy a listů, kdež korová vrstva silně zbujela a naduřela, s třemi proříznutými komůrkami, k nezměněné části osy, kdež *s* jsou prořízuté stopy listové; *c* centrální kruh svazků cevních.

Obr. 45. Kolmý průřez hálkou jednostrannou; *s* stopy jehlic na straně nezměněné, *c* centrální kruh svazků cevních; na straně hmyzem přeměněné viděti tři komůrky a mezi nimi podnože listů; *p* podnož, *h* stopa hoření a *d* dolení listu právě v mediánně prořízuutého.

Über einige Abnormitäten der Hainbuche und der Fichte.

(Résumé.)

I. Abnormitäten der Fruchthülle von Carpinus betulus L.

Im Chudenicer Schlossparke steht eine Hainbuche der Var. *heterophylla*[1]) (mit theils ganzen, theils fiederlappigen Blättern). Ich sammelte von ihr Fruchtstände in der Erwartung, interessante Bildungsabweichungen zu finden, da erfahrungsgemäss in abnormalen Gartenvarietäten, in welchen nach einer Richtung (in den Blättern) die specifische Gestaltung in's Schwanken gerathen ist, auch in anderer Richtung Abweichungen sich zu zeigen pflegen. Die nachfolgende Untersuchung jener Fruchtstände hat dies bestätigt, es fanden sich darin Bildungsabweichungen in Menge und in grosser Mannigfaltigkeit, z. Th. von atavistischer Form, die für die Morphologie und Phylogenie werthvoll erschienen. Die Erscheinungen, die sie boten, lassen sich unter folgende Gesichtspunkte bringen.

1. Freie Entwickelung der Vorblätter, welche normal mit dem Deckblatt verwachsen, die dreilappige Fruchthülle bilden. Entweder ist nur eines der beiden Vorblätter und dann fast immer das vordere, zweite β Vorblatt frei (Fig. 6, 11, 12, 14, 28), oder es sind, was selten vorkam, beide frei, höher als das Deckblatt, und das β Vorblatt höher als das α Vorblatt stehend (Fig. 5). Die freie Ausbildung ist offenbar atavistischer Art. Die Fruchthülle entstand, indem die Vorblätter mit dem, auf seinem Achselspross emporgehobenen, Deckblatt in gleiche Höhe auf der Blüthenachse, gleichsam in einen Kreis zusammenrückten, wo dann Verwachsung (jedenfalls congenitale) möglich war. Die Abnormität ist in Wahrheit normaler als die normale Bildung, denn sie kehrt zur gewöhnlichen gesetzlichen Ordnung, die sonst

[1]) Oder Var. *quercifolia*. Siehe über diese Var.: F. Buchenau in Mittheil. d. naturw. Ver. f. Neuvorpommern 1879. Buchenau fand daran keine besonderen Bildungsabweichungen des Fruchtstandes, ausser eine Verkürzung des Mittellappens der Fruchthülle.

für Deckblatt und Vorblätter gilt, zurück. Es giebt aber eine Reihe von Zwischenstufen, weil zwei Bildungskräfte, die normale specifische Tendenz und die abnormale atavistische, beide in verschiedengradiger Intensität, gegen einander streiten. Ja, das Streben nach Vereinigung geht manchmal noch weiter als in der normalen Bildung (progressive Variation), so dass die Vorblattspitze kaum noch kenntlich wird (Fig. 10 λ) und zuletzt das Vorblatt gänzlich im Deckblatt aufgeht (Fig. 9), wo aber noch derselbe, getrennt aus der Blüthenachse abgehende Nerv zu sehen ist, der sonst in den Vorblattlappen abgeht.

Dass die Fruchthülle von *Carpinus* (und den übrigen Corylaceen) durch Verwachsung des Blüthendeckblattes mit den Vorblättern entsteht, ist bisher eine zwar richtige, doch nur theoretische Annahme gewesen. Die dargestellten Abnormitäten geben den ersten exakten und anschaulichen Beweis dafür, zumal da wir von der Entwickelungsgeschichte der Fruchthülle sehr wenig wissen. Ob die Hülle mit drei, später congenital verwachsenden Primordien oder mit einem sich später theilenden Primordium, was wahrscheinlicher ist, angelegt wird, geht aus den bekannten, sehr unzureichenden Angaben von Schacht und von Baillon [1]) nicht hervor. Gerade diesen beiden Genetikern blieb die wahre Natur der Fruchthülle verborgen, denn Schacht hielt sie für ein Blatt mit Nebenblättern und Baillon für ein blosses dreilappiges Blüthendeckblatt.

2. Entwickelung der Terminalblüthe des Dichasiums, welche normal unterdrückt ist. Die Terminalblüthe (*t*) bildet sich sowohl im normalen Dichasium (Fig. 11), als auch am mehrblättrigen und mehrblüthigen Spross, der abnormer Weise oft statt des Dichasiums auftritt (Fig. 15, 16, 28). Auch diese Abnormität hat atavistische Bedeutung, denn die Sprosse, welche die jetzigen unbegrenzten Dichasien bilden, waren gewiss ursprünglich begrenzt.

3. Vermehrung der Blätter und ihrer Axillarblüthen, welche im normalen Dichasium nur in der Zweizahl auftreten. Sehr häufig kommen auf dem Primanzweig des ganzen Blüthenstandes 3 Hochblätter, und, wenn alle drei fruchtbar sind, was nicht immer der Fall ist, drei axilläre Blüthen vor (Fig. 12, 14—17). Das dritte accessorische Deckblatt steht dann immer nach vorn. In Fig. 17 sind alle drei Blüthen und deren Hüllen wohl entwickelt, eine Dolde bildend; in Fig. 12 hat die vordere Blüthe keine Vorblätter mehr gebildet, ihr Deckblatt ist also ungelappt. In Fig. 14 ist das erste transversale Hochblatt steril, daher ungelappt, in Fig. 16 sind es alle beiden seitlichen Vorblätter, dafür aber die Terminalblüthe entwickelt, welche auch in Fig. 15 vorhanden ist, wo jedoch die Blüthe des vorderen dreilappigen Hüllblattes spurlos unterdrückt ist, obwohl ihre Vorblätter (im Hüllblatt enthalten) sich entwickelt haben. Selten erzeugt der

[1]) Schacht, Beiträge zur Anatomie und Physiologie der Gewächse 1854. – Baillon, Adansonia XI. 1873—76. Histoire des plantes VI. 1877.

Spross noch ein viertes, hinteres, und dann schon immer kleines, sogar rudimentäres, stets steriles Blatt (Fig. 28).

Auch diese Mehrproduktion in der Abnormität ist eine atavistische Erscheinung, denn ein heterotyper Blüthenstand wie die Brachiobotrys (Traube aus Dichasien) der Hainbuche, ist nicht ursprünglich, sondern aus der homotypen Rispe entstanden, in welcher die unteren Primanzweige mehrblättrig und mehrblüthig sind. Auch in der Abnormität sind die mehrblüthigen Sprosse im unteren und mittleren Theile der Traube anzutreffen.

4. Dichotome Spaltung der Deckblätter. Im zweiblüthigen Dichasium ist häufig genug das eine Blüthendeckblatt, selten beide, an der Spitze zweilappig oder zweispaltig (Fig. 7—10). Dessen einfacher Mittelnerv theilt sich oberwärts, oft tief unter dem Ausschnitt (Fig. 7), dichotom in zwei, in die beiden Lappen ausgehende Zweige. Auch an dem dreiblüthigen Sprosse Fig. 12 ist ein Deckblatt (Fig. 12 B) kurz zweilappig, doch erhält der eine mehr seitliche Lappen nur einen stärkeren Seitennerv, sowie auch sonst die Dichotomie in monopodiale Theilung oder Verzweigung übergehen kann.

Abweichend hievon sind die getheilten Blüthen-Deckblätter (aus zweiblüthigem Archibrachium) Fig. 25 und 26 gebildet. In Fig. 25 ist das Deckblatt zwar auch zweispaltig, besitzt aber zwei vom Grunde (vom Ursprung aus der Achse) an getrennte Mittelnerven. In Fig. 26 ist das Deckblatt sogar dreispaltig und dreinervig, der Mittellappen kleiner als die Seitenlappen. Diese Bildungen, wie auch die übrigen zweispaltigen Blätter werden später noch aufzuklären sein.

5. Bildung von dorsalen Excrescenzen auf der Fruchthülle. Die Excrescenzen Fig. 4 B, 9 B, 10 B haben den gleichen Charakter. Sie haben sich aussen unter dem Ausschnitt zweier Lappen der Fruchthülle gebildet, als zwei durch eine Furche getrennte Lamellen, welche nach dem für Excrescenzen geltenden Gesetze ihre Oberseite von der Unterseite des Hüllblattes abwenden, und deren Ränder nach oben in die umgerollten Innenränder der beiden Lappen übergehen. Für Fig. 4 B ist die Deutung einfach: der kleinere Lappen ist das mit dem Deckblatt verwachsene Vorblatt, es sind also Vorblatt und Deckblatt hier mit nach aussen umgerollten Rändern, also nicht mit den Rändern selbst, wie sonst, sondern mit Längsstreifen ihrer Oberseiten verwachsen (natürlich ist hier, wie überall, nicht mechanische, sondern congenitale Verwachsung, Vereinigung gemeint), womit sich auch das erwähnte Excrescenzgesetz erklärt. Folgerichtig müssen in Fig. 9 B und 10 B die beiden Hälften des oben zweispaltigen Deckblattes in gleicher Weise verwachsen sein. Verwachsung zweier Blatthälften ist zunächst befremdlich, doch wird sie sich später erklären lassen. Die dritte Excrescenz Fig. 5 B ist eine ganze Blattlamelle, längs der Mediane und des Mittelnerven des ungetheilten Deckblattes dessen Unterseite angeheftet, doch mit frei abstehendem Gipfeltheil und Spitze. Auch deren Erklärung muss für später vorbehalten bleiben.

Während die Vorblätter, die normal mit dem Deckblatt vereinigt sind, in der Abnormität oft frei ausgebildet werden, kommen anderseits in den

Abnormitäten wiederum Verwachsungen vor, die der normalen Form fremd sind. Dahin gehören folgende Erscheinungen.

6. Verwachsung der Vorblätter unter einander auf der dem Deckblatt entgegengesetzten Seite. Die Seitenlappen der Fruchthülle sind normal am Grunde unter sich frei (Fig. 1). Geringere Verwachsung derselben zeigt Fig. 2. Sehr häufig kommen sie in den Abnormitäten so hoch hinauf verwachsen vor, dass eine Becherhülle entsteht, aus der nur die Spitze der Frucht hervorschaut, oder auch diese nicht einmal. Oft sind beide Hüllen eines Dichasiums so ausgebildet (Fig. 13); manchmal nur eine (Fig. 25), an dreiblüthigen Sprossen eine der unteren lateralen Hüllen, niemals die dritte vordere (Fig. 17, 28). Diese Verwachsung imitirt die Becherhülle der Haselnuss, in welcher nur der Mittelzipfel klein, oft verkümmert ist. Wieder ein Beleg für den (von Sr. Hilaire geäusserten) Satz, dass das Abnorme in einer Gattung oftmals in einer anderen, zumal verwandten, die Norm ist, dass sich das Abnorme vom Normalen oft nur dadurch unterscheidet, dass dieses specifisch vererbt, jenes aber nur durch gelegentliche Variation neu, doch nach demselben Gesetz gebildet ist. Bei der Hainbuche ist diese abnorme Variation nicht atavistisch, regressiv, sondern progressiv, sie zeigt uns aber, wie die Hülle von *Corylus* durch progressive Variation entstanden ist.

Auch finden sich vereinigte Vorblätter, von denen eines auch mit dem Deckblatt, wie gewöhnlich, verwachsen, das andere aber vom Deckblatt frei an der Blüthenachse herablauft. Gewöhnlich ist es das vordere, das β Vorblatt (Fig. 8 und 12 B); ausnahmsweise sind in Fig. 20, wo man die beiden Deckblätter hinten unter sich verwachsen sieht, die hinteren Vorblätter beider Blüthen von ihrem Deckblatt frei geblieben. Nur einmal fand ich beide unter sich verwachsenen Vorblätter vom Deckblatt ganz frei, dafür aber an der Frucht hinangewachsen.

7. Verwachsung der Fruchthülle oder nur der Vorblätter mit dem Fruchtknoten und der Frucht. Der Fall, wo nur die vom Deckblatt freien Vorblätter mit der Basis der Frucht verwachsen waren (Fig. 18), wurde soeben erwähnt. Häufiger war die ganze dreilappige Fruchthülle in verschiedenen Graden mit der Frucht verwachsen oder, wenn man will, auf ihr emporgehoben. Ihre 3 Blattnerven bildeten nach abwärts die Rippen der Frucht. Ich fand diese Verwachsung überall nur beim dritten, vorderen Hüllblatt eines dreiblättrigen Sprosses. In Fig. 17 l^3 ist die Anwachsung nur gering, in Fig. 16 aber ist das Deckblatt gering, die Seitenlappen aber fast senkrecht bis zum Perigon emporgenommen, sodass die Hülle eine Tasche bildet. In Fig. 19 endlich sind Deckblatt und Vorblätter vollkommen epigynisch, dicht unter dem Perigon inserirt. Ich betrachte das als totale Verwachsung der Frucht mit einer becherförmigen Fruchthülle; es kann aber auch als Emporhebung der drei Brakteen betrachtet werden, wenn man den unterständigen Fruchtknoten für rein axil ansieht.

Dieselbe Verwachsung oder Emporhebung, die hier bei *Carpinus* abnorm ist, findet sich als normale Bildung wieder bei den verwandten *Juglandaceen*.

Fig. 19 zumal hat grosse Ähnlichkeit mit Frucht und Fruchthülle bei *Engelhardtia*. Wieder ein Beleg für St. Hilaire's Axiom.

8. Verwachsung zweier Hüllblätter oder nur der Deckblätter zu einem Doppelblatt. Hier sind zwei Fälle zu unterscheiden.

a) Es verwachsen die beiden normal vorhandenen Hüllblätter oder Brakteen des Primanzweigs der ganzen Traube mit einander. Hier ist der Ursprung des Doppelblattes aus zwei Hüllblättern durch Verwachsung ebenso offenbar, wie der des Hüllblatts aus drei Blättern (eines Tripelblattes). Im Grunde ist zwar ein aus 2 dreilappigen Hüllblättern verwachsenes Blattgebilde ein Sextupelblatt; insofern man aber das ganze Hüllblatt als ein Blatt betrachtet, ist es ein Doppelblatt. Die Hüllblätter verwachsen meist auf der Vorderseite (Fig. 21, 22), oder wenn auf beiden Seiten (Fig. 23), also becherförmig, doch auf der Vorderseite höher, sodass sie ihre morphologische Oberseite der Mutterachse (Traubenachse) zukehren. Auch in Fig. 24, wo nur zwei einfache sterile Blätter eines untersten schwächlichen Seitensprosses der Traube das Doppelblatt bilden, ist dies der Fall, obwohl am Grunde auch durch rückseitige Verwachsung ein enges Röhrchen (*C* im Durchschnitt) gebildet wurde. Nur einmal (Fig. 20) beobachtete ich eine Verwachsung der Deckblätter (nicht der hinteren Vorblätter, welche davon frei waren) auf der Hinterseite. Bedeutsam ist dabei die Reduction der beiden axillären Blüthen auf eine einzige. In Fig. 20 und 21 sind noch 2 Früchte ausgebildet, in Fig. 22 nur eine, aber eine Doppelfrucht, mit 2 lateralen Fächern (wie der Durchschnitt zeigte), in Fig. 23 wie es schien nur eine einfache Frucht. Dies stimmt mit den Erscheinungen bei Doppelblättern von *Lonicera periclymenum*, die ich demnächst veröffentlichen werde, indem auch dort das Doppelblatt bald 2 Achselknospen, bald eine merkwürdig getheilte, bald nur eine einfache besass.

Die Doppelblätter bilden sich nämlich beim Übergange aus mehrzähligen Quirlen oder Cyklen in minderzählige oder umgekehrt. Sie entstehen durch Theilung (Dedoublement) eines einfachen Blattes des minderzähligen Quirls oder umgekehrt durch Vereinigung zweier (oder mehrerer) Blätter des mehrzähligen Quirls. Sie erklären sich durch das Zusammenwirken zweier Bildungskräfte (organbildenden Tendenzen), von denen eine an einer bestimmten Stelle ein Blatt, die andere an annähernd gleicher Stelle zwei (oder mehr) Blätter zu setzen strebt, und für sich wirkend, auch setzen würde. Die eine ist normal, specifisch, die andere durch abnormale Variation, deren physische Ursachen verschieden sein können, meist aber unbekannt sind, erzeugt, die eine ist älteren, die andere jüngeren Datums. Beide geben eine Resultante, welche vom gegenseitigen Kraftverhältniss beider Faktoren abhängt, ihr Erzeugniss ist das Doppelblatt, welches bald mehr das Aussehen zweier verschiedengradig verwachsener Blätter, bald das eines getheilten Blattes erhält, je nach dem Grade, in welchem die eine oder die andere Tendenz überwiegt. Auch die Zahl der Achselknospen, ob zwei freie oder nur eine, oder intermediär eine Doppelknospe sich bildet, hängt von diesem Kraftverhältniss ab.

In den zuletzt besprochenen Abnormitäten der Hainbuche geht die ältere, specifische Tendenz auf die Bildung zweier Blätter und zweier Achselblüthen, die in der Abnormität neu aufgetretene, progressive Reductionstendenz würde, für sich allein wirksam, nur ein Blatt und eine axilläre Blüthe erzeugen, aus der Concurrenz oder dem Kampfe beider Kräfte gehen die verschiedenen Doppelblätter, bald mit zwei, bald mit einer Achselblüthe, bald mit einem Verschmelzungsprodukt zweier Blüthen hervor.

b) Es verwächst eines der beiden lateralen, normal vorhandenen Blätter (wohl das erste) mit dem abnorm gebildeten dritten vorderen Blatte. Dieser Fall ist sehr deutlich in Fig. 27 festzustellen. Die Achse ist wie die eines Dichasiums zweiarmig, der eine Arm trägt aber zwei zum Doppelblatt verwachsene Hüllen und 2 Früchte. Die abnormale, atavistische Variationstendenz strebt hier 3 freie Blätter und 3 axilläre Blüthen an, wie sie in den Abnormitäten so oft erzeugt werden, allein die normale Tendenz zur Bildung des Dichasiums wirkt entgegen, und so kommt ein Mittelding zu Stande, welches aber doch noch mehr der abnormalen Tendenz folgt. Von da ist ein weiterer Schritt zu den Gebilden Fig. 25 und 26, welche zuvor einseitig als Produkte der Theilung des Deckblattes aufgeführt worden sind. Hier hat die kräftigere normale Strebung nur eine Achselfrucht durchgesetzt, die Vereinigung der beiden Hüllen ist inniger, es sind auch die intermediären Vorblattzähnchen (wie in Fig. 22) zu einem Mittelzipfel vereinigt, aber sie existiren doch noch in demselben, der auch einen eigenen Mittelnerv erhält, ebenso wie auch die beiden im Doppelblatt als dessen Hauptzipfel enthaltenen Deckblätter. In Fig. 25 ist der intermediäre Zipfel, also die überzähligen Vorblätter, verschwunden, die vereinigten Deckblätter näher zusammengerückt, obwohl die beiden Mittelnerven noch getrennt verlaufen. Endlich, wenn die Vereinigung, in Folge weit überwiegender normaler Tendenz, noch weiter fortschreitet, verschmelzen auch die beiden Mittelnerven im unteren Theil zu einem einfachen Nerven und so wird das typische zweispaltige Blatt gebildet, welches vom Doppelblatt nur noch die beiden freien Endtheile zweier Blätter behalten hat. Die zweispaltigen Blätter sind also nur sehr abgeschwächte Doppelblätter, die Zweispaltigkeit noch eine letzte Spur atavistischer Bildung dreier (resp. wenn beide Deckblätter wie in Fig. 23 zweispaltig sind, von vier) Blätter. Die sub b) angeführten Doppelblätter (inclusive zweitheiliger Blätter) sind also atavistische Abnormitäten, während die sub a) besprochenen auf progressiver Variation beruhen.

Jetzt werden auch die Excrescenzen Fig. 9 B und 10 B besser verständlich. Da es Doppelblätter sind, trotzdem sie nur einen sich theilenden Mittelnerv besitzen, so können die in ihnen vereinigten Theilblätter auch mit umgerollten Rändern vereinigt sein, die Excrescenz beweist nur noch mehr ihre Doppelblattnatur. Die blättchenartige Excrescenz in Fig. 5 B kommt aber nach dem Schema Fig. 26 B C zu Stande, wenn wir uns in *C* die Obertheile der beiden Theilblätter und anderseits die umgerollten Blattzipfel vereinigt denken. Es ist dies eben auch ein Doppelblatt, trotzdem es einfach zu sein scheint.

Die Erkenntniss, welche ich aus dem Studium der abnormen Doppelblätter hier und anderwärts (besonders noch bei *Lonicera periclymenum*) gewonnen habe, ist auch sehr werthvoll für das Verständniss des Dedoublements in den Blüthen, welches meistens nicht in der Theilung ursprünglich einfacher Glieder (namentlich der Staubblätter), sondern in einer ähnlichen Vereinigung zweier oder mehrerer, ursprünglich freien Glieder (Blätter) besteht, wie wir sie soeben verfolgt haben. Ich habe darüber eine eigene Abhandlung vorbereitet, will hier jedoch nur soviel bemerken, dass auch die 3spaltigen Staubgefässe der *Fumariaceen* Tripelblätter sind, so wie die 3lappigen Hüllblätter der Hainbuche. Die Fumariaceenblüthe besass ursprünglich zwei Staminalkreise, den ersten 2zählig, den zweiten, höher stehenden, 4zählig (wie bei den *Cruciferen*). Fig. 29 B. Beide Kreise rückten jedoch zusammen in einen Kreis (Fig. 29 C), so wie Deckblatt und Vorblätter der Hainbuche (Fig. 3. B) zusammengerückt sind, sodass sie nun zu einem (im Primordium einfachen) Dreiblatt sich vereinigen konnten. Der zweite Kreis wurde damit eliminirt, reducirt, aber nicht durch Abort oder Ablast, sondern durch Einswerden mit dem ersten, so wie auch die Vorblätter von *Carpinus* nicht durch Abort, wie sonst meistens, sondern durch Vereinigung mit dem Deckblatt reducirt werden, bis sie, in manchen Abnormitäten (z. B. Fig. 9), wie auch bei *Carpinus orientalis* normal, ganz in ihm aufgehen. Auch die 3spaltigen Staubblätter der *Fumariaceen* sind das Erzeugniss einer, jedoch erblich fixirten, Resultirenden zweier Bildungskräfte, einer älteren, atavistischen, den tetrameren Kreis erzeugenden, und einer jüngeren, ihn reducirenden. Und dasselbe gilt auch für das dreilappige Hüllblatt von *Carpinus betulus*. Dass der zweite Kreis aus monothecischen, also halbirten Staubblättern besteht, rührt davon, dass er schon früher zur Reduction in Dimerie geschritten war, welche denn auch bei *Hypecoum* (Fig. 29 A) durch Vereinigung je zweier monothecischen Stamina sogar entwickelungsgeschichtlich zu Stande kommt.

So haben uns die veränderlichen, ganze Vergleichsreihen darbietenden und darum dem Verständniss zugänglicheren Abnormitäten Aufklärung mancher normalen Gebilde zweifelhafter Natur und Herkunft geliefert und auch für die Phylogenie sich fruchtbar erwiesen. Möchte doch diese Einsicht endlich in der Morphologie allgemeinen Eingang finden!

II. Zur Morphologie der Zapfengallen der Fichte.

(Fig. 30—45.)

Die Gallen der Fichte, welche Kerner Kukuksgallen nennt und welche man auch nach ihrer äusseren Ähnlichkeit mit Coniferenzapfen [1]) Zapfengallen nennen könnte (Fig. 30), sind ebenso allgemein bekannt, als morphologisch wenig erforscht. Das über sie Bekannte findet sich in Kerner's »Pflanzenleben« [2]) leicht verständlich dargestellt. Nach seiner Schilderung besteht die durch die Blattlaus *Chermes abietis* erzeugte Veränderung des Blattzweiges darin, dass die Achse desselben sich verdickt und die Basis der Nadeln anschwillt, worauf sich später, nachdem die junge Brut auf dem aus der Knospe hervorbrechenden Triebe sich vertheilt hat, von der kissenförmigen Basis krempenartige Vorsprünge, Wülste und Wälle, zumal an der vorderen Seite eines jeden Kissens erheben; indem dann die benachbarten Wülste zusammenschliessen, werden die jungen Thiere förmlich überwallt und in den durch Überwallung gebildeten Höhlungen eingekapselt.

Zum morphologischen Verständniss dieser Gallen ist es aber erforderlich, diese Krempen und Wülste auf ihr Verhältniss zu den normalen Blättern und Achsentheilen eingehend zu prüfen und ihren morphologischen Ort genauer zu bestimmen, was die folgenden Zeilen bezwecken sollen.

Die normale Zweigachse der Fichte ist bekanntlich mit den (äusseren) Blattspuren [3]) (Blattkissen) belegt, welche, wie schon Hofmeister's ältere Untersuchungen erwiesen haben, aus der Basis der ersten Blattanlagen selbst, wenn die Stengelglieder sich strecken, mitwachsend gebildet werden. Zu jedem Blatt auf der gestreckten Achse gehört eine absteigende oder untere, langgestreckte Blattspur und eine kurze, dreieckige aufsteigende oder obere Blattspur (Fig. 31 *d h*). Aus der oberen Blattspur, die dann kräftiger entwickelt ist, entspringt auch die Achselknospe. Wo die Stengelglieder wenig oder gar nicht sich strecken, wie in der Terminalknospe, dort sind auch die Blattspuren wenig oder gar nicht entwickelt. Dieselben Blattspuren finden wir auch auf der Galle, deren Blätter aus Laubblättern, unmittelbar über den Schuppenblättern der Knospe, aus der die Galle entsteht, beginnend, umgebildet sind. Jedoch sind sie sehr in die Breite entwickelt, weil die ganze Achse und zwar mittelst Wucherung des Rindengewebes (Fig. 44 und 45) verdickt und ihre Peripherie sehr erweitert ist. Die untere Blattspur ist

---

[1]) Allerdings geht diese Ähnlichkeit nicht so sehr auf den Fichtenzapfen, als wie auf einen Zapfen einer *Araucaria*, einer *Taxodiee* oder *Cupressinee* (abgesehen von deren decussirter Schuppenstellung), wo die Braktee mit der Fruchtschuppe weit hinauf verwachsen ist.

[2]) II. Band 1891. S. 536.

[3]) Unter Blattspur wird hier überall, nach dem ursprünglichen Sinne, die »äussere« Blattspur verstanden, obwohl man jetzt meistens die ins Blatt aus der Achse abgehenden Gefässbündel, also die »innere«, anatomische Spur in der Achse, vorzugsweise so benennt.

dabei im Vergleich mit jener der normalen Achse stark verkürzt, die obere aber gut und ebenso lang wie die untere entwickelt. Die obere Blattspur bildet die Unterlippe des darüber gelegenen Querspalts, während die Oberlippe von drei darüber gelegenen unteren Blattspuren, nämlich von den Seitenrändern zweier seitlichen Spuren und von der Basis einer mittleren Blattspur gebildet wird. (Fig. 37 und 40, zu vergleichen mit Fig. 31.)

Je nachdem die Blätter der Galle mehr genähert oder mehr entfernt sind (Fig. 37 und 40), ist auch die Basis der absteigenden Blattspur mehr verschmälert oder breiter; im ersteren Falle ist das ganze Blattkissen rhombisch vierkantig, im letzteren aber fünfkantig, welche Formen besonders deutlich hervortreten, wenn die Galle austrocknet, die Spalten sich klaffend öffnen und die Ränder der Blattkissen sich krempenartig umrollen (Fig. 38 und 41).

Auf einem die Kammern quer durchschneidenden Tangentialschnitt durch die Galle sieht man ein regelmässiges Netz, dessen Maschen die durchschnittenen Höhlungen sind. Das Netz wird gebildet von (je nachdem die Blattkissen vierkantig oder fünfkantig sind) drei- oder vierkantigen, in den Kanten vereinigten Sockeln (Fig. 39, 42), welche die Blattkissen tragen. (S. Fig. 45 Sockel *p* mit dem Blatt und den Blattspuren *h d*, im Längsschnitt.) Die Sockel sind gewiss Achsentheile, da sie unter den Blattkissen liegen, welche bereits zur Achse gehören. Die Höhlungen sind also Vertiefungen der Achse, welche in Folge des von den Blattläusen ausgeübten Reizes dadurch entstehen, dass der Grund jedes zwischen den Blattanlagen gelegenen sehr engen axilen Zwischenraumes (Fig. 43, der Deutlichkeit wegen mehr erweitert dargestellt) im Wachsthum zurückbleibt, während die Randpartie desselben und die unter den Blättern gelegenen Achsentheile durch wucherndes Dickenwachsthum des Rindengewebes sich erheben. Indem die Achse der Galle sich noch streckt, verdicken sich die subfoliaren Achsentheile (als die besagten Sockel) und zugleich bilden sich die ursprünglichen Blattbasen zu den Blattkissen aus. Die junge Insektenbrut versinkt so allmählich mit den sich vertiefenden und erweiternden Höhlungen unter das Niveau der Blattbasen. Die Mündung der Kammer ist aber wohl von Anfang an eng, spaltenförmig, halbkreisförmig wird sie erst, wie die sie umgebenden Blattspuren sich ausbilden. Eine eigentliche Überwallung und nachträgliche Schliessung der Höhlung kann somit nicht angenommen werden.

Die Sockel aber sind die, mit Ausnahme der Ecken, frei ausgebildeten Obertheile der in der inneren Achse zu einer Zellgewebsmasse (Fibrovasalcylinder und Grundgewebe) vereinigten Stengelglieder oder Phyllopodien (Delpino), nach der Anschauung meiner (und auch Delpino's) Sprossgliedlehre (Anaphytosenlehre). Das Insekt setzt ein physiologisches Experiment ins Werk, wodurch die Stengelglieder zu theilweise freier Entwickelung gebracht und somit ad oculos demonstrirt werden.

Dass es die Ränder der Blattspuren sind, welche die beiden Lippen der Kammermündung bilden, bezeugt noch der Fall in Fig. 32, eine Partie einer halbseitigen Galle (wie in Fig. 44 und 45 in Durchschnitten), an der Grenze des normalen Längsstreifens, wo die untere Blattspur d^1 eines Gallenblattes *j*

an dem mit der oberen Blattspur *h* des darunter stehenden Blattes parallel laufenden Rande einen behaarten Wulst von der Art einer Spaltlippe (Oberlippe) entwickelt hat, obwohl nur die zwischen normalen Blattspuren gewöhnliche Furche, aber kein Spalt und keine Höhlung sich gebildet hat.

Damit ist die morphologische Bildung der Zapfengalle vollkommen aufgeklärt, woran selbst eine direkte Verfolgung ihrer Entwickelungsgeschichte nichts Wesentliches ändern dürfte. Auch erhellt daraus, dass die Galle trotz ihrer Zapfenähnlichkeit von einem Coniferenzapfen im morphologischen Baue weit verschieden ist, da die Unterlippe des Spaltes, unter welcher das Gallenblatt steht, eine blosse obere Blattspur dieses Blattes ist, während die ihr ähnliche Fruchtschuppe (trotz der durchaus irrigen, obwohl von vielen Botanikern hartnäckig festgehaltenen, Eichler'schen Lehre) ganz sicher ein axillärer Blüthenspross (ein eingliedriger Spross wie bei *Araucaria*, oder ein Symphyllodium aus mehreren Fruchtblättern) ist.

ERKLÄRUNG DER FIGURENTAFELN.

TAF. I.

Aus dem Fruchtstande der Hainbuche. Überall bedeuten die Buchstaben l das Deckblatt, λ ein Vorblatt, t die Terminalblüthe des Dichasiums (oder des diesem homologen Sprosses).

Fig. 1. Normale Fruchthülle, mit kurzen Seitenlappen.

Fig. 2. Fruchthülle mit am Grunde etwas verwachsenen Rändern.

Fig. 3. Diagramme des Dichasiums, wie es nach sonstiger Regel sein sollte (A) und wie es wirklich ist (B).

Fig. 4. Fruchthülle, mit dorsaler Excrescenz zwischen Deckblatt und einem Vorblatt; A von Innen, B von Aussen.

Fig. 5. Deckblatt mit 2 freien Vorblättern; das Deckblatt (in 5 B) mit dorsaler Excrescenzspreite.

Fig. 6. Nur ein Vorblatt frei, das andere mit dem Deckblatt verwachsen.

Fig. 7. Deckblatt zweispaltig; nur ein Vorblatt, fast ganz frei, ausgebildet.

Fig. 8. Deckblatt zweispaltig; Vorblätter unter sich verwachsen, eines vom Deckblatt frei.

Fig. 9, 10. Zweispaltige Deckblätter, mit dorsaler Excrescenz, als Fortsetzung der umgerollten Ränder beider Endlappen, A von innen, B von aussen.

Fig. 11. Dichasium mit Endblüthe t; vordere Vorblätter λ frei.

Fig. 12. Dreiblüthiger Spross statt des Dichasiums von hinten; Vorblatt λ frei. — 12 B. Deckblatt l^1 daraus, von vorn, mit Vorblättern wie in Fig. 8.

Fig. 13. Dichasium mit becherförmig verwachsenen Fruchthüllen.

Fig. 14. Dreiblättriger Spross von vorn; unterstes Deckblatt steril, die oberen fruchtbar, mit Vorblättern, λ freies Vorblatt.

Fig. 15. Dreiblüthiger Spross; eine Seitenblüthe nebst Hülle entfernt (daher die Narbe x); die Blüthe der dritten, vorderen 3lappigen Hülle l^3 war fehlgeschlagen, dafür die Terminalblüthe t entwickelt.

Fig. 16, 17. Dreiblätterige Sprosse; die vordere Hülle l^3 der Frucht in verschiedenen Graden angewachsen.

Fig. 18. Blüthe aus einem unbegränzten Dichasium; Vorblätter vom Deckblatt frei, unter sich verwachsen und der Fruchtbasis angewachsen.

Fig. 19. Oberste Blüthe eines 3blüthigen Sprosses; Deckblatt und Vorblätter vollkommen epigyn.

Fig. 20. Dichasium mit hinten zu einem Doppelblatt verwachsenen Deckblättern. Vordere Vorblätter mit ihren Deckblättern und mit den hinteren Vorblättern verwachsen, letztere von ihren Deckblättern frei.

TAF. II.

Fig. 21—28 aus Fruchtständen der Hainbuche.

Fig. 21—23. Doppelblätter, durch Verwachsung der beiden Hüllen eines Dichasiums auf der Vorderseite, in 23 auch auf der Hinterseite entstanden. Die Art der Verwachsung von 21 A im Diagramm 21 B verdeutlicht. In 22 ist die Frucht eine zweifächerige Doppelfrucht; 22 B Diagramm, veranschaulicht das Verhältniss der beiden Hüllen und ihrer Blüthen zum Doppelblatt und seiner Blüthe.

Fig. 24. Doppelblatt, entsprechend der Verwachsung zweier steriler Blätter des untersten Seitensprosses einer Traube, A von der der Traubenachse zugekehrten Oberseite, B von der Unterseite, C Durchschnitt des Röhrchens am Grunde des Doppelblattes.

Fig. 25. Ein Dichasium, davon ein Blüthendeckblatt zweispaltig und zweinervig.

Fig. 26. Blüthe eines Dichasiums, deren Deckblatt dreispaltig und dreinervig.

Fig. 26 B. Schema zweier Hüllblätter: die Vereinigung ihrer Innenränder bis zur Spitze der Vorblätter λ ergiebt das Doppelhüllblatt Fig. 26; wenn die Spitzen dieser Vorblätter frei bleiben, entsteht die Hülle Fig. 22.

Fig. 26 C. Schema, worin die inneren Seitenlappen der Hüllblätter in 26 B nach aussen umgerollt und die Hüllen längs des Buges vereinigt sind. Durch Vereinigung der Endlappen unter einander und der umgerollten Seitenlappen unter einander entsteht ein Blatt mit dorsaler Excrescenz wie in Fig. 5 B.

Fig. 27. Dreiblüthiger Spross, darin die vordere dritte Hülle l^3 mit einer seitlichen l^1 zu einem Doppelblatt verwachsen.

Fig. 28. Ein vierblätteriger und vierblüthiger Spross statt eines Dichasiums; der Vorblattlappen λ^1 des vorderen Deckblatts l^3 der Frucht angewachsen.

Fig. 29. Diagramme des Androeceums der *Fumariaceen*: A. von *Hypecoum*, B. des praesumtiven Stammtypus, C. der typischen Gattungen der Familie.

Fig. 30—45 zu den Zapfengallen der Fichte.

Fig. 30. Eine grosse Galle, noch geschlossen und blassgrün, nach oben in einen normalen Zweigtheil mit Terminalknospe übergehend.

Fig. 31. Blattspuren (Blattkissen) mit Blattstielchen, deren Nadeln abgefallen, vom normalen Fichtenzweige; *h* die kurze obere, *d* die langgestreckte untere Blattspur.

Fig. 32. Eine Partie einer einseitigen Fichtengalle; links Blattspuren normaler Nadeln, *h* obere Blattspur, *d* untere Blattspur eines normalen Blattes; *j* eine Übergangsnadel, auf ihrer breiten unteren Blattspur ein behaarter Wulst, parallel mit dem Rande der oberen Blattspur *h* der benachbarten Nadel.

Fig. 33. Schuppenblatt aus der Terminalknospe (wie in Fig. 30), A von innen, B von aussen (von der Rückseite).

Fig. 34. Übergangsblatt vom Grunde der Terminalknospe, mit verbreitertem Grunde, mit zuletzt abfälliger Nadel; B vom Rücken, A von innen, die durch den Schnitt gewonnene breite Insertionsfläche zeigend.

Fig. 35. Ein in der Galle umgebildetes Blatt, mit dem Kissen seiner beiden Blattspuren abgeschnitten, A von innen, B von aussen.

Fig. 36. Ein Gallenblatt, wie *l* in Fig. 37, verdickt, aber ohne Höhlung und ohne deren zweilippige Mündung am oberen Grunde.

Fig. 37. Stück einer unreifen Galle mit näher stehenden Blättern, und daher mit nach abwärts stark keilförmig verschmälerten unteren Blattspuren, *l* ein Blatt ohne Höhlung am Innenrande, wie in Fig. 36.

Fig. 38. Stück einer ähnlichen, ausgereiften Galle mit bereits weit geöffneten Höhlungen; Blattkissen rhombisch viereckig.

Fig. 39. Oberflächlicher Durchschnitt einer ähnlichen Galle, mit welchem die Höhlungen und die 3kantigen Sockel zwischen denselben durchschnitten wurden.

Fig. 40. Stück einer unreifen Galle mit entfernter stehenden Blättern und Mündungen der Kammern, daher die unteren Blattspuren nach abwärts viel breiter.

Fig. 41. Ein Stück einer ähnlichen ausgereiften Galle mit weit geöffneten Mündungen der Kammern und fünfkantigen Blattkissen.

Fig. 42. Oberflächlicher Durchschnitt einer solchen Galle, mit welchem die Höhlungen und die vierkantigen Sockel zwischen ihnen durchschnitten wurden.

Fig. 43. Durchschnitt durch 4 Blätter einer Knospe, aus welcher die Galle entsteht; die axilen Zwischenräume zwischen je 4 Blättern vertiefen sich in Folge der Einwirkung der jungen Blattlausbrut in je eine Höhlung oder Kammer, welche die Brut einschliesst.

Fig. 44. Querschnitt durch eine einseitige Galle; er zeigt das Verhältniss des umgebildeten Theils der Achse und ihrer Blätter, woselbst die Rindenschicht stark wuchernd sich verdickt hat, sammt drei durchschnittenen

Kammern, zu dem unveränderten Zweigtheil, wo *s* die durchschnittenen Blattspuren, *c* der centrale Gefässbündelkreis.

Fig. 45. Senkrechter Durchschnitt einer einseitigen Galle; *s* die Blattspuren der Nadeln auf dem unveränderten Achsentheil, *c* der centrale Gefässbündelkreis; auf dem vom Insekt veränderten Theile des Zweiges sieht man 3 durchschnittene Kammern und zwischen ihnen Durchschnitte der Sockel und Blattkissen; *p* Sockel, *h* obere und *d* untere Blattspur eines gerade in der Mediane durchschnittenen Blattes.

L. Čelakovský delin.

Lith. Farský v Praze



L. Čelakovský delin.

Lith. Ferdinand Prage

ROZPRAVY
ČESKÉ AKADEMIE CÍSAŘE FRANTIŠKA JOSEFA
PRO VĚDY, SLOVESNOST A UMĚNÍ V PRAZE.

ROČNÍK II. TŘÍDA II. ČÍSLO 38.

O KOKCIDIOVITÝCH PARASITECH
PŘI RAKOVINĚ A PŘI MORBUS DARIERI.

PŘÍSPĚVEK KU HISTOGENESE KARCINOMŮ.

(S 9 TABULKAMI.)

PODÁVAJÍ

D^R. J. HLAVA A D^R. A. OBRZUT.

Z ÚSTAVU PATHOLOGICKO-ANATOMICKÉHO PROF. D^RA JAR. HLAVY.

PŘEDLOŽENO DNE 27. ČERVNA 1893.

V PRAZE.
NÁKLADEM ČESKÉ AKADEMIE CÍSAŘE FRANTIŠKA JOSEFA
PRO VĚDY, SLOVESNOST A UMĚNÍ.
1893.

Tiskem J. Otty v Praze

Morbus esse parasitum neplatilo dozajista o žádné nemoci více než o rakovině — jejíž způsob vzrůstu a šíření se nejvíce připomínalo vniknutí nějakého cizopasníka do těla lidského. Mizel ovšem tento názor o povaze nemoci, ale ne úplně. Usilovným šetřením po příčinách nemocí původ jich parasitární od Pasteurových slavných nálezů při mnohé a mnohé nemoci byl objeven. Parasiti způsobují nemoci, t. j. různé odchylky funkční i vegetativné organismu. Po jisté době — kteráž věnována hlavně hledání příčin nemocí nakažlivých — došlo konečně také na karcinom — a hle, tu stojí dva názory proti sobě: Prvý přimyká se názorům moderním i hledá domnělé parasity v říši rostlinné neb živočišné; druhý vrací se zase zpět ku nahoře vyslovené formuli, kterou precisuje (Adamkiewicz, Pfeiffer): Carcinoma esse parasitum.

Je-li karcinom původu parasitárního, maně se ptáme po důvodech této domněnky. I odpovídá se: jednak anatomický průběh i některé zjevy metastas pro to svědčí, i dále také experiment, přenášení karcinomů ze člověka na zvíře, lépe však ze zvířete na zvíře s názorem řečeným souhlasí.

Poohledněme se poněkud po těchto závažných praemissách i zkoumejmež, zdali jsou tak jasné a správné, za jaké všeobecně jsou prohlašovány.

Důkazy anatomické:

V první řadě uvádějí se metastasy vůbec a implantační metastasy zvláště.

Nelze upříti, že šíření se karcinomů z jednoho orgánu na jiné cestou lymfatickou aneb krevní a povstání stejnotvárných nádorů vzbuzuje myšlénku po součinnosti nějakého parasita tím více, že při metastasujících nemocech, haematomykosy (streptokokaemie, staphylokokaemie), tak při infekčních granulomech, jako tuberkulosa, ozhřivka, lepra skutečně parasity — zde ovšem ze říše rostlinné — dokázány jsou i v krvi nalezeny byly.

C. O. Weber vykládá povstání metastas jakousi infekcí té tkaně, do které mikroskopická částečka nádorovitá zanešena byla, která způsobuje, jsouc vázána snad na elementy nádoru, přeměnu parenchymu dotyčného orgánu v útvary prvotnému nádoru podobné. Nejinak vykládá povstání metastas známá theorie *Koesterova*, kteráž dovozuje, že metastasa nádoru jest jen produkt proliferace endothelií cev lymfatických, kteréž metabolicky v epitheliální elementy se mění, patrně účinkem karcinomatosních vmetků. A vrchol v tomto pojímání vzniku metastas dosáhl *Gussenbauer* svou supposicí o *zrníčkách*,

která z primárního karcinomu pocházejíce, jako by seminium karcinomatosní patrně různá tkaniva infikovati mohou, kteráž pak vlivem této infekce v karcinomatosní elementy se promění.

Vznik metastasy dá se však také jiným způsobem vysvětliti — i není třeba pomýšleti na jakousi proměnu tkaně, respective parenchymu dotyčného místa. Sledujeme-li šíření se prvotného nádoru do okolí, napadá ovšem, že kolem parenchymu rakoviny velice často alveolární stroma různé jakosti, buď granulární, malobuněčný infiltrát (karcinom granulosní), buď fibrillární (Carcinoma simplex, scirrhosum a medulární), buď huspenité (Carcinoma myxomatodes) se vyvíjí. Tyto prostory nemusí býti novotvořené; vždyť to mohou býti prostory lymfatické, rozšířené vznikajícími elementy karcinomatosními, jak i nověji Hauser správně dokládá; různost stromat pak závislá může býti na předcházejícím zánětu aneb na reaktivném, neb i na rychlosti vzrůstu epitheliálních elementů i výživě karcinomů. Není-li stroma metastasy součástí nádoru, pak zbývá vyšetřiti účast parenchymu dotyčného orgánu, do kteréhož metastasa byla nastala. Nejlepší objekt k rozřešení této otázky jsou játra — kteráž i při amyloidu byla kamenem zkušebným pro súčastnění aneb nesúčastnění se buněk jaterních při tvoření se hmoty amyloidní. Při metastásách karcinomu jaterních vidíme zřejmě, že buňky jaterní jsou prodloužené, ztenčelé, pigmentované, atrofické — mnohé se více nebarví i úplně vymizejí se zanecháním pigmentovaného, zrnitého shluku při zachování stromatu jater i cev. — Buňky karcinomatosní substituují je, rozmnoživše se buď v kapillárech žlučovodových, lymfatických neb cevních. Dá se vůbec sledovati, že metastasa v játrách a tak asi i v jiných orgánech povstává vzrůstem, i. e. rozmnožováním jen epitheliálních elementů vmetku, kdežto stroma i cevstvo lokální se stane stromatem i cevstvem nádoru metastatického. Není třeba tudíž nějaké infekce, ať lokální pomocí buňky epitheliální, ani jakéhos seminia karcinomatosního. Vždyť proliferační mohutnost elementů epitheliálních — tak mnohými experimenty (hojení se ran, epidermisace) i fysiologickými zjevy dokázaná i podporovaná zkušenostmi o transplantaci (Reverdin) úplně stačí, aby nám vznik metastasy vyložila, tím více že jedná se o elementy mladé, jichž proliferační vlastnost jest daleko energičtější než elementů starších. — Jiným důvodem o infekciositě karcinomů jest nález metastas kontaktem direktním aneb indirektním povstalých: metastasy implantační.

Při karcinomu hrdla děložního pozoruje se metastasa ve fornixu vaginy a podobná implantace karcinomu v žaludek při primárním sídle rakoviny v hltanu, oesofagu. Pak při doteku dvou blan serosních slizničních možno někdy implantaci karcinomu seznati. Ovšem v mnohých případech dokazuje vyšetření histologické, že metastasa povstala cestou lymfatickou, jen že táž makroskopicky příliš nevystupuje. — Připouštíme-li, že v některých případech metastasy rakoviny z hltanu do sliznice žaludku implantací částečky nádorovité vzniknouti mohou, není třeba v takových případech jakož i v onom *Kauffmanem* uveřejněném (karcinom ruky při karcinomu víčka, utíráním slz rukou domněle povstalý) i v *Klebsově* případě i *Kraskeho* supponovati infekci, nýbrž spíše leží

na snadě vočkování skupiny vitálně energických buněk nádorovitých v erose, trhliny sliznice neb kůže.

Také klinické pozorování ještě nezjistilo nezvratně, ku př. povstání karcinomu pyje při stávajícím karcinomu hrdla děložního, vaginy aneb jinaké přenášení karcinomu z jedné osoby na druhou. Jsou sice případy, kde v jedné rodině více členů karcinomem trpí, případy, které spíše lze využitkovati jako doklad pro dědičnost, nežli pro infekciositu rakoviny. Ovšem by se mohlo namítati a bylo také již uvedeno, že dědičnost přichází při parasitismu v analogii, zejména klinicky pozorované dědičnosti při nádorech infekčních (syfilis, tuberkulosa) — leč těžko jest vyložiti si vztah parasitismu rostlinného ku dědičnosti, a nemožno podnes si představiti vývoj vajíčka sporozoárně infikovaného, ač Podwysocki nalezl v slepičím vejci psorospermie. Že také kachexie karcinomatosní analogní jest intoxikaci organismu při chronických nemocech infekčních, nelze upříti, leč dá se vyložiti jednak úbytkem výživných látek, jinak resorpcí toxických látek rozpadávajícího se nádoru, zejména jedná-li se o rozpad pomocí i účinkem bakterií.

Je vidno, že uvedené momenty anatomické i klinické nesvědčí s naprostou jistotou pro parasitismus karcinomu a že dají se jinakým způsobem vyložiti.

Daleko jistější než tyto anatomické i klinické argumenty musí podati experiment.

Duplay a *Cazin* uvádí, že již roku 1773 pokusil se *Peyrilhe* přeočkovati šťávu z karcinomu na psa, ale beze všeho úspěchu. — Od této doby velká řada experimentátorů pokusila se o rozluštění této otázky.

Citujeme zde pokusy, které konal Dupuytren, Valentin, Vogel, Weber, Debuisson, Hyvert, Langenbeck, Chatin, Billroth, Doutrelepont, Hénocque a Leroy, Lebert a Wyss, Villemin, Schallock a Balance, Senn, Senger, Goujon, Novinský, Hahn, Schottelius a v. Kahlden, Klebs, Wehr, Hanau, Cornil, Frank, Duplay a Cazin, Moreau, Francotte a Richter, Mayet, Firket a Pfeiffer, Eiselsberg a Fischl. K těmto řadí se i naše pokusy, které jsme v roku 1890 konali, i konečně pokusy Kopfsteinovy, v našem ústavě r. 1893 provedené.*)

---

*) Naše pokusy týkají se *A.* přenášení karcinomu ze člověka na zvíře, *B.* ze zvířete na zvířata.

A. 1) 13/2 1890 exstirpoval prof. Dr. Michl carcin ma mammae o půl jedenácté; o půl dvanácté excidovány kousky a implantovány jsou do vaziva podkožního, do žlázy prsní, do stěny vaginální 3 psům a 2 morčatům šťáva karcinomu do dutiny peritoneální.

2) 22/3 1890 podobným způsobem implantován 2 psům carcinoma recti, exstirpovaný Dr. Raabem.

3) 27/3 1890 detto 2 psům intraperitoneálně čerstvě exstirpovaný karcinom labii.

4) 14/4 a 15/4 1890 vočkován 2 psům a 2 krysám metastatický karcinom ze sterna a z jater intraabdominálně z mrtvol (4 hodiny post mortem).

Zvířata pozorována po delší dobu a když v červenci 1890 byla zabita, ve většině případů ani kousky implantovaného karcinomu jsme nenalezli, ani ne v oněch případech, kdy asi kolem nich adhaesivní peritonitis se byla vyvinula.

B. 27/6 1890 byla nám donešena stará kočka (prý 12 let), u které jsme nalezli na pravém nejdolejším prsu nádor exulcerovaný, na četných místech tvrdý, kterýž provazcovitě do okolí sbíhal, a v jehož okolí menší nádorky tuhé, velikosti špendlíkové hlavičky ve vazivu podkožním se nalézaly; nejbližší žlázy inguinální jsou něco zduřené. Podobný nádorovitý in-

1*

V této velké řadě pokusů dlužno rozeznávati dvojí směr. Jednak pokusili se autorové přenésti rakovinu ze člověka na člověka, ze člověka na zvíře, ze zvířete na stejnorodé zvíře neb jiné živočichy.

Pokusy z člověka na člověka (Hahn, Cornil, Frank) nejsou jasné, jelikož připouštějí jiný výklad (transplantace).

Ze člověka na zvíře karcinom přenesen nebyl ještě nikdy; neb některé positivní výsledky neobstojí oproti kritice přesné, zejména ne i sdělení Mayetovo, které Dyplay a Cazin ovšem se vší šetrností Francouzům vrozenou jako nesprávné označují.

Přenesení karcinomu ze zvířete na zvíře nezdařilo se mnohým; avšak pokusy Novinského, Wehra a Hanaua, Schattoka, Ballance, Morreau-a (?) nasvědčují, jakož i experimenty Firketa a Eiselsberga se sarkomatosním nádorem, že dají se přenésti nádory ze zvířete na zvíře. Je tím dokázán parasitární původ karcinomů aneb nádorů vůbec? Dle našeho mínění ne s jistotou. Podobně jak nesvědčí negativní resultáty přenášení karcinomu ze člověka na zvíře proti parasitismu, tak nenasvědčuje přenášení positivné pro parasitismus. Vždyť se jednati může i zde pouze o proliferační fenomen vitálně energické tkaně mladé, dobře ještě živené (naše resultaty negativní z řady *B* vykládáme si asi tím, že karcinom byl chronický, scirrhotický a tím asi v jakémsi stadium involučním se nalézal), která jsouc rychle přenesena u téhož zvířete rychlým vyživováním znovu zplanula. I přibližují se experimenty tyto pokusům, jaké za jinými účely konány jsou Reverdinem, Ollierem, Buschem,

---

filtrát se nalézá na nejhořejším prsu pravém, který pak v pravé podpaží ku žlazám axillárním zduřeným a tvrdým se táhne. Kočka jest velice sešlá, zhubenělá.

Vyšetřením exstirpovaného kousku jsme zjistili, že jedná se o adenokarcinom.

29/6 byly částečky exstirpovány a ihned vočkovány různým zvířatům a sice:

a) kocourovi do dutiny břišní,
b) bílému potkanu do stěny břišní,
c) králíku do dutiny břišní,
d) morčeti do dutiny břišní,
e) bílému potkanu do dutiny břišní,
f) kočce trojbarevné do dutiny břišní,
g) psu zrzavému do dutiny břišní,
h) bílému potkanu do varlete.

a, *c*, *d* scípli třetí den sepsí; ostatní zvířata zůstala na živu. U *b* utvořil se do 5/7 nádorek tuhý, který však od 18/7 se počínal zmenšovati i měknul, až úplně exulceroval skrze kůži.

20/12 1890 zvířata zabita i nenalezeny stopy nějakého nádoru.

Mezitím již 21/7 zdechla kočka karcinomem; pitevní nález byl: povšechná atrofie; zvláště značně rarefikována tkaň plicní. Zbytky nádoru v prsech vyšetřeny znova, i shledán adenokarcinom s mohutně vyvinutým stromatem i žlázové útvary v jedné žláze lymfatické axillární.

Jelikož v obou případech negativního resultátu jsme se dodělali, nebyly tyto experimenty uveřejněny. Používáme jich v této stati jako nepatrný dodatek ku četným negativním resultatům jiných autorů.

Negativní resultáty Kopfsteina jsou uvedeny v práci 17/3 1893 Akademii předložené. (Viz Rozpravy 1893.)

Heinem, Cohnheimem a Leopoldem. — Experiment, jenž by dokázal přenášení z jednoho zvířete posloupně na celou řadu, doposud není.

Výklady neúspěchu experimentálního badání jsou prozatím bezúčelné, neb vycházejí vždy jen z té supposice, že parasity příčinou jsou rakoviny, poukazování na různý účinek krevního sera u různých zvířat nic nevykládá, nýbrž hypothesu hypothesou nahrazuje.

* * *

Jelikož uvedenými cestami otázka nedala se k úplné spokojenosti rozluštiti, jelikož pak i ostatní theorie o vzniku nádorů, mechanická, embryonální theorie, vegetační porušení, konjugace leukocytární (Klebs), měnivost vzájemného napjetí tkaně (Landerer), hyperchromatosa a asymetrické dělení (Hanseman) atd., nepodávají uspokojivého výkladu, odhodlali se mnozí autorové otázku o parasitismu rozluštiti jinakou cestou. Vývin techniky bakteriologického zkoumání, pravidla Kochem při stavění aetiologie té které nemoci pronešená, přivedla, že touto methodou spolu s exaktním vyšetřením histologickým otázka na přetřes vzata.

Není divu, že nejdříve předložena otázka, zda bakterie jsou parasity rakoviny. Mikroskopicky můžeme v některých případech bakterie různým barvením dokázati; jest samozřejmý positivní resultát při exulcerovaných rakovinách; přicházejí pak ale i bakterie v intaktních formách a hlavně při flegmonosních subkarcinomatosních infiltrátech. V metastasách karc. jaterních dosti často se setkáváme s bakteriemi různého tvaru. O významu těchto bakterií podává toliko exaktní vyšetření úsudek. Je povědomo že Scheurlen nalezl bacilla specifického, že na to Domingo Freire, Schill, Verneuil, Schütz buď útvary kokkovité neb tyčinkovité konstatovali při karcinomech neb sarkomech, že Koubasov jako i Scheurlen experimentelně hleděli specificitu svého bacilla dokázati, že však nelze tak z experimentů souditi. Vždyť i některé z nalezených bakterií poznány jsou jako neškodné saprofyty a jiné jako Russelova tělíska asi s Altmanovými granula jsou identická. Když i bakterie nejsou příčinou nádorů, tož nelze upříti, že jim snad přináleží role při zjevech regressivních, exulceraci a že jich produkty právě v degenerovaných rakovinách spolupůsobiti mohou kachexii karcinomatosní, někdy ovšem prudké intoxikační zjevy aneb i septicopyaemické processy.

Současně s těmito pokusy jdou šetření histologická směrem nalézti jiné parasity nežli bakterie; Malassez, Thoma jsou asi prvními, kteří na podobnost některých buněk karcinomatosních, zejména tak zvaných fysalifor s psorospermiemi upozornili, ač již dříve Molluscum contagiosum a kontagiosní epithelioma ptáků za sporozoárného původu byl pokládán. Od roku 1888 do dnešního dne usilovně hledáno po kokcidiích v rakovinách i popsány jsou různé obrazy jako fase vývinu domnělých kokcidií, z nichž ovšem nejbizarrnější jest Ropalocephalus karcinomatodes, jejž zobrazuje Korotneff. —

Četba jednotlivých prací o předmětu tom dojem na nás učinila, jakoby mnohým autorům scházely zkušenosti základní, to jest znalost sporozoů.

Vždyť jest předmět tak vzdálený medicině, že bylo nám vždy s podivením, jak z prostých obrazců histologických tak dalekosáhlé dedukce mohou býti činěny. Myslíme asi, že každý z autorů asi věděl o sporozoech tolik jako Pfeiffer, když pronesl názor o sporozoárním parasitismu varioly, nemocí exanthematických vůbec i herpes zoster, ale málokterý z autorů sledoval příklad Pfeiffera, aby z vlastního názoru poznal jednotlivé třídy sporozoární. V Pfeifferově knize: Die Sporozoen als Infektionsträger I., II. vydání i v poslední jeho publikaci Untersuchungen über Krebs s fotogrammy jest snešen veliký materiál, z něhož si začátečník však mnoho nevybere. Vše je tak komplikované, tak nezáživně, nepřehledně podané, že nezbývá ničeho, než ovšem opíraje se o Pfeifferovu obrovskou a záslužnou práci chutě vlastním názorem v tuto i pro zoology dosti temnou třídu vniknouti. Laskavostí zoologa Dra. A. Štolce bylo nám umožněno býti uvedeni do studia o sporozoech i prohlédli jsme praeparáty těchto se týkající. Dr. Štolc sestavil pak pro naši knihu (path.-anat.) přehled této třídy, na nějž v následujícím se chceme opírati.

Mají-li býti sporozoa příčinou rakoviny — dlužno znáti alespoň přibližně jednotlivé fase jich vývinu a jich účinek po invasi do organismu zvířecího; neb jinak úsudek o podobných tvarech v karcinomech si utvořiti nemůžeme.

Sporozoa (Gregariny starších autorů) jsou jednobuněčné ústrojenci tvořící zvláštní třídu mezi prvoky, kteří u obratlovců neb bezobratlých jako cizopasníci žijou a sice buďto jako plasmofagy aneb karyofagy. Rozmnožují se tím způsobem, že jedinci (někdy po konjugaci?) vytvořují zvláštní kysty, v nichž plasma se differencuje ve spory. V těchto sporách utvořují se pak *srpky* (sichelkeime), které jako vlastní zárodky považovati dlužno. Někdy tvoří se jen spory, jindy hned ze plasmatu srpky.

Rozeznávati možná několik tříd: 1) Gregarinidae, 2) Coccidiidae, 4) Haemosporidia, 4) Sarkosporidia, 5) Amoebosporidia, 6) Myxosporidia, 7) Mikrosporidia.*)

1) *Gregarinidae.* Vlastní gregariny — jsou cizopasníky hlavně členovců a červů; jich tělo jest protáhlé, délky 0·01 μ až 5 μ jednotné (monocystidae) aneb rozdělené na odstavec zadní (deuteromerit) a přední (protomerit), k němuž se připojuje nepřednější odstavec (epimerit). Dle názoru některých autorů předchází tvoření se kysty konjugace tím způsobem, že dva jedinci k sobě se ukládají — (syzygium, zjev, který dle Pfeiffra jest jen nahodilým. Kolem těla utvořuje se pak blána někdy velice mocná a u tvaru Clepsidrina sporodukty opatřena.

Spojením jader a dělením se jich povstávají kulovitá jednojaderná tělesa — sporoblasty — kteréž se v sporu (pseudonavicella, spermocysta) mění tím, že dostává sporoblast velice tuhou lesklou membranu a z jeho jádra se pak utvořují srpovitá tělesa, kteráž obyčejně v určitém počtu ekvatoriálně jsou uložena. Vedle toho zbytek plasmatu (nucleus de reliquat). Srpek má upro-

*) Myxosporidie i mikrosporidie někteří zoologové nečítají do skupiny sporozoů. Kam se však zařaditi mají, není doposud rozhodnuto.

střed jádro i dostává se s potravou do orgánu i napadá jednotlivě aneb mnohočetně (Mehrlingsinfektion) buňky, v které se zvětšuje na úkor buňky. — Buňka — hostitel — se též zvětšuje i vedle položené buňky jeví značnou proliferaci. Napadená buňka asi zachází, neb parasit, když ji byl vyčerpal, ji opouští, aby v šťavách tělních další fase vývoje předsevzal.

Gregariny, nalézající se u červů, nezpůsobují nádorovité útvary; u člověka nalezeny v chrklích v Žaponsku při jisté formě krvácení plic.

2) *Coccidiidae* (vejčité psorospermie starších auktorů) jest třída nejzajímavější, jelikož k této čítají autoři parasita karcinomu. Coccidiidae jsou cizopasníci jednobuněční s tělem kulatým neb oválním, plasmo i karyofagi. Vývoj děje se ve směru *kyst trvalých* tvořením kyst, spor a srpků, a způsobem *kyst ranných* (Schwärmsporencysten dle Pfeiffera) tvořením kyst a srpků.

Pomocí kyst trvalých děje se nákaza ze zvířete na zvíře; ranými kystami nastává autoinfekce zvířete. Poslednější pozoroval L. Pfeiffer při průjmech mladých králíků, u nichž nemoc prudce a zhoubně probíhá. První začátky kyst ranných objevují se v buňkách napadeného epithelu střevního jako nepravidelná tělesa měnlivých obrysů, jež nejsou nic jiného než srpky, které za aktivních pohybů do buněk byly vnikly, jednotlivě aneb po 2—3. Na útraty hostící je buňky velice rychle rostou a nabývají těla kulovitého, velikosti 12—15 μ, na němž možno rozeznávati jemnou blánu obalnou, zrnitý obsah plasmatický, v jehož středu umístěno jest jádro. Toto se dále dělí, dávajíc vznik většímu neb menšímu počtu srpků, kteréž z počátku umístěny jsou meridianovitě, později následkem svých amoebovitých pohybů nepravidelně. Srpky mají zřetelné jádro uprostřed a na koncích obou skupinu zvláštních lesklých tělisek.

Srpky vyvíjející se ve směru kyst trvalých rostou v oválni tělesa, jež brzy hostící je buňku vyplňují a z ní vypadávají, blanou se opatří, jež má jednu aneb dvě mikropyly. Zrnitý obsah jádrem této kysty stáhne se do středu v podobě kulovité. V této formě dostávají se kysty s trusem na venek, kdež měsíce mohou vydržeti. *Zajímavý jest nález Leukartův, který viděl v kystách trvalých odumírajících tvoření se vakuol.*

Dostane-li se kysta opět do vhodných podmínek výživných, vytvořují se z plasmatického tělesa 2—4 spory vedle nucleus de reliquat; v každé pak spoře vzniknou dva srpky.

Výše uvedený popis týče se hlavně Coccidium oviforme Leukart, jež nejlépe jest známo a jednak dle Pfeiffera zhoubný průjem mladých králíků způsobuje, jednak usídlením na epithelu žlučovodů známé uzliny žlutavé jater. Anatomicky vyšetřena psorospermosa jater králíků velice často (Klebs, Leukart, Pfeiffer), i shledává se vedle dilatace žlučovodů i bujení adenomatosní. I my jsme vyšetřili několik případů psorospermosy jater i shledáváme, že velký počet buněk epitheliálních zůstává intaktním a že jen v obsahu žlučovodů mnoho kokcidií jest obsaženo. Karyokinesa na buňkách epitheliálních není tak častá; za to jest periangiochoilitis produktivni velice mohutná i mohla

by zajisté bujením do vnitř kanálku způsobiti vzhled adenomatosního bujení epithelů žlučovodů.

Někteří autorové mluví o adenomech žlučovodů; ale affekci tuto nelze stotožňovati ani přibližně s adenokarcinomem aneb dokonce karcinomem, jelikož metastasy úplně scházejí. Účinek parasita spočívá opětně jak u předešlé třídy v značném zvětšení se buňky hostitele i odumřením jejím a v reakci spíše regenerativního rázu okolní tkaně.

Vedle Coccidium oviforme nejlépe znám jest tvar Eimeria falsiformis ze střeva myší; Caryophagus Salamandrae Steinhaus v střevním epithelu salamadra (Steinhaus objevil zajímavé faktum, že i *srpky* dále se děliti mohou, což by mnohočetnou infekci z jednoho zárodku pěkně dokazovalo). Z dalších kokcidií nejznámější jest tvar Klossia u Helix hortensis v ledvinách, který prodělává celou fási vývinu (kysty, spory, srpky) v buňce hostitele a tvořiti může spory ve značném počtu (u Succinea Pfeifferi, ku př. může jich býti až 160 v jedné kystě).

U člověka zaznamenává Leukart několik případů (Gubler nádory jater s následující peritonitidou, Dressler v játrách, též Perls), kde kokcidie nalezeny byly a Raillet a Lucet nalezli tytéž v stolici jedné ženy a dítěte. Nádorovité změny u přítomnosti kokcidií nejsou pozorovány; teprve nyní se uvádějí ve vztahu aetiologickém ku nádorům, když zvláštní útvary uzavřené v buňkách při epitheliomu contag. kur a molluscum contagiosum u člověka, maladie de Paget a v karcinomech jako kokcidie označené nalezeny byly.

3) Třída *Haemosporidia* (Haemogregarinidae, Cytozoa, Haematozoa, Haemamoeby) jsou cizopasníci ptáků a plazů v krvi a v krvinkách rudých žijících, jichž tělo má formu buď srpkovitou aneb amoebovitou. Srpkovitá forma inkludovaná v krvince rudé obestře se blanou, srpek se mění v těleso ovální a toto se rozpadá ve 16—24 kulovitých částí, jež přímo ve srpky se mění. — Tyto euglenovitým pohybem opouští kystu a jednotlivě neb mnohočetně vnikají do krvinky rudé. Typy této skupiny jsou Haemogregarina Stepanovi, Haemogregarina lacertae, Drepanidium ranarum (Gauleovy červíčky krevní), Haemogregarina avium. — Vývoj jednotlivých forem není dokonce znám a popisují se formy srpkovité jako typus Laverania, a formy srpkovité i kulaté s bičíky — typus Polymitus. Jedině Pfeiffer uvádí že viděl v krvinkách rudých kysty s vřeténkovitými sporami a v slezině že nalezl kystu naplněnou srpky.

U zvířat není známo, že by tito parasiti způsobovali nádorovité onemocnění; u člověka přichází typus ten v malarii, při kteréž konstatovány formy amoebovité i formy srpkovité (Laverania, půlměsíc). Italští autorové dokládají, že nutno rozeznávati 1) Haemamoeba tertianae, 2) Haemamoeba quartanae, 3) Laverania (srpky i typus Polymitus a bičíky). Mansberg pokládá tvor srpkovitý (Laverania) jako konjugací dvou srpků amoebovitých povstalý.

4) *Sarkosporidia* (Miescherovy-Rainey-ovy vaky, sarkocystis starších autorů) jsou cizopasníci ssavců hlavně domácích (ovce, kůň, hovězí dobytek), kteříž ve svalstvu se usídlí i tvoří vakovité kysty, jejichž obsah se dělí v kulovité součásti s jádrem, z nichž srpovité útvary povstávají. Blána obalná protkána

jest četnými jemnými kanálky kolmo k povrchu těla probíhajícími. Srpky jsou dvoje; jedny s jádrem pohyblivé a jiné srpky nepohyblivé s obsahem rozlišeným, s jádrem uprostřed a zrníčky lesklými na koncích, a vedle těch na jednom konci lesklé těleso neznámého významu. Vyspělé kysty naplněny jsou sporami a střed obsahuje zbytek plasmatu; snad děje se tvoření kyst odstředivě — Spory vycházejí po prasknutí vaku a proudem krevním snad do svalstva i intracelulárně vnikají. — Zajímavo jest, že i vaky sarkosporidií zvápenatí a že vůbec od okolní tkaně tuhou vazivovou membranou jsou odloučeny. Způsob infekce ze zvířete na zvíře není známý. Nádorovité útvary jim způsobené nejsou pozorovány.

5) *Amoebosporidia* jsou cizopasníci členovců (brouků), již v prvním stadiu představují amoebovitá tělesa množící se dělením, načež nastupuje stadium druhé jevící se ve tvoření kyst, spor a srpků. Amoebovitý tvar má hyalinní ektoplasma a zrnečkovité endoplasma s jedním až desíti jádry. Další vývoj děje se pak tím, že tělesa jednojaderná se zakulacují a buď samy pro sebe v kystu se mění aneb dvě taková tělesa v dvojitou kystu splývají. V jednoduché kystě tvoří se vřetenovitá spora vedle plasmatického zbytku a ve spoře se rozlišuje 8 srpků s nucleus de reliquat. — V dvojité kystě děje se množení jader na počet šesti; z nich pak dvě s příslušnou blanou splývají tvoříce kystu a ostatní tvoří značný plasmatický zbytek; v kystě vznikne spora a pak srpky. Bližší jich význam není znám i také ne způsob parasitismu.

6) *Myxosporidia* (Psorospermie ryb starších autorů) jsou cizopasníci hlavně ryb přizpůsobující se různým pletivům. Prvotné stadium představují amoebovité neb plasmodiovité tvary žijící vnitro- i mimobuněčně. V nich pak za množení jader složitějším pochodem tvoří se spory mající dvojchlopní schránku, jež chová obyčejně nahoře tuhoblanné lesklé váčky s vymrštitelným vláknem (Bütschliho Polkapseln) a dole plasmatický obsah, jenž později v podobě amoebovitého zárodku ze schránky vylézá. Parasity tyto způsobují epidemické hynutí ryb. Zevně jeví se nemoc tím (L. Pfeiffer, Raillet, Ludvig), že na povrchu jeví se nálevkovité hnisavé (?) nádory, vedoucí hluboko do těla. Obsah jich se skládá z detritu buněčného, se spor a bakterií.

Prvotní sídlo dle Pfeiffra nalézá ze v buňkách svalových. — Vniknuvší tvar amoebovitý neb plasmodiovitý do buňky roste za množení se jader svých na útraty obsahu plasmatického hostitele, až konečně celou buňku vyplňuje. Splýváním pak okolních infikovaných buněk tvoří se větší nádory; vyskytování se četných nádorů (Pfeiffer nalezl až 40 na jednom exempláři) svědčí pro šíření se parasitismu autoinfekcí. Svalstvo ve velké míře zachází Myxosporidie žíti mohou i v epithelu močového měchýře a v krvinkách (Pfeiffer u štiky) a rozmnožují se uvnitř hostitele, který zachází. Pak přichází též u žab (ledviny — Leukart, Lieberkühn; v měchýři žlučovém Lutz) a nejnověji je nalezl Štolc v epithelu zažívací roury červů kroužkovitých sladkovodních a Korotneff ve spermogoniích mechovek.

Onemocnění jimi způsobené ovšem nelze čítati mezi nádory; jest to patrně zánět reaktivní, jenž invasí těchto parasitů intra- a extracellulární jest způsoben.

7) *Mikrosporidia* (tělíska Cornaliova) jsou cizopasníci obratlovců i bezobratlých, hlavně hmyzu; první stadia jich jsou tělesa amoebovitá, jež rychle rostou v kysty vyplňující úplně buňku hostitele; v kystě utvoří se velice četné malé tuhoblanné lesklé spory, z nichž později amoebovité zárodky vylézají. Nákaza počíná nejprve v epithelu střevním, odkud se šířiti může na veškerá pletiva tělní i na vajíčka. V buňce hostitele vidíme jádro aneb více váčkovitých tělísek amoebovitých, jež rostou na útraty plasmatu i vyplňují celou buňku proměnivše se v kysty. Tyto se differencují v četná tělesa nelesklá měnlivé podoby vakuoly obsahující (granulins dle Pasteura); dle Bütschliho jsou granulins zárodky spor a nikoliv, jak Pasteur myslil, zárodky parasita; z těch se utvořují teprve spory obklopivše se tuhou blanou (Cornaliova, Balbianiho tělesa); jsou formy kulovité neb hruškovité, velice malé (2 μ š., 4 μ dl.); snad jsou Pasteurovy granulins ranné kysty Balbianiho, Cornaliova tělesa — kysty trvalé.

Mikrosporidie způsobují u bourců hedvábných onemocnění zhoubné (gattine, pebrine) a byli Naegelim označeny jako Nosema bombycis (jelikož je k bakteriím čítal) Lebertem jako Panhystophyton ovatum, kdežto Balbiani je ku sporozoám vřadil. Krmením dá se vyvolati infekce bourců. Jakost onemocnění není blíže známá než právě zničení buňky hostitele.

Mikrosporidie jiných zvířat málo jsou známé. U člověka nejsou pozorovány.

* * *

Uvedli jsme stručně skupiny parasiticky žijících sporozoů (k nimž třída Myxo- i Mikrosporidií snad nepřináleží) z toho důvodu, zda z biologie jich bychom seznali nějaký vztah k útvarům nádorovitým a abychom spíše pak tak zvané uzavírky karcinomatosní na podobnost s jednotlivými fasemi vývinu zkoumati mohli.

Přihlížíme-li ku působení sporozoů shledáváme, že většina vniknuvší do buňky hostitele tuto ničí a že nádorovité útvary by se vyskytnouti mohly pouze při gregarinách aneb kokcidiích že ale i toto bujení adenomatosní jako zánětlivé bujení reaktivné hlavně okolní vazivové tkaně považovati možno.

U zvířat sporozoy infikovaných analogii s nádory karcinomatosními nelze nalézti žádnou. Když i zoologové mluví o nádorech parasitárních, způsobených sarkosporidiemi, neb myxosporidiemi — nelze jak výše uvedeno z anatomického stanoviska útvary tyto jako nádory prohlásiti, jelikož se nejedná o nic jiného než o opouzdření cizího tělesa. Pfeiffer dobře poznal, že nelze při rakovinách nalézti nějaké analogon v parasitickém účinku sporozoů na zvířata a proto snad z nedostatku histologických zkušeností prohlašuje parenchym karcinomů za parasity i přivádí jej zejména podobnost metastas karcinomatosních ve svalu s invasí myxosporidiemi do svalu ku formulování takého náhledu, kdežto Adamkiewicz, pouze na basis velice fantastických dedukcí k podobnému resultátu přichází a buňky karcinomatosní jako Coccidium sarkolytus n. sp. označuje. Takový názor ovšem divně se vyjímá vedle axiomu o legitimní

descendenci buněk karcinomatosních, která dá se skutečně pozorovati, ano i vedle axiomu celulární pathologie.

Přistupme nyní k úvaze o důkazech histologických, jaké v literatuře jsou uloženy. — Nechceme zde uvésti do podrobna veškeré nálezy*) — jest mnoho fantasie v nich. Spokojíme se poukázati pouze k některým pracím jednak o morbus Darieri (Psorospermosa), jednak o karcinomech.

Malasezovy nálezy zvláštních inklusí buněčných v kankroidech byly asi pohnutkou, že tak zvaná maladie de Paget (Pagets Disease), chronický ekzem bradavek prsou často v karcinom se zvrhující, byla *Wickhamem*, *Darierem* i *Malasezem* prohlášena jako infekce kokcidiovitá a že Darier jisté formy chronické ekzemu za podobnou infekci označil. Nedlouho na to *Thoma* sveden Steinhausovými udáními i popis sem o Karyofagu Salamandrae prohlašuje zvláštní těliska v jádru karcinomatosních buněk i mimo ně ležící za — parasity.

Hned následující autor *Nils Sjöbring*, který v jednom případě carc. mammae nalezl poblíže jader ve vakuole uložená těliska, kteráž prohlašuje za »sarkody« a která se liší docela od *kyst* Wickhamových. *Albarran* shledal ve třech karcinomech měchýře močového intra- a extraepitheliálně kysty dvojitého konturu, jedno- anebo dvojjaderné a vedle toho kystu obsahující ohnutých nuklearních těles (srpky?). *Kossinski* popisuje *srpkovitá* tělesa, která jsou safranofilní! *Sudakevič* nalezl dvojkonturované uzavírky s protoplasmem i jadrem; plasma vchází v divné formy někdy amoebovité (viz Pl. XI. 1892, Annal. Past.), někdy na okrajích jako kanálky opatřená. Kolik obrázků tolik bizarních forem.

Podwysocki a *Savčenko* jsou vřelí přívrženci theorie parasitární — leč nemohli v několika případech karcinomu sporozoa nalézti; v jiných pak případech viděli kysty naplněné zřetelnými srpky, v nichž jedno aneb dvě jádra se nalézala; mimo ty však dokázali jiné kysty sporozoické, jichž jádro direktně se dělilo. Venkoncem přichází ku zajímavému důsledku, že bezpochyby jsou různé sporozoa pro různé karcinomy.

Velice pozorně se vyslovují *Siegenbeck van Henkelom* a *Stroebe* i *Steinhaus*, kteří popisujíce jednotlivé uzavírky, rádi by je za sporozoa prohlásili, kdyby se jen daly sestaviti s úplnou určitostí jednotlivé formy vývinu. Stroebe sestavil také dle Pfeiffrových obrazů, ovšem pomocí fantasie — pochod vývoje sporozoa karcinomu, ovšem té ceny jako fantastické obrázky Pfeifferovy aneb obrázky Korotněvovy. Ukázka ta stačí, abychom se přesvědčili, že žádnému autoru se nepodařilo histologicky dokázat v karcinomech takové obrazy, z nichž by se dal sestaviti vývoj parasita sporozoárního, ano že různým těm obrazům histologickým by odpovídati musily různé parasity, a konečně padá velice na váhu přiznání těchto autorů, že jsou karcinomy bez »sporozoů«.

---

*) Viz: 1) Stroebe: Neuere Arbeiten über Histogenese und Aetiologie der Karcinome. Cent. f. allg. Path. 1891.

2) Töröck: Die neueren Arbeiten über die Psorospermien der Haut. Monat. f. prakt. Dermat. 1892. Bd. XV.

3) Růžička: Věstník Akademie. 1893. Číslo 3 a 4. Dále práce Pfeiferovy, Adamkiewicze a Klebse, kde sebrána celá literatura.

Není divu, že dosti velká skupina autorů, kteří rovněž s vyšetřením karcinomů v tomto ohledu se obírali, vyslovila se proti původu parasitarnímu oněch uzavírek buněčných, a tu dlužno jmenovati *Töröka*, jenž při molluscum contagiosum proti Neisserovi dokázal kolloidní povahu tak zvaných parasitů mollusca, pak Klebse, Cornila, Schütze, Ribberta, Karga, Nöggeratha, Kliense, Schattocka, Ballance, Dentuho, Borrela, Cazin a Duplaya, Scheridan-Délepina, Pillieta a mnoho jiných. Stanovisko těchto autorů jest různé: někteří myslí, že domnělá sporozoa jsou artefakty, aneb degenerativní změny, neb leukocytosní invase, neb invase krvinek rudých, nukleoly. Török, který docela odmítá parasitismus karcinomů, přichází v uvedené práci k následujícímu zajímavému úsudku: Jako sporozoa v karcinomech popsány byly:

1) nukleoli (Thoma, Nils Sjöbring, Russel),
2) Altmanova granula (Russel),
3) zbubření chromatinu jádrového, degenerace jader (Stroebe, Thoma, S. van Heukelom),
4) vakuolní degenerace jádra (van Heukelom, Thoma, Stroebe, Steinhaus),
5) oddělené částice chromatinu mitos (Steinhaus, Podwysocki, Savčenko),
6) uzavírky, vakuoly, leukocyty, červené krvinky (Nils Sjöbring, Steinhaus, Podwysocki, Savčenko),
7) zkornatění epithelií (Albarran),
8) metamorfosa sklovitá epithelií (Wickham, Kossinski),
9) hyalin (S. van Heukelom),
10) buňky bloudivé (idem); k tomu bychom přidali
11) asymetrické mitosy (Sudakevič).

* * *

Přes to, že vyplývá z výše uvedeného — jako způsob šíření se rakoviny, tvoření se metastas, výsledek o přenášení karcinomů, účinek sporozoů, tak i histologické obrazy v karcinomech — že nelze mluviti o parasitismu sporozoickém při rakovinách — tož přece zamlouvá se názor o parasitismu karcinomů velice duchu lékařskému — a jsme-li na tom, jako my, psáti učební knihu, jest třeba v této kardinální otázce zaujati stanovisko z vlastního názoru. Toto hledisko i snaha přispěti snad ku histogenesi karcinomu vedla nás, že jsme od dvou let otázce té věnovali veškerou pozornost a nádory vůbec v tomto ohledu vyšetřovali, a bylo nám tím vítanější, že jsme mohli vyšetřiti případ Morbus Darieri, který na klinice kollegy Janovského zemřel. Materiál, který jsme prozkoumali, jest tento:

1) 15/8 90. Karcinom trachey a sekundární žlaz lymfatických (z mrtvoly). Tvrzení: Fleming. roztok = Fl.
2) 22/8 90. Carcinoma mammae. — Exstisp. Dr. Michalem. — Fl.
3) 5/7 90. Metastasy v játrách z kankroidu oesofagu. — Fl.
4) 19/5 90. Carcinoma mammae in viro. — Exstirp. Dr. Michal. — Fl.
5) » Carcinoma laryngis. — Fl.

6) 19/5 90. Kankroid pysku. — Exstirp. Fl.
7) 27/8 90. Kankroid obličeje. — Exstirp. Dr. Michal. — Fl.
8) 15/10 90. Sarcoma femoris. — Alkohol.
9) 16/10 90. Metastasy karcinomu v srdci a ledvinách. — Fl.
10) » Metastasy karc. žlaz lymf. — Sublimat-alkohol.
11) 19/2 91. Melanosarcoma jater. — Alkohol.
12) Neurogliom. 24/10 90. Fl.
13) Sakrální Tumor. — Exstirp. 21/11 88. Alkohol.
14) Karcinom axill. Exstirp. Fl. 24/9 90.
15) Sarcoma mediastin. Subl. Alk.
16) Carcinoma ovarii a metastasy sleziny. Fl. a sublimat. 28/12 90.
17) Karcinom jater. — Alkohol.
18) Karcinom bronchor. Subl. 1/3 91.
19) Karcinom plic. Subl. 5/4 91.
20) Karc. jater met. Subl. 15/5 91.
21) Cancroid laryngis. — Subl. 5/5 91.
22) Carcinoma gigantocelulare prostatae. — Alk.
23) 20/5 92. Cancroid labii. — Exst. Dr. Kopfstein. — Fl. Alk. Subl.
24) 8/6 92. » labii. » » » » »
25) 20/6 92. » penis. » » » » »
26) Cancroid penis. — Alkohol. — (Starý praep. z museum.)
27) Cancroid labii. — Exst. Dr. Kopfstein. — Subl.
28) Carcinoma peritonei gelat. (met.) Fl. Subl.
29) Lymphangoitis carcinomatodes peritonei. — Subl.
30) Carcinoma glad. lymph. (met.) Subl.
31) Carcinoma vesic. urin. Fl.
32) Carcinoma mammae. Exst. Dr. Kopfstein. — Subl. Fl.
33) Carcinoma vill. ventricul. Subl. 22/3 93.
34) Carcinoma ventriculi gelat. 22/2 93. Subl.
35) Carcinoma uteri. — 25/2 93. Subl. Fl.
36) Carcinoma met. jater. (Ze žaludku.) Fl. Subl.
37) Carcinoma metast. jater. (Z mikteru.) Fl. Subl. 5/3 93.
38) Carcinoma papill. vaginae. — Subl Fl. 1/2 93.
39) Carcinoma colli branchiog. Subl. 10/10 92.
40) Endothelioma peritonei. — Subl. 11/3 93.
41) Carcinoma pharyng. — 16/3 93. — Subl.
42) Carcinoma ventr. Exstirp. Prof. Maydl. — Subl. 18/3 93.
43) Carcinoma pharyngis et tonsill. 20/3 93 Subl.
44) Carcinoma renum. — Subl. Fl. 28/3 93.
45) Carcinoma uteri. 28/3 93. — Subl. Fl.
46) Carcinoma vesicae urin. Exst. Prof. Maydl. 24/4 93. — Alkohol. Fl. Subl.
47) Carcinoma vaginae. — 1/4 93. — Subl. Fl.
48) Carcinoma gl. lymph. met. Exstirp. Dr. Kopfstein. 1/4 93. Fl. Subl.
49) Carcinoma gigantocelulare žlaz lymf. (Starší praeparát.) Alkohol.
50) Morbus Darieri. — 25/4 93. — Alkohol. Fl. Sublimat.

Případ Psorospermosy jest vzácný a proto sdělujeme jej obšírněji:

Kolbinger Josef, nádeník, 54 roky. *Anamnesa:* Nemocný z rodiny zdravé, má tři dítky zdravé, žena nikdy neabortovala. Sám nikdy nestonal, nakažen nebyl. Choroba trvá od října 1891. Počátek její byl na hrmě. Tvořily se zde hnědavé skvrny a pupenečky od sebe roztroušené. Na některých místech záhy nastalo mokvání. Za silného svědění šířila se affekce do okolí. O době vzniku a způsobu utvoření píštělí na šourku nemocný neví udati.

Vyšetření klinické 22. dubna 1892: Kůže na vlasaté části hlavy značně ztluštělá, četnými malými pupenečky barvy zahnědlé a mohutným hrbolkem rohovým pokrytými poseta. Místy splývají tyto pupenečky v infiltráty mohutnější, pokryté souvislými, žlutavými stroupky; místy opětně po spadnutí stroupkův objevují se místa mokvavá, povrchněji aneb hlouběji do vrstvy Malpighiovy zasahující. Na kůži čela četné pupenečky primerní zvláštního rázu, které se ostatně částečně ve skupinách, částečně co isolované efflorescence na různých částech těla nacházejí. Pupenečky ty jsou velikosti špendlíkové hlavičky aneb prosa, přesně ohraničené, sedící v horních vrstvách škáry a pokožky; jeví vesměs barvu intensivně zahnědlou, jen místy zarudlou neb zažloutlou. Jsou kryty mohutným hrbolkem vrstvy rohové, po jehož odloupnutí objevuje se mokvající, místy žlutavým detritem pokrytá vrstva Malpighiova. Splýváním těchto pupenečků povstávají zarudlé plochy, na jichž obvodu primerní efflorescence vystupují. Na kůži čela jsou skupiny takových pupenečků, které místy způsobují ztluštění. Nejrozsáhlejší splývající infiltráty pokryté stroupky, trhlinami a exkoriacemi jsou na zádech, břiše a postranních částech hrudníku. Mezi splývajícími částmi lze však vždy viděti sem a tam třeba minimální místa, kde jest kůže zarudlá, pigmentovaná, avšak efflorescencí prostá. Horní končetiny zasaženy nejméně affekcí, mimo plochy podpažní, kde to macerováním přišlo k obnažení vrstvy Malpighiovy a kde nalézají se ve skupinách efflorescence nerozpadlé, nýbrž pevné, pouze v záhybu loketním a spoře roztroušené na vnitřní straně předloktí. Nehty ukazují jen nápadné podélné rýhování. Ostatně jsou normalní, pouze nehet levého palce zbarven do poloviny hnědě. V levém třísle volná kýla. Na obou stranách malé nádorky jako oříšky, fluktuující a při nabodnutí hnis vyprazdňující. Kůže v rýze stydkostehenné, pak na sousedních krajinách šourku zvláštním způsobem změněna. Z niveau kůže zvedají se zde mohutné výrůstky brdečkovité, částečně tenší, částečně tlustší stvoly se zúženinou na spodině, které v podobě chřestovité, dělené hlubokými ryhami, zaujímají ty plochy. V ryhách mnoho hnisu a většina těch verrukosních výkvětků zbavena epithelu a mokvající. Na jednotlivých místech jsou píštěle točité, ztrácející se v podkožním vazivu aneb v šourku, varlete nedosahujíce. Výběžky tyto táhnou se z obou stran ve hřebenovitém tvaru až do krajiny řitní. Šourek oedematosní, varlata normální. Na spodině šourku vyvýšené těstovité infiltráty, na nichž kůže jest zarudlá a které jsou prošlé fistulosními otvory, kterými řine se krvavý hnis a kterými pátradlo vniká do vaziva podkožního. Na dolních končetinách jeví se affekce symmetricky, na vnitřní straně stehen v podobě isolovaných, místy skupinatých, ale nikoliv k větším plochám splyvajících výkvětkův. Kůže na bérci drsná,

sem a tam olupující se pokožkou pokrytá. V obou zákoleních, na místech jak dlaň velikých, kůže infiltrována a podobným způsobem změněna jako v rýze stydkostehenné. I zde zdvihají se brdečkaté, hlubokými ryhami oddělené výkvětky bez epithelu a hnisající. Subjektivně udává nemocný mírné svědění.

Dne 26. dubna, 2. července, 10. prosince 1892 vyšetřován hnis píštělí na bacilly tuberkulosní. Nález byl negativní.

Při vyšetření krve, konaném dne 15. a 31. ledna 1893, konstatován úbyt haemoglobinu. Dle haematometru Fleischlova 42. Dne 22. února 1893 ukazoval haematometr Fleischlův 45. Smrť 24. dubna 1893.

Diagnosa klinická: Morbus Darieri. Emphysema pulmonum. Enteritis acuta. Henia inguinalis libera ambidextra. Anaemia.*)

Protokol pitevní. 25. dubna 1893.

Mrtvola muže 54letého, postavy vysoké, kostry silné, výživy prostřední. Nález na kůži shoduje se s popsaným nálezem klinickým. Leb souměrná, dosti silná, kompakta převládá, dura adhaeruje. Meningy měkké mírně krevnaté, cévy basální jemné, nález na mozku normální. Podkožní vazivo chová dosti hojně tuku, svalstvo dosti tuhé, světlé. Bránice na pravo i v levo u pátého žebra. Plíce pokrývají srdečník tukem obrostlý. Plíce levá volná, dosti těžká, přiměřeně velká, pleura jemná, lesklá. Tkaň laloku horního vzdušná, u hrotu břidlicově indurovaná. V laloku dolním v arterii větší thrombus centrálně rozpadlý. Plíce pravá volná, dosti těžká, velikosti přiměřené, pleura napjatá, barvy violové; tkaň vzdušná, prosáklá, v zadních částech atelektatická, málo krevnatá. Bronchi chovají dosti zpěněné tekutiny, sliznice nastříknutá. Srdce mírně zvětšené, zvláště srdce pravé. Obsahuje velké množství postmortální sraženiny. Sval něco silnější. Sliznice pharyngu a oesophagu bledě růžová, laryngu bledá, anaemická, tracheae nad bifurkací nastříknutá. Žláza štítná kolloidně degenerovaná chová z části ložiska zvápenatělá, v levém laloku kysty částečně kommunikující. Poloha útrob břišních normální. Radix mesenterii na částech náležejících ileu jeví ztluštěniny, konsistence pevné, tuhé. Podobné diffusní ztluštěniny jsou na mesokolon zkráceném. Serosa nastříknutá Peritoneum hojně tukem porostlé. Slezina zvětšena, pouzdro ztluštělé, místy chrustavkovité, tkaň barvy šedorůžové, konsistence chabé, pulpa hojná, trámčina a follikle málo znatelné. Ledviny přiměřeně veliké, šedobělavý povrch jeví hnědé, tečkovité haemorrhagie, kora zúžena, barvy šedobělavé, tkaň pyramid křehká, lomivá, barvy bleděfialové. Měchýř mírně dilatovaný, sliznice bledá. Sliznice žaludku a střev bledá. Játra mírně zvětšená, serosa bělavá, ztluštělá, v serose pravého laloku nádorek as jako malý ořech, konsistence pevné, tuhé.**) Tkaň barvy světlošedé, kresba znatelná, mírně krevnatá, lomivá. Stěny žlučníku ztluštělé, obsah vazký. Sliznice ilea a tlustého střeva ztluštělá, zejména v colon descendens, místy pigmentovaná, všude bledá, na výši řas nepatrná injekce. V jejunu plaky Peyerské pigmentované.

*) Uvedená data přenechal nám s nevšední ochotou kollega prof. Janovský.

**) Při histologickém vyšetření se jeví nádorek jako zvápenělý angiom.

Poznání pitevní: Nephritis subacuta, catarrhus intestini chronicus, thrombosis arteriae pulmonalis sinistrae, oedema pulmonum acutum. Eczema chronicum universale (Morbus Darieri).

Uvedený materiál prohlédli jsme bedlivě vzhledem k následujícím otázkám:

1) Jsou v karcinomech aneb při morbus Darieri intra- aneb extracelulární útvary, které nejsou buňkami epitheliálními neb leukocyty neb krvinky rudé.

2) Podobají-li se tyto útvary některému z uvedených stadií vývoji některých sporozoů.

3) Jsou-li tyto útvary konstantní i o dostatečném počtu.

4) Přijdeme-li ku seznání, že to nejsou parasity: dají-li se tyto změny vysvětliti změnami regressivními neb progressivními, a nalézají-li se v jiných pathologických produktech.

* * *

Nebudeme unavovati čtenáře popisem každého případu zvláště. Vytkneme pouze hlavní závažnější obrazy z praeparátů, které zasluhují zvláštní zmínky; leč obrázků se nahromadilo tolik z jednoho případu a to tak pestrých, že shledáváme v nich facsimile z jiných případů, pročež poukazovati budeme k rozličným figurám našich tabulek.

Předem ale dovolíme si sděliti, že lihem tvrzené praeparáty, ano i sublimátem fixované ukazují detaily jen tehdy dobře, když okamžitě z teplé mrtvoly aneb z právě exstirpovaného nádoru částečky do fixačních tekutin byly dány. Již půl hodiny při nádorech exstirpovaných, 2 hodiny post mortem z těla jeví se patrný rozdíl i ohledně mitos zejména na vazivu. Ano i fixace Flemingovým roztokem způsobuje tyto rozdíly. Praeparáty musí býti čerstvě dány do tekutiny fixační, jinak o poměru hlavně krve nelze ničeho zřetelně poznati. Praeparáty z lihu neb sublimátu o genesi různých uzavírek neukazují ničeho, i někdy jen pomocí mikrochemické reakce barvivové hmoty hyalinní, kolloidní, krvinky atd. lze rozeznati. Za to zdá se, že Flemingova tekutina v tomto ohledu nejlépe vyhovuje. — Největší žeň »sporozoických« útvarů poskytují kankroidy.

V tomto ohledu vyniká mezi našimi praeparáty uvedený karcinom branchiogenní.

Zde vidíme velice časté vsunutí se buněk, při čemž vsunutá buňka dvojkonturovanou membranou lesklou bývá obdána i obsahuje jedno neb více jader (obr. 76); aneb jindy vidíme, že druhá buňka neobsahuje jádra, ale za to tělíska homogenní lesklá (srpky!) podobně jak v obr. 52; dále nalézáme útvary jak v obr. 59 s rýhovanou membranou; pak přicházejí buňky, v jichž centrum jest skupina segmentů, jak to vidíme při sporulaci haemamoeby tertianae; konečně jsou zde konglomeráty buněk v jedné velké, uzavřené, jak v obr. 45, 61 a 46.

V kankroidu labii (23) nalezli jsme formy amoebovité (jako v obr. 79) s výběžky i jádrem safranofilním, které obsahuje zrnéčka i tělíska srpovitá. Podobá se docela amoebovitému stadiu Korotněvova Rhopalocephalu carcinomatodes.

V jiném kankroidu (24) nalézáme tělíska kulatá, lesklá i podlouhlá, bez jader i jako s jádry. (Nils Sjöbringovy sarkody! Obr. 34, 35.)

V karcinomu mammae (32) vidíme intracelulární kysty s jádrem při intaktním jádru hostitele-buňky; pak nalézáme (jako v obr. 60) buňky, jichž plasma obsahuje vedle malého jádra četná menší, lesklá tělíska jako srpky.

V jiném karcinomu mammae (2) nalézáme inklusi homogenní hmoty bez jádra.

V karcinomu prostatae nalézáme mimo jádra i v jádru homogenní hmoty, jako v obr. 71, 73, 74.

V karcinomu žaludku (metastasy žlaz č. 30) vidíme velké buňky, naplněné bezjadernými, kulatými tělesy, připomínající vakuální degeneraci kyst kokcidiovitých (Leukart, obr. 36) Vedle toho i zde některé uzavírky s jádrem aneb i malá tělíska hyalinní intensivně v centrum safraninem zbarvená, ano i v jedné buňce shledali jsme dvě buněčky s jádrem dvojkonturovaným.

Zajímavý jest i metastatický karcinom sleziny (16). Buňky epitheliální jsou nad míru veliké, úplně bledé, bez jader, a v nich vidíme buď jemná zrníčka aneb nitkovitou síť (formy Sudakevičovy) aneb obsahují vakuoly.

Karcinom plic (19). Zde nalézáme veliké buňky naplněné kulatými, lesklými tělísky, podobné kystám mikrosporidií (Corps granulins Pasteur).

Kystosní uzavírky vidíme pak v případě Carc. laryng. (5), Cancroid (7), Carc. axill. (14), Carcinoma hepat. (17), Carc. bronch. (18), Carc. vagin. (38), Endothel. perit. (40), Cancroid pharyngis (41, 43), Carc. uter. (45).

V ostatních praeparátech nelze, zejména tak platí pro metastasy, nalézti *žádné uzavírky buněčné*, zejména ne v metastásách z adenokarcinomů pocházejících. Celkem můžeme říci, že i v případech výše uvedených není počet sporozoïdních útvarů velký a docela v nepoměru se jeví vůči mohutnosti bujení epitheliálního.

Byli bychom v rozpacích, z obrazů souditi na jistý tvar sporozoů. Asi tak nejspíše odpovídají některé z obrazů utvořené kystě s plasmatickým obsahem. Všechny ostatní obrazy srpky, rozpad jádra v zrnka, naprosto neodpovídají doposud známým útvarům sporozoickým a sice pro jich jednak inkonstantnost ve vyskytování se i ve velikosti; *nikde pak nenaléza nucleus de reliquat,* který při tvoření se spor i srpků nikdy při sporozoech neschází. Nezbývá jiný úsudek — posito, že inkluse jsou parasity — než svrchu uvedený Podwysockého a Savčenka, i museli by býti různé sporozoa nov. spec. pro různé karcinomy, aneb jinými slovy, obrazy doposud v karcinomech popsané neodpovídají vývoji jediného sporozoa, nýbrž pouze se jim, ovšem hodně zdaleka, podobají.

Prohlížíme-li formy rakoviny, které rychle rostou, jest nám nápadné veliké množství krve, které se mezi buňkami karcinomatosními nalézá. Táž se jeví ve proužkách mezi epitheliálními provazci se táhnoucích, aneb v hnízdech menších neb větších. Jako v sarkomech tak i zde krev neprobíhá v *cevách*, nýbrž ve volných prostorách mezi buňkami karcinomu; nedá se totiž nalézti endotheliální vrstva ohraničující prostory krevní. Hledali jsme i v jiných karcinomech i v sublimátu i v alkoholu tvrzených, leč v posledněji nemohli jsme, jelikož krvinky rudé vyblednou, poznati analogní místa. Také nejeví se

v každém tvaru karcinom bezstěnné prostory krevní; při kankroidech kůže méně vystupují podobně i při adenokarcinomech. Za to ve formách medullárních vnitřních orgánů přichází často. Tato okolnost — direktní kontakt krvinek s buňkami rakovinnými — jest zjev, na který můžeme klásti jakous váhu pro posouzení genese sporozoïdních útvarů. Neb ony karcinomy, v nichž mnoho bezstěnných krevních prostor se nalézá, obsahují podobně jako karcinomy, které různým degenerativním processům podléhají, velice četné sporozoïdní útvary. Zejména instruktivní jest nám případ číslo 46: Carcinoma vesicae urinariae, jehož vyšetření histologické dovolujeme si per extensum uvésti. 24. dubna 1893 exstirpoval prof. Maydl karcinom měchýře 5 *cm* průměru a $1^1/_2$ *cm* výše; povrch jest úplně hladký, šedohnědě zbarvený; tkaň jeho nad míru měkká; na průřezu vytéká něco málo šťávy karcinomatosní žlutavé a tkaň struktury fascikulární s četnými hnědými skvrnami. Na některých místech byla tkaň změklá a šedočerveně zabarvena. Okamžitě po exstirpaci uloženy byly kousky malé a tenké v soluci Flemingovu, sublimátu a líhu. (Dva měsíce na to nemocný zemřel i shledáno při sekci 12 hodin p. m. vykonané: karcinomatosní infiltrát vaziva pánvičního a metastasy ve všech orgánech, zejména však v plících. Také z mrtvoly byly vzaty kousky ku vyšetření v soluci Flemingově, ale tu vidí se teprve ten značný rozdíl mezi čerstvě fixovaným praeparátem i jiným z mrtvoly. Rozdíl jest taký, že nelze z těchto obrazů, podobně jako z oněch alkoholem neb sublimátem tvrzených ničeho souditi.)

Přistupme nyní k vylíčení obrazů histologických svrchu uvedeného případu:

Ohledně poměru parenchymu ku stromatu můžeme konstatovati, že asi stejným způsobem jest vyvinuto. Normální sliznice měchýře močového pouze na okrajích nádoru se nalézá, kdežto asi v partiích centrálních na místě sliznice nalézá se pablána, která složena jest z fibrill fibrinu a sítě fibrinové, v níž uloženy jsou leukocyty fragmentované, krvinky rudé, méně nebo více změněné.

Mimo to nalézáme i v této membraně útvary sporozoidní, o nichž později se zmíníme.

Pod membranou táhnou se prostory pruhovité i kulovité, krvinky rudé obsahující. Co se týče alveolů, tu shledáváme, že některé obsahují docela nepatrný počet buněk karcinomatosních a naopak velké alveoly úplně vyplněny četnými buňkami rakovinnými. Zejména v těchto velikých alveolech vidíme v centru nahromaděnou krev. (Obr. 1.) Ložisko toto jest ohraničeno buď velkými buňkami anebo vlákny fibrinovými. Mimo to nalézáme na živých místech mezi buňkami karcinomatosními menší ložiska krve i krvinky rudé, aniž by však zjevno z toho bylo oploštění neb stlačení elementův epitheliálních, ani krvinek rudých samých, jak ukazuje obr. 2 a 3.

Někdy obkličují krvinky rudé jednotlivé elementy, a na jiných místech jako ve fibrilly jsou spojeny, které mezi buňkami rakovinnými se táhnou.

Některé z krvinek rudých jeví pak ty změny, že chromatická hmota v periferii je uložena, kdežto střed vybledlý. Na jiných místech jsou rozpadlé a tvoří jakési reticulum, jak ukazuje obraz 4 a 5, v nichž zrníčka jakási uložena

jsou. Také nalézáme alveoly, které vyplněny jsou jen fragmenty nepravidelnými krvinek rudých, leukocyty polynuklearními i velkými jádry (obraz 6).

Obraz sedmý ukazuje opětně hmotu fibrillární, v níž veliká jádra a to bez protoplasmatu jsou uložena. Podobný nález jest na obraze osmém a devátém. Retikulární hmota podobá se fibrinu, leč jelikož na krvinkách rudých také někdy pozorujeme fibrillární rozpad, nelze odmítnouti názor, že by to reticulum direktně z krvinek rudých se bylo utvořilo; ovšem nelze pustiti se zřetele i tu možnosť, že ona veliká jádra odpovídají zbytkům elementův epitheliálních a že tedy rozpadem protoplasmatu těchto eptiheliálních elementů a krve fibrinová vlákna se mohla utvořiti.

Na obraze osmém jsou poměry ještě složitější. Vidíme jakési reticulum a v něm jakoby uloženy byly veliké buňky epitheliální s velikým jádrem, ale bez protoplasmatu, neboť protoplasma těchto pseudobuněk zcela zřejmě z krvinek rudých nebo z fragmentů krvinek rudých se skládá, jež zcela zřetelně (viz obr. 8 *b*, *c*) lze postřehnouti. Podobný úkaz jeví se na obraze 9, jen že zde směrem ku periferii jádra veliká (9-*a*) obalena jsou protoplasmatem, kdežto na jiných místech (9-*b*) zdánlivě krvinky rudé v hmotu homogenní jsou proměněny. Souditi z toho, že protoplasma se utvořilo z krvinek rudých, ovšem nelze.

V alveolech, kde více krve jest nežli v parenchymu (obraz 14), mohla by se připustiti (Obrzut) možnost metamorfosy krve v protoplasma.

Obraz 14-*a* ukazuje krvinky červené přeměněné ve hmotu homogenní, která u *b* přechází ve hmotu jemně zrnitou obsahující sporá jádra, hmota, která protoplasmatu se podobá.

Totéž mohlo by se říci o obraze 15, kde krvinky rudé více nebo méně odbarvené obklopují veliké jádro. Též v obraze 16 a 17 zcela zřetelně nalézají se zbytky krvinek rudých a v buňce vykreslené v obraze 18 vidíme zcela zřejmě na její periferii vlákna fibrinová. —

Ohledně jader buněk rakovinných sdělili jsme, že některá jsou úplně nahá, bez protoplasmatu, zejména buněk v prostorách krevních (obr. 6-*a* 7, 4, 19-*a*). Některá jádra jsou velice chuda na chromatickou substanci (centrum obr. 4), takže jen struktura, nukleoly a srovnání s vedlejšími je jako jádra označuje. Jiná jádra anebo lépe řečeno jádrům podobné útvary mohou povstati, jak ukazuje obr. 20, 21, 22, z krvinek rudých a jádrový útvar zobrazený v obr. 23 obsahuje zcela zřejmě tři safraninem zbarvené krvinky rudé. Velice podivuhodný útvar jádrový shledáváme v obr. 11, a srovnáme-li s tím jiná jádra (obr. 25 a, b), (obr. 10 a 26), tu shledáváme velikou jich příbuznosť. Jinou formaci jader a protoplasmatu nalézáme zobrazenu na obr. 27, 28, 29, 19 *b*, 30, 31, a jako intermedierní stadium mezi předcházejícími a těmito možno pokládati jádro v obr. 27.

Prohlížíme-li bedlivěji útvary v obraze 28, tu shledáváme, že jako v protoplasmatu tak i v útvaru jádrovém jakoby stíny krvinek rudých se nalézaly a vedle toho několik jader patrně leukocytárních. I vychází na jevo z těchto obrazů, že z krvinek rudých mohou povstati útvary jadrům podobné, jakých v karcinomech nalézti můžeme. Docela jádrům i buňkám rakovinným podobné

útvary vidíme v obr. 32, 33, kde v homogenní aneb zcela zřetelně z krvinek rudých složené hmotě intensivně zbarvená substance chromatická se nalézá a dokonce mají tyto safraninem zbarvené krvinky tvar srpkovitý a nelze upříti ovšem vzhledem k obr. 35, že srpkovitá tělesa jsou krvinky rudé, leč těžko říci, proč a za jakých poměrů krvinky rudé nestejně safraninem se barví (zdá se asi to býti přec jenom výsledek působení tekutiny Flemingovy. — Hlava). Jest ovšem podivno (obr. 36, 37, 32), proč některé krvinky rudé tuto barvivou reakci ukazují i uprostřed jiných, nebarvících se anebo normálně se barvících v prostorách krevních. Obrzut kloní se k domněnce, že jedná se o jakousi progressivní metamorfosu krvinek rudých.

Obrzut pokládá jádrům podobné útvary za skutečná jádra vzniklá z krvinek rudých. Nám (Hlava) se zdá, že mohou povstati ze krvinek rudých útvary jádrovité (rozplynutím chromatické substance), která však protoplasmatem se neobalují, nýbrž podklad oněch sporozoidních útvarů tvořiti mohou; tak podobají se krvinky rudé srpkům, změněné krvinky rudé sarkodám Nils Sjöhringovým, shluky krvinek vybledlých (28, 25, 17) kystám Ohledně tak zvaných uzavírek (Einschlüsse) — vsunutí jedné buňky v druhou — poukazujeme ku obr. 18, 39 a 40. Různá jádra buněk leukocytárních neb karcinomatosních aneb pseudojadra obklopena jsou retikulovanou hmotou neb fibrillární, která kol jednotlivých neb kolem skupiny jich se utvořuje a snad svůj původ z krve béře — jak vidno v obr. 41, kde střed se skládá z více méně safraninem zbarvených krvinek rudých, jež obklopeny jsou fibrinoidní blanou, na jejíž dolním polu s chromatické látky krvinek rudých jako jádro se utvořilo.

Podobný útvar jest zobrazen str. 43, 42, kde ve vláknech fibrinových několik leukocytů jest vsunuto.

Úplným vyblednutím obsahu takých prostor mohou vzniknouti útvary jako v obr. 44, a konečně i forma jaká v obr. 45, jest naznačená, která velice pěkně na kystu sporozoickou připomíná. Nezdá se tudíž, že by se jednati musilo o nějaké vsunutí jedné buňky v druhou, nýbrž kolem buněk leukocytárních i krvinek rudých i snad pravých jader i pseudojader karcinomatosních utvořují se obaly z krve pocházející fibrinové (substance vznikla ze krvinek rudých, Obrzut). V prostorách krevních karcinomů vidíme pak uzavírky jiného druhu, jak ukazují obr. 46, 47, 48, 49, 50. Zejména (49) překvapuje, že uprostřed hmoty fibrinoidní centrum jest vybledlé, jež vyplněno jest elementy srpkovitými, kteréž rozhodně nejsou nic než krvinky rudé. I ty vakuolární prostory (46–50) mohou býti krvinky rudé vybledlé. Podobně asi obr. 51, 52, 53 dá se vyložiti; v poslednějším účastí berou asi i leukocyty.

Opět jiné inkluse jeví obrazy 54 a 55, 56, pocházející opětně z prostor krevních. Není pochybností, že tyto hmoty homogenní i safranofilní, obklopené buď leukocyty buď chromatickými jadérky a uzavřené fibrinoidní membranou, jsou fibrinem (substance vznikla z krvinek rudých, Obrzut).

Sarkosporidiovitou kystu, t. j. membranu opatřenou jemnými kanálky ukazuje obr. 58. Ve protoplasmatu homogenním nalézáme jádro s nukleolem a kolem zevně rýhované protoplasma, jehož zevní vrstva obsahuje chromatická safranofilní zrnéčka. Výklad rýhování membrany jest dosti obtížný. Možná

pomýšleti na dekoloraci hmoty retikulární, kteráž dle domnění Obrzutova z krvinek rudých utvořiti se může. Konečně v obr. 61 vidíme inkludovanou hmotu fibrinoidní, jejíž centrum obsahuje zrníčka safranofilná (pseudojádro), jejíž část dolejší se skládá jednak z homogenní vrstvy, jednak zrníček safranofilních, a v jejíž hořejší části vybledlé inkludováno jest jádro leukocytu polynukleárního. Kolem jsou pak leukocyty a volné jádro veliké, a vše obehnáno fibrinoidní blanou.

Vyhledáme-li partie parenchymu karcinomatosního, který obklopen jest hojnějším stromatem, nenalézáme více krvinek neb krevních prostor mezi buňkami epitheliálními; za to však vidíme buďto v nich anebo i mimo ně hmoty fibrinoidní (kolloidní) bizarních tvarů (obr. 62 a 63). Zejména poslednější připomíná Korotněvova Rhopalocephala. Není pochybností, když srovnáme dřívější obrazy s těmito, že jich genesa z krve (respective z krvinek rudých) nebude sporna.

K tomuto zevrubněji sdělenému případu chceme poukázati ještě ke dvěma karcinomům, kteréž zajímavé sporozoidní formy ukazují. Jeden případ týká se metastatického karcinomu žlaz lymfatických po primárním kankroidu pysku (číslo 49).

Jedná se zde o obrovskobuněčný karcinom (vide obrazy 64—74) s velikými jádry, kteráž obsahují nukleoly jemné (64) aneb hmoty safranofilní bizarních útvarů (65, 73, 74) podobné srpkům (67, 72) aneb karyophagům (69, 71); některé z nich jeví docela zřejmou vakuolární degeneraci — jako by stíny krvinek rudých prosvitovaly (72) — a obr. 70 ukazuje vedle vakuol různě velikých těliska, která krvinkám rudým se podobají a slabě červeně jsou zbarvena.

Druhý případ týká se karcinomatosních metastas gelatinosních v játrách (č. 20) při primárním karcinomu v traktu zažívacím se objevujících, aneb peritoneálních při primárním karcinomu gelatinosním ovaria. Obraz 75 a 76 ukazuje ty zvláštní buňky (Flemingova soluce), jichž chromatická substance v jádru srpovitě jest uspořádána, kdežto místy jakoby ještě zachovalé krvinky rudé uvnitř jádra neb plasmatu uchovány byly. Alveoly, kteréž jen hmotou homogenní jsou vyplněny, ukazují účinkem soluce Flemingovy retikulární strukturu aneb jest hmota ta do středu vtažena. Sudakevičovy obrázky v Annales Pasteur docela těm ohrazům odpovídají, jen že S. mylně tyto útvory za parasity považuje. O genese této proměny mucinosní nechceme se pronésti, ač jeden z nás (Obrzut) i zde krev v souvislosť uvádí s tvořením se této proměny.

Zbývá nám sděliti, že při prohlížení některých kolloidních přeměn, ku př. ve žláze štítné, jsme nalezli obrazy, které by také mohly býti považovány za parasity. Obraz 78 ukazuje alveolus, žlázy štítné, jenž naplněn jest homogenní hmotou, kteráž obsahuje jednak safranofilní tělíska, ale i bezbarvá při intaktním epithelu nástěnném, kteráž by mohla odpovídati, kdyby zde byla zvláštní blána, nějaké sporocystě. Jest dosti pravděpodobno vzhledem ku častým haemorrhagiím, které se udávají do žlázy štítné, že i tento obsah přeměněnou krví bude. Ještě podivuhodnější formu nalezli jsme v ledvině brightické (obr. 77). Běželo o granulární atrofii ledvin s velice četnými válci. Zbarvením enciánovou

modří a safraninem shledali jsme v jednom válci formu amoebovitou s jádrovitým útvarem, safraninem se barvící, jehož centrum odbarvené obsahuje docela zřetelné útvary srpkovité.

O Morbus Darieri (Prosospermosa!! kůže) můžeme uvésti překvapující analogii s maladie de Paget. Zrovna jak tento ekzem stává se karcinomatosním, tak nalezli jsme i my, jak obr. 89 ukazuje, velice mohutné bujení epitheliální ve značně zbytnělém a ztluštělém corium, kteréž místy docela v pruzích atypických se táhne — že zúplna kankroidu kůže se podobá — ani nescházejí mohutné perly kankroidů — jedině žlázy lymfatické neobsahují metastasy karcinomatosní.

Hledáme-li po Darierových obrazech, tu skutečně jich vidíme, zejména ale v hořejších vrstvách — vrstvách to skornatění, ale nejsou zde uzavírky v takém počtu jako (inkluse) v kankroidech vůbec. Obrazy (vide 80, 82), tak se podobají našim praeparatům, zejména z případu karcinomu měchýře močového, že neváháme vzhledem též ku výše uvedeným nálezům sporozoïdních forem o karcinomech i o nekarcinomech se vysloviti v ten smysl, že i tyto útvary asi nejsou parasity.*)

* * *

Odpověď na otázky, které jsme si postavili — je na snadě. Máme za to, že jsme dokázali, 1) že histologické obrazy sporozoidních útvorů jsou tak různé, že nelze vyjma kysty i srpky s nimi srovnati žádnou jinou fasi vývinu sporozoů, že i formace srpků pravých jim neodpovídá, že i sporocystám schází nezbytný nucleus de reliquat, tak že z obrazů histologických nelze naprosto sestaviti snad fáse vývoje parasita sporozoárního, že není tedy ani řeči o konstantním vyskytování se jisté formy aneb i jistých forem sporozoických při karcinomech.

Útvary sporozoidní jeví se často při rychle rostoucích karcinomech i v degenerovaných formách, hlavně v krevních prostorách, které beze zvláštních stěn v karcinomech bývají. V těchto prostorách lze sledovati, jak povstati mohou splynutím krvinek rudých, odbarvením jich, zvláštním uspořádáním haemoglobinu, útvary sporokystám podobné, zejména tehdy, když i z krve fibrinoidní hmoty se utvořují, které jednak leukocyty, jednak shluky přeměněných krvinek rudých obaliti mohou, tak že uzavírky (Einschlüsse) z toho resultují. Většími sraženinami i přeměnou krvinek rudých mohou povstati bizarní formy v jádrech neb v plasmatu, které pak jako karyofagy neb plasmofagy (Gregariny, Kokcidie) imponovati mohou, ale jimi naprosto nejsou. Vždyť podobné útvary sporozoidní se mohou utvořiti ve žláze štítné aneb ve válcích hyalinních, kteréž bezpochyby z krvinek rudých svůj vznik berou.

Z toho plyne: že doposud různými auktory popsané sporozoidní útvary sporozoy nejsou, že parasitismus karcinomů sporozoární ničím není dokázán, ano že i, co posud známe v biologii sporozoů, s tou naprosto nesouhlasí.

---

*) Přestáváme na krátkém sdělení tohoto případu, jelikož prof. Janovský beztoho šíře o něm pojedná.

Nechceme vyloučiti domnění, že karcinom by nebyl původu parasitárního, ale ukázali jsme, že tato supposice nezbytně není dokázána.

Chceme uvésti také, že jedině histologicky se nedá otázka ta řešiti, že nezbude než vyšetřovati živou tkaň i činiti pokusy kultivační, je-li vůbec parasit příčinou karcinomů. Ku konci chceme ještě vytknouti, že jeden z nás (Obrzut) pokládá krvinky rudé za faktor důležitý, ano formativní při tvoření se i vzrůstu karcinomu vůbec. (Viz Conclusions Obrzut.)

V PRAZE, dne 23. července 1893.

Des inclusions coccidiformes du carcinome et de la psorospermose Darier.

Contribution à l'histogenèse du cancer

par

M. M. **Hlava** et **Obrzut.**

L'idée toute moderne du parasitisme intracellulaire tient à plusieurs causes, dont les principales sont la notion insuffisante des faits zoologiques de la part des anatomistes pathologiques, et la connaissance aussi insuffisante des phénomènes histo-pathologiques de la part des zoologues. A ces causes s'associe pour une bonne part le vague et l'incertain de nos connaisances relatives à des néoplasies, en général.

En ce qui concerne les tumeurs carcinomateuses, presque tous les auteurs ont accepté l'hypothèse de Waldeyer-Tiersch, et c'est en s'appuyant sur celle-ci qu'ils s'efforcent d'expliquer tous les phénomènes histologiques observés dans les tissus carcinomateux. La descendance dite légitime des différents tissus en état adulte des tissus analogues au point de vue embryologique fut appliquée aussi pour les carcinomes et sert de base des recherches histogéniques sur ces tumeurs. La continuité des tissus carcinomateux avec les épithéliums physiologiques ayant été constatée on arriva logiquement à la conclusion, que la prolifération exubérante des épithéliums et qui l'emporte sur celle du tissus conjonctif à resistance amoindrie était la dernière cause des tumeurs en question.

Tant qu'on se bornait à l'examen des tissus carcinomateux à la structure bien simple, où les cellules épithéliales ou prétendues telles diffèrent peu les unes des autres, la théorie Waldeyer-Tiersch paraissait assez bien satisfaire nos exigences. Mais on s'apercut bientôt de l'existence des autres éléments cellulaires tellement différents des épithéliums physiologiques typiques, quelquefois tellement bizarres, presque étranges que, au bout du raisonnement, on finit par recourir aux parasites. Et comme certaines cellules carcinomateuses rappellent assez vaguement, et il faut ajouter, assez grossièrement certaines phases d'évulution des sporozoaires, notamment des coccidies, on se hâta naturellement de reconnaître des relations étiologiques entre les cellules carci-

nomateuses d'une simple construction et celles aux formes bizarres, contenant des parasites on n'étant elles-mêmes que de diverses phases d'évolution de ceux-ci.

Touts les efforts tendant à asseoir le parasitisme coccidien sur une base certaine (Darier, Pfeiffer et beaucoup d'autres) on peut considérer comme completement échoués, quelques uns même d'entre ces efforts sont gratuitement phantastiques (Adamkiewicz et sur plusieurs points Pfeiffer). D'ailleurs, M. Török avait déjà donné dans son beau travail critique un coup de grâce au parasitisme coccidien.

Les auteurs qui, tout en rejetant le principe parasitaire ou le négligeant complétement, ont pris comme point de départ de leurs recherches les données exactes et les faits le moins contestables du domaine d'embryologie et d'histologie normale et pathologique, n'ont pas plus élucidé la pathogenie du carcinome. Ils n'ont pas été plus heureux en ce qui concerne les cellules carcinomateuses, contenant des éléments qui avaient suggéré l'idée du parasitisme intracellulaire. On peut dire autant de la monographie de M. Hausemann. Cet auteur, comme c'était à prévoir, ne quitte pas le terrain de la pathologie cellulaire, créée par son illustre maître, insiste même sur la nécessité de partir toujours des faits incontestables dans des études analogues, aboutit à des conceptions métaphysiques qui font beaucoup d'honneur à son esprit philosophique, mais il reste muet dans la question du parasitisme intracellulaire carcinomateux.

Les auteurs qui cherchent à expliquer divers éléments contenus dans les cellules carcinomateuses par une sorte de métamorphoses régressives, par des mitoses anormales, luxurieuses, multipolaires, avortées, manquées, par sussiparite de la chromatine etc. (Ribbert, Török e. a.) n'épuisent guère à fond la question, nous donnent des idées trop vagues sur ces soit-disant métamorphoses regressives, pour que notre curiosité investigatrice s'en sente satisfaite.

Dans cet état des choses, où le recherches le plus sérieuses et le plus assidues sur divers éléments logés dans l'intérieur des cellules carcinomateuses, recherches auxquelles avait servi de base exclusive la pathologie cellulaire, sont restées vaines, on est autorisé à se demander si les soit-disant données de l'embryologie et de la pathologie cellulaire sont vraiment incontestables, et, à plus forte raison, si elles sont applicables à l'ensemble de toutes les particularités du tissu carcinomateux.

Dans nos recherches nous ne nous sommes guidés par aucune des théories regnantes et nous nous efforcerons de présenter nos observations telles que nous les avons vues, sans parti pris, estimant, que les faits réels même sans théories ont plus de valeur que les théories sans faits réels.

Dans cet ordre d'idées nous ne nous sommes pas bornés à l'xamen de ce qui se passe à l'intérieur des cellules carcinomateuses, des éléments inclus (»*Einschlüsse*« des auteurs allemands), mais nous avons élargi nos investigations sur tous les phénomènes dans diverses parties du tissu carcinomateux, partant aussi sur ceux en dehors des cellules.

Environ une cinquantaine de cas de divers carcinomes et un cas de maladie Darier nous ont servi de matériel sur lequel nous avons fait nos re-

cherches. Une moitié de ces cas provient des autopsies de notre Institut, une autre moitié sont des carcinomes exstirpés in vivo à la clinique de M. Maydl. Dans ce dernier cas immédiatement aprés l'enlevement de la tumeur d'ex vivo on en fit des tranches ne depassant 2—3 *mm.* d'épousseur sur 10 *mm.* de largeur et on en plonga plusieurs dans le liquide de Fleming et plusieurs dans la solution de sublimé concentré à l'eau. Les tranches subirent donc le procédé de durcissement étant encore bien fraîches. Le durcissement au sublimé pendant trois quarts d'heure et puis à l'alcohol 96 % est excellent pour la fixation des noyaux, et à cet égard le procédé est supérieur même au liquide de Fleming, quand on colore des coupes à la solution très faible d'hématoxyline pendant plusieurs (24) heures. On obtient des préparations tout-à-fait satisfaisantes en ce qui concerne les mitoses. Il en est de même pour des coupes durcies à l'acide osmique (liquide de Fleming) si l'on se sert du violet de méthyl, de Gentiane ou de la méthode de Gram, comme procédé de coloration. Cependant, pour la fixation du protoplasme, de ses contours, couleurs, dégénérescences et des autres éléments du tissu carcinomateux, par exemple des globules rouges, de la fibrine, des substances hyalines, colloïdes et de diverses substances intercellulaires avec leurs éléments accidentels, le liquide de Fleming est supérieur, à tous les autres. Ce liquide est même seul qui nous donne une idée exacte sur diverses qualités des tissus, qualités qui peuvent être d'un effet décisif sur la conception même de notre néoplasie et sur sa histogénie. Sur l'échelle de divers procédés de durcissement et de coloration ce sont les préparations fraîches durcies au liquide de Fleming et colorées à la safranine ou gentiane qui occupent la première place. D'autres procédés, à part le sublimé pour les mitoses, ne sont propres qu'à des orientations primitives et grossières.

A) Des cas de carcinome.

En examinant nos cas nous nous sommes bien vite aperçus, que la plupart de ce matériel à recherches ne nous disait pas grand' chose en ce qui a trait à des formations prétendues parasitiques. Contrairement à ce qu'avance M. Adamkiewicz, il y a beaucoup de carcinomes dans toutes les époques de développement, par exemple des carcinomes tubulaires, où l'on constate partout une telle regularité quant à la quantité et qualité du parenchyme carcinomateux et quant au rapport de celui-ci avec le stroma, que l'on croit être en présence d'un tissu adénomateux bénin, si ce n'étaient la croissance, les récidives et les métastases qui nous revèlent la véritable nature de l'affection. Les cellules carcinomateuses ressemblent complétement l'une à l'autre et ne nous apprennent absolument rien sur leur origine. Dans des cas pareils les »Einschlüsse« font complétement défaut, ou le nombre en est très restreint. Il peut en être de même en ce qui concerne des mitoses, même quand la néoplasie présentait une croissance rapide, tandis qu'elles peuvent être très nombreuses et variées dans des tumeurs avec une croissance très lente. Les formations soit-disant parasitiques apparaissent surtout dans ces tumeurs, où le développement et la croissance avaient dû être très irreguliers, où les méta-

morphoses dites regressives avaient envahi de notables parties du tissu cancereux.

Le fait principal qui se dégage de prime abord de nos recherches, c'est que dans les tumeurs malignes, avec une croissance quelque peu rapide, le sang circule d'une façon absolument différente que dans d'autres tissus. Ce qui frappe surtout, et nous insistons sur ce point, c'est l'absence des vaisseaux proprement dits; ce sont plutôt des cavités rondes, arrondies, polygonales ou irregulières sans parois distinctes, remplies de sang, où celui-ci semble circuler. Le sang se trouve donc dans un contact immédiant et intime avec différents éléments du tissu cancereux, notamment avec ceux du parenchyme carcinomateux. Ces cavités sanguinifères sont très souvent bordées, sur toute leur circonférence, des cellules carcinomateuses grandes et polymorphes, dont quelques unes nagent libres dans le sang. Même dans ces tumeurs où les consequences des troubles circulatoires (dégénérescences, nécroses etc.) font défaut, il se trouve toujours des alvéoles carcinomateux, contenant plus ou moins de globules rouges intacts. Dans des carcinomes tubulaires ce sont très souvent les tubes, dont les lumières sont remplies de sang. Il arrive aussi souvent, que les globules rouges dissocient le revêtement épithélial de ces tubes, ou penètrent entre le tissu conjonctif des tubes et le revêtement épithélial de ceux-ci. Les troubles circulatoires ne tardent pas à survenir dans les cavités sanguinifères, il s'y produit des stases sanguines et le sang commence à se désagreger, à subir diverses métamorphoses retrogrades. C'est aussi pour ces métamorphoses du sang que le liquide de Fleming justifie sa reputation comme procédé de fixation. Ce liquide fixe bien et rend reconnaissables même les débris des globules rouges. Aussi les parties des tumeurs que, d'aprés préparations durcies à l'alcohol, on prend d'ordinaire pour dégénérées ou pour étant en voie de nécrobiose, ne représentent-elles, la plupart du temps, que les foyers sanguins, où le sang se désagrège. Il en est de même dans les sarcomes qui croissent rapidement.

Nous insistons sur ces particularités circulatoires, parce que, comme nous l'allons voir, elles sont en rapports histogénétiques avec divers éléments inclus dans les cellules carcinomateuses.

En nous occupant pendant plusieurs mois presque exclusivement à l'examen de nos cas nous finîmes bien par retrouver toutes les formes des prétendus parasites, decrites dans la bibliographie des dernières années, excepté les formes où les auteurs opérèrent, peut-être à leur insu, dans leurs dessins des corrections plus ou moins sensibles de ce qu'ils avaient vu au microscope, afin que les figures répondissent mieux à leurs vues personnelles.

Nous avons vu, il est vrai, des cystes, des corps falciformes, des sporocystes, des sarcodes et des cellules s'emboîtant plusieurs fois, comme en avaient vus Nils Sjöbring, Podwysocky, Sawczenko, Soudakevitsch, dans les cancroïdes exstirpés et surtout dans un carcinome branchiogène. Mais on n'en peut construire l'évolution d'un parasite déterminé; sauf à admettre plusieurs variétés du parasite pour divers carcinomes. D'ailleurs, toutes ces formations sont loin d'être constantes.

Mais quant à la génèse, quant au mécanisme de formation de ces éléments énigmatiques il ne nous restait que la voie des conjectures, des hypothèses emises déjà par d'autres auteurs. Nous avons commencé à désespérer d'une réussite quelconque dans nos recherches, quand nous arriva un cas de carcinome de la clinique de M. Maydl. C'est le cas qui jeta une lumière retrospective sur nombre de phénomènes qui nous paraissaient obscurs aux débuts de notre étude.

Il s'agissait d'un carcinome de la vessie (nr. 46) chez un homme agé de 40 ans, instituteur. Le 24 avril courant on extirpa après symphysotomie tout ce qui a été accessible de la tumeur. Immédiatement après, nous en fîmes des tranches perpendiculaires à la convexité de la tumeur à travers toutes les couches et les muscles sous-jacents. La base de la tumeur mésurait circa 5 *cm.*, sa proéminence sur la muqueuse saine mésurait à la plus grande convéxité circa $1^1/_2$ *cm.* De là la tumeur s'affaissait doucement vers les bords revêtus de la muqueuse. La surface molle, d'un jaune grisâtre ne présentait à l'oeil nu aucune ulcération. Le tissu néoplasique même était assez mou, en raclant une surface de section on obtinait un peu de suc lactescent carcinomateux jaunâtre. La couleur de la surface de section était jaune, blanchâtre striée et pointée en rouge foncé. On y constatait, en outre, de petits foyers ramollis d'un rouge grisâtre.

Les morceaux ont été durcis au liquide de Fleming, au sublimé et à l'alcool 96 %.

Deux mois après l'opération le malade succomba à la récidive et aux métastases multiples dans divers organes internes, surtout dans les poumons. A l'autopsie pratiquée 12 heures après la mort on enléva de la vessie et des métastases plusieurs tranches. On les durcit de la même méthode que les morceaux enlevés du malade.

Rien de plus instructif sur la valeur des méthodes de durcissement et de fixation que la comparaison entre elles de différentes préparations de ce cas. Ce sont seulement les préparations fraîches du liquide de Fleming, où l'on voit tous les détails avec une précision parfaite, n'admettant aucune méprise sur la nature de tous les éléments et leur structure intime, surtout sur la structure de ceux éléments qui rentrent dans la composition des prétendus parasites.

Voici la déscription histologique de ce cas, auquel est empruntée la plupart de nos figures.

Pour le rapport quantitatif du parenchyme cancereux (quantité de cellules carcinomateuses) et son stroma ou tissu conjonctif où celui-là est logé, on peut dire en général, que l'équilibre de ces deux parties composantes de la tumeur est maintenu pour la plupart du temps. Ce n'est que par place que cet équilibre est plus ou moins rompu à l'avantage de l'une ou de l'autre partie. La configuration des alvéoles est extrêmement variée. Ceux-ci ont sur des coupes l'aspect des fentes plus ou moins longues ou oblongues, des éspaces arrondis, souvent allongés en fuseaux et remplis des cellules carcinomateuses et des éléments dont nous allons donner la déscription. Le stroma où ces

fentes et espaces (alvéoles) sont creusés est constitué par des faisceaux du tissu conjonctif entre lesquels sont disposées des cellules connectives ordinaires ou des cellules qui, plus ou moins, s'en écartent.

La muqueuse vésicale est visible sur les bords de la tumeur seulement. La surface convexe de la néoplasie est revêtue par une sorte de membrane qui rappelle par sa structuré des membranes croupeuses. On n'y retrouve aucun élément qui constituent la muqueuse normale de la vessie. C'est un enchevêtrement des fibrilles de la fibrine formant un réseau dans les mailles duquel (très variées quant à la forme et aux dimensions) sont logés des leucocytes fragmentés et des globules rouges plus ou moins désagregés. En outre des globules blancs et rouges du sang, il y a dans les mailles de la membrane des éléments analogues à ceux que nous allons décrire dans les alvéoles. Au-dessous de la pseudomembrane il y par place de vastes foyers hémorrhagiques, qui se prolongent assez profondement dans la tumeur. Par place, la membrane adhère au stroma ou en est séparée par le parenchyme carcinomateux, qui infiltre plus ou moins profondement la membrane elle-même.

Passons maintenant à la partie essentielle de la tumeur, au contenu des alvéoles. En ce qui concerne les dimensions des alvéoles il y en a des petits qu'ils contiennent à peine une grande cellule carcinomateuse, et il y en a d'autres qui sont très vastes. Ce sont ces derniers, qui attirent, tout d'abord, notre attention. Leur centre est ordinairement formé par une cavité, de formes et de dimensions excessivement variables, remplie de sang normal ou en voie de décomposition (fig. 1). La cavité est bordée de grandes cellules, ou il y a entre le sang et celles-ci des membranes fibrineuses. A côté de la cavité sanguine principale au centre de l'alvéole il en est de plus petites, creusées entre les cellules des parties plus peripheriques. Toutes ces cavités sanguines sont isolées l'une de l'autre, ou elles communiquent entre elles par des fentes remplies de sang.

Le sang des cavités n'exerce aucune pression sur des cellules des bords, ce qui certes ne manquerait pas de se manifesterer par un aplatissement quelconque de celles-ci. On n'en constate rien du tout. Les cellules situées tout près du sang ont la configuration qui ne témoigne d'aucune compression du dehors. Elles sont, au contraire, plus grandes, plus souvent sphériques que les cellules éloignées des bords du sang.

Les relations du sang et des cellules carcinomateuses sont dans nombre d'alvéoles encore plus intimes. Les globules rouges sont dispersés un peu partout entre les cellules (fig. 2 et 3). Ils forment, réunis bout à bout, quelquefois un véritable réticulum autour de chacune d'elles. Il arrive souvent, que les globules rouges, réunis bout à bout, s'aplatissent de sorte qu'il en résulte une fibrille constituée par leur substances d'un jaune verdâtre (couleur d'hémoglobine). Les fibrilles ont une tendence évidente à former des arcs ou des cercles fermés, parfois concentriques. Dans leurs parcours on remarque souvent des globules rouges, plus ou moins intacts, disposés en grains de chapelet à distances variables (fig. 2). Outre les arcs et cercles issus de globules rouges il se forme souvent de ceux-ci un réticulum aux mailles plus fines de

manière que la substance colorante des globules se concentre sur la périphérie de chacun d'eux et les centres en pâlissent. Les fibrilles de ce réticulum sont par places très fines et minces, à peine visibles et très faiblement colorées en jaune verdâtre ou bien tout-à-fait pâles, en d'autres endroits elles sont plus épaisses et leur coloration en jaune verdâtre est plus foncée. Les arcs et les cercles souvent concentriques avec des réticulums substituent dans beaucoup d'alvéoles le parenchyme carcinomateux; il est même des alvéoles où ceux-là l'emportent sur celui-ci (fig. 4 et 5). Il y a enfin des alvéoles remplis des globules rouges ou de leurs fragments irréguliers, où du parenchyme carcinomateux on ne rencontre que de rares grands noyaux et des leucocytes polynucléaires (fig. 6).

Déjà sur ces exemples nous constatons un rapport bien intime entre le sang et les cellules du parenchyme. Nous allons voir, que ce ne sont pas de simples épanchements fortuits du sang, dont le rôle unique serait la désagrégation finale, par conséquant un rôle passif, simplement accessoire.

Voyons d'abord de plus près ce qui se passe sur les bords des cavités sanguines creusées au milieu du parenchyme carcinomateux et envisageons notamment les cellules qui servent de bords à ces cavité (fig. 7). Du sang devenu ici une masse homogène jaune verdâtre partent des filaments composés de la même substance homogène. Ces filaments ont bien l'aspect de la fibrine, mais ils en diffèrent sur plusieurs points, *surtout par leur parcours trop régulier et une tendence très marquée à constituer un réticulum aux mailles analogues aux contours des cellules carcinomateuses.* Les cellules mêmes manquent d'un protoplasma. On n'en voit que des noyaux, la plupart du temps, nus (voyez aussi les fig. 8 et 9) ou entourés des globules rouges intacts ou fragmentés. Le protoplasma est souvent remplacé par une substance fibrillaire ayant l'apparence de la fibrine (*a* fig. 7). Au lieu des noyaux ce sont souvent les globules rouges intacts qui sont cerclés par des filaments issus du sang (*b* fig, 7). Désignons la substance constituant ces filaments, à défaut d'un autre terme, sous le nom de substance fibrinoïde. Autour de quelques noyaux le protoplasma est représenté par une substance fibrillaire évidemment issu du sang (*c*, *d* fig. 7). On y trouve souvent des globules rouges intacts ou on voie de métamorphose fibrillaire (le noyau au centre de la fig. 7). Sur la fig. 8 les filaments fibrinoïdes divisent le champs visuel en plusieurs espaces aux centres desquels sont situés divers noyaux. Les globules rouges ou leurs fragments tendent à s'accumuler autour des noyaux en imitant le protoplasma et constituent avec le noyau un tout qui rappelle vaguement une cellule carcinomateuse. A mesure que des bords de la cavité sanguine on s'avance vers la périphérie (en bas de la fig. 9), il apparait autour des noyaux une substance finement grenue, qui n'a plus de couleur jaune verdâtre, mais qui est tout à fait pâle (*a* fig. 9). En d'autres endroits les globules rouges ont subi une métamorphose en une masse sombre, où l'on distingue à peine le jaune verdâtre (*b* fig. 8). En *a* fig. 9 nous avons affaire à une substance qui optiquement ne diffère point du protoplasma, en la fig. 8 et 9 à une substance colloïde ou très proche de celle-ci. S'ensuit-il, que ces deux sub-

stances, protoplasmique et colloïde, naissent des globules rouges? C'est sur quoi nous ne saurions nous prononcer sans restriction.

Quoi qu'il en soit, nous constatons ce fait, qu'aux abords de la cavité sanguine il y a de nombreux noyaux entourés des globules rouges ou de leurs débris et où l'on ne rencontre nulle trace de protoplasma; celui-ci reparaît autour des noyaux plus éloignés de la cavité sanguine (voyez aussi les fig. 10, 11, 12 et 13).

Dans les alvéoles, où le sang l'emporte sur les cellules du parenchyme (fig. 14) on est tenté (Obrzut) d'admettre la possibilité*) d'une métamorphose du sang en protoplasma. En *a* fig. 14 les globules rouges sont transformés en une substance jaunâtre homogène qui en *b* passe insensiblement en une substance finement grenue contenant de rares noyeux, substance qui a tous les caractères optiques du protoplasma. On en peut dire autant des globules rouges entourant le grand noyau centrale de la fig. 15. Certains d'entre eux conservent encore leurs contours qui, colorés sur quelques points, les rendent plus visibles; d'autres globules sont décolorés, mais on en retrouve des vestiges, d'autres enfin ont donné origine à des fibrilles concentriques, jaunes, verdâtres. Dans le protoplasma des cellules fig. 16 et 17 il y a de très évidentes traces des globules, de même en *c* fig. 8.

Dans la cellule fig. 18 il y a de plus, de la fibrine évidente à l'un des pôles de celle-ci.

Avant d'aborder la question relative à des inclusions prétendues parasitaires il nous faut préalablement passer en revue divers noyaux des cellules carcinomateuses.

Une des particularités des noyaux ayant déjà attiré notre attention et que nous avions signalée, c'est qu'aux abords des cavités sanguines il y en a beaucoup qui sont absolument nus, dépourvus de protoplasma (p. e. en *a* fig. 6, fig. 7, fig. 4, fig. 19 *a* et d'autres). D'autres noyaux sont tellement pauvres en substance chromatique (le centre de la fig. 4), la formation extérieure en rapelle si vaguement la structure d'un noyau (*c* fig. 8, *a* fig. 20, *c* fig. 14), que, seulement leur situation centrale, la présence de nucléoles, la comparaison avec les noyaux voisins, plaident en faveur de leur nature nucléaire. Sur la fig. 20 en *a* nous avons affaire à une ronde agrégation des globules rouges séparée de la zone claire environnante par une mince couche hémoglobinique des globules périphériques. Quand on regarde de plus près ce conglomérat globulique, on peut y distingués dans les parties centrales quelques grains chromatiques, autour desquels s'est constituée une sorte de membrane jaune verdâtre avec les deux tout petits grains rouges. La membrane (*b* fig. 20) communique avec le réticulum hémoglobinique des globules pâlis au centre et ne diffère de ce réticulum que par ce qu'elle est plus épaisse. C'est, d'ailleurs, grâce à cette différence d'épaisseur, qu'elle est visible. La membrane montre

*) Admise d'ailleurs par M Schüppel pour les cellules geantes (histolyse) par M. Janošik et par l'un de nous pour les mêmes cellules.

une dépression d'un côté, et c'est ce qui ajoute, à part les deux petits grains rouges, à sa ressemblance à une membrane de noyaux.

Passons maintenant à la figure 21. Au milieu des globules rouges entourés d'un filament fibrinoïde fermé il se trouve quatre vésicules, dont l'un contient un globule rouge coloré en jaune verdâtre à sa périphérie par les restes d'hémoglobine. Une partie de la périphérie vésiculaire s'est colorée en rouge par la safranine. Autour des vésicules apparaissent de très fins grains colorés en rouge. Est-ce de la fibrine ou chromatine? Sur la fig. 22 nous avons affaire à un noyau véritable pourvu de nucléoles. La substance chromatique forme un réticulum aux mailles rondes. Plusieurs globules rouges accolés contre le noyau et une vésicule analogue à celles de la fig. 21 montrent à leur périphérie de petits grains rouges qui ne diffèrent nullement des grains chromatiques du noyau. Un noyau analogue se trouve sur la fig. 8 en *c*. Une des vésicules est colorée en jaune hémoglobine, l'autre plus ronde en rose. Dans le noyau de la fig. 23 il y a dans une vésicule trois globules rouges ratatinés brillants et vivement colorés en rouge par la safranine.

La fibrine imite, d'ailleurs, très souvent le réseau chromatique de noyau. Nous voyons, par exemple sur la fig. 24, dans un espace borné par un filament fibrinoïde une circonvolution ovale, constitué par l'enchevêtrement de fibrilles qui ne peuvent être rien d'autre que la fibrine. Cet enchevêtrement fibrineuse ressemble sur plusieurs points à des noyaux voisins, mais en diffère aussi. Est-ce un noyau reduit en fibrine? Nous ne le croyons pas. Il nous est, du moins, inconnue une pareille métamorphose des noyaux.

Dans les noyaux *a*, *b*, *c* de la fig. 5 il y a des traces très évidentes des globules rouges.

Nous reviendrons plus tard sur la signification possible à donner à tous ces phénomènes.

Dans le noyau de la figure 11 il est impossible de discerner les filaments du réseau chromatique des filaments fibrineux situés en dehors de la membrane des deux ou trois noyaux. Ou bien sont-ce les mêmes substances?

A la même catégorie on peut ranger le noyau de la fig. 10 et 26 et ceux de la fig. 25 *a* et *b*. Ces derniers ressemblent aux précédents par la disposition en cercles de leur substance chromatique et en diffèrent par l'état statique bien marqué, dans lequel se trouve aussi leur protoplasma.

Une autre espèce de noyaux et de protoplasma on rencontre sur les fig. 27, 28, 29, 19 *b*, 30 et 31. Comme noyau intermédiaire entre les noyaux précédents et ceux des fig. 28, 29, 19 *b*, 30 et 31 on peut considérer celui de la fig. 27.

Examinons tout d'abord la fig. 28. Elle représente le contenu d'un petit alvéole carcinomateux. Le stroma fibrillaire environnant est omis dans la figure. Cet alvéole est rempli d'une masse finement grenue pâle, dans laquelle on distingue par places des cercles tout à fait pâles; évidemment ce sont les vestiges des globules rouges (*a*). Au centre de cette masse ne différant aucunement d'une substance protoplasmique il se trouve un rond amas de globules rouges aux centres pâlis, mais aux contours bien nets. A côté de l'amas rond

il y a quelques globules rouges isolés, colorés comme ceux de l'amas en rouge sur certaines parties de leurs contours. Il s'y trouve ensuite un gros noyau très pauvre en chromatine et quelques leucocytes. On peut se demander pourquoi certains globules rouges se sont transformés en substance proche de protoplasma, et d'autres tout ayant conservé leurs contours ont constitué un amas rond nettement délimité. Il en est de même pour la fig. 29. Ici nous avons affaire aussi à une ronde agglomération de globules rouges aux contours bien nets plongés en débris issus d'autres globules. Cette agglomération est entourée d'une zone assez épaisse de substance pâle aux fibrilles très fines concentriques. Dans les fig. 19*b* et 30 il y a un amas de globules analogue mais pourvu d'un gros noyau. A la place du noyau on remarque sur la fig. 31 de petits grains et de fins filaments colorés à la safranine, qui ne rappellent que très vaguement la substance nettement nucléaire des fig. 19*b* et 30. Est-ce l'absence des nucléoles, qui avait empêché les grains et filaments de la fig. 31 de se constituer en un noyau véritable comme à la fig. 19 et 30? Quoi qu'il en soit, il appert des fig. 28, 29, 19*b*, 30 et 31, que les globules rouges donnent origine à des formations qui ressemblent à d'autres cellules carcinomateuses et rentrent dans la constitution du parenchyme carcinomateux.

Un autre genre d'éléments nous voyons sur les fig. 32 et 33. La fig. 32 représente un croissant vivement coloré en rouge par la safranine, entouré d'une substance par ci homogène, par là grenue d'un jaune verdâtre. La fig. 33 fait voir deux croissants d'un aspect homogène, situés dans une substance grenue jaune verdâtre, où il y a, en outre, quelques grains colorés à la safranine. On pourrait considérer aussi l'élément rouge de la fig. 34, comme rappelant la forme de croissant. Pour mieux saisir la nature des éléments des fig. 32, 33, 34 voyons ce qui se passe à l'intérieur des cavités sanguines. Or, on y trouve fort souvent des formes des globules rouges, dessinées sur la figure 35. Il est difficile de répondre à la question de savoir pourquoi certains globules sont pâlis, pourquoi d'autres, tout près de ceux-ci, sont vivement colorés par l'hémoglobine, pourquoi d'autres affectent la forme d'un croissant, pourquoi enfin ils se colorent quelquefois d'une façon plus ou moins vive à la safranine. Sont ce là des phénomènes artificiels, fortuits, provoqués par nos liquides de fixation et nos reactifs? On pourrait dire, que, à la rigeur, toutes nos préparations ne nous montrent au microscope que des objets artificiels. Toutefois on peut dire, que les globules rouges subissent certaines métamorphoses de leur constitution chimique et morphologique de nature à les rendre propres à se présenter sous des formes déterminées et à répondre à nos matières colorantes d'une façon déterminée. Aussi, pour nous, n'est-il sujet à aucun doute, que des éléments semilunaires de la fig. 32, 33 et 34 représentent des globules rouges, plongés dans une substance issue d'autres globules, qui sont engagés dans une autre voie de métamorphoses que les éléments sémilunaires. Des éléments pareils on trouve, d'ailleurs, à l'intérieur des cavités sanguinifères, comme en témoignent les figures 35. 36, 37 et 38. Même ici ils sont entourés de divers substances, qui toutes proviennent d'une métamorphose spécifique de globules rouges, comme le démontre le mieux

a figure 38. Nous ne saurions nous prononcer sans restriction sur la question de savoir si les fig. 35, 36, 37 et 38 représentent des équivalents cellulaires, il n'en existe pas moins certaines analogies entre eux et des cellules véritables.

Sur la question relative à des nucléoles nous reviendrons plus tard, quand nous aurons examiné divers éléments inclus par d'autres qui avaient le plus contribué à la naissance du parasitisme intracellulaire.

Pour mieux saisir la signification de ces éléments inclus cherchons à expliquer les phénomènes connus sous le nom d'emboîtement (Einschachtelung des auteurs allemands) de cellules.

A cet effet tâchons d'expliquer la fig. 39. Elle représente une petite cavité sanguine au milieu du parenchyme carcinomateux. Elle est fermée par un cercle fibrinoïde et contient outre quelques leucocytes et débris de globules rouges deux plus grandes formations, dont une (à gauche) enferme un petit noyau pauvre en chromatine et un globule rouge homogène fortement coloré, entouré d'un mince cercle jaunâtre assez foncé. Au dessus de ces deux éléments il y a quelques courtes fibrilles qui s'entrecroisent. Le tout est enveloppeé dans un cercle fibrinoïde. De ce cercle se détache une fine fibrille, qui fait saillie en dehors et après un court parcours rejoint le cercle. Au milieu de l'espace circonscrit par ce filament détaché il se trouve un petit grain jaune verdâtre. L'autre formation, celle à droite, représente deux leucocytes enfermés de plusieurs cercles concentriques se dédoublant par places. Au parcours des filaments qui constituent ces cercles, il se trouve de débris de globules rouges en forme de grains jaunes verdâtres. D'une façon analogue se font les cercles autour d'une grande cellule de la figure 18. Le cercle dédoublé est interrompu par une rangée de globules rouges, qui confluent entre eux, mais qui sont encore bien reconnaisables. Il faut seulement, que les centres des globules pâlissent afin qu'il en résulte un cercle dédoublé. Il en est à peu près de même pour la figure 40 et 41. Cette dernière représente une ronde agglomération de globules rouges plus ou moins vivement colorés en rouge par la safranine, enfermée par une substance fibrillaire et grenue évidement née du sang. Une partie de la périphérie de l'agglomération est coiffée d'un filament fibrinoïde qui décrit un espace semilunaire. Au milieu de cet espace, qui est analogue à celui (beaucoup plus petit) de la fig. 39, il se trouve un globule rouge intact. Il est donc certain, que les formations issues évidement des éléments sanguins peuvent affecter des formes de croissant et, à l'instar de quelques cellules, être appliquées, comme une sorte de coiffure, contre d'autres éléments cellulaires ou celluliformes.

La figure 42 montre une certaine ressemblence à la fig. 40. On y remarque à l'intérieur d'un cercle irrégulièrement dédoublé quelques leucocytes logés dans un amas de fibrilles de la fibrine. Entre deux lamelles fibrinoïdes on voit quelques noyaux erythro- et cyanophiles. Il arrive souvent, que de diverses transformations du sang ne résultent pas toujours des formations représentées sur les figures 40 et 42. Il survient souvent des troubles et complications dans ces transformations du sang de sorte qu'au lieu des éléments

bien nets et déterminés nous rencontrons un amas irrégulier, où les globules rouges et leurs fragments marquent à peine la tendence à constituer des cercles concentriques (fig. 43). Quelquefois ces formations sont dépourvues de toute substance chromatique; elles n'en sont que plus bizarres et leur origine des globules rouges n'en est que plus manifeste (fig. 44). De la transformation progressive et variée des éléments constituant les fig. 40, 41, 42 et 43 il peut naître une formation dessinée sur la fig. 45. On remarque ici plusieurs cercles plus ou moins concentriques aux contours simples ou doubles qui comprennent plusieurs éléments cellulaires, cerclés eux aussi. Il est absolument impossible qu'une cellule quelconque par intussuscéption des autres cellules ait donné origine à cet emboîtement typique (fig. 45).

D'une autre sorte d'emboîtement donnent l'idée les figures 46, 47, 48, 49 et 50. Elles représentent toutes des cavités sanguines. Dans la figure 46 la plupart des globules rouges sont reduits en amas grenus ou amorphes jaunes verdâtres. Le reste de la cavité est rempli de leucocytes polynucléaires, entre lesquels sont logées deux vésicules contenant des vésicules secondaires plus petites. Une des vésicules, la plus grande, est de la même nature que celles des fig. 19*b* et 30. La membrane limitante de la vésicule en question (fig. 46) est constituée par la substance fibrinoïde, et les vésicules secondaires ne sont rien d'autre que les globules rouges pâlis.

Sur la figure 47 une des vésicules de la fig. 46 est remplacée par une formation ronde vacuolaire. La substance constituante des globules s'était rétractée vers la périphérie et vers le centre et les vacuoles produites par cette rétraction s'étaient remplies d'un liquide claire; phénomène très commun d'ailleurs pour le sang extravasé p. e. dans l'intérieur des alvéoles thyroïdiens.

Au lieu d'une vésicule nous trouvons sur la figur 48 deux cercles concentriques fibrinoïdes emprisonnant divers éléments cellulaires.

La fig. 49 toute différente qu'elle soit, n'est qu'une variation des précédentes. Les globules rouges de cette cavité sanguine ont formé une masse fibrinoïde creusée au centre et remplie des globules rouges qui, au lieu de rester pâles comme à la fig. 46 ou de s'être rétractés comme à la fig. 47, s'étaient ratatinés, état dans lequel ils s'imbibent vivement de la safranine.

Les parties constitutives de la fig. 50 se laissent déduire, en ce qui concerne la couche périphérique, de celle de la fig. 47, et en ce qui concerne le centre de celui des fig. 19*b* et 30.

Nous avons maintes fois constaté, que les amas de globules rouges s'entourent d'une zone claire variablement épaisse (fig. 8*c* et 29), où l'on ne trouve aucune structure, ou bien la zone est finement grenue (fig. 12*a*), quelquefois elle est fibrillaire (fig. 29) A la zone claire s'appose quelquefois une nouvelle couche grenue jaune verdâtre (fig. 12*a*) en en constituant le cercle le plus excentrique.

A l'analyse des inclusions bien simples (fig. 39) nous venons de reconnaître les éléments essentiels du sang qui participent activement à la production de cercles concentriques. Ceux-ci entourent tantôt des éléments du sang, reconnaissables comme tels (fig. 39, 41, 49 et plusieurs autres), tantôt

des équivalents cellulaires (fig. 19 *b*, 29 et 30). Au lieu des cercles simples ou dédoublés fibrinoïdes on constate, sur d'autres figures, des couches plus épaisses, nettement differenciées entre elles. En partant de simples formations jusqu'aux plus compliquées nous devinons grossièrement le mécanisme des phénomènes, mais nous n'avons aucune idée de forces innées et actives des globules rouges, des forces qui mettent en mouvement ce mécanisme.

Les facultés en vertu desquelles les globules rouges tendent toujours à faire des agglomérations sphériques ou sphéroïdes, sont visibles à leurs effets même dans la pseudomembrane fibrineuse qui revêtit la surface de la tumeur. A l'intérieure des mailles fibrineuses on trouve souvent ces agglomérations où les globules adhèrent simplement l'un à l'autre, enfermés par un mince filament fibrinoïde. Les filaments représentent évidemment les coupes transversales d'une couche mince, qui, elle aussi, est sphérique. C'est entre la pseudomembrane et le parenchyme carcinomateux sous-jacent, que ces agglomérations sont nombreuses. Elles sont séparées des cellules carcinomateuses par des formations que nous avions qualifiées de pseudo-cellulaires. Les globules rouges qui rentrent dans la composition des sphères subissent souvent une sorte de désorganisation. A leur place on en trouve alors des debris plus ou moins reconnaissables et, ce qui frappe surtout, de petits grains, dont quelques-uns rappellent des fragments leucocytaires, quelques-uns de petites granulations fortement colorées à la safranine, comme on en rencontre souvent dans la fibrine granuleuse (fig. 51 *a*). Ces grains sont tantôt cyanophiles, tantôt érythrophiles et ses différences de coloration sont bien nettes. Cette décomposition du sang en grains cyano- et érythrophiles se trouve d'ailleurs sur d'autres places, par exemple dans les cavités sanguines des couches plus profondes de la néoplasie. Les grains rouges (colorés à la safranine) ronds ou anguleux brillants et homogènes sont souvent entourés de grains plus petits colorés en violet pur par violet de méthyl. Il arrive également souvent, que les granulations cyano- et érythrophiles sont en désordre dispersées au milieu des globules rouges fragmentés. Est-ce que tous ces grains sont de la fibrine ou de la nucléïne et paranucléïne?

Il se trouve encore une autre sorte d'inclusions aux bords des cavités sanguines (fig. 52), qui ressemble à celle de la fig. 49. Celle-ci représente une cavité sanguine entière, tandis que celle-là (fig. 52) est une formation accolée à la membrane limitante d'une vaste cavité sanguine. La plupart des globules de la dernière sont décomposés. L'inclusion a une forme ovale et emprisonne dans une ronde cavité centrale plusieurs globules rouges brillants, fortement colorés par la safranine. Entre les globules il y a aussi des éléments nucléaires, reconnaissables à ce qu'ils montrent une structure chromatique. Le corps qui enferme ces éléments a, comme nous venons de le dire, une forme ovale. A sa extrémité voisine à la membrane limitante il enferme une grande cellule creusée au centre. Au lieu d'un noyau on remarque seulement trois petits grains qui répondent plutôt à des fragments leucocytaires qu'à un noyau d'une grande cellule carcinomateuse. Qu'est-ce qu'elle signifie toute cette formation? Elle se laisse construire de celles de la fig. 29 et 49. Ce ne sont que de

différents stades d'évolution dans chacune des couches, dont sont composées ces inclusions.

Outre les cellules carcinomateuses on remarque souvent des cercles partant de la membrane limitante des cavités sanguines et faisant saillie dans l'intérieur de la cavité. Les cercles sont fibrinoïdes et renferment des leucocytes polynucléaires (fig. 53). Ce qui est remarquable sur ces leucocytes c'est que les noyaux (tous ou seulement quelques-unes) appartenant à un leucocyte au lieu de se colorer vivement par la safranine et de présenter une structure chromatique propre à cette sorte de noyaux, ils ne se colorent que très faiblement par la safranine et sont absolument homogènes. Cette couleur de brique et l'aspect homogène offrent souvent les petits globules rouges à la suite de la coloration par la safranine. A l'intérieur des cercles on constate, en outre, des débris des globules rouges. A l'intérieur des autres cercles (la fig. 53 à droite) on trouve des formations rondes (ou plutôt sphériques) rappelant la substance protoplasmoïde de la cellule (fig. 8, 10 et 13). Ces formations ont évidemment la même origine. En *a* fig. 53 il y a des stromata des globules rouges sans traces d'hémoglobine. Dans la masse sphérique qui occupe le reste de la cavité du cercle sont dispersés des éléments rouges, homogènes. Pour expliquer ce phénomène rappelons-nous un fait assez banal que nous constatons souvent sur des préparations de liquide de Fleming. Dans le sang extravasé à la surface de l'organe quelconque la plupart des globules rouges ne se colorent point par la safranine, tandis que d'autres globules plus ou moins nombreux, tout en conservant leurs aspect homogène et leurs contours s'en imprègnent très vivement. A quoi tient ce phénomène?; c'est une question à laquelle nous passons outre.

Les figures 54 et 55 représentent des formations de plus communes, dont le siège sont les cavités sanguines. Dans la fig. 54 il s'agit d'une cavité de dimensions moyennes. A la membrane limitante, à droite, adhère une masse jaune verdâtre qui contient un corps oblongue vivement coloré à la safranine. Au voisinage de ce corps sont dispersés de petits grains rouges. L'extrémité gauche du corps est coiffée d'un grand noyau avec un rond nucléole. Dans le reste de la cavité se trouvent des vestiges des globules rouges à peine perceptibles et au parcours des vestiges de tout petites granulations saphranophiles. Dans la fig. 55 il y a aussi un corps oblongue, fortement coloré, cerné des leucocytes polynucléaires. Dans la fig. 56 nous retrouvons un corps très vivement coloré, lobulé à sa périphérie; dans sa masse il y a des vésicules colorées très faiblement en rose. Le corps avec son pourtour protoplasmique représente une cellule carcinomateuse, le corps remplace donc le noyau. Nous allons retrouver des corps analogues, mais plus variés dans un autre cas de carcinome. Ils remplacent dans les cellules tantôt les noyaux, tantôt les nucléoles.

En ce qui concerne les nucléoles, en général, les embryologistes et les histologistes ne nous ont pas appris grand'chose. Nous savons seulement, que la substance des nucléoles (pyrénine ou paranucléïne) diffère dans sa constitution chimique de la nucléïne et que les nucléoles disparaissent dès que la nucléïne se met en mouvements mitotiques pour re-

paraître quand celle-ci revient à l'état statique. Nos recherches n'ont guère jeté de lumière sur cette question de plus obscures Nous avons à plusieurs reprises constaté à l'intérieure des noyaux la présence des globules rouges (fig. 16, 6 *a*). Dans la fig. 22 la répartition de la substance chromatique répondait exactement aux interstices entre les vésicules qui, à leur tour, répondent aux globules rouges pâlis. Parmi ceux-ci il y en a (à droite), qui contiennent de l'hémoglobine en quantité parfaitement reconnaissab.e. Le noyau *a* de la fig. 57 enferme plusieurs globules rouges, dont quelques-uns sont intacts et faciles à reconnaître. Dans le noyau *b* de la fig. 57 nous n'en retrouvons que des traces diffuses.

Toutes ces formations témoignent des rapports intérieurs et profonds entre les globules rouges et la nucléïne des noyaux. Très probablement il en est de même quant aux nucléoles. Dans la fig. 17 nous voyons qu'un globule rouge coloré sur un point par la safranine et un élément ressemblant à un leucocyte constituent seuls le centre autour duquel les globules rouges se reduissent en une substance protoplasmique. La figure 58 démontre, que dans un éspace des mêmes dimensions il peut se trouver au centre une cellule véritable. Toutes les deux formations (fig. 17 et 58) se rencontrent à côté des cellules carcinomateuses au protoplasma et au noyau parfaitement définis et à l'état statique. Les dimensions et la configuration des contours de ces formations répondent exactement à celles des cellules carcinomateuses. (Obrzut.)

Le nombre de cellules au protoplasma strié est très restreint dans notre cas, mais elles n'en sont que plus variées. Le centre de la grande cellule dessinée sur la figure 59 est occupé par un grand noyau avec un nucléole. Le noyau est entouré d'une substance analogue à celle des fig. 10, 13, 8 *b*. Le tout est enfermé dans une zone claire rayée de stries très fines perpendiculaires à la périphérie. Ce qui étonne le plus, c'est qu'aux extrémités periphériques des stries il y a une couronne de grains qui ne diffèrent guère de la nucléïne. Ces grains forment la couche la plus extérieure de la cellule. (D'une inversion topique de la substance chromatique par rapport au protoplasma, s'il s'agit ici de la nucléïne véritable, peut servir d'exemple la fig. 60. — Obrzut.)

Mais revenons à notre substance striée. Nous avons maintes fois constaté des formations qui ressemblent à celles des fig. 18 et 40. La substance colorante des globules rouges s'était retirée vers deux cercles concentriques, mais dans l'éspace entre deux cercles il en est resté des stromas décolorés. Or, ces globules décolorés tout en conservant par places leurs contours ronds et même des traces d'hémoglobine sur leur périphérie étaient dans d'autres segments du cercle dédoublé, tellement serré l'un contre l'autre, que l'espace entre deux cercles en était perpendiculairement strié. Il est très probable, que la striure de la fig. 59 relève de la même metamorphose des globules rouges.

Nous présentons encore à titre de supplément le tableau reproduit sur la figure 61. Il montre une analogie avec la figure 49. La substance fibrinoïde est différenciée en trois couches (en bas de la fig. 61). La plus extérieure jaune verdâtre s'allonge en dehors en une sorte de manche ou de support. Quand on s'avance de cette couche vers le centre on remarque une zone formée des globules rouges, fragmentés couleur de brique avec des granulations saphranophiles. Il succède une zone, semicirculaire comme les précédents, presque homogène couleur de rose pâle. Toutes ces couches sont fermées en haut par une substance finement grenué pâle (protoplasmique) ren-

fermant un noyau lobulé. Le centre est rempli de grains plus ou moins fins et nettement saphranophiles, qui très probablament ont la même extraction que ceux de la figure 51 en *a*. Toutes ces formations dont le siège peuvent être les cavités sanguines affectent des formes excessivement variées, même celles d'un spirale (fig. 55).

Pour terminer la description de ce cas de carcinome, description qui est d'ailleurs assez sommaire, tant il y aurait encore de détails dignes d'être signalé, portons notre attention sur les parties de la néoplasie, où le tissu conjonctif l'emporte considérablement sur le parenchyme cancereux (fig. 62). Parmi les éléments de celui-ci on ne rencontre plus d'éléments du sang. Le parenchyme constitue des bourgeons épithéliaux, étranglés par places et s'insinnant d'un centre commun dans le stroma voisin. De cellules carcinomateuses ordinaires il peut y avoir très peu. C'est un enchevêtrement de fibres qui parcourent en tous sens, s'entrecroisent, forment des arcs, des anses et des cercles. Les fibres ont souvent le double contour lisse, uni ou légèrement strié. Il arrive ça et là, que les cercles s'allongent, deviennent ovoïdes. La substance fibrinoïde ou colloïde, plus ou moins colorable par la safranine peut présenter par hasard un aspect falciforme ; autant de phénomènes rappelant d'une façon vague et grossière certaines phases d'évolution des coccidies, notamment des coccidies adultes encystées. Ce sont tout simplement des coupes à travers les cercles et les enboîtements, qui n'ont rien de commun avec des parasites et leurs kystes.

* * *

Des formations analogues à celles que nous venons de décrire nous avons trouvé dans bien d'autres cas de carcinome, mais elles étaient loin de se présenter d'une façon si nette et exempte de toute méprise sur la signification de leurs éléments constitutifs que dans le cas décrit ci-dessus. Ce cas était d'ailleurs dans notre collection le seul dont ces divers tableaux fussent aussi nombreux que variés.

Afin de ne pas se méprendre sur la signification de divers éléments qui s'imprègnent de nos matières colorantes il ne faut pas oublier, qu'outre la nucleïne et paranucléïne il y a bien des substances, qui se colorent aussi vivement que ces parties constitutives de noyaux. C'est ainsi, que se comportent la fibrine et les substances colloïdes dans différentes phases de leurs métamorphoses chimiques, puis beaucoup de substances, qui ne sont pas encore définies au point de vue histologique et chimique et qui sont proches de la fibrine ou de la substance colloïde. Le siège et la configuration en sont excessivement variés. Siégeant, par exemple, entre les cellules ces substances plus ou moins colorables ont la configuration des interstices qu'elles remplissent. A l'aide de leurs prolongements elles s'insinuent même à l'intérieur des cellules. Il en résulte un nombre infini de figures, l'une plus bizarre que l'autre. Voilà l'origine des amibes à pseudopodes, des rhopalocéphalus de M. Korotneff et

de toutes sortes de figures, qui affectent les formes non seulement des certains sporozoaires, mais même celles d'une bête d'Apocalypse! (fig. 63).

* * *

Une des particularités de carcinomes de l'appareil digestif et des metastases dont le siège sont ses annexes (foie) consiste en ce que ces néoplasies contiennent presque toujours plus ou moins de substances mucineuses. Plusieurs de nos carcinomes métastatiques du foie abondent en ces substances. Dans les carcinomes tubuleux du foie dont nous avions examiné plusieurs exemplaires, l'intérieur des tubes est rempli tantôt des globules rouges intacts ou désagrégés, tantôt de la fibrine, tantôt des substances mucineuses. Au point de vue microchémique les substances mucineuses se caractérisent par la coloration très intensive à l'hématoxyline. Parfois elles s'en colorent même plus vivement que la nucléïne des noyaux. Au point de vue morphologique elles se présentent (préparations du sublimé ou alcooliques) sous forme des grumeaux ronds, arrondis ou amorphes. Du corps de ces grumeaux partent en tous sens de minces prolongements libres ou qui s'attachent aux cellules bordant la lumière des tubes. Dans les masses mucineuses peuvent se trouver diverses cellules, c'est ce qui ajoute à la polymorphie de ces formations. Il arrive souvent, que le diamètre d'une coupe transversale d'un tube ne dépasse celui d'une cellule carcinomateuse. Rien de plus facile alors que de se méprendre sur la nature véritable des formations en question. A cette catégorie de méprises appartiennent sûrement plusieurs figures de M. Soudakewitch (par exemple fig. 1 pl. XII. Annales Pasteur 1892), qui qualifie ces formations tout bonnement de parasites.

De notre collection nous croyons devoir rapporter encore deux cas de carcinome.

Dans l'un il s'agit d'un carcinome giganto-cellulaire métastatique d'une glande lymphatique. Ce qui était particulier à ce carcinome c'étaient des cellules et leurs noyaux vraiment énormes. La plupart des cellules n'avait qu'un seul noyau, celles à plusieurs noyaux étaient rares. Dans nos dessins (figures 64—74) il en est reproduit plusieurs exemplaires. Nous n'avions, malheureusement, que des préparations durcies à l'alcohol. Proportionnellement aux noyaux les nucléoles étaient, eux aussi, gigantesques (fig. 65, 73). Une coloration double et différente de la substance chromatique et des nucléoles était facile à l'aide des matières colorantes rouges et bleues (carmin, safranine, hématoxyline, vert de méthyl et autres). Les nucléoles se coloraient très vivement par l'éosine et par l'acide picrique en jaune foncé brillant. Avec le melange de l'acide picrique et de la S. fuchsine les noyaux ne s'imprégnaient que de l'acide picrique. A cet égard la substance des nucléoles s'approchait des substances colloïdes et fibrineuses. Quant à la forme des nucléoles, ils étaient tantôt ronds ou ovales, tantôt lobulés et ramifiés ou autrement polymorphes, quelquefois percés (fig. 72). Outre les nucléoles homogènes

il y en avait qui, sur les préparations colorées à la safranine, montraient des points et des taches noirâtres, effets optiques de la dessication ou des différences de densité. Le nombre de nucléoles était souvent considérable (fig. 74). Les vésicules, ou si l'on préfère, les vacuoles sont un élément constitutif assez fréquent des noyaux. La plupart d'entre elles ne se colore pas (fig. 66, 67, 68, 72); il y en a d'autres qui s'imprègnent légérement (fig. 69 safranine) plus au centre qu'à la périphérie. Il se trouve des vesicules logées dans la substance chromatique avec un corps central rond, coloré en jaune par l'acide picrique tandis que la substance chromatique et un corps nucléïforme se colore en rouge par le picrocarmin (fig. 76). Le protoplasma ne présente guère de particularités dignes d'être décrites en détail. Des grains chromatiques hors de noyaux se trouvent accidentellement dispersés dans le protoplasma. On y trouve, en outre, des éléments recourbés ou droits incolores gris ou jaunes et rouges (fig. 64 picrocarmin) qui à eux seuls semblent constituer toute la masse protoplasmique. Toutes ces figures reproduisant malheureusement des préparations durcies à l'alcohol ne nos apprennent rien de la structure plus détaillée de toutes ces formations qui peuvent être tout, les parasits exceptés. Nous y reviendrons d'ailleurs dans le chapitre consacré à des conclusions.

L'autre cas dont nous allons rapporter quelques détails, c'était un carcinome muqueux de l'ovaire qui s'était généralisé au péritoine. La structure en est comme de tout carcinome alvéolaire. Les alvéoles sont presque partout remplis d'une substance homogène incolore, ça et là elle est finement fibrillaire, ce qui rend la limite entre elle et le stroma moins nette. Dans la plupart des alvéoles pas de trace d'une cellule quelconque d'un aspect épithélial. Tout au plus on y remarque de rares cellules lymphoïdes. Il y en avait de même dans les tout petites tumeurs sécondaires, dispersées dans le péritoine parietal et isolées du gros de ce néoplasme. On admet ordinairement, que c'est la dégénérescence colloïde ou muqueuse ou bien mucineuse des cellules carcinomateuses qui donne naissance à la substance colloïde ou mucineuse de cette éspèce de carcinomes. De même que dans la glande thyroïde, nous n'avons pu nullepart vérifier cette opinion. Dans la glande thyroïde les cellules qui tapissent les alvéoles ne participent aucunement à la production de la substance colloïde. En tout cas ce n'est pas à la dégénérescence colloïde de ces cellules que doit son origine la substance colloïde en quantité souvent si énorme. C'est probablement le sang qui s'extravase dans l'intérieur des alvéoles thyroïdes et qui probablement sous l'action physiologique des cellules épithéliales devient substance colloïde. Si cette extravasation se fait d'une façon accélérée qui dépasse sensiblement la lenteur physiologique de ce phénomène il se produit alors de véritables caillots sanguins. Il peut en être de même pour le carcinome muqueux ou colloïde. Dans notre cas nous trouvons souvent dans la substance homogène des alvéoles carcinomateux des globules rouges intacts ou leurs fragments. Les auteurs qui admettent la provenance de la substance gélatineuse des cellules carcinomateuses basent leur opinion sur ce fait que l'on trouve dans les alvéoles des cellules gouflées par un liquide clair qui refoule les noyaux vers la périphérie. Cette considération, à part qu'il

pourrait s'agir d'une simple imbibition des cellules qui torpissent en plusieurs couches les alvéoles, le phénomène est susceptible d'une autre interprétation.

Dans certaines parties de notre néoplasme on trouve des alvéoles où il y a pourtant des éléments cellulaires. Sur les préparations du sublimé ou alcooliques les alvéoles sont très petits et ne contiennent qu'une, deux ou trois, rarement plusieurs cellules sphériques au centre clair, au noyau »refoulé« vers la périphérie, en forme de croissant. Cette structure si simple des préparations durcies à l'alcohol nous apparaît plus compliquée sur des préparations fixées au liquide de Fleming (fig. 77). Le stroma ressemble plutôt à des travées fibrineuses qui s'entre-croisent qu'à un tissu conjonctif. Des cellules connectives font défaut ou sont très rares. Dans la partie reproduite sur notre figure 77 il n'y en a plus du tout. Dans les formations sphériques logées à l'intérieur des alvéoles nous voyons des globules rouges du sang plus ou moins altérés qui rentrent dans la composition des sphères. Qu'on ne vienne pas nous répondre que les éléments ronds, semilunaires ou autrement figurés sont tout simplement des restes protoplasmiques, des boules mucineuses etc. colorés en jaune d'hémoglobine par l'acide chromique du liquide de Fleming, parce que ces substances restent ailleurs après dourcissement au liquide de Fleming absolument incolorés ou montrent du jaune une nuance à peine perceptible, tout à fait différente du jaune manifeste d'hémoglobine des globules rouges. A ces formations sphériques nous avions affaire à chaque pas dans notre cas de carcinome de la vessie. C'est pourquoi nous en omettons la description détaillée à laquelle supplée d'ailleurs suffisament notre figure 77.

* * *

Nous negligeons de rapporter en détail le reste de nos cas. Il y a toutes sortes d'inclusions et d'emboîtements. C'est surtout un cas de carcinome branchiogène qui en abonde au voisinage des parties dégénérées ou necrotiques et de vastes épanchements sanguins dont se caractérise ce cas. Nous ne voyons aucun intérêt à augmenter le nombre des diverses inclusions dessinées dans la bibliographie des dernières années. Elles se laissent réduire à certains types qui varient plus ou moins entre eux. D'ailleurs nous en avons donné plusieurs exemples dans notre carcinome de la vessie, exemples qui suffisent à jeter quelque lumière sur ces formations énigmatiques.

B) Dermatose Darier.

(Psorospermose folliculaire végétante).

Nous avions à notre disposition un cas de cette affection de la peau. Un home agé de 54 ans traité à la clinique dermatologique de M. Janovsky avec un eczéma chronique généralisé à plus de moitié du tégument. Le malade décéda à la suite d'une néphrite disperse subaiguë. A l'autopsie pratiquée le 23 avril 1893 on constata un eczéma chronique accentué surtout sur les parties latérales du tronc. La peau présentait par places un aspect verruqueux

très prononcé, par exemple aux plis des aines, à la fosse proplitée. A l'examen microscopique des préparations durcies au liquide de Fleming et au sublimé nous trouvons tous les signes de l'affection eczémateuse chronique; allongement hypertrophique des papilles et l'épaississement considérable du derme entier. Cet épaississement du derme est dû, d'une part, à l'augmentation des travées fibreuses et à l'infiltration à petites cellules lymphoïdes, d'autre part. Les colonnes épithéliales interpapillaires sont assez longues, il est vrai, mais elles s'amincissent à mesure qu'elles s'insinuent dans le derme, les cellules épithéliales et leur disposition reciproque sont régulières. Cependant il n'en est pas partout ainsi. Dans les coupes perpenduculaires des parties fortement hypertrophiées et verruqueuses les prolongements épithéliaux interpapillaires montrent la disposition et les ramifications d'un tissu cancroidien véritable. Ces prolongements s'épaississent de distance en distance, s'entre-croisent et dans les noeuds de croisement apparaissent des globes épidermiques quelquefois énormes. Ces globes sont des ronds-points d'où partent en tous sens les prolongements épithéliaux qui s'étranglent pour s'épaissir ensuite. Les traînées épithéliales arrivent par places jusqu'au tissu sous-dermique (fig. 78). Il n'y a pas moyen de distinguer ces parties de la peau d'un cancroïde véritable. Aussi, à notre sens, s'agit-il ici en effet d'une néoplasie diffuse cancereuse, développée dans le derme eczémateux. Ce mode de développement du carcinome a d'ailleurs son analogie dans la maladie de Paget.

Des inclusions si frequentes dans d'autres cancroïdes sont rares dans notre cas (fig. 81, 82). En ce qui concerne les »corps ronds« de Darier et les »grains« de la couche cornée nous nous refusons absolument à attribuer à ces formations une nature parasitaire. Il s'agit plutôt d'elleidine où d'une metamorphose analogue de l'épithélium de la peau (fig. 82).

Conclusions. (Obrzut.)

Avant de formuler les conclusions de nos recherches, qu'il nous soit permis de les compléter par quelques aperçus généraux sur les néoplasmes malins.

Ce qui se dégage des recherches des dernières années, c'est que, quand on reste exclusivement sur la base de la pathologie cellulaire, on trouve des difficultés insurmontables à expliquer tous les détails du tissu carcinomateux. Le parasitisme intracellulaire en est une preuve des plus évidentes. La cellule apparait comme un élément le plus stable, le plus saillant dans la fuite des phénomènes, c'est d'elle que l'on attend la solution de tout problème pathologique. La théorie de Thiersch-Waldeyer manque toujours d'une preuve absolue. La continuité du tissu carcinomateux avec les épithéliums reste toujours susceptible de l'interprétation en ce sens que les cellules épithéliales n'exercent sur les éléments carcinomateux qu'une sorte d'action de présence. Les figures caryokinétiques contredisent le moins cette action de présence toujours admissible. Les mitoses sont d'ailleurs un phénomène secondaire et tout acces-

soire est le rôle qu'elles jouent dans le développement du tissu carcinomateux. Dans les formes scirrhotiques de carcinome les mitoses peuvent être très nombreuses et faire complétement défaut dans les formes à croissance rapide. Plus la croissance d'une tumeur maligne est accélérée, plus indifférentes en sont les cellules (anaplasie). Les effets de l'action de présence s'effacent de plus en plus et finissent par devenir nuls dans les cas où, par exemple, à la suite d'un carcinome primaire à cellules d'aspect épithélial, il se développe de nombreuses et luxurieuses metastases. Il arrive souvent, que la structure des metastases ne diffère alors nullement du tissu sarcomateux. Il arrive même souvent, que dans un tissu carcinomateux, étant encore en continuité avec des épithéliums, les cellules sont faiblement développées, la structure alvéolaire si effacée qu'on se trouve en embarras diagnostique. Réciproquement, nous n'avons pas de critériums assez sûrs pour nous permettre de distinguer certaines formes alvéolaires de sarcome à grandes cellules d'un néoplasme carcinomateux.

L'action éminement déstructive des cellules carcinomateuses donne tort le plus sensible à l'hypothèse qui veut établir leur origine épithéliale. L'action des cellules épithéliales véritables est diamétralement opposée à celle des cellules carcinomateuses. Celles-là protègent les tissus contre des insultes extérieures et en garantissent l'intégrité, celles-ci détruissent tout ce qu'elles rencontrent dans leur marche agressive, même le tissu osseux. L'hypothèse de la vitalité excessive des cellules épithéliales devenues carcinomateuses et de la résistance amoindrie des tissus est à démontrer.

Au cours de notre étude, et surtout à l'examen de notre cas de carcinome de la vessie, nous avons constaté un rôle tout actif des éléments figurés du sang dans la composition des cellules carcinomateuses. Tout d'abord nous nous croyions être en présence d'une simple intussuscéption des globules rouges par des cellules et de la déstruction de ceux-ci par cette intussuscéption progressive. Nous revînmes vite de cette hypothèse absolument improbable. Nous nous sommes demandés ensuite si c'étaient vraiment les globules rouges que nous croyions voir. La préparation était en état tout frais et fut plongée au liquide de Fleming aussitôt enlevée du malade. C'étaient bien sûr des globules rouges du sang. Une méprise à cet égard était tout à fait impossible.

Le fait qui nous surprend le plus c'est la tendence des globules rouges à s'agglomérer en amas, en groupes qui s'isolent de plus en plus des autres globules et subissent des transformations différentes des celles des globules voisins. Il y a des figures où l'on pourrait supposer, que ce sont les noyaux, qui exercent une sorte d'attraction sur les globules environnants et que c'est en vertu de cette attraction que ceux-ci s'accumulent autour des noyaux (fig. 19, 30). Mais il en existe des groupes dépourvus de tout noyau (fig. 28, 29). Il y a ensuite des formations où les globules restent intacts et servent de centre autour duquel s'amassent d'autres globules ou leurs débris (fig. 5*c*, 7*b*, 17) et se transforment en une substance grenue ou fibrillaire, plus ou

moins ressemblante au protoplasma. Il y a enfin des globules transformés, mais reconnaissables qui, dans les masses protoplasmiques ou protoplasmoïdes, occupent la place d'un noyaux (fig. 34, 32, 39, 33, 36, 37). Il y a même des noyaux remplis de globules qui sont pour la plupart intacts (fig. 57 *a*).

De tous ces faits il se dégage une hypothèse qui s'impose formellement à notre esprit pour peu qu'il se débarasse, du moins pour un moment, de tout ce que lui enseigne la pathologie cellulaire actuelle; c'est que les cellules carcinomateuses se forment de toutes pièces aux dépens des éléments du sang. Cette hypothèse*) qui semble faire violence à notre esprit imbu des doctrines contraires gagnerait une base solide si nous étions à même de démontrer dans le sang l'existence des deux substances dont l'une pourrait donner naissance au protoplasma et l'autre au noyau.

Plusieurs faits semblent plaider en faveur de la supposition, que ces deux substances existent melées dans les globules rouges et peut-être aussi dans le sérum sanguin. Les globules rouges proviennent des éléments, qui sont des cellules véritables. Chez certains animaux inférieurs ils sont même pourvus de noyaux avec des nucléoles, ils sont, par conséquent, de véritables cellules dont la substance hémoglobinique équivaut au protoplasma. Il n'y aurait donc rien de surprenant si ces deux substances, les globules rouges une fois éliminés du torrent circulatoire, vennaient à se différencier sous l'action de certains agents morbides, par exemple de l'agent carcinomateux.

Si cette supposition était**) vraie, toutes les formations carcinomateuses depuis le plus simples jusqu'aux plus compliquées deviendraient claires tout d'un coup. Dans les carcinomes, où les cellules sont peu variées, cette *synthèse* des cellules cancereuses se ferait d'une façon uniforme. Les phases intermédiaires que doivent passer les globules pour aboutir à donner naissance à une cellule échappent à notre investigation. Il n'en est pas de même dans ces cas où la formation du tissu cancereux viendrait à la suite des troubles circulatoires et nutritifs à se compliquer. La constitution chimique et la structure morphologique sont, sans doute, en dépendance réciproque Or, en raison des divers troubles il peut arriver, que la substance qui aurait dû devenir chromatique et constituer un noyau reste dans les globules, tandis que d'autres

*) En allant au-devant des objections parfaitement légitimes nous déclarons hautement, que nous n'attachons pas à cette hypothèse plus de valeur que tout lecteur de ces lignes. Nous en sentons bien le côté faible. Si nous la formulons tout de même, c'est parce que plusieurs des faits qui lui servent d'appui sont absolument réels, mais inexplicables d'une autre manière. C'est d'ailleurs une des particularités des sciences naturelles que des idées même erronées jaillit souvent de la lumière, tandis que les »axiomes« sombrent. Tout en supposant aux g'obules un rôle actif dans la formation des inclusions nous sommes encore loin de la pathologie humorale. Un globule rouge n'est point une humeur, mais un élément figuré dont la structure détaillée échappe à nos méthodes insuffisantes. A l'opinion de Hertwig, qui conteste aux globules rouges la valeur des organismes élémentaires, parce qu'ils n'ont pas de noyaux, on peut opposer beaucoup d'organismes sans noyau, par exemple les Monères (chasse des rhizopodes).

**) Nous insistons sur le sens conditionnel de cette proposition.

globules destinés à produire du protoplasma soient plus avancés dans leurs transformations (fig. 32, 34 et beaucoup d'autres). Dans d'autres cas la constitution du noyau et du protoplasma se troublent dans le sens inverse: le noyau est déjà plus ou moins formé et les globules destinés à devenir protoplasma restent stationnaires dans leurs évolutions chimiques et morphotiques (fig. 6, 10, 15 etc.). Une complication d'un autre genre consiste en ce, que les métamorphoses chimiques et morphotiques ne se font guère d'une façon parallele (comme par exemple sur la fig. 80), mais que les unes devancent les autres (fig. 5*c*, 24). On y voit bien un élément, qui ressemble plus ou moins à un noyau, mais qui n'a point de chromatine et, vice versa, on y trouve de la substance chromatique, mais qui tend à peine à se constituer en noyau (fig. 8*c*, 31).

De la concurrence de ces diverses causes, qui troublent la formation des cellules résultent des compositions avortées, plus ou moins compliquées, qui ne ressemblent que vaguement à une cellule (fig. 44).

Les éléments emboîtés qui restent absolument incomprehensibles à un pathologiste cellulaire exclusif se laissent, eux aussi, expliquer à l'aide de notre hypothèse. Afin qu'une substance donne origine à la formation analogue, par exemple à celle de la figure 45, il faut que son état d'agrégation ait été de nature à lui permettre d'enduire toute la surface d'un corps à emboîter. Une telle substance ne peut être que le sang avec ses éléments figurés mobiles. A une couche du sang plus ou moins uniformement épaisse, qui se transforme dans un sens ou dans l'autre s'applique une autre couche et ainsi de suite. Le plus souvent ce n'est qu'une partie de la surface cellulaire qui se couvre d'une couche de globules agglutinés; il en résulte des cellules, qui coiffent les autres (fig. 41 et d'autres).

Les cellules gigantesques avec des noyaux et nucléoles aussi gigantesques (fig. 65, 72, 73, 74) devraient leur origine à des agglulinations démésurées de globules qui se sont différenciés dans un cadre plus vaste.

Où en sommes-nous maintenant, quant aux inclusions prétendues parasitaires. Au cours de nos recherches nous n'avons cessé de dirigér notre attention soutenue vers ce point. Le lecteur se sera aperçu, que nous ne sommes point partisans de cette sorte de parasitisme. Après des études préparatoires sur tous les sporozoaires que nous avions faites avec un zoologue éminent (M. Stolz) nous sommes arrivés à la conclusion, qu'un pareil parasitisme manque de tout fondement en ce qui concerne le carcinome. Une fois orientés d'une manière négative sur la question du parasitisme intracellulaire dans le carcinome nous avons dirigé nos efforts vers l'histogenèse des inclusions sur lesquelles s'appuyait ce parasitisme.

On peut juger notre hypothèse relative à l'histogénie du cancer comme on veut, mais ce qui reste pour nous indiscutable, hors de doute, c'est la nature des éléments inclus. Ce sont toujours et partout les éléments du sang

plus ou moins transformés, mais reconnaissables encore comme tels ou les produits issus de leurs métamorphoses pro- et régressives.

Que de bels exemples de parasites, naturellement inconnus dans la zoologie, donnent plusieurs de nos figures ; entre d'autres, par exemple la fig. 77 et 78, dont la première reproduit fidélement un cylindre dans un tube du rein Brigthique et la seconde une masse de globules rouges en voie de métamorphose colloïde dans un alvéole thyroïde.

EXPLICATION DES PLANCHES.

Carcinome de la vessie, liqueur de Fleming, Safranine, Violet de méthyl. Grossissements Oc. 3 ou 4, Obj. BB. D. ou $^1/_{12}$ imm. homogène. Zeiss.

1. Une cavité sanguine entourée des cellules carcinomateuses.
2. et 3. Un alvéole carcinomateux rempli des cellules carcinomateuses emboîtées, entre lesquelles parcourent des filaments en anses et cercles issus probablement des globules rouges du sang.
4. Un alvéole rempli des globules rouges et des noyaux sans protoplasma.
5. Diverses formations issues des globules rouges et ressemblantes à des cellules, en *c* un globule entoure des cercles, *b* éléments du sang, constitués en un corps ovale qui en *a* ressemble avantage à un noyau.
6. Un petit alvéole rempli de sang et de rares noyaux (leucocytes) et d'un noyau au nucléole brillant et contenant un globule rouge. Dans le grand noyau les filaments chromatiques en forment un autre plus petit.
7. A gauche de la figure une substance jaunâtre homogène (globules rouges conflués) d'où partent des filaments fibrinoïdes limitant des cavités polygonales. Dans la cavité *a* de la fibrine et un noyau, en *b* un globule rouge cerclé.
8. et 9. Diverses formations entre la pseudomembrane et le parenchyme carc. sous-jacent.
10. Un détail de ces formations
11. Un gros noyau entouré de globules rouges. Les fibrilles fibrineuses rouges s'appliquent contre la membrane du noyau.
12. *a* une cellule composée de différentes couches.
13. ut 10.
14. Une cavité sanguine où les globules rouges conflués (*a*) passent (*b*) insensiblement en une substance pâle, finement grenue.
16. Une grande cellule emboîtée. Dans le protoplasma des vestiges des globules rouges pâlis. Dans le noyau un globule intact.
15. Une grande cellule dans laquelle au lieu de protoplasma on voit des globules rouges, partiellement colorés.

17. Un amas celluliforme de globules pâles, à la place d'un noyau il se trouve un globule rouge coloré au centre.
18. Une cellule qui semble s'emboîter.
19. Une agglomération de globules contenant un noyau sans protoplasma.
20. *a* un amas de globules rouges où la substance hémoglobinique *b* imite la configuration d'un noyau.
21. et 22. Des vésicules autour desquelles s'amassent des grains safranophiles qui en 22 constituent un noyau véritable pourvu des nucléoles.
23. Un noyau avec trois globules ratatinés, brillants rouges.
24. La fibrine imite la configuration ovoïde d'un noyau.
25. Un noyau avec vésicules.
26. comme 25.
27. Une petite cavite sanguine avec un gros noyau et des vestiges des globules rouges (à droite).
28. Une cavité sanguine.
29. comme 19. et 30., mais sans noyau.
30. ut 19.
31. Un amas de globules rouges avec des grains et filaments safranophiles.
32. Un corps semilunaire rouge entouré d'une masse jaunâtre.
33. Deux corpuscules semilunaires plongés dans une masse grenue emboîtée.
34. Une variation de 32.
35. Des éléments dans une cavité sanguine où le sang se désagrège.
37. et 37. ut 35.
38. comme les précédents.
39. Premiers stades d'emboîtement dans une petite cavité sanguine.
40, 41, 42, 43, 44, 45, 47, 48, 49. Divers emboîtements et inclusions.
46. Une cavité sanguine remplie de débris des globules rouges et des amas de globules qui se différencient des centres.
50. Un amas de globules celluliforme.
51. *a* les globules reduits en grains safranophiles.
52. Une inclusion des globules rouges colorés à la safranine.
53. Eléments divers (globules rouges, leucocytes) inclus.
54. Une cavité sanguine avec un corps oblongue homogène rouge (fibrine).
55. Leucocytes entourent un coagulum homogène, une formation en spirale, plongée dans une masse grenue pâle où l'on distingue des traces des globules rouges pâlis.
56. Substance colloïde qui imite un noyau.
57. Noyaux remplis de globules rouges.
58. Une variation de 17.
59. Une cellule à plusieurs couches dont l'une est striée.
60. Un corps emboîté plongé dans une masse homogène d'une cavité sanguine.
61. Une cavité ci-devant sanguine remplie de leucocytes et de divers éléments inclus.
80. Eléments celluliformes semblent se former aux dépens des globules rouges.

62. Une partie scirrhotique où la substance colloïde emboîtée ressemble vaguement aux coccidies encystées.
63. Carcinome métastatique d'une glande lymphatique. Les substances colloïdes.
64. Carcinome gigantocellulaire. Dans le protoplasma d'une grande cellule à plusieurs noyaux on voit des stromata falciformes et recourbés des globules rouges. Durcissement à l'alcohol, coloration picrocarmin.
65. Un noyau avec des masses nucléolaires énormes.
66, 67, 68, 69, 70, 71, 72, 73, et 74. Des noyaux géants d'un carcinome gigantocellulaire avec diverses inclusions. Du protoplasma il n'est dessiné que la couche qui adhère à la membrane limitante du noyau. Durcissement à l'alcohol.
75. Carcinome muqueux du péritoine. Fleming, Safranine. Dans les alvéoles diverses formations semilunaires et les globules rouges plus ou moins transformés.
77. Un cylindre dans un tube du rein Brigthique avec des éléments recourbés. Fleming, Safranine, Gentiane.
78. Le contenu d'un alvéole thyroïde. Fleming, Safranine.
79, 80, 81, 82. Psorospermose Darier.

Pour explications plus détaillées consultez le texte.

Obr. 1
a
b
Obr. 5
Obr. 2
Obr. 3
Obr. 6
a
a
b

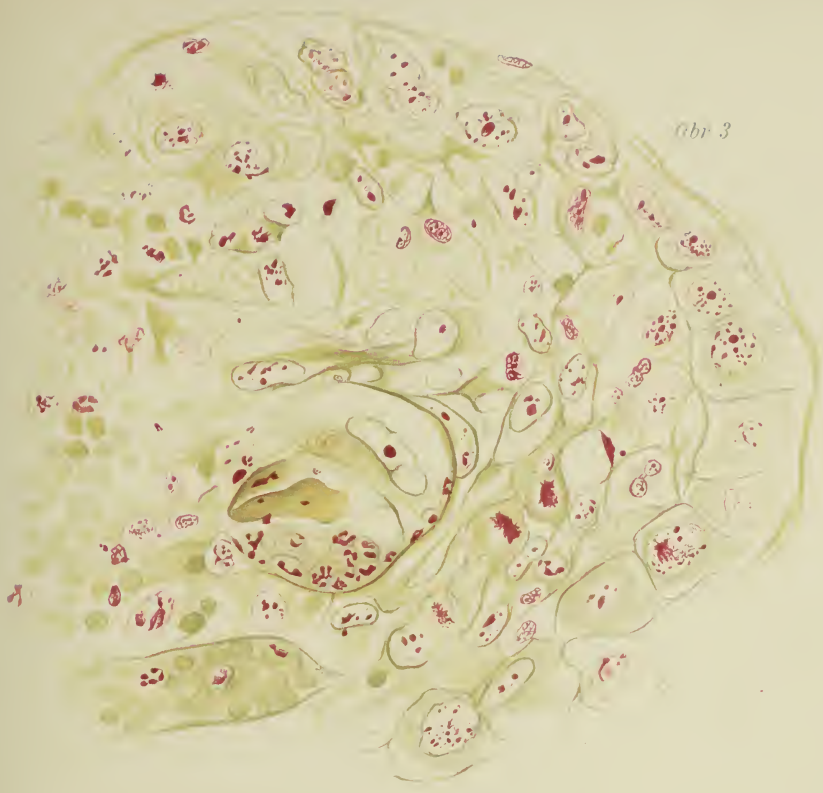

Obr. 3

Obr. 4

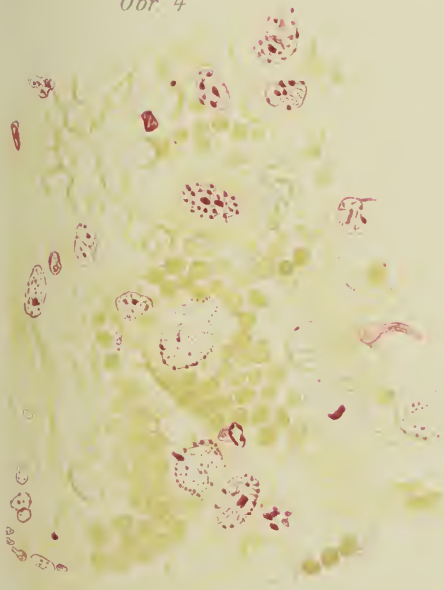

Obr. 9

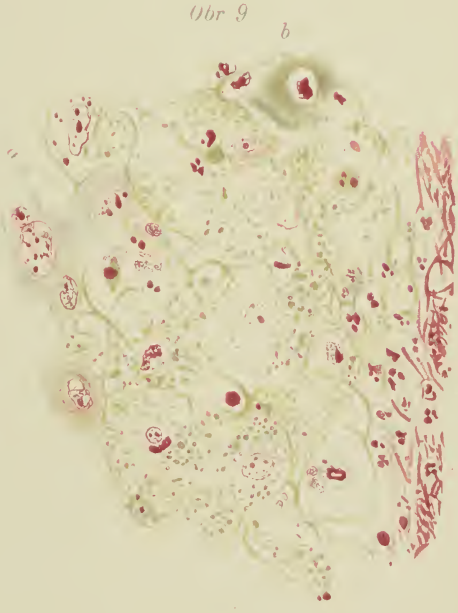

Obr 8
c
b
a

Obr 10


Obr 11

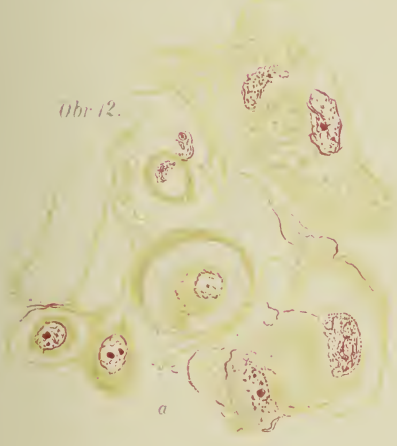
Obr 12.
a

Obr 14
a
b

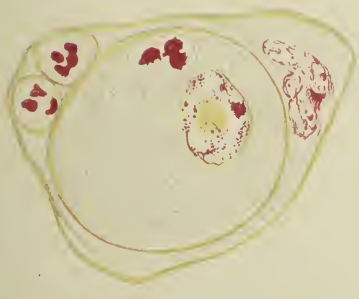
Obr. 16.

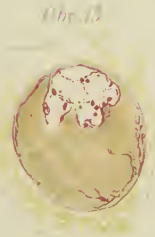
Obr. 15

Obr 17

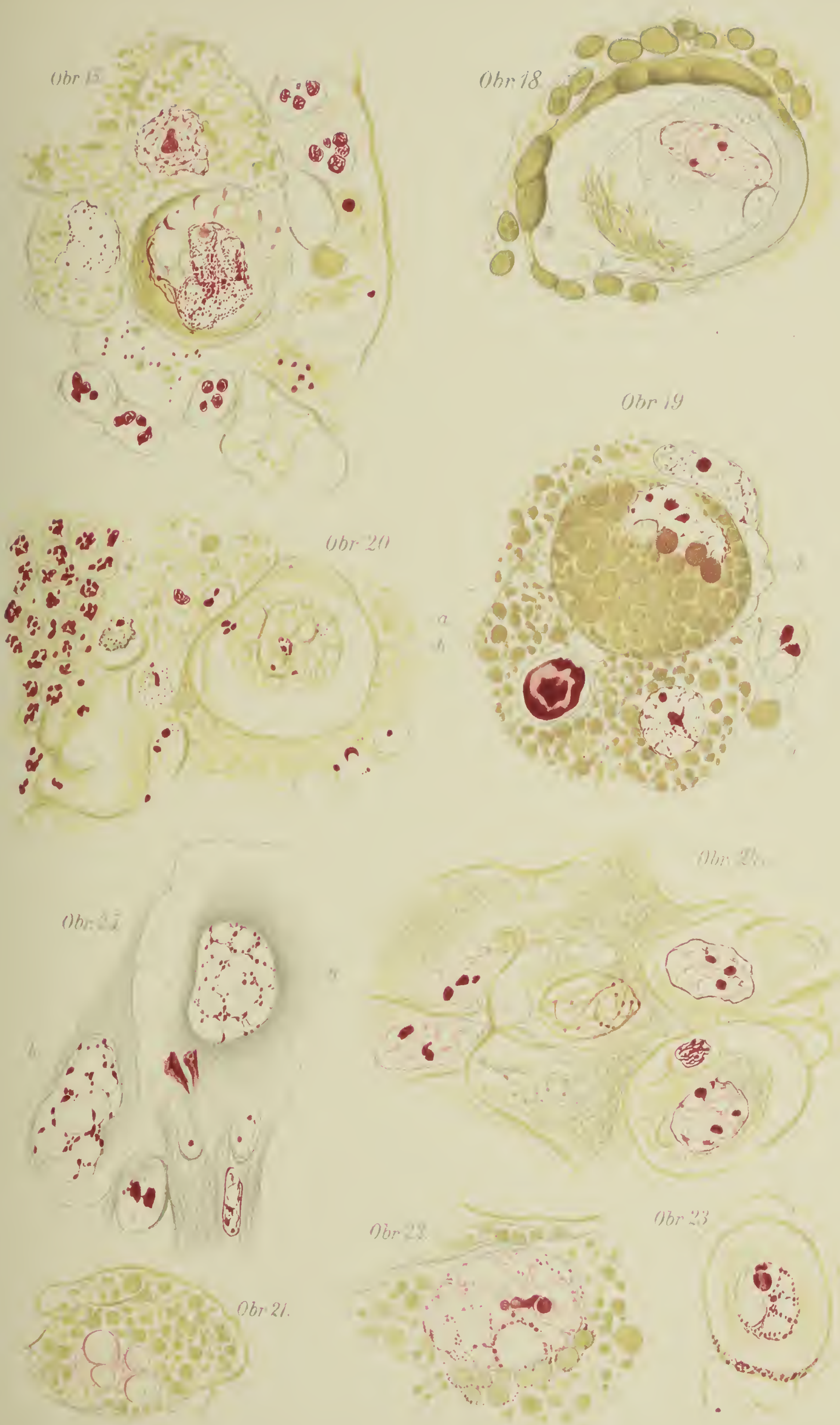
Obr 18
Obr 19
Obr 20
a
b
Obr 21.
Obr 22
Obr 23

Obr. 26.

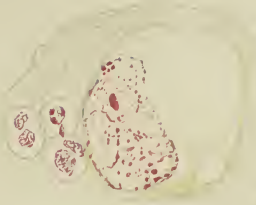

Obr. 27.

Obr. 28.

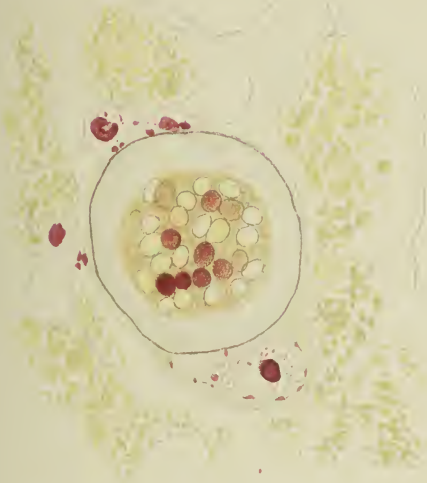

Obr. 29.

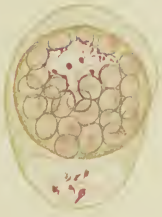

Obr. 30.

Obr. 31.

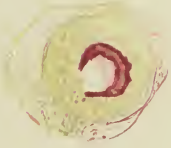

Obr. 32.

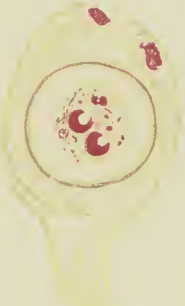

Obr. 33.

Obr. 35.



Obr. 36.

Obr. 37.

Obr. 38.

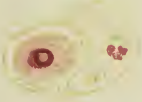

Obr. 34.

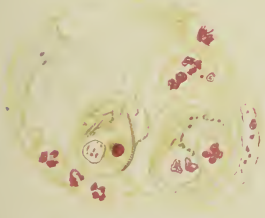

Obr. 39.

Obr. 40.

Obr. 44.

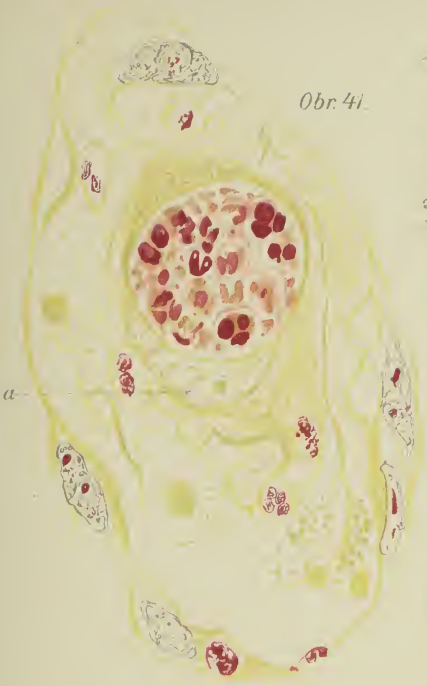

Obr. 41.

Obr. 45.

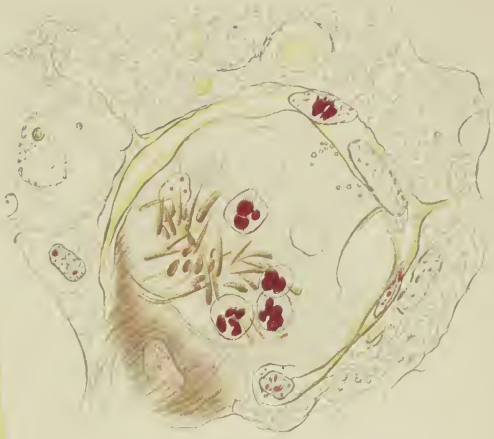

Obr. 42.

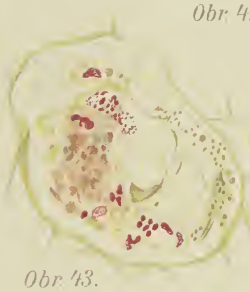

Obr. 43.

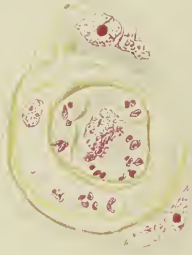

Obr. 48.

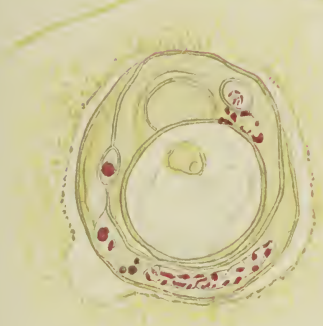

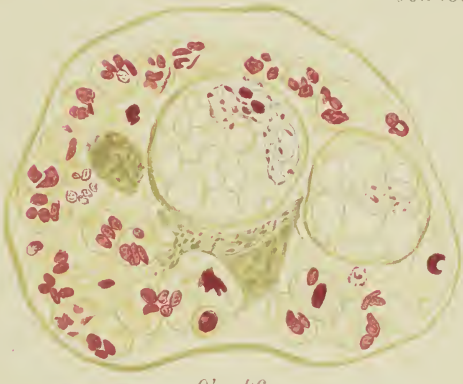

Obr. 46.

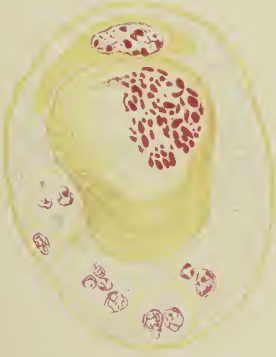

Obr. 49.



Obr. 47.

Obr. 50.

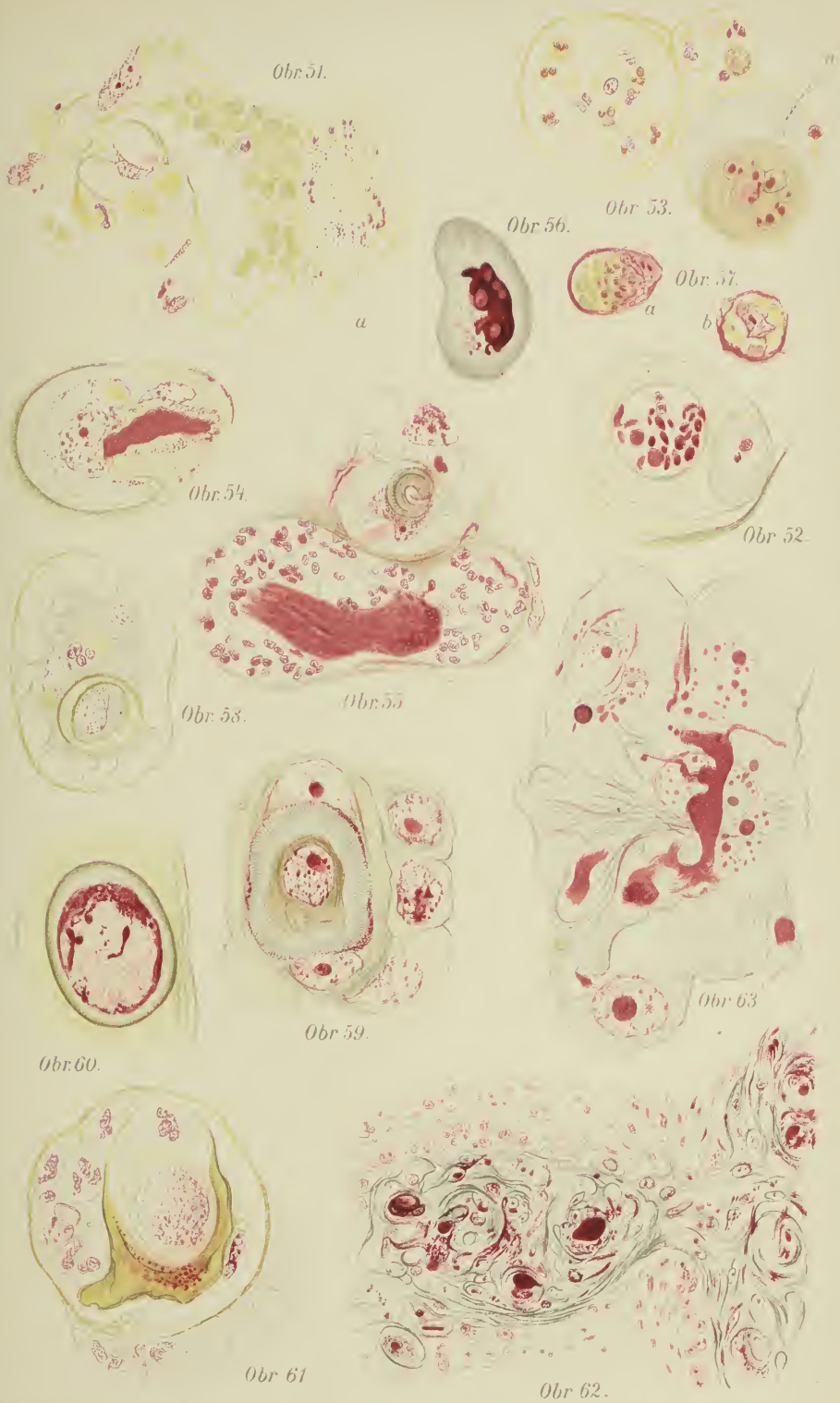
Obr. 51.
a
Obr. 53.
Obr. 56.
Obr. 57.
a
b
Obr. 54.
Obr. 52.
Obr. 55.
Obr. 58.
Obr. 63
Obr. 59.
Obr. 60.
Obr. 61
Obr. 62.

Obr. 64.

Obr. 65

Obr. 66

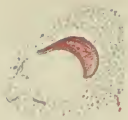

Obr. 67.

Obr. 68



Obr. 70.

Obr 71.

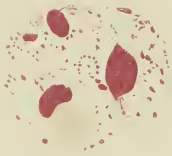

Obr. 69

Obr. 72

Obr 73.

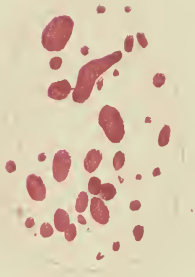

Obr. 74.

Obr. 76.

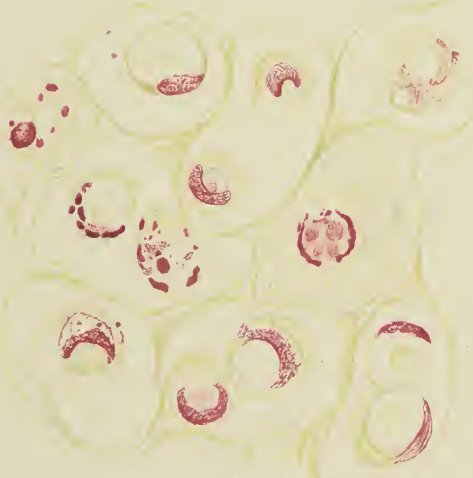

Obr 75.

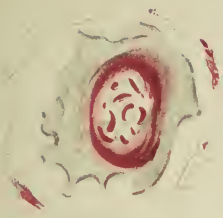

Obr. 77.

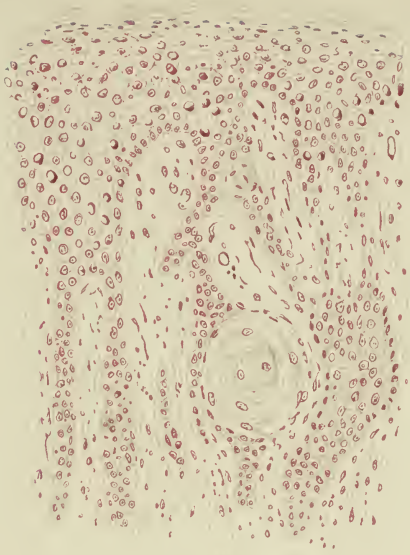

Obr. 79.

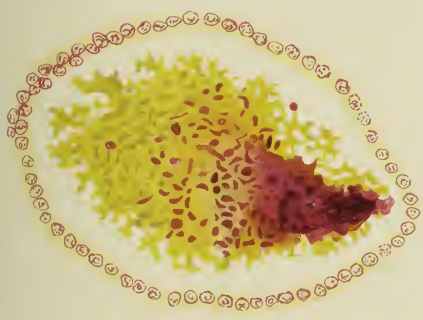

Obr. 78.

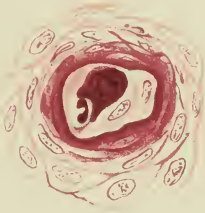

Obr. 82.



Obr. 80.

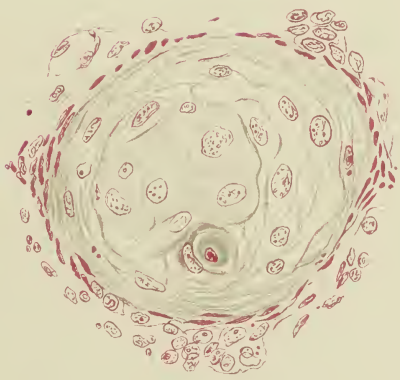

Obr. 81.

ROZPRAVY
ČESKÉ AKADEMIE CÍSAŘE FRANTIŠKA JOSEFA
PRO VĚDY, SLOVESNOST A UMĚNÍ V PRAZE.

ROČNÍK II. TŘÍDA II. ČÍSLO 39.

O AKTINOMYKOSE.

DÍL PRVNÍ.

PODÁVÁ

PROF. DR. JAROSLAV HLAVA

A

DR. IVAN HONL,

ASSISTENT ÚSTAVU PROF. DRA. HLAVY.

(PRÁCE Z ÚSTAVU PATHOLOGICKO-ANATOMICKÉHO PROF. DRA. JAR. HLAVY.)

(SE ŠESTI VYOBRAZENÍMI.)

PŘEDLOŽENO DNE 27. ČERVNA 1893.

V PRAZE.
NÁKLADEM ČESKÉ AKADEMIE CÍSAŘE FRANTIŠKA JOSEFA
PRO VĚDY, SLOVESNOST A UMĚNÍ.
1893.

Tiskem J. Otty v Praze.

V poslední době poskytnuta nám byla příležitost častěji na pitevním stole viděti onemocnění aktinomykotické. Tak pitváno v ústavě našem v krátké době po sobě 5 mrtvol aktinomykosou různě lokalisovanou stižených.

Krátké vylíčení případů pitvaných v pathol. anat. ústavu českém:

I. *Kateřina Opočenská*, dodána z kliniky p. prof. Janovského 18. dne července 1891.

Poznání pitevní:

Aktinomykosis lokalisovaná v podkožním vazivu a v intermuskularních prostorách do hloubi pokračující na krku a na zádech ve formě chronického zánětu ulcerosního, pokračující podél páteře krční v cavum retropharyngeale, do mediastina zadního a na oba hroty plicní. Nádor sleziny tuhý. Degenerace ledvin a jater. Excessivní anaemie povšechná. Oedem plic terminální.

Výtah z protokolu.

Na krku, hlavně v týle vedle okraje m. cucullaris na obou stranách malé otvory, nerovných okrajů zaviolovělých, místy značně již retrahovaných, s pokožkou okolní vtaženou. Hmatem konstatujeme místy konsistenci sklerotickou. Otvory vedou do klikatých píštělů vystlaných vrstvou granulační asi 1 *cm* silnou, šedoviolovou, cevnatou a obsahující hnis zažloutlý, místy chokoladovitý se žlutavými zrníčky a drobty tkaně. Podobně i na zádech mezi lopatkami až k bedrům pozorujeme vedle četných, leč větších podobných otvorů a píštělí celé pruhy violové, poloválcovité, nad niveau kůže vyrůstající, klikaté a dělící se, barvy špinavě červenoviolové, nad nimiž pokožka se maceruje a v cárech epithel se odlupuje. Při nářezu shledáváme v těchto pruzích opět chodby

píštělovité se stěnou ze sklerotického bílého vaziva vystlanou opět granulacemi a obsahující hnis se zrnky. Podobné chodby průměru malíku táhnou se nejen v podkožním vazivu ale i v intermuskularním a všude podle jich průběhu vazivo okolní, ať již podkožní ať již intermuskulární, i fascie zmohutnělé ve tuhé sklerotické vazivo značné tloušťky, bílé barvy. Svalstvo na těch místech bledě růžové, prosáklé a zvláštního lesku. Obě plíce nad lalokem horním velmi pevně srostlé s pleurou kostalní; po obtížném odloupnutí pleury kostální konstatujeme zdrsnatění žeber. Při praeparování útrob krčních nalezeno, že těsně při páteři krční táhnou se provazce sklerotického mohutného vaziva a v něm opět píštěle a abscessy. Čím níže k hrudníku tím více a více abscessy nad vazivem převládají, až při obratlích horních hrudních a kolkolem hrotů plicních shledáváme splývající dutiny a chodby s hojnými granulacemi, rovněž i ve vazivu perioesaphagealním i peritrachealním. Oba hroty plicní jsou úplně proměněny ve vazivo sklerotické, břidlicové, v němž táhnou se světlejší pruhy prosvítající. V této tuhé tkani, jež místy konsistence chrustavkovité dostupuje, jsou malé dutinky, v nichž obsažen hnis s drobty a zrnečky. Ostatní tkaň plicní jest rarefikována, atrofická, anaemická i oedematosně prosáklá.

II. *Klejzar Václav*, 28 r., cukrář, z I. odd. interního, dne 6. června 1892.
Diagnosa pitevní:
Četné abscessy aktinomykotické v játrách. Abscessus subphrenicus actinomycoticus. Perforace bránice. Pleuritis hnisavá. Úplná kompresse plíce pravé. Embolie arterie pulmonalis laloku dolejšího levého. Trombus venae portae. Abscessy ve žlazách mesenterialních. Colitis pseudomembranacea. Nádor sleziny akutní.

Výtah z protokolu.

Hrudník klenutý, v dolních částech rozšířený. Břich, hlavně nadbřišek, nadmutý. Bránice v pravo u 7., v levo u 6. žebra. V hrudníku na pravo tekutina zažloutlá, chovající četné vločky hnisavě fibrinosní. Plíce pravá komprimovaná úplně exsudatem, pleura hojným hnisavě fibrinosním povlakem pokryta. Tkaň plic chabá, bezvzdušná, barvy břidlicové. Plíce levá volná, pleura nad lalokem hladká, na dolním a sice na jeho konvexitě jizva vtažená, bělavá, zatvrdlá, pleura nad tím ztluštělá. Tkaň plic vzdušná prosáklá. Na místě odpovídajícím místu vtažení ložiska zvápenatělá. V basalní části diffusní ložisko tmavočervené, v centrum hnisavé (zhnisalý trombus). — V srdečníku něco tekutiny serosní zkalené, obsahující hnisavě fibrinosní vločky. — Srdce přiměřené velikosti, na epicardu při velkých cevách zcela jemný povlak fibrinosní. — Ductus choledochus průchodný, ductus cysticus též. Ve žlučníku sliznice nastříknutá; v okolí ductus cysticus značné zduření, které na průřezu se jeví jako žláza portalní. V porta hepatis nalézáme ve vena portae thrombus úplně světlost cévy obturující, místy dosti přiléhající k intimě, povrch thrombu hladký, hnědočervený, na průřezu vrstevnatý, v centralních partiích žádný rozpad. Z tohoto thrombu lze vniknouti sondou do velikého abscessu nalézajícího se

zrovna v porta hepatis. Stěny abscessu nerovné, bělavé, bez zřetelné hranice přecházející ve stěny abscessu. Po odpraeparování dolních stěn vidíme, že z abscessu tohoto vedou v různých směrech do tkaně jaterní rozšířené, jemné žlučovody, vyplněné ikterickým hustým hnisem. V ostatní tkani jaterní pak vidíme rozsáhlý abscess velikosti pěsti uložený v pravém laloku, který kommunikuje s oním v hilu se nalézajícím. Nad tímto abscessem jest serosa jater částečně slepená s bránicí, mezi bránicí a povrchem jater opouzdřený abscess, který bránici perforuje; otvor v průměru as 2 *cm*, okraje nerovné, nekrotické. V ostatní tkani jaterní roztroušené četné miliarní a splývající abscessy aktinomykotické. — V colon transversum nalézáme četné defekty ve sliznici okrajů pigmentovaných, podminovaných, jen místy infiltrovaných; spodina defektů úplně hladká a taktéž pigmentovaná; sliznice v nejbližším sousedství defektu až na značnou pigmentaci nejeví žádných změn. Četné žlázy mesenterialní jsou zduřelé, některé z nich až zvící velkého ořechu lískového; průřez žlaz představuje se jako abscess. —

Process ten probíhal asi tak, že nejprve nastala infekce sliznice tlustého střeva, odkud actinomyces vnikly jednak do žlaz a způsobily ony hlízy, zejména v mesenterialních paketech, jinak větvemi vrátnice zaneseny byly do hilu jaterního i do jater samých. Vzniklá hlíza jaterní provalila se pak do cavum subfrenicum a dutiny pleuralní.

III. *Hermína Hládková*, 30letá služka, dodána 25. června 1892 z kliniky chirurgické p. prof. Maydla. (Sekci provedl prof. dr. Obrzut.)

Poznání pitevní:

Četné píštěle aktinomykotické v levé straně hrudníku, kommunikující s dutinou pleuralní. Pleuritis actinomycotica levostranná. Pneumonie hnisavá aktinomykotická laloku dolejšího levého a částečná kompresse. Perisplenitis fibrosa actinomycotica. Pericarditis chronica adhaesiva, ložiska aktinomykotická mezi listy pericardu. Usura páteře, periostitidy kostalní akt. Colitis et ileitis diphteritica. Amyloid follikularní sleziny. Atrofie pigmentová jater. Oedem končetin dolních.

Výtah z protokolu.

Na hrudníku jest pravá strana více klenutá než levá, na levé straně v krajině axillarní nacházíme píštěle okrajů lividních podminovaných; podobné píštěle nacházejí se na zádech. Stěny těchto píštělů tvořeny jsou tkaní křehkou; při tlaku vytéká z otvorů tekutina žlutavězelená a v ní velice četná nažloutlá různě velká zrníčka.

Ve vazivu podkožním nad hrudníkem levým nalézáme píštěle kommunikující s defekty v kostech; též mezi svalstvem interkostalním a pleurou nalézáme píštěle odpovídající 2. a 3. prostoře mezižeberní. Plíce levá přirostlá v celém objemu. Pleura kostalní ztluštělá v částech zadních, skrze celou táhnou se žlutavé granulace místy rozměklé se žlutavými hmotami. V těchto granulacích nalézáme četná žlutá zrníčka. Místa rozměklá kommunikují s píštělemi ve vazivu podkožním. Pleura pulmonalní také ztluštěná, v částech ba-

*

salních srostlá s pleurou kostalní; místy vidíme podobné granulace rozměklé. Na průřezu laloku horního shledáváme ložiska břidlicově indurovaná, centrum těchto ložisek je sesýrovatělé, obsah kašovitý, špinavě šedý. V laloku dolním tkaň skoro bezvzdušná; v části basalní nachází se mohutný infiltrát v podobě žlutavých pruhů, které táhnou se k hilu plic a skládají se ze řady miliarních i větších ložisek žlutavých. Hořejší partie tohoto laloku bezvzdušné, atelektatické. Pericard s epicardem srostlý, mezi nimi nad horním okrajem pravé komory ložisko hnisavé, jehož stěny infiltrovány jsou zrníčky žlutavými. Ve hrotu srdce nacházíme uzlíky, na průřezu žlutavé. Na těle obratlů hrudních a hořeních lumbalních vidíme usuru periostu. Na sliznici střeva tlustého jemný povlak žlutavý (difteritický), v části dolejší malé follikularní vřídky. V coecum na výši řas četné defekty, značná injekce. Při konci ilea značně překrvená sliznice, četné haemorrhagie. Ve střevě tlustém sliznice nastříknutá, zduřelá, četné haemorrhagie. Ve výši řas pseudomembrany difteritické.

IV. *Svoboda Antonín*, 19letý, truhlář, zemřel na I. interní klinice.

Diagnosa pitevní (6 února 1893):

Pneumonia lobi infer. dextri abscedens. Abscessus subphrenicus. Pericarditis fibrinosopurulenta. Perforatio diaphragmatis a kommunikace abscessu subphrenického s abscessem plicním. Degeneratio parenchymatosa organorum.

Výtah z protokolu.

Vazivo podkožní obsahuje mírně tuku, svalstvo hnědočervené. Bránice v pravo mezi 5.—6. žebrem, v levo u 6. žebra. Plíce nepokrývají srdečníku. V srdečníku mnoho hustého, šedožlutavého výměšku, jenž hlavně ve vrstvách dolejších jeví se zřejmě hnisavě fibrinosním. — Srdce je hrbolaté, pokryté fibrinosním výměškem v podobě četných polypů a nepravidelných hrbolů. Plíce levá je stlačená, těžká. Pleura na předním okraji laloku dolejšího zkalená, s povlakem fibrinosním, jinde je hladká, tenká, protkaná tečkovitými haemorrhagiemi. Tkaň v laloku horním vzdušná, v dolením atelektatická. Ve tkani předního okraje diffusní haemorrhagická infiltrace. Průdušinky barvy červenavé, normalně široké. Plíce pravá přirostlá v celém objemu. Na průřezu v horním laloku tkaň vzdušná prosáklá. V laloku dolním méně vzdušná, pevná a tuhá. Na bási pak je tkaň hnisovitě infiltrována; nalézáme tu pak jednak roztroušené abscessy, jednak pruhové hnisavé infiltráty. Při předním okraji tkaň úplně rozpadlá ve hlízu, jež perforuje bránici ku játrám. Pod bránicí pak nalézá se ložisko hnisavé, velikosti malé dlaně, souvisící s otvorem perforačním v bránici a uzavřené na okrajích fibrinosní adhaesí serosy jaterní a bráničí. — Slezina mírně zvětšena, pulpa sporá, barvy hnědočervené.

Při vyšetření mikroskopickém shledány v hnisu vlákna bez kyjí, a histologickým následným vyšetřením konstatováno, že se jedná o *aktinomykosu*, jejíž místo invase asi snad hledati jest v plících.

V. *Linger Emanuel*, 33 roky stár, pitván 30. května 1893, dodán z I. kl. int.

Diagnosa pitevní:

Aktinomykotická hlíza retroperitonealní probíhající podél páteře bederní vzhůru až k 10. obratli, dolů do obou fossae iliacae. Perforace píštělovitá nad krajinou cristae ilei pravou do podkožního vaziva lumbalního. Pokračování infiltrátu do dutiny pleuralní na straně pravé i do laloku dolního pravého. Pleuropneumonia actinomycotica téhož laloku zadních částí. Caries actinomycotica obratle 3. bederního. Oedema pulmonum. Colitis difteritica.

Z protokolu pitevního vyjímáme.

V zadu nad pravou crista ossis ilei asi 1 *cm* nahoru, 5 *cm* od páteře nalézáme incisi $4^1/_2$ *cm* dlouhou sahající do podkožního vaziva až na fascii. Druhá incise sahající taktéž do podkožního vaziva vedena jest šikmo rovnoběžně s 11. žebrem asi 4 *cm* od páteře. Při odpraeparování kůže krajiny lumbalní i dolních žeber nalézáme podkožní vazivo neobyčejně skleroticky ztluštělé, četnými klikatými chodbičkami tlouštky brka i prstu protkané; stěny jich tvořeny jsou bílým vazivem, vnitřní plocha vyložena granulacemi červenohnědými; v lumen žlutavý hustý zrníčky promíšený hnis. Větší píštěle nad pravou crista ilei i menší kommunikující s abscessem iliacalním. Podobně hořejší chodbičky kommunikují skrze sval lumbalní s abscessem lumbalním. V obratli třetím bederním pod ligamentum lumboinguinale anticum nalézáme cavernu velikosti lískového ořechu vyplněnou obsahem hustým, zlomky trámečků kostních i chabými granulacemi. Caverna ve předu kommunikuje zejména se strany levé s abscessem paravertebralním. Tělo obratle v celém průběhu na obou stranách nahlodáno. Lateralní plocha těla obratle 2. bederního zbavena periostu, hrbolatá, jinak periost obratlů bederních i dolních hrudních značně ztluštělý. Thrombosa obou venae iliacae, zejména pravé. Plíce pravá fixována v zadní části a ad basim laloku dolního vazivem sklerotickým; pleura na místech těchto až 8 *mm* tlustá. Ve hrotu plic ložisko zkřídlovatělé, staré, opouzdřené tkanivem břidlicovým. Tkaň laloku horního a středního vzdušná, značně prosáklá; tkaň laloku dolního ve předních a horních částech vzdušná a prosáklá, ve zadních a dolních bezvzdušná a přeměněná ve vazivo sklerotické konsistence chrustavkovité, v němž probíhají ztluštělé a rozšířené cévy. Ad basim a v zadních částech v tomto vazivu četná ložiska žlutavá velikosti bohatého hráchu, centralně rozměklá, jevící místy pruhovité infiltráty tkáně rozpadávající. Psoas jest destruován ve povrchních vrstvách tvoře stěnu hlízy nerovnou, hrbolatou, pokrytou žlutohnědou hmotou mazlavou, pod níž nalézáme vrstvu sklerotického bílého vaziva. Hlíza ta má příční průměr v části bederní 6 *cm*, v předu tvoří stěnu její vazivo retroperitonealní a silně ztluštělé peritoneum. Ve vazivu zřetelné píštěle klikaté vyplněné žlutým hustým hnisem, v němž bělavá drobtovitá zrnka nalézti možno. Po straně levé hlíza jest větších rozměrů a rozrušuje horní část psoatu, táhne se podle aorty a páteře v úzkém pruhu nepravidelně až k bránici, nad

kterouž basis plíce jest fixována. Ad basim plíce levé ve tkani caverna velikosti lískového ořechu opouzdřená žlutou membranou.

Případy uvedené již makroskopicky jasně daly se prohlásiti za aktinomykotické, jen v případě IV. zapotřebí bylo vyčkati vyšetření mikroskopického i histologického, jež ostatně provedeno v každém z vylíčených případů. Vedle toho ochotně k disposici dán nám byl veškeren materiál nemocných, léčených (5) na české chirurgické klinice, začež rádi tuto chéfu kliniky té slovutnému *p. prof. Maydlovi* povinně dík činíme

Ve všech těchto případech využitkovali jsme všestranně materiálu nám velmi vítaného jak se stránky anatomické tak i bakterioskopické; s této hlavně proto, jelikož neměli jsme za definitivně ukončenou otázku, kam útvar »actinomyces« zařaditi máme, jakož i případné doplnění známostí — dosud málo určitých — o biologii parasita tohoto lákalo nás ke studiu i v oboru tomto.

V této prvé části sděliti hodláme o našich pokusech, vykonaných na zvířatech různých species buď zrníčky isolovanými a propláchnutými v bouillonu neb tekutině Raulinově neb fysiologickém roztoku, jednak s aktinomykotickou substancí in toto, t. j. tkanivem + zrníčka; ve druhé části sdělíme obšírně o našich kultivačních pokusech aktinomykosy všestranně provedených na umělém substrátu živném a o aktinomykose se stránky anatomické.

Před započetím systematického studia prvního thematu našeho shledali jsme v literatuře, že vlastně nejpřednější otázka, zda vůbec aktinomykosu možno zrníčky ze člověka neb zvířete na zvíře přenésti, není nade vši pochybnost rozluštěna.

První experimenty tímto směrem provedl Johne.[1]) Týž konstatovati chtěl již r. 1880, že po vpravení malé části volných zrnek ať do subkutanního vaziva ať do dutiny břišní povstávají po 1 neb 2 měsících malé i větší nádorky, na nichž vlastní vzrůst poznati se dá a jež někdy ve svém centru chovají transplantované kdysi druzy aktinomykotické. Udání tomuto však nepřičítáno nikde nejmenší váhy a všeobecně má se za to, že v experimentech Johneových — jak hlavně Bostroem[2]) vyvodil — jednalo se o pouhou demarkaci cizích těles, o jakési opouzdření druz vočkovaných. O dvě léta později vydal Ponfick[3]) monografii o aktinomykose, jež — jak napřed již uvádím — opět Bostroemem doznala nepříznivého přijetí. Na tomto místě zajímají nás prozatím pouze experimenty Ponfickovy vykonané se zrníčky a aktinomykotickou substancí in toto. Autor krmením dobytka hovězího aktinomykotickými hmotami docílil resultátů negativních; za to však očkováním do dutiny břišní, podkožně a intravenosně vyvolal po uplynutí *prvního* měsíce nádorky se zrníčky charakteristickými.

Udání tato nezdála by se ovšem pravdě nepodobná, pozbývají však na ceně, přihlédneme-li k pokusům Ponfickovým blíže. Autor tento udaje svoje o neklamném přenesení aktinomykosy basiruje hlavně na 3. pokusu. (Ponfick,

[1]) *Johne,* Centralblatt für die med. Wiss. 1880. Nro. 48.

[2]) *Bostroem,* Untersuchungen über die Actinomykose des Menschen. Jena 1890. S. 180.

[3]) *Ponfick,* Die Actinomykose des Menschen, eine neue Infectionskrankheit. Berlin 1882.

str. 79.) V případě tomto, kde aktinomykosa implantována byla do cavum abdominis, konstatovány *metastasy* v plících!

Na str. 79. čteme, že do dutiny břišní asi osminedělního telete vpraveno 12 čerstvých kostkovitých kousků tkaniva, že 7. dne potom témuž zvířeti vpraveny podobné částice pod kůži levé krajiny podčelistní, že 99. den po první implantaci následovalo nové infikování téhož zvířete čerstvými částkami pod kůži pravé krajiny krční, načež pak zvíře při úplné euforii 210. den po 1. zábyvu usmrceno bylo. Sekční nález jest obšírně a tučně podán na str. 79., čteme tu pak, že se nalezly četné velké (21) a mnoho malých masovitě špekových uzlů v předstěře, pseudomembrany (str. 80.) mezi různými útrobami jakož i na serose čelnějších orgánů břišních. Četné velké a mnoho malých uzlů nádorovitých nalézá se v subkutanním a intermuskulerním tkanivu pravé podčelistní a krční krajiny. *Četné velké i malé, až miliarní ložiska v obou plících jednotlivé centralně změklé.* Na str. 82. pak tvrdí Ponfick, že ložiska plicní sekundarně vyvinula se zde po zavlečení substance aktinomykotické. Na základě toho ovšem čtenář uznati by musil, že ony uzlíky v plících objevené metastasou z dutiny břišní povstaly. Čteme-li však i pod čarou, tu na téže str. 80. pod značkou 2), dostane se nám vysvětlení těchto domnělých metastas v plících. Doslovně čteme: »Gleichzeitig wurde eine Reihe kleiner Geschwulstfragmente, in Kochsalzlösung suspendirt, in die rechte Vena jugularis eingespritzt.« Poznámka tato dostatečně charakterisuje celé pojednání Ponfickovo.

Další pokusy provedl r. 1873 Israel;[1]) týž očkoval malý kousek tkaně aktinomykotické z primarní aktinomykosy plicní lidské do dutiny břišní králíku. Domnívá pak se Israel, že pokus jeho positivním resultátem se honosí a že poprvé podán přesný důkaz o přenosnosti aktinomykosy ze člověka na zvíře. Podotýkajíce jen, že o vlastnosti druz jakož i tkaniva je obklopujíciho v publikaci Israelově praecisních udajů postrádáme, jakož i že zvíře k experimentu užité, t. j. králík, dle našich zkušeností, jak později uvedeme, jest proti aktinomykose immunní, připomínáme, že Bostroem po pečlivém studiu práce Israelovy považuje domněle vyvolanou affekci u králíka tohoto za zbytky očkovaných odumřelých druz.

Na 4. místě stojí pokus Rotterův,[2]) jenž opět na králíku, tedy opět na nevhodném zvířeti pro aktinomykosu, provedl experiment tím, že kousek ložiska z aktinomykosy kožní očkoval do dutiny peritonealní, načež pak zvíře po $^1/_2$ roce zabito bylo. Při sekci nalezeno 20 nádorků špendlíkové hlavičky neb lískového ořechu velkých, v nichž nalezeny druzy jenom v nádorcích malých, kdežto ony tumory, jež jevily velikosti lískového ořechu, pozůstávaly z detritu a hmot hroudovitých. V jednom pak tumoru velikosti hrachu nalezl Rotter původní implantovaný kousek kůže. Druzy pak zde nalezené jsou struktury nejasné a nebarví se více methodou Grammovou, pročež i Rotterem zcela správně za odumřelé jsou považovány. Z nálezu tohoto soudí Rotter, že původní implantovaný kousek byl opouzdřen, ostatní pak nádorky, počtem 20,

[1]) *Israel,* Centralblatt für die med. Wiss. 1883. S. 481.
[2]) *Rotter,* Centralblatt für Bakteriologie 1888.

za novotvary považovati třeba, a jelikož ve svém centru chovaly druzy aktinomykotické, myslí autor tento, že jednalo se o samostatný vzrůst actinomyces. Úvahu tuto nesdílí Bostroem (l. c.) a myslí, že při implantaci zajisté ono očkované ložisko prořízntuto bylo (jinak by ovšem nebývalo bylo poznáno) a tu zdá se Bostroemovi více než pravděpodobno, že při pohybu jeho na kličky střevní jistý počet zrníček vyprázdněn byl, a kdyby jen bývalo 20 druz vypadlo, tak mohlo se právě tolik uzlíků tkaniva velikosti až hrachu kolem těchto cizích těles utvořiti. Tento náhled Bostroemův, že se v tomto případě jednalo o opouzdření zrníček, jest pravděpodobný a oprávněný — ač svědčilo by proti mínění tomuto to, že zrníčka aktinomykotická z těchto malých nádorků dobře se barvila — hlavně na základě našich experimentem nabytých zkušeností, že králík jest rozhodně materiálem méně vhodným pro přenesení aktinomykosy perkutanní i intraabdominalní applikací, pročež i my resultát Rotterův, byť i ne za pochybný, tož přece za nerozhodující považovati musíme.

Podobné ceny jsou i pokusy Hanauovy;[1]) v krátkém sdělení uvádí Hanau, že zrníčky z hnisu provedl s výsledkem přenesení aktinomykotické affekce ve přední komoře dvou očí králičích. V povstalém žlutavém voluminesním tkanivu jednoho oka mohl po uplynutí 1 měsíce pozorovati všechny přechody mezi shluky vlákennými a druzami kyjovitými jakož i přeměnu radierních vláken v kyje ztluštěním substance jejich a změnou vlastností jich tinktorielních. V druhém oku proces tento vedl k zjizvení. Proti positivnímu resultátu tomuto nemožno nám ničeho jiného vytýkati než to, že v našich tak četných pokusech vykonaných, hlavně pokud se týkají oka králičího, vždy konstatovali jsme buď panophthalmitidu, phtisu bulbi neb úplné vstřebání zrníček do přední komory oka vočkovaných.

Tím vyčerpali jsme veškeru literaturu, pojednávající o domněle positivních resultátech implantace zrníček na zvíře. Velká pak řada badatelů docílila výsledků úplně negativních a možno na základě toho asi zcela správně souditi, že *hlavní kriterium o průkazu pathogenity, t. j. umělé vyvolání onemocnění aktinomykotického útvarem pro affekci tuto charakteristickým, stávajícími pracemi vůbec nebylo podáno, aneb že resultáty prací těch jsou velmi pochybné,* ba Bostroem dokonce směle pronesl mínění, že vůbec asi nezdaří se aktinomykosu uměle vyvolati na zvířatech zdravých, obvykle k experimentům užívaných.

Toto tvrzení autora na slovo vzatého ovšem není valně způsobilým navnaditi k dalším pokusům příčiny této se týkajícím, a přiznáváme, že sami započali jsme experimenty s malou nadějí v příznivý výsledek, což se ještě stupňovalo nezdarem prvních četných experimentů. Pravděpodobným se nám zdá na základě našich zkušeností pozdějších, že nezdar pokusů tak četných badatelů i nezdar prvních pokusů našich problému tohoto se týkajících spočívá jednak v upotřebení materiálu nevhodného, t. j. buď dlouho po smrti individua vzatého, buď z hliz starých ne svěžích, neb že materiál očkovací buď

[1]) *Hanau,* Correspondenzblatt für Schweizer Aerzte 1889.

smíšen byl náhodou látkami desinfekčními byť i v nepatrném množství, neb že materiál ten po delší dobu ponechán byl v podmínkách nepříznivých, aneb že-užito bylo materiálu silně rozředěného, neb hnisu, jenž obsahoval hojně kokků pyogenních i jiných bakterií. V našich případech shledali jsme, že vždy to byl stafylokokkus pyogenes albus (jednou pouze st. p. aureus), jenž při applikaci libovolné u většiny pokusných zvířat nedovoloval útvarům aktinomykotickým v těle se uhnízditi a vybujeti, nýbrž že pokusná zvířata následkem infekce mikrobem tímto brzo po očkování zacházela affekcí hnisavou neb septickou. (Tak v našich případech králíci a holubi.) Jako všude jinde i zde zapotřebí jest jakýchsi kautel a routiny, o čemž v krátkosti zmíniti se hodláme.

Tak již třeba voliti zvláštních applikačních method i způsobů přípravy materiálu. My vykonávali applikace do jazyka, dásní, varlete, přední komory, intravenosně, perkutanně, intraabdominalně, intralienalně a intrahepatalně. Než i při volbě pokusných zvířat třeba býti vybíravým. Užili jsme pak různých species zvířecích: žab, holubů, králíků, morčat, psů, koček, prasat, krys, myší, a resultátů příznivých jedině u morčat jsme docílili. Psi, kočky, krysy a žáby jeví nezvratnou immunitu pro přenesení aktinomykosy zrníčky ať hnisem při každé z různých method implantačních. I králíci zdají se býti méně vhodnými: buď zmírají podobně jako holubi affekcí septickou aneb utvořují se, hlavně při očkování do cavum abdominis, na místě inokulačním nádorky naplněné hmotami sýrovitými jakoby atheromatosními, jež snad, ovšem vedle jiných momentů (časté cysticerky, psorospermie), urychlují zánik jich. Očkujeme-li však hnis aktinomykotický, kterému není přimíšeno mnoho kokků pyogenních, králíku per venam auricularem, tu zůstávají zvířata pokusná na živu, aniž by ani po dlouhé době jevila jakýchsi příznaků. Zahubíme-li takové zvíře pak za 4—5 měsíců, tu nenalezneme v těle jeho nikde ničeho, co by svědčilo pro ujmutí se aktinomykosy. Jinak je, zabijeme-li králíka infikovaného po 3—5 nedělích; tu při nekroskopii dá se konstatovati v plících několik (3—5) uzlů tvrdých, buď pod pleurou neb vnitř tkaně plicní, jež na řezu jeví se složeny z massy mazlavé, běložluté, uprostřed měkčí, na periferii kompaktnější. V mikroskopických praeparátech na rychlo konstatujeme vlákna, sem a tam zduřelá, bez kyjí, detritus. V řezech pak (obraz č. 1.) barvených haematoxylinem vidíme, že uzly ty pozůstávají z ložisek, kolem nichž jsou vazivové pruhy; uprostřed detritus, i ještě sporé kyje, zbytky vláken, — jak na obrazu viděti lze. Patrno tedy, že jedná se o demarkaci cizího tělesa, jež se rozpadá a jak jsme se přesvědčili v jiných případech za nějakou dobu úplně zmizí. Králík tudíž nehodí se ani tímto způsobem experimentním k průkazu přenesení aktinomykosy na zvířata; upotřebiti se však dá ke studiu jiné otázky o aktinomykose, o čemž v díle druhém zmíněno bude.

U prasat očkovaných intragingivealně neb intralingualně bylo by snad aktinomykotické onemocnění nastalo, leč zvířata ta pozorována pouze po dobu třínedělní, kterážto doba k vypuknutí charakteristické affekce, jak jsme se později přesvědčili, jest velmi krátkou. Resultátů kladných dosáhli jsme pouze u morčat; avšak i zde rozhoduje valně způsobilosť materiálu upotřebeného.

Nepříznivý jest materiál ze starých hliz pocházející, kde převládají totiž útvary kyjovité nad vláknitým dílem druz. Ve starých těchto druzách ukládají se soli vápenné, což svědčí pro jakousi degeneraci zrnek. Již při vybírání zrnek přesvědčiti se můžeme o tvrdosti zrnek těchto jakož i tím, že zrnka tato nedají se lehce na sklíčku rozetříti; dále v úvahu padá množství pyogenních kokků (stafylokokkus pyogenes albus). Osvědčovalo se nám před vykonáním pokusu vždy:

1. Grammovou methodou i praeparátem bezbarvým přesvědčiti se o stáří druz;

2. plotnami gelatinovými zjistiti kvantitu i kvalitu mikrobů přimíšených.

K experimentům našim užívali jsme materiálu jak ze člověka, a sice jednak hnisu operativně vypuštěného z mrtvol, jakož i materiálu z dobytka. Poslednější v hojném množství dodáván nám byl laskavě supl. prof. drem. Böhmem.)

V našich četných experimentech, k nimž užito bylo 22 králíků, 2 psů, 3 koček, 6 holubů, 4 krys, 4 myší, 2 prasat, 14 morčat, jimž různým způsobem applikována zrníčka neb i tkanivo aktinomykotické, positivních výsledků docílili jsme u 3 morčat očkováním intrakutanním a intraabdominalním.

V následujícím podáváme popis těchto tří.

I. Dne 25./VI. 1892 očkováno morče žlutobílé hnisem aktinomykotickým z mrtvoly Hládkové z kliniky prof. Maydla perkutanně. Teprve po uplynutí $2^1/_2$ měsíce zpozorován byl patrný infiltrát na přední stěně břišní as 1 *cm* od čáry střední, 2 *cm* pod levým žeberním obloukem, který se zvětšoval, až za $3^1/_4$ měsíce po prvotním očkování nabyl velikosti bohatého vlašského ořechu. Popis ze dne 24. X., kdy zvíře demonstrováno ve schůzi *č. l.* odbývané v path.-anat. ústavu českém jest tento:

Pod levým obloukem žeberním prominuje nad niveau okolí místo ohraničení kruhovitého, měřící v průměru $2^1/_2$ *cm*; centrum tohoto nádoru jest dovnitř trychtýřovitě vtaženo a perforováno (obr. č. 2.). Barva nádoru toho jest fialová, konsistence jeho obzvláště na periferii velice tuhá a do zdravého okolí pozorujeme jen pozvolný přechod; od svalu dá se zatvrdlina ta úplně odloučiti. Při mírném tlaku vytéká z ní řídký hnis světle zelený promíšený velice četnými zrníčky, jež někdy v konglomeraty různé velikosti jsou slepeny. Jelikož nádorek tento dá se od svalu odloučiti, jest jisto, že sídlí v kůži neb podkožním vazivu. V pozdějším průběhu nádor ten se nezvětšoval, na objemu jeho ponenáhlu ubývalo utvořením se četných perforací, jimiž hnis stále odtékal a po incisích, které ke kultivačním pokusům vykonány jsou, až za dobu asi 6 měsíců se vyhojil. Zvíře z počátku na váze i výživě ubývalo, později však přibývalo, až úplně se zrestituovalo, aniž by na onom místě, kde nádorek seděl, kromě slabé zatvrdliny skýtalo zvláštního nějakého nálezu. Konečně dne 13./I. 1893. zhynulo náhodou zakousnuto byvši psem. Občas vždy vykonávali jsme z morčete tohoto mikroskopické praeparáty ze hnisu nádoru tohoto buď bezbarvé neb barvené methodou Grammovou. Jelikož pak mikroskopický obraz bezbarvý stává se někdy nejasný tím, že zrnka aktinomyko-

tická těsně na ně přivěšenými lymfoidními, epitheloidními neb buňkami obrovskými obdány jsou, vykonávali jsme bezbarvé praeparáty — jako vždy při vyšetřování aktinomykotickém — tím způsobem, že na sklíčko krycí ku zrnkům přikápli jsme 25% roztoku draselnatého. (Někdy však stává se struktura jich nezřetelnou usazeninami solí vápenných do útvarů kyjovitých, v kterémžto pak případě k získání jasného obrazu odporučuje se přidání solné neb octové vody.) Vyobrazení č. 3. podává nám druzy z aktinomykosy morčete, kdež patrno, že převládají útvary vláknité, ač i útvary kyjovité jsou zřetelnými. O jakési opouzdření materiálu vočkovaného rozhodně zde jednati se nemůže a patrno nade vši pochybnost, že jednalo se o aktinomykosu kožní experimentálně hnisem *a.* vyvolanou, jak tomu dosvědčuje i obrázek mikroskopický (obr. 3.), který zcela připomíná granulační aktinomykotickou tkaň.

II. Morčák černobílý očkován dne 5./X. 1892. zrníčky z morčete I. propláchnutými v bouillonu do dutiny břišní, dásně a varlete. Zrníčka ta před očkováním spočítána, napočteno jich 30, načež pak mírným třením v místě suspendována. Při denním pozorování nebylo znáti na zvířeti žádných zvláštních příznaků, tak zejména na ubývání na výživě, chřadnutí, nechuť, zježení chlupů a j. Dne 2./I. 1893, tedy skoro za 3 měsíce, zvíře pošlo. Při sekci nalezena v pravém hypogastriu *žláza lymfatická zduřelá, 1 cm v průměru, na povrchu a uprostřed změklá, úplně prostoupená četnými zrníčky.* V dutině břišní kličky srostlé s dolní částí levého laloku jaterního. Na průřezu játrami vidíme klínovité hnízdo tkáně jako houbovité a v ní velkou spoustu zrníček a kolem toho hnízda četné proužky i tečky žlutavé ve tkani jaterní (obr. 4.). Slezina zvětšená, $2^1/_2$ *cm* dlouhá, $1^1/_2$ *cm* široká. V plících haemorrhagie. Mikroskopickým praeparátem nebarveným zjištěny útvary kyjovité vedle četných klubíček vlákenných. Grammem vlákna souměrně se barvící. V řezích z jater a ze žlázy lymfatické (obr. 5., 6.) vidíme exkvisitní granulační tkaň provazcovitě uspořádanou, v níž jednotlivá zrnka jsou uložena. Barvení řezu s prospěchem se provádí methodou Grammovou a safraninem (obr. 5.) neb kyselinou pikrovou a fuchsinem (obr. 6.). Bližší uvedeme v histologické stati o aktinomykose, zde jen připomenu, že tato affekce jaterní naprosto nemůže se nazvati demarkujícím zánětem. *Nemůže býti nejmenší námitky proti tvrzení našemu, že v případě tomto jedná se o umělé vyvolání* a. *zrníčky ve žláze lymfatické a v játrách* a že tím i požadavku Bostroemovu metastasy — ač docela nesprávnému — jelikož aktinomykosa u člověka jest lokalním processem — zadostučiněno.

III. V III. případu očkováno bylo žluté morče, mládě stiženého *a.* kožní, dne 29./XI. 1892. hnisem aktinomykotickým. Morče toto zakousnuto dne 13./I. 1893. psem. Při nekroskopii shledáno v omentu ložisko velikosti hrachu, v němž známá zrníčka; pod mikroskopem vidíme jednak druzy s kyjemi, ale i konglomerovaná vlákna bez útvarů hruškovitých. Kromě toho malé ložisko velikosti asi semence v játrách. Z toho, že v ložisku omentálním konstatováno druzy jak kyjovité tak i bez kyjí, jakož i že v játrách vyvinula se metastasa, ač během krátké doby, ani ne dvouměsíční, souditi musíme, že v tomto pří-

padě jednalo se o umělé vyvolání aktinomykosy a o samostatný vzrůst útvarů affekci té vlastních.

Přestáváme na sdělení těchto tří positivních pokusů o přenášenlivosti aktinomykosy — proti nimž, zejména proti II. případu nelze namítati, že by se jednalo o pouhé opouzdření. Konečně nezdá se nám, že leží těžiště v mnohonásobném vyskytání se experimentální aktinomykosy, nýbrž v jakosti pathologických produktů experimentalních, které v našich případech s konstatovanými při lidské i zvířecí aktinomykose souhlasí.

VYSVĚTLENÍ OBRAZCŮ.

Vyobrazení č. 1. Průřez uzlem z plic králíka; původní massa opouzdřená, uvnitř detritus, sem a tam kyje buď příč neb podél proříznuty, zbytky vláken.

» » 2. Aktinomykotický nádorek v kůži morčete (I).

» » 3. Praeparát z kousku nádorku tohoto; barven Grammem.

» » 4. Aktinomykosa jater morčáka. (Přir. velikost.)

» » 5. Řez játrami těmito. Barveno safraninem s následujícím Grammem.

» » 6. Žláza morčáka. Řez barven kys. pikrovou, načež fuchsinem karbolovým.

Actinomycose chez l'homme.

Par MM. **Hlava** et **Honl**.

(Résumé.)

Les auters ne sont pas d'avis que les travaux relatifs à la transmission de l'actinomycose expérimentale publiés jusqu'à ce jour en aient démontré l'inoculabilité. Ayant à leur disposition cinq cas d'actinomycose humaine de l'institut pathologique les auteurs s'en sont servis pour résoudre le problème en question. Les espèces d'animaux et les modes d'application (d'inoculation) étaient variés. Quelques animaux (chien, chat, rat, grenouille) sont complètement immuns; d'autres animaux ne sont pas propres à ces expériences. Le lapin, notamment, succombe à une affection séptique, ou bien il se forme dans le point d'inoculation des tumeurs remplies de masses athéromateuses. Lorsq'on injecte aux lapins par la vaine auriculaire un pus actinomycotique pas trop chargé de coccus pyogènes, les animaux n'en succombent pas. Quand on les tue au bout de 3—5 semaines on constate bien quelques granulations dures localisées dans les poumons. Leur corps est constitué d'une masse visqueuse jaune-blanchâtre ramollie au centre, la périphérie en est plus compacte. À l'examen microscopique de ces granulations (fig. 1. hématoxyline) les granulations présentent des foyers du tissu conjonctif au milieu desquels on constate un détritus, des crosses en nombre restreint et quelques débris de filaments, autant de phénomènes de démarcation d'un corps étranger. — Cette partie des expériences des auteurs ne confirme point les résultats prétendus positifs des auteurs qui s'étaient servis des lapins. — En outre des animaux il faut choisir la substance d'inoculation. Celle-ci ne doit contenir trop d'organismes pyogéniques et l'âge des grains ne doit être très avancé, et, ce qui importe, il faut prolonger assez longtemps l'obsérvation des animaux. — D'une telle manière les auteurs avaient obtenu une affection typique chez trois cobayes.

1. Actinomycose cutanée dans les parois abdominales (fig. 2.). Au bout de $2^1/_2$ mois on constata dans la parois abdominale une infiltration qui allait en augmentant jusqu'à $2^1/_2$ *cm* de diamètre. Son centre forme une sorte d'entonnoir et est perforé. La consistance en est ferme, surtout à la périphérie, — avec une transition insensible au voisinage. Elle est séparable d'avec les muscles. Ensuite survinrent des fistules avec écoulement du pus riche en grains jaunes.

2. Actinomycose multiple du foie (fig. 4.). L'animal succomba après 3 mois. L'inoculation a été pratiquée dans la cavité peritoniale, dans la muqueuse buccale et dans un testicule. À l'autopsie on trouva dans l'hypogastrium droit un ganglion lymphatique, d'un *cm* de diamètre, ramolli parsemé de nombreux grains. Dans le foie même un foyer cunéiforme spongieux contenant des grains en quantité considérable. Autour du foyer il y a dans le parenchyme du foie de nombreuses travées et traits jaunâtres.

3. Actinomycose de l'épiploon et un foyer des dimensions d'une graine de chènevis dans le foie.

Dans ces trois cas il n'a pas pu s'agir d'une sorte d'enkystement des grains implantés dans le corps, parceque ces processus manifestaient leur nature progressive (inféction secondaire des ganglions, tubercules multiples du foie).

De ces faits tirent les auteurs la conclusion, que l'actinomycose est transmissible de l'homme ou des animaux aux animaux (cobaye) avec tous les caractères anatomiques de cette affection, et croient en avoir apporté la preuve tout à fait positive.

EXPLICATION DES FIGURES.

Fig. 1. Une coupe à travers une granulation au poumon de lapin. La masse d'inoculation enkystée, au milieu du détritus, ça et là des crosses coupées en divers sens, les restes de filaments.

» 2. Une tumeur actinomycotique de la peau de cobaye.

» 3. Une préparation de cette tumeur; coloration d'après Gramm.

» 4. Actinomycose du foie de cobaye. (Grandeur naturelle.)

» 5. Une coupe de ce foie. Coloration: Safranin, puis Gramm.

» 6. Ganglion lymphatique de cobaye. Une coupe colorée avec l'acide picrique et ensuite avec la fuchsine phéniquée.

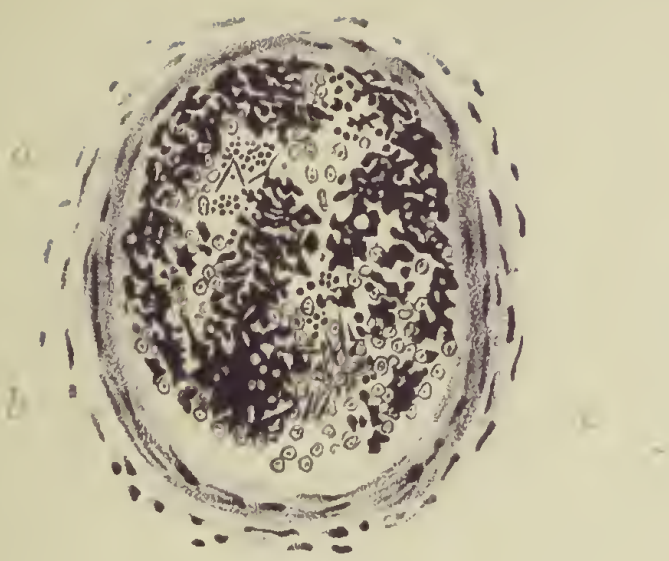

Obr. 1.

Obr. 2.



Obr. 3.

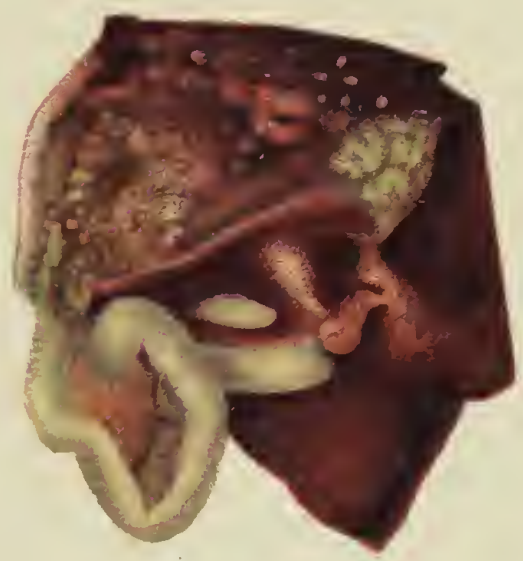

Obr. 4.

Obr. 6.

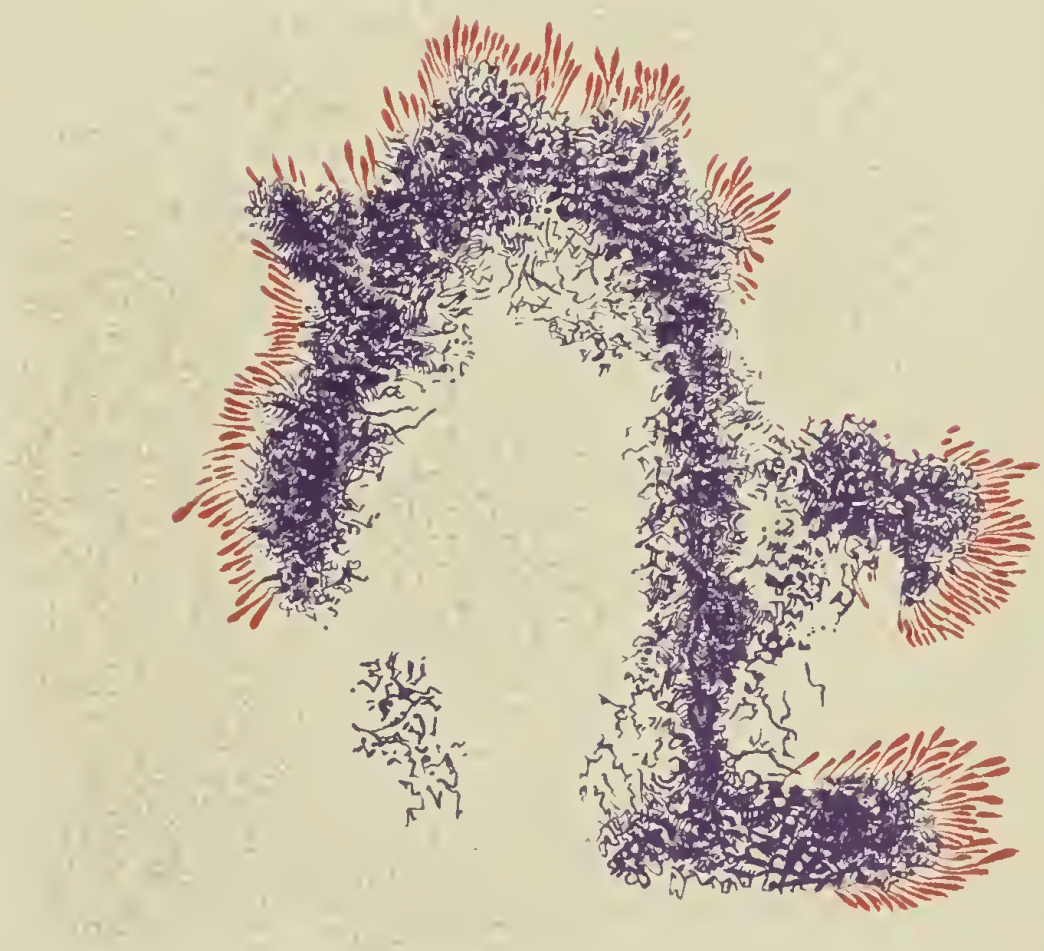

Obr. 5.

ROZPRAVY
ČESKÉ AKADEMIE CÍSAŘE FRANTIŠKA JOSEFA
PRO VĚDY, SLOVESNOST A UMĚNÍ V PRAZE.

ROČNÍK II. TŘÍDA II. ČÍSLO 40.

O NĚKTERÝCH VZÁCNÝCH NÁDORECH A CIZOPASNÍCÍCH OKA.

GLIOMA. PSEUDOGLIOMA. CRYPTOGLIOMA. CYLINDROGLIOMA. CYSTICERCUS SUBRETINALIS TRIPLEX.

PODÁVÁ

PROF. DR. JOS. SCHÖBL.

(SE 5 TABULKAMI.)

PŘEDLOŽENO DNE 3. BŘEZNA 1893.

V PRAZE.
NÁKLADEM ČESKÉ AKADEMIE CÍSAŘE FRANTIŠKA JOSEFA
PRO VĚDY, SLOVESNOST A UMĚNÍ.

1893

Tiskem J. Otty v Praze.

I. GLIOMA.

A. Úvod.

Pojem Gliomu datuje se teprve z doby, kdy inaugurováno bylo Virchowem učení o neuroglii, pojivé čili tmelové to látce centrálního nervstva. Bylať tato tkaň sice již před Virchowem pozorována a sice od Reila [1]) v nervech a od Keuffla [2]) v míše, byla však považována za tkaň fibrosní. Henle,[3]) Bruch a jiní existenci její úplně popírali, Bidder, Kupfer [4]) a jiní její existenci opět potvrzovali. Klebs [5]) považoval ji za geneticky identickou a pouze funkcionelně se lišící od elementů nervových. Virchow [6]) pak roku 1853 ustálil učení o neuroglii a jmenoval z ohraničené hyperplasie téže látky se vyvijející novotvary Gliomy, které pojmenování mimo nepatrné výminky povšechně uznáno bylo a v celém světě téměř se užívá. Gliomy mohou objeviti se všude tam, kde nalézá se neuroglia a tatáž nalézá se, pokud známo, v mozku, v míše, v sítnici, v šišince (conarium), v čivu sluchovém, v žláze kostrcové (Glaudula coccigea) a v nadledvinách (Glaudula suprarenalis).

Co se historie Gliomů sítnicových, které nás zde výhradně zajímají, týče, nelze pochybovat, že novotvary gliomatosní v dobách dávno minulých rovněž tak se objevovaly a od lékařů minulých století pozorovány a léčeny byly, jako za našich dob, avšak popisy těchto případů, v minulých dobách pozorovaných, jsou neúplné, povrchní, ba nejčastěji úplně nepotřebné, a v pojmenování nádorů zhoubných panuje taková konfuse, že nelze při sebe ostřejší kritičnosti

[1]) *Reil* und *Autenrieth*, Archiv für Physiologie 1810.

[2]) *G. T. Keuffl*, De medulla spinali. Dis. Ing. 1810.

[3]) Zeitschrift für rationelle Medicin. B. VII. p. 404.

[4]) Untersuchungen über die Textur des Rückenmarkes und die Entwicklung seiner Formelemente 1857.

[5]) Tumor chorioideae et retinae v. Graefe's A. IX. 2. 253.

[6]) Virchow's Archiv B. VIII. 540; Cellularpathologie. 3. Aufl. 258.

v daném případě rozpoznati, jaký asi nádor ten který pozorovatel před sebou měl.

Potkáváme se u Fabricia, Hildana, Tulpia, Maase, Bartholina a jiných se jmény Fungus oculi, Excrescentia fungosa, Exophthalmia fungosa. Tumor cancrosus, Cancer, aniž bychom v určitém případě tvrditi mohli, jedná-li se o Carcinom, Sarcom nebo Gliom. O jediném z těchto případů, který Bartholinus již roku 1665 popsal, můžeme se s jakousi pravděpodobností domnívati, že jednalo se o Gliom, jelikož se dočítáme, že Bartholinus radí u dítěte nádor i s okem odstraniti, »ne per nervos vitium ad cerebrum perveniret«, která indikace po dnes jest v plné platnosti.

Teprve na počátku našeho století potkáváme se v literatuře s případy, které s plnou určitostí co Gliomy poznati lze

Největší zásluhy o věc tu získal sobě Hirschberg,[1]) který s obvyklou svou pílí a kritičnou důkladností veškerá udání z téže doby našeho předmětu se týkající prostudoval a mimo to četné staré praeparáty klassických případů, které Johannes Müller v Berlínském Museu byl uložil, histologicky prozkoumal, a resultáty tohoto badání ve své výborné práci o Gliomech sítnicových uložil. Těmito pracemi bylo nezvratně dokázáno, že to byl Wardrop,[2]) který první více případů Gliomů popsal, a sice roku 1809 pod jménem »Fungus haematodes«. Krátce na to, roku 1820, popsal Travers[3]) podobný případ u malého dítěte.

Na to sledovaly roku 1821 publikace od Schneidera[4]) a Lercheho.[5]) Pak roku 1823 od Haaseho[6]) pod jménem »Fungus medullaris«. Panizza[7]) popsal více případů pod tímtéž jménem, první roku 1826. Téhož roku jeden případ Chelius.[8]) V letech třicátých potkáváme se především s publikacemi Wellera,[9]) Makenzieho,[10]) v. Ammona[11]) a Seiferta,[12]) kteří Gliom pode jménem Markschwamm popisují; pak sledují publikace Lawrence,[13]) Linkeho[14]) a Donegana.[15]) Na počátku čtvrtého decennia shledáváme Gliom u Sichela[16]) popsaný co Encephaloid, který výraz již dříve Laenec byl zavedl. Dále pak v letech čtyřicátých potkáváme se s tolika již publikacemi o Gliomu, že tu je již zejména uváděti nechceme, a v době nejnovější již se publikují pouze zvláště zajímavé

[1]) *Hirschberg,* Der Markschwamm der Netzhaut. Eine Monographie. Berlin 1869.
[2]) *J. Wardrop*, On fungus haematodes. Edinburgh 1809.
[3]) *Travers*, Synopsis of the diseases of the eye. London 1820.
[4]) *Schneider,* Dissertatio de fungo haematode. Berol. 1821.
[5]) *Lerche*, Vermischte Abhandlungen Petersburg 1821.
[6]) *Haase,* Dissertatio inaug. de fungo medullari. Berol. 1823.
[7]) *Panizza*, Sul fungo midollari del ochio. Pavia 1826.
[8]) *Chelius*, Chirurgische Kupfertafeln. Weimar 1826.
[9]) *Weller,* Krankheiten des Auges 1830.
[10]) *Makenzie,* Praktische Abhandlungen 1832. (Překlad z anglického.)
[11]) *v. Ammon*, v. Ammon's Zeitschrift für Ophthalmologie 1830.
[12]) *Seifert,* Dissertatio inaug. de fungo oculi 1833.
[13]) *Lawrence,* A Treatise on the diseases of the eye. London 1833.
[14]) *Linke*, Tractatus de fungo medullari oculi. Lipsiae 1834.
[15]) *Donegana*, Nachgelassene Abhandlungen von Markschwamm 1834.
[16]) *Sichel*, Iconographia 1841.

případy, ostatní se pouze statisticky registrují. Mimo již uvedené výborné práce o Gliomu od Hirschberga, zmíniti se musíme ještě o dvou, taktéž velmi dobrých a záslužných větších pracích, které vydal Knapp [1]) roku 1868 a Gama Pinto [2]) 1886.

Co se anatomického nálezu makroskopického týče, rozeznáváme především:

1. Glioma circumscriptum, který nádorkovitě vzrůstá a sice buď na vnitřním povrchu sítnice do prostory sklivcové, při které formě se sítnice obyčejně neodchlipuje; neb na zevnějším povrchu téže blány mezi ní a cévnatkou, kde pak obyčejně záhy nastává odchlípení sítnice. V prvním případě mluvíme o Glioma circumscriptum endophytum, v druhém pak o Glioma circumscriptum exophytum.

2. Glioma diffusum, který se šíří více plochovitě do sítnice, jako infiltrát. Forma tato jest velevzácná a může býti taktéž exophytní neb endophytní a může též vésti k odchlípení sítnice neb ne.

3. Glioma heteroplasticum jmenujeme sekundární uzlíky Gliomu v cevnatce neb v optickém nervu neb i ve sklivci.

Histologická struktura Gliomů jest velmi jednoduchá, sestávající z buněk, sporé látky mezibuničné a cev. Buňky jsou malé, kulaté, 7—9 μ veliké a mají jádra velmi velká 6—7 μ. Látka mezibuničná jest za živa bezpochyby beze vší struktury, polotekutá, na praeparátech jeví se býti následkem reagencií užitých granulovanou neb retikulovanou. Cévy dosti hojné leží jednoduše v látce mezibuničné beze všeho vazivového stromatu, a budeme o jich zvláštnosti ještě mluviti při vlastním pozorování.

Je-li látka mezibuničná mimořádně hojně vyvinutá a jeví-li na praeparátech strukturu více vláknitou, mluvíme o Glioma fibrosum Waldeyer,[3]) převládají-li cévy, o Glioma teleangiectaticum Virchow.[4])

Komplikace Gliomu s jinými nádory jsou dosti vzácné, ještě nejčastěji pojí se s příbuzným Sarcomem a tvoří tak zvaný Gliosarcoma, jak ho již Berthold,[5]) později Da Gama Pinto [6]) byl popsal; tentýž autor popisuje taktéž Glioangiosarcom. My uvedeme v dalším odstavci téže práce velezajímavý případ smíšeného Gliomu s nejrůznějšími nádory pode jménem Glioma mixtum seu complicatum seu polymorphum.

Regressivní metamorphosa dostavuje se u Gliomu velmi záhy; potkáváme se s degenerací vápenitou; barvivovou, kolloidní, se ztučnatěním, se sesýrovatěním. Často také pozorujeme výlevy krevní.

Se *stanoviska klinického* považujeme Gliom za zhoubný, smrtonosný nádor dětského věku, který se objevuje z prvopočátku co bledorůžový, bochánkovitý výčnělek na sítnici, vede pak rychle pod obrazem amaurotického kočičího oka ku slepotě; ku kterému se pak přidružuje zvýšení vnitroočního tlaku či

[1]) *Knapp,* Die intraoculaeren Geschwülste 1868.
[2]) *Da Gama Pinto,* Untersuchungen über intraoculaere Tumoren. (Netzhautgliome.)
[3]) *Waldeyer (Landesberg),* Zur Casuistik der Netzhautglioma v Gr. A. B. XXI. 2. 93.
[4]) *Virchow* l. c.
[5]) *Berthold* v Gr. A. B XV. 1. 178.
[6]) *Da Gama Pinto* l. c.

příznaky pseudoglaukomatosní, a který po krátkém někdy úbytu mohutně vzrůstá, z oka vyniká, který konečně vede k lokálním recidivám a metastasám, a který sám sobě ponechán bezvýminečně během 2—3 let k jisté smrti vede po strašlivých útrapách.

V klinickém průběhu Gliomu rozeznáváme různá stadia:

1. Stadium ophthalmoskopické, kde v oku jinak úplně normálním pozorujeme (ve vnitru) pomocí očního zrcátka výčnělek neb malou bochánkovitou odchlípeninu sítnice; pacient, kdyby nalézal se ve věku pokročilejším a byl dosti intelligentní, mohl by pozorovati positivní skotom. Ze snadno pochopitelných příčin stadium toto velmi zřídka pozorujeme, poněvadž rodiče ničím nejsou upozorněni na strašný neduh svého děcka.

2. Stadium amaurotického kočičího oka. Oko jest v tomto stadiu ještě klidné a zevně úplně normální, nanejvýše bývá zornice něco rozšířená a reaguje poněkud lenivě na světlo, z vnitra oka však vychází žlutobílý neb bělorůžový intensivní reflex, jak jej u některých šelem, zvláště koček a jiných zvířat, za poměrů normálních pozorujeme. V tomto stadiu rodiče obyčejně změnu oka svého dítěte pozorují a k lékaři se dostavují.

3. Stadium zdánlivého zeleného zákalu (St. pseudoglaucomatosum vel Glaucoma secundarium e neoplasmate) poskytuje nám veškeré příznaky zánětlivého zeleného zákalu, z nichžto vynikají hlavně zvýšení vnitroočního tlaku a velké bolesti. Stadium pseudoglaukomatosní není u Gliomu tak pregnantní jako u Sarcomu, poněvadž bělima oka dětského jest ještě velmi podajná a oko následkem tlaku se snadno zvětšuje a dostaví se tak brzy

4. stadium ektatické Gliomu. Kde pak oko se značně zvětšuje, vyčnívá a pohyblivost jeho jest obmezená.

5. Stadium dočasného úbytu oka může se dostaviti v případech velevzácných místo stadia ektatického a může poskytovati úplně klinický obraz postupujícího úbytu oka, může trvati 2—3 měsíce, výminečně 2—3 léta, nežli opět nastane zhoubné bujení, a zakládá se na indukovaném zánětu iridokyklitickém a resorpci hojných produktů regressivní metamorphosy.

6. Stadium vyniknutí z oka (St. exophthalmicum, Exophthalmia fungosa), Gliom vyniká z oka buď rohovkou neb optickým nervem neb skrze preformované emissarie, kudy cévy a nervy do oka vnikají a vynikají, a šíří se pak rychle heteroplasticky na ústroje vedlejší.

7. Stadium další propagace a metastas Gliomů šíří se dál na kosti lebeční i do mozku a míchy, ba i cestou chiasmy na oko druhé a vede k metastasám nejčastěji do žlaz, do parotidy, do žlaz submaxilárních, cervikálních, mediastinálních a mezeraických, řídčeji do ústrojů jiných.

8. Smrt po strašných útrapách dítěte jest konečné stadium každého Gliomu sobě samému ponechaného a nastává buď vysílením, vykrvácením, otravou krve neb nahodilou komplikací interní.

Co se aetiologických momentů týče, jest nám příčina neduhu úplně neznáma; objevuje se u dětí zdravím kypících od narození až do věku 10, nejvýš 12 let, ba výminečně i v lůně matčině; největší hojnost shledáváme od 1—4., pak disposice neustále ubývá. Někdy pozorujeme Gliomy u více dítek

jedné a téže rodiny, a asi v 18% potkáváme se s velesmutným zjevem současného oboustranného Gliomu. Čítáme na 2000 pacientů očních jeden Gliom.

Prognose jest, jak z průběhu zřejmo, nad míru smutná, a pouze rychlé odstranění oka, eventuelně celého obsahu očnicového a víček může zachrániti děcko před jistou smrtí.

Therapie jedině možná jest operativní a má se provésti, co možná brzo, poněvadž ode dne ke dni klesá pravděpodobnost dobrého výsledku operačního a čím neduh jest pokročilejší, tím jistěji hrozí lokální recidivy neb metastasy smrtonosné. Každé jiné léčení mimo operaci radikální jest nesmyslné.

B. Vlastní pozorování.

Uváděti zejména a popisovati veškeré případy Gliomu, které jsem kdy pozoroval, bylo by po tolika dobrých a výtečných pracích, které se tím předmětem zabývaly, jak jsem svrchu uvedl, úplně bezvýznamné.

Viděl jsem od počátku své okulistické činnosti roku 1862 až po dnešní den více než sto případů Gliomu. Jelikož čítám počet všech za tu dobu pozorovaných očních nemocných vůbec aproximativně na 200.000, přijde též u mne, jak u většiny pozorovatelů, kteří bohatým materiálem vládli, 1 Gliom na 2000 očních nemocných. Současný Gliom v obou očích pozoroval jsem poměrně velmi zřídka, čítám s určitostí pouze 11 případů. Gliomu v životě foetálním viděl jsem jediný případ, který nalézal se při porodu již ve stadiu exophthalmickém. Možná, že leckterý Gliom, který v prvním roce života pozorován byl, datoval svůj první počátek z doby foetální, nebylo to však lze zjistiti. Co se stáří a pohlaví Gliomem onemocnělých dětí týče, neliší se zkušenosti mé od jiných pozorovatelů již často uvedených. Nejstarší případ Gliomu viděl jsem u 10letého hocha. Více případů Gliomu u členů jedné a téže rodiny pozoroval jsem pouze dvakráte, a sice obakráte pouze u dvou členů. Transitorický úbyt při Gliomu pozoroval jsem pouze dvakráte. Téměř ve všech případech shledal jsem celkový stav úplně normální, ba většinou děti zdravím oplývající a v pravém smyslu slova kvetoucí. Podotknouti musím, že valnou část případů pozoroval jsem bohužel pouze zběžně v ambulanci, jelikož velmi často, jakmile se rodičům jenom zpovzdálí naznačila prognosa a nutná therapie, tak se zalekli, že ihned utekli a více se do ordinace nedostavili; mnoho jich bylo také přemluveno a odlákáno jinam, zvlášť v době novější.

Ze všech případů jednoduchého Gliomu, které jsem podrobněji prozkoumati mohl, chci zde vylíčiti a vyobraziti pouze dva případy; jeden z nich jest tím zajímavý, že jest to jeden z velmi málo tak záhy pozorovaných, Glioma endophytum totiž in stadio ophthalmoscopica a tím vzácnější tou okolností, že mně byla operace od rodičů tak záhy povolena, a konečně že se mi dokonalá injekce enukleovaného bulbu a vedlejších částí podařila, co přede mnou ještě nikdo nedokázal.

Druhý případ, který zkrátka uvésti chci, jest Glioma exophthalmicum, kterým děcko na mé klinice zemřelo, a podařilo se mi získati si hlavu a vykonat dokonalou injekci Gliomu.

Případ 1.

Glioma endophytum simplex.

Obraz 1.

Dne 14. května roku 1868 byl ke mně, co zemskému očnímu lékaři, přiveden 3letý hošík J. H., jehožto dosti intelligentní otec byl zřízencem v továrně blíže Prahy. Otec pozoroval u hošíka asi před týdnem při jisté poloze zvláštní reflex z oka levého a udával, že myslí, že hošík na toto oko nevidí. Hošík, jediný to synáček svých úplně zdravých rodičů, nebyl nikdy churav, v rodině nepanovaly žádné neduhy. Sourozenci nezemřeli žádní. Při vyšetření shledal jsem oko pravé úplně normální v každém ohledu. Oko levé normální velikosti, však něco málo exophthalmické, jinak zevně úplně normálního vzezření, úplně bezzánětlivé. Poněkud zdá se býti komora přední mělčejší, avšak velmi nepatrně, duhovka správné barvy a kresby, zornice něco málo širší nežli na oku pravém, reaguje však dosti živě na světlo a tmu.

Z vnitra oka, zvlášť po upotřebení atropinu k vůli pohodlnějšímu vyšetření nezbedného dítěte lze již pouhým okem vidět vycházeti zpozadí, zvlášť z krajiny temporální, žlutobílý reflex. Dioptrická media průzračná až na několik malých zákalků v nejzadnější části sklivce.

Při vyšetření ophthalmiskopickém, zvlášť při upotřebení velmi silných konvexních čoček až 25 dioptrií, objevily se na pozadí oka běložlutavé, hrbolovité hmoty, které se od papilly ve směru krajiny makulární šířily na stranu zevnější a byly tvaru více méně okrouhlého, jehožto delší osu páčil jsem asi 7 *mm*, jehožto kratší osu asi 5 *mm*, rovněž tak vysoko zdál se nádorek dosti kolmě vyčnívati nad sítnici; proti straně mediální vyčníval zvláštní uzlík co výběžek hlavní hmoty, který celou papillu úplně pokrýval. Na povrchu téže hmoty bylo lze rozeznati jednotlivé novotvořené cévy a na dvou místech nepravidelné žluté skvrny, které jsem ihned co produkty regressivní metamorphosy seznal vzdor tomu, že se zdál býti nádorek nedávno povstalým. Celá sítnice lnula na cevnatce a nebyla nikde ani v nejmenší části odchlípena.

O diagnose nemohlo při takovém nálezu býti ani té nejmenší pochybnosti; jednalo se o Glioma simplex endophytum retinae. Prognosa u Gliomu vůbec velmi zlá zdála se býti v daném případě ještě tím hrozivější, jelikož jsem se domníval, že onen papillu kryjící uzlovitý výběžek nádorku s ní souvisí, a jelikož jsem sobě mírnou exophthalmii bulbu jinak vysvětliti nemohl, leč že cestou optického nervu neb skrze jeho pochvy nádorek vzdor svému mládí zdánlivému již vyniknul z oka a šíří se retrobulbárně.

Sdělil jsem dosti intelligentnímu otci docela zřejmě, že prognosa, pokud se týká oka, jest absolutně zlá, že však dle mého nálezu a úsudku jest též život dítěte velmi povážlivě ohrožen, a proponoval jsem okamžitou exenteraci orbity, jelikož jsem měl za to, že by pouhá enukleace byla bezúčelná při již do orbity vynikajícím Gliomu. Otec mým vývodům přikládal úplné důvěry a po krátkém váhání, ač matka rozhodně vzdorovala, dal své svolení k exenteraci, která také dne 17. května t. r. v mém zemském operačním ústavu v narkose provedena byla. Po exenteraci zavedl jsem kanálky do tří větví ophthalmiky a injikoval bulbus i vedlejší části a dal pak obvyklou svou methodou vše toto tvrdit Při hotovení řezu, který jsem skrze celý bulbus, optický nerv a různé přívěsky ve směru meridionálním vedl, přišlo na jevo, že jsem se při klinickém pozorování něco málo klamal, a sice v tom, že onen vyčnívající uzlík, který kryl papillu, s ní nesouvisel, nýbrž beze vší souvislosti pouze na ní ležel a s hlavním nádorkem takřka stopečnatě spojen byl.

Bohužel jsem při vedení velkých poměrně řezů netrefil právě na podélný průměr nádorku, tak že na různých praeparátech se onen papillu kryjící uzlík nenalézá v souvislosti s hlavním nádorkem. Také retrobulbární nádorky v orbitě jsem nenalezl žádné, za to však velmi zajímavou slabou sice vrstvu buněk gliomatosních, v prostoře mezipochvové, která zasahovala již dál, než do dvou třetin celého průběhu optického nervu, tak že vzdor chybení nádorků retrobulbárních byla úzkostlivá exenterace, hledě k indikaci vitální, úplně oprávněna. Vlastní však příčina mírné exophthalmie zůstala mně i po anatomickém nálezu temná. Hlavní nádorek měřil v podélném průměru 7, v příčném 5 *mm*, a jeho výška obnášela též 5 *mm*.

Pozoruhodná a zajímavá pozorování při tomto případu Gliomu jsou následující:

1. Jest to případ Gliomu endophytního par excellence, u kterého nelze dokázati ani stopy odchlípené sítnice a který roste od počátku co holý nádorek do prostory sklivcové.

2. Jest to případ Gliomu endophytního velmi záhy pozorovaný, jakých jest uvedeno v literatuře dosavade pramálo, zvlášť co onemocnění primární.

Popsal sice Max Perles [1]) před nedlouhým časem podobný záhy pozorovaný, asi 7 *mm* v průměru a 3 *mm* výšky mající nádorek v pozadí oka 13měsíčného děvčete z kliniky prof. Hirschberga a tvrdí o něm, že v tak ranném stadiu ještě nikdy Gliom pozorován nebyl, avšak jednalo se u Perlese o nález nahodilý, u dítěte, kterému před šesti měsíci k vůli pokročilému Gliomu oko druhé vyňato bylo a které bylo přineseno na kliniku prof. Hirschberga jedině za tím účelem, aby obdrželo umělé oko skleněné.

Úplně stejně choval se zajímavý podobný případ, který popsal Knapp [2]) ve svém záslužném díle o vnitroočních nádorech; také v tomto případu před-

[1]) *Perles*, Zur Casuistik des Glioma retinae. Centralblatt für prakt. Augenheilkunde 1891 p 240.

[2]) *Knapp* l. c.

cházel nádor ve stadiu pokročilém na oku druhém a byl před nějakou dobou operován.

Nejpodobnější našemu byl by asi případ, který pozoroval Hirschberg [1]) na klinice Graefově roku 1867 a publikoval ve svém známém klassickém díle o Gliomech; jednalo se o ročního čiperného hošíka, u kterého pozorovala matka před několika dny zvláštní reflex z oka pravého. Hirschberg pozoroval, jak udává, sněhobílý nádorek, který několik milimetrů do prostoru sklivcového vyčníval a byl v prostředku bez cev. Podrobné pozorování bylo však pro nepokoj dítěte nemožné a matka zaleknutá nabídnutou enukleací více kliniku nenavštívila. Případ ten byl konečně ve stadiu velmi pokročilém, beznadějném již operován od jakéhosi dra. Hahna, štábního lékaře.

V případě, který nejdříve pozoroval Jadko a popsal Skokalski [2]) u $2^1/_2$letého hošíka, jednalo se taktéž již o pokročilý Gliom oka druhého. Jadko shledal v dotyčném oku dva malé, bílé nádorky. Oko s Gliomem pokročilejším bylo enukleováno; průběh neduhu na oku druhém a další osud dítěte však není znám.

V případě Schweiggerově [3]) jednalo se o totální odchlípení sítnice, tedy o Glioma exophytum, a pozorování nebylo jasné.

v. Graefe [4]) vyličuje sice povšechně obraz stadia ophthalmoskopického Gliomu, neudává však ani jediný konkretní případ.

Jest tedy patrno, že ze všech svrchu uvedených případů Gliomů pozorovaných ve stadiu tak ranném, jest případ náš nejzajímavější a nejpregnantnější a bylo lze jej co nejlíp vědecky zužitkovati.

3. Co se podrobné histologické struktury našeho nádorku týče, bylo by maření času a místa, kdybych o tom obšírněji rozepsati se měl, poněvadž nenalezl jsem, jak snadno pochopitelno, nic jiného, leč co již častokráte od výtečných pozorovatelů pozorováno a popsáno bylo; za to však jest veledůležitý a velezajímavý nález týkající se neoplastických cev našeho nádorku. Mohu směle tvrditi, že ještě žádnému badateli na světě nepodařila se injekce Gliomu sítnicového ve stadiu tak ranném.

Provedl jsem injekci exstirpovaného oka, což jest podnik velmi pracný a nesnadný, pomocí mé vlastní, dosavade nejdokonalejší injekční methody, a štěstí přálo mi tak, že docílil jsem injekci celého oka i vedlejších částí úplně bezúhonnou. Následkem čeho poskytovaly řezy nádorkem vedené pohled velmi krásný a překvapující. Cévy neoplastické v celém nádorku objevily se býti naskrz cevami terminálními, kličky tvořícími, takže všude nejjemnější tepenky přímo přecházejí v žíly a tvoří takto terminální kličky, aniž by povstala souvislá síť kapillární; a tím liší se podstatně od sarkomů, u kterých tvoří neoplastické cévy obyčejně sítě kapillární.

---

[1]) *Hirschberg* l. c.

[2]) *Szokalski,* Zehenders Klinische Monatsblätter für Augenheilkunde 1865. p. 396

[3]) *Schweiger,* Augenspiegel p. 122.

[4]) *v. Graefe,* Archiv für Ophthalmologie B. XIV. 2. p. 129.

Popsal jsem [1]) podobné velezajímavé chování se cev v mozku a míše některých plazů již dávno, hlavně u rodu Lacerta Anguis Pseudopus Stellio etc. Později popsal [2]) jsem podobné ještě nápadnější chování se cev v mozku a míše u některých obojživelníků (Urodela).

4. Na jemných řezech skrz náš nádorek v souvislosti se sítnicí vedených lze zřejmě pozorovati, že buňky gliomatosní přímo přecházejí jak v zevní tak ve vnitřní vrstvu zrnitou sítnicovou.

Náhledy o vzniku gliomatosních novotvarů byly původně velmi rozmanité. Z počátku mělo se za to, že Gliom původně povstává mimo oko, které teprva později zachvacuje; tak na příklad Jüngken,[3]) starý zasloužilý chirurg a okulista německý, měl za to, že každý Gliom u dětí vychází původně z dutiny lebeční.

V další době mělo se za to, že Gliom může povstati v nejrůznějších útvarech oka samého.

Wardrop [4]) sám, který byl první, který v některých případech vznik Gliomu ze sítnice zjistil, měl za to, že i z jiných částí oka povstati může; rovněž tak měli za to Chelius [5]) a Rosas.[6])

Původ Gliomů *z cévnatky* tvrdil Antonín Gescheidt,[7]) známý pozorovatel Echinococca v oku lidském; podobně Weber,[8]) Schirmer [9]) a Neumann.[10])

Ba i *z duhovky* odvozovali původ Gliomu a sice na příklad Canstatt,[11]) Sichel, Langenbeck [12]) atd.

Původ Gliomu ze sklivce tvrdil Hayes.[13]) Původ z optického nervu Makenzie.[14]) Původ z optického nervu i ze sítnice Sichel.[15])

Že Gliom vnitrooční skutečně, jak dnes povšechně uznáno jest, vychází výhradně ze sítnice, pozoroval nejdříve Wardrop,[16]) po něm Meckel,[17]) Panizza,[18]) Linke [19]) a po nich celá řada moderních autorů téměř bez výjimky.

---

[1]) *Schöbl,* Über eine eigenthümliche Schleifenbildung der Blutgefässe im Gehirn und Rückenmark der Saurier. Archiv für mikroskopische Anatomie. B. XV. p. 60. tab. IV.

[2]) *Schöbl,* Über die Blutgefässe des cerebrospinalen Nervensystems der Urodelen. Archiv für mikroskopische Anatomie. B. XX. p 87. tab. V.

[3]) *Jüngken,* Die Lehre von den Augenkrankheiten. Berlin 1832 p. 621.

[4]) *Wardrop,* Über Fungus haematodes.

[5]) *Chelius,* Lehrbuch der Augenkrankheiten.

[6]) *Rosas,* Lehrbuch der Augenkrankheiten.

[7]) *Gescheidt* v Ammons Zeitschrift für Ophthalmologie II 1832.

[8]) *Weber,* Zehender's Klin. Monatsblätter 1863.

[9]) *Neumann.* Archiv für Ophthalmologie B. XII. 2. p. 287.

[10]) *Canstatt,* Über den Markschwamm des Auges. Würzburg 1831.

[11]) *Sichel* a *Canstatt* l. c. Anhang.

[12]) *Langenbeck,* Neue Bibliothek.

[13]) *Hayes,* London medical observat. 1767.

[14]) *Makenzie,* Traité pratique des maladies de l'oeil (francouzský překlad).

[15]) *Sichel,* Iconographie ophthalmolog.

[16]) *Wardrop* l. c.

[17]) *Meckel,* Handbuch der path. Anatomie.

[18]) *Panizza,* Über Markschwamm. Pavia 1826.

[19]) *Linke* l. c.

Co se pak sítnice samé týče, mělo se za to, že Gliom vychází ze zevnějších vrstev jejích, jak již Panizza [1]) tvrdil a po něm Fritschi. [2])

Z novějších badatelů valná většina má za to, že Gliom vychází výhradně ze zevnějších vrstev sítnice, hlavně ze zevnější vrstvy zrnité, jak to popisuje Reklinghausen.[3]) Hirschberg pozoroval Gliom, který vycházel z vnitřní vrstvy zrnité.

Že může Gliom vycházet z různých vrstev sítnice, zvlášť z obou zrnitých, tvrdili sice v novější době již Grollman [4]) a Bochert.[5]) Náš nádorek však poskytuje na provedených, jemných řezech tak patrný a jasný obraz, že nelze více pochybovati, že Gliom v případě tom vychází přímo z obou vrstev zrnitých sítnice.

5. Nález gliomových buněk ve prostoře mezipochvové jest u Gliomu v tak ranném stadiu pozorovaném velmi zajímavý a důležitý a to tím více, an nelze dokázati žádnou souvislost jich per continuitatem s nádorkem samým, a tím, že zasahují tak daleko na zad za oko. Vidíme z toho, jak opatrni musíme vždy býti s prognosou, a pochopujeme snadno, že i v tak ranném stadiu po enucleaci může povstati lokální recidiva, a jsem přesvědčen, že kdyby v daném případě byla bývala konána jednoduchá enucleace, dozajista by byla sledovala recidiva.

Měl jsem příležitost hošíka, kterého se tento zajímavý případ týkal, ještě po více letech při úplném zdraví viděti, tak že nelze pochybovati, že jest trvale zachráněn.

Případ 2.

Glioma retinae luxurians exophthalmicum.

(Obraz 2.)

Při neobyčejně velkém počtu Gliomů, které pozorovati jsem příležitost měl, seznal jsem ve velkém celku dva typy, dle kterých se anatomický vývin nádoru řídil.

Ve valné většině případů byl anatomický průběh takový, jak se obyčejně líčí. Velmi záhy, hned v nejrannějším stadiu dostaví se degenerační processy v buňkách gliomových, které vycházejí buď od jader, neb od protoplasmatu, neb od obou útvarů zároveň; buňky takové blednou, ztrácejí zrna, někdy naduřují a nedají se více barviti haematoxylinem, konečně úplně podléhají tomuto processu nekrotickému.

---

[1]) *Panizza* l. c.

[2]) *Fritschi*, Die Schwammgewächse des Auges.

[3]) *Reklinghausen*, Archiv für Ophthalm. X. 1. 216.

[4]) *Grollmann*, Beitrag z. Kenntniss v. Netzhautgeschw. Archiv f. Ophth. XXXIII. 2. 42.

[5]) *Bochert*, Untersuchungen über Netzhautgliom In.-Dis. Königsberg 1888.

Bývají to obyčejně relativně nejstarší části nádoru, v kterých se tato nekrobiosa dostavuje. Z těchto umrtvených buněk gliomatosních tvoří se pak produkty regressivní metamorphosy, ztučnatění, zvápenatění, sesýrovatění, degenerace kolloidní, barvivová atd.

Mimo to dostavují se změny na cevách, jak adventitia, tak vrstva svalová i intima stávají se tlustšími, endothelie odumírají a stěny cev propadají více méně kolloidní podobné degeneraci, a semo tamo dostavují se výlevy krevní. Jelikož se tyto degenerativní processy ve valné většině případů Gliomu hned v nejrannějších stadiích dostavují, zdá se, že změny tyto náležejí k normálnímu obrazu anatomického vývinu Gliomu vůbec.

Vzdor těmto degenerativním processům roste nádor na jiných místech neustále dále a dále, a dosáhne konečně co tumor exophthalmický velikosti značné, až mužské pěsti i více, a skládá se pak z části z ostrovu svěžích buněk gliomatosních, ze skupin buněk gliomatosních nekrotických neb na různých stadiích degenerace se nalézajících, z ložisek různých produktů regressivní metamorphosy, z výlevu krevních a hmot polotekutých ichorosních hnilobných. V takových, tak daleko pokročilých Gliomech nezachovají neoplastické cévy také více onen typický velezajímavý ráz, jak jsem ho pro ranné stadium Gliomu v odstavci předešlém popsal, nýbrž chovají se různě, některé ještě okazují ony charakteristické kličky, jiné tvoří obyčejné sítě, jiné jsou ektatické neb tvoří i divertikule, jiné mívají lumen zúžení a jsou téměř neb úplně obliterované. Případy Gliomu, které pod tímto typem anatomicky probíhají, jmenují *Glioma retinae simplex.*

Naproti tomu pozoroval jsem poměrně vzácné případy Gliomů, u kterých se processy degenerativní a regressivní vůbec nedostavují, neb jen na místech velmi obmezených, a veškeré buňky gliomatosní zůstanou až do exophthalmického stadia Gliomu úplně svěží, haematoxylinem barvitelné, jak starší, tak mladší; také stěny cev neukazují změny degenerativní neb pouze ve stupni velmi podřízeném. Také podrží cévy neoplastické, pokud se rozvětvení týče, více méně ráz původní, jak jsme ho pro ranná stadia Gliomu udali. Výlevy krevní chybějí úplně. Gliomy takové rostou poměrně velmi rychle a vypadají na řezech úplně stejnoměrně od svého východiště v sítnici, rovněž tak jak v celém bulbu i v částech z něho napřed neb nazad vynikajících. *Viz obr. 2.*

Gliomy, které dle tohoto typu probíhají, jmenují *Glioma retinae luxurians.*

Nemohu opominouti se zde zmíniti, že tento právě popsaný dle dvojího různého typu se řídící anatomický průběh Gliomu má jisté analogie též u nádorů jiných.

Především jest to Carcinom a sice tak zvaný Carcinoma epitheliale čili Cancroid. Také u Cancroidu pozorujeme ve značnější části případů, že dostaví se velmi časně regressivní metamorphosy a processy degenerativní a že z novotvaru utvoří se prostý rozežraný vřed, který jsme dříve Ulcus rodens jmenovali. Vzdor regressivním změnám však bují nádor dál a dál, rovněž jak jsme to u první skupiny Gliomů viděli. Cancroidy s takovým průběhem jmenujeme Carcinoma epitheliale planum. V menšině případů Cancroidů oproti tomu nedostaví se vůbec processy degenerativní, a regressivní produkty, novotvar

bují kypře ve všech rozměrech a veškeré součásti jeho zůstanou svěží, ba často pokryje se celý, neb částečně novotvořenými papillami. Pod takovým obrazem probíhající Cancroidy jmenujeme Carcinoma epitheliale luxurians (papilliferum).

Podobný dvojího druhu průběh pozorujeme u granulačních nádorů tuberkulosních. Ve valné většině případů dostaví se velmi záhy sesýrovatění a jiné změny regressivní a ležel-li nádor na povrchu, utvoří se z něho tuberkulosní vřed; ve případech však velevzácných můžeme pozorovati, že se dotyčné processy degenerativní nedostaví, nádor bují kypře dál a dosahuje často značných rozměrů, ba může se státi, že i takové nádory zcela, neb z části pokryjí se neoplastickými papillami. Tak probíhající granulomy jmenují Granuloma tuberculosum luxurians (papilliferum). Mám ve své bohaté sbírce jeden takový velevzácný případ, který vycházel původně z periostu v krajině lacrimální, který jsem svého času excidoval a jehožto injekce se mně podařila, praeparáty z něho zhotovené mají vzezření čarokrásné a instruktivní.

V případech konečně velevzácných a velezajímavých má Gliom prazvláštní, od obou svrchu uvedených typů se lišící průběh, který anatomicky, pokud mně známo, ještě nikdo přede mnou neprozkoumal. Takové Gliomy probíhají nejdříve dle typu prvního a sice par excellence, jelikož processy regressivní z počátku již převládají a dále bujení úplně opanují a potlačí, tak že celá téměř hmota nádorová, která eventuelně již byla celou dutinu bulbární naplnila, propadne regressivní metamorphose a partielní resorpci, zbudou z celého nádoru, pokud se týká buněk svěžích, k dalšímu vývoji schopných, jen pramalá disseminia, těžko často pozorovatelná na různých místech, eventuelně v chorioidei. Co se klinického průběhu týče, dostavuje se v tomto stadiu obraz dočasného postupujícího úbytu oka, neb i dočasné phthisy a v předních oddílech uveálních odbývají se obyčejně processy iridokyklitické.

Pak nastane po kratší neb delší době obrat, any svěží zbytky neb heteroplastická disseminia začnou opět bujet a od té doby řídí se průběh téhož Gliomu dle typu druhého, zdánlivě phthise propadlé oko neb pahýl začne opět naduřovat, roste a novotvar v něm bují kypře dál a dále, až z něho exophthalmicky vynikne a vede ke známým koncům.

Gliomy, které dle tohoto prazvláštního složitého typu probíhají, jmenují *Kryptogliomy* a bude o nich v pozdějším odstavci obšírněji mluveno.

Případ náš luxurujícího Gliomu byl následující:

Dne 7. dubna 1885 byla přijata na mou kliniku Josefa D., 6letá dcera domkáře z Malšic. Co se anamnesy týče, udává otec, že on sám i žena a vlastní dítky počtem 4 jsou úplně zdrávy, pacientka sama že byla vždy slabší, děvče zvláštní nemoc však mimo jakousi vyrážku, jejížto jakost z jeho udání nelze zjistit, nikdy nemělo. Choroba oka levého pozorována již na jaře, roku 1884, an pozorováno bylo zvláštní svítění oka jako u koček a otec se přesvědčil, že holka na to oko jest již úplně slepá. Vzdor tomu nevyhledával lékařské pomoci, nýbrž upotřebil různých starobabských prostředků. Ku konci roku 1884 o vánocích pozorováno, že z oka rohovkou vyrůstá jakýsi výčnělek,

který vypadal z počátku jako bradavka růžová, pak se neustále zvětšoval, až v něm celé oko zmizelo, a dosáhl konečně rozměrů nynějších.

Shledal jsem u děvčete špatně živeného, s pletí nápadně bledou, oko pravé úplně normální. Na oku levém víčka zduřelá, něco narudlá, nehybná.

Ze štěrbiny oční mezi rozevřenými víčky vyčníval nádor velikosti vlašského ořechu, barvy růžové, povrchu hrbolkového, na kterémž bylo lze pozorovati neoplastické cévy ve značné hojnosti, avšak žádné produkty regressivní metamorphosy neb rozkladu; výměšek ve štěrbinách mezi nádorem a víčky byl velmi sporý.

Diagnosa byla úplně zřejmá, nemohlo se jednati v dotyčném případě o nic jiného, leč o Gliom in stadio exophthalmico.

Prognosa byla pokud možná ta nejhorší i pokud se týče oka zachváceného, i pokud se týkalo života.

Předsevzíti ihned exenteraci orbity jsem se rozpakoval, jelikož jsem se při excessivní slabosti a chudokrevnosti dítěte nejen bál, že by narkosa byla nebezpečná, nýbrž jsem také předsevzetí operace považoval za podnik bezúčelný, jelikož jsem byl toho pevného přesvědčení, že s jistotou téměř apodiktickou dostaví se lokální recidiva zhoubného nádoru

Druhého dne již dostavily se příznaky cerebrální, které ode dne ke dni stávaly se významnější, kdežto výživa neustále klesala, až děvče konečně dne 18. dubna pod těžkými příznaky cerebrálními zemřelo.

Podařilo se mi získati pro sebe celou hlavu zemřelé a podnikl jsem injekci svou jemnou injekční massou oběma karotidami. Injekce se podařila bezúhonně.

Nádor i s víčky a ostatním obsahem orbity jsem opatrně exentroval a tvrdil, a dělal pak skrz celý praeparát axiální průřezy, jak je obraz č. 2. ukazuje.

Na řezech těchto objevilo se oko celé nádorem napěchované, v přední části, kde nádor vynikal, bylo otevřené a v celku mělo i s nádorem tvar tulipánovitý.

Po ústrojích normálních, v oku se nalézajících, nebylo lze nalézti žádné stopy, vše bylo jedna a tatáž hmota, gliomatosní a sice všude úplně svěží a čerstvá, haematoxylinem barvitelná, nikde stopy degenerativních processů, nikde produkty regressivní metamorphosy. Cévy jevily se více méně tak, jak jsem je pro ranná stadia Gliomu udal, ne však tak bezvýminečně.

Na zad vnikaly gliomatosní hmoty rovněž tak svěží, téměř beze všech degeneračních processů do optického nervu a tvořily i klinovité výběžky vedle něho a vnikaly skrze foramen opticum do dutiny lebečné, zachvátily chiasma a tractus opticus a vnikaly dále do mozku.

Mozek přesně injikovaný a tvrzený s Gliomem propagovaným z oka do svého vnitra leží ještě podnes v mé sbírce a čeká na spracování následkem nedostatku času.

Případ 3.

Glioma retinae mixtum seu polymorphum, Carcino-angio-myo-sarco-fibroglioma papilliferum.

Již v úvodu jsme se zmínili, že Gliom může se též kombinovati s nádory jinými, zvlášť ze Sarcomem, a že takové kombinované nádory jmenujeme Gliosarcomy, avšak bylo takových případů dosavade pozorováno velmi málo. Co se tak zvaných Fibrogliomů týče, není to vlastně nádor smíšený, nýbrž poněkud mohutněji vyvinutá mezibuněčná látka; totéž platí o Glioma teleangiectaticum, kde jednoduše převládají neoplastické cévy.

Myxogliom, jak jej popsal *Goldzieher* [1]) na pochvách optického nervu, pokud mně známo, na sítnici ještě pozorován nebyl.

Kombinace Gliomu s tuberkolosou, jak ji Da Gama Pinto [2]) uvádí, zakládá se beze vší pochyby na omylu v pozorování, jak již Michel za to měl. Jiné kombinace Gliomu sítnicových dosavade popsány nebyly.

Nádor, který zde uvésti chci, ukazuje však polymorphismus dosud nevídaný a nikdy nepozorovaný.

Počal původně ve vnitru oka (nelze pochybovati, že vyšel ze sítnice, což ovšem při tak pokročilém stavu se již dokázati na praeparátu nedalo) co Gliom; jakmile pak vniknul do sklery, nastalo zde bujení elementů vazivových a utvořil se z původního Gliomu Fibrogliom v pravém smyslu slova; jakmile vyniknul nádor z oka do orbity, změnil ráz svých buněk; staly se většími a nabyly rázu sarkomatosního, tak že stal se z nich Fibrogliosarcom. Na tom však ještě nebylo dosti, jelikož dále ku předu objevily se v nádoru hladké svaly a dále veliká hojnost cev, které zde i podivuhodné sítě (retia mirabilia) a divertikule tvořily, tak že shledali jsme v nádoru samém též elementy myo- a angiomatosní, tak že jsme oprávněni jmenovat ho Myo-angio-fibrogliosarcoma.

Tím však nejsme ještě u konce; shledal jsem na dotyčném nádoru, že na některých místech pokryt byl velmi krásnými, neoplastickými, poměrně obrovskými papillami, které se od normálních papill téměř nelišily; samo sebou se rozumí, že tyto partie nádoru pokryty byly vrstvou novotvořeného epithelu.

(V krátkém předběžném sdělení, [3]) které jsem o tomto velezajímavém polymorphním tumoru publikoval, vyobrazil jsem takovou papillu a pod ní ležící, mohutně vyvinuté, částečně podivuhodné sítě, částečně divertikule tvořící cévy.)

Konečně čekalo mne ještě jedno překvapení při prozkumování různých částí tohoto podivuhodného nádoru; na některých sporých místech totiž shledal

[1]) *Goldzieher*, Die Geschwülste des Sehnerven. Archiv für Ophthalm. XIX. 3. p. 119.

[2]) *Da Gama Pinto* l. c. p. 50.

[3]) *Schöbl*, Über Wundernetze und divertikelbildende Capillaren bei nackten Amphibien und in pathologischen Neoplasmen. Archiv für mikrosk. Anatomie B. XXV. p. 89. t. III.

jsem pokrývající částečně povrch nádoru vrstvou epitheliálních buněk, něco mohutnější a z ní vnikly klíny epitheliálních buněk do vnitra nádoru úplně tak, jak to vídáme u karcinomů epitheliálních.

Kdybychom tedy chtěli pojmouti do jména tohoto mnohotvárného nádoru veškeré histologické součásti, které v něm shledáváme, byli bychom musili přiložiti sáhodlouhé jméno Glio-fibro-sarco-myo-angio-papillo-carcinoma neb opačně Carcino-papillo-angio-myo-sarco-fibro-glioma.

Případ, z kterého tento nádor nápadný dosavade sui generis unicum pocházel, byl následující:

Dne 3. listopadu 1884. byl přijat na mou kliniku pětiletý hošík Ferdinand R., syn hostinského ze Světlé, s obrovským nádorem z pravé očnice vyčnívajícím.

Otec jeho, velmi málo intelligentní, udával anamnesu velmi neurčitou a nespolehlivou, tvrdil, že se chlapec asi 8 neděl před tím, než hledal pomoc, štouchnul do oka, pak prý se oko zvětšovalo; 14 dní dříve než hledali pomoc, prý však ještě oko samé bylo možná viděti, pak během těch posledních 14 dnů měla vyrůsti z oka krvácející hmota velikosti míšenského jablka.

V tomto stavu hledal otec s chlapcem pomoc v nemocnici v Liberci, kde strávil hoch plné čtyři neděle, až konečně prohlásil dr. B. nádor za »inoperabile«. Během těchto 4 neděl měl vyrůsti nádor do velikosti pomeranče.

Na svrchu uvedený výrok dra. B. vzal si otec hošíka domů, kde po vícero neděl léčily ho různé tak zvané moudré paničky a baby, konečně pak odhodlal se jíti s ním do Prahy a obrátil se do dětské nemocnice, odkud pak drem. S. na mou kliniku odeslán byl.

Starý otec, který hocha přivedl, je zdráv, taktéž matka a více sourozenců. V rodině nepanují žádné zvláštní neduhy, hoch byl dříve tělesně úplně zdráv mimo nepatrná onemocnění dětská. Při vyšetření shledal jsem hošíka poněkud slabého, bledého, jinak však docela zdravého.

Oko levé jest úplně normální, z očnice pravé vyniká obrovský nádor, více méně velikému hříbku se podobající, částečně stopečnatý, velikosti poloviny téměř dětské hlavy samé, který zasahoval nahoře přes čelo až k části vlasy pokryté, dole až k ústům, temporálně až přes ucho, mediálně přečníval něco málo přes nos. Největší průměr shora dolů obnášel přes 12 *cm*, příčný průměr 10, výšku nádoru od okraje orbitálního, čítaje ke středu konvexního povrchu, páčil jsem přes 7 *cm*.

Na povrchu nádoru nalézaly se hrbolky více méně hladké, 1—3 *cm* v průměru mající. Povrch pokrytý jest vrstvou lepkavé hnisavé hmoty smrduté, na třech místech nalézají se výlevy krevní a čerstvé krvácení, na straně nasální vniká nádor částečně pod kůži, kde lze nahmatati laločnaté útvary, při indagaci shora lze nahmatati hoření víčko nahoru obrácené, okraje orbity lze nahmatati nahoře, temporálně a částečně dole, víčko dolení nelze nahmatati.

Barva nádoru je bledorůžová, někde špinavá, semo tamo do žlutava, a prokmitávají dosti mohutné cévy neoplastické. Konsistence nádoru je velmi měkká z větší části as tak, jako normální mozek, jen některé hrbolky neb uzlíky zvlášť mediálně a nahoře mají konsistenci něco větší, za to však opět

nalézají se semo tamo místa, která jsou ještě značně měkčí a jeví tak zvanou pseudofluktuaci.

Klinická diagnosa má zněla na Gliom; o složité stavbě nádoru jsem pochopitelným způsobem před vyšetřováním histologickým nemohl míti ani tušení. Prognosa byla velmi špatná.

Třetího dne po přijetí nemocného, totiž dne 6. listopadu 1884., odhodlal jsem se k operaci za assistence tehdejšího mého assistenta p. dra. Deyla před velmi četným auditoriem. Nejdřív dal jsem podvázati stopečnatý nádor silnou elastickou ligaturou, pak dal jsem pozvednouti assistujícími lékaři volné okraje nádoru, pokud bylo možná, do výšky, a vedl jsem silným škalpelem okrouhlý řez nad obočím počínaje, asi 20 *mm*, na některých místech a jak to nádor vyžadoval, i dále od okrajů orbitálních vzdálený a vnikl takto kol kolem orbity všude až na kost. Jelikož chtěl jsem zachovati celý nádor v souvislosti, byla další operace velmi pracná; pod vedením prstu levé ruky zavedl jsem křivé nůžky a praeparoval pomalu, drže se těsně stěn orbitálních, do hloubky orbity, při čemž jsem ovšem zraku upotřebiti nemohl, poněvadž celé operační pole bylo kryto mohutným nádorem. Konečně se mně dokonale zdařilo vše v souvislosti vypraeparovati až do hloubky pyramidy orbitální a prořízнouti optický nerv, načež nádor celý hravě odstraněn byl.

Veliká tato opatrnost při operaci, abych si zachoval tak praeparát, pro mě, jak se okázalo, neocenitelné důležitosti v souvislosti, nebyla mi však nic na plat, jelikož, dokud jsem ještě s nemocným zaměstnán byl, měkký nádor za mými zády nepovolanými prsty jednoho pana kollegy nemilosrdně rozpižlán byl.

Po stavení mohutného krvácení ukázalo se, že stěna hoření orbitální jest arrodovaná od nádoru, ostatní stěny byly všude hladké. Upotřebeno po vyškrabání ostrou lžičkou vydatně paquelinu.

Jelikož hošík poněkud kollaboval, dána jemu injekce aetherová a po probuzení horké víno, a pak předsevzata tamponáda orbity po důkladné desinfekci, jodoformovým mulem.

Hošík se dosti brzo vzpamatoval a rána operační pravidelně se zhojila, tak že brzo mohl býti propuštěn, ovšem s obavou, že dřív neb později dostaví se recidiva, zvlášť tam, kde kost byla arrodována.

Vzdor tomu, že nádor neoprávněnou rukou tak těžce pohmožděn byl, hleděl jsem přece provésti na něm injekci cev neoplastických aspoň částečně.

Byla to perná práce injekční, která trvala celé odpoledne a velkou část noci; zavedl jsem víc než 50 kanilek do různých neoplastických cev a v pravém smyslu slova nepočítané množství cev jsem musil mezi injekcí opět a opět opakovanou podvazovati, poněvadž injekční massa na všech stranách vynikala z přerušených cev. Tak se mně konečně podařilo aspoň některé části nádoru injikovat k úplné mé spokojenosti.

Pak byl nádor tvrzen a řezán. Bohužel nemohl jsem zhotoviti řezy skrz celý velký nádor, jak jest to mým zvykem, poněvadž mnohá místa, zvlášť kde se nalézaly produkty regressivní metamorphosy, byla tak měkká, polo tekutá, že se vůbec tvrdit nedala, jiná místa byla zase tak pohmožděna,

svrchu uvedenou encheiresou neoprávněnou, že nebylo lze je v souvislosti řezat; musil jsem tedy rozložit nádor na jednotlivé větší menší částky a tyto každou zvlášť řezat.

Co se histologického nálezu týče. byl především zajímavý nález na bulbu samém, totiž na jeho zbytku, který jsem nalezl téměř ve středu nádoru něco málo na zad a na kterém jednotlivé součásti mimo skleru nebyly více znatelné, a jen na cevnatku upomínaly semo tamo se objevující barvivové buňky beze všeho ladu a skladu roztroušené; sklera sama se vějířovitě na více místech, zvlášť na zad v jednotlivé svazečky vláken rozbíhala, které zase částečně spolu splývaly a mezi kterými umístěny byly všude gliomatosní buňky; z těchto vějířovitě rozvětvujících se součástí sklery vycházely mocné svazečky novotvořených vazivových hmot, které taktéž gliomatosními hmotami protkány byly, tak že zde utvořil se co nejkrásněji možna nádor, který sestával téměř ze stejného množství hmot gliomových a novotvořeného vaziva, které přímo s vějířovitě se rozpadajícími vlákny sklery souviselo. Utvořil se tedy v téže části někdejšího bulbu v pravém smyslu slova fibrogliom, ostatní dutina byla téměř výhradně naplněna gliomatosními buňkami a sice částečně ještě barvitelnými, částečně již nekrotickými, jen semo tamo mezi nimi probíhal provazec vazivový, který se vždy přímo až do rozpadávající se sklery sledovati dal.

Semo tamo pozorujeme také mezi hmotami gliomatosními probíhati pásma, neb ležeti skupiny dosti mohutných buněk barvivových, které nás na někdejší trakt uveální upozorňují.

Optický nerv jest úplně degenerován, na mnohých místech těžko znatelný, gliomatosními buňkami prorostlý.

Celý ostatní nádor, mimo zbytek oka, sestává z větší části z buněk gliomatosních a sarkomatosních; někde převládají ty, jinde ony, a mezi nimi objevují se taktéž semo tamo pásma vazivová. Mohutná ložiska hladkých svalů objevují se více blíže povrchu nádoru.

Neoplastické cévy jsou na některých místech zvlášť na straně vnitřní nádoru ležících v báječné hojnosti vyvinuty a tvoří semo tamo bipolární Retia mirabilia, a na stěnách některých z nich jsou naznačeny divertikule.

Vrstvou epitheliálních buněk pokryt jest povrch tohoto nádoru hlavně v krajině mediální tam, kde hraničil s kůží nosu a tváře. Tamtéž nalézají se ve velké hojnosti obrovské, čarokrásné neoplastické papilly na povrchu tumoru, kterých cévy se mně z větší části krásně injekční massou naplniti podařilo. V téže krajině nalézají se též ona místa, kde epitheliové klíny často i rozvětvené a v hloubi opět splývající vnikají do nádoru samého a tvoří tak jednotlivé částky nádoru, které se úplně epitheliálnímu Carcinomu rovnají.

Tento velezajímavý histologický nález nám ukazuje, že nelze pochybovati, že původně jednalo se zde o jednoduchý Gliom sítnicový; tento naplnil dutinu bulbární a když přišel do styku se sklerou, začaly taktéž elementy sklerální bujet atypicky a tak utvořil se Fibrogliom; když pak Gliom skrze rarefikovanou a roztřepenou skleru se do orbity dostal, braly buňky částečně na sebe ráz sarkomatosní, blíže povrchu pak, kde přišel novotvar do styku

*

s hladkými svaly u hořeního víčka, neb eventuelně i v orbitě povstalo opět atypické bujení hladkých svalů. Tam pak, kde hraničil s kůží, obdržel elementy epitheliální, jelikož nelze pochybovati, že vrstva buněk epitheliálních, která v části mediální nádor pokrývati počala, povstala atypickým bujením preformovaných buněk v sousedství nádoru tam, kde právě s ní souvisel, pak také teprve na něm mohly povstati ony krásné papilly a kankroidní klíny.

Tak se mně zdá, že v jistých případech ono nám prozatím ještě úplně neznámé agens, které histologické elementy té neb oné tkaně k atypickému bujení povzbuzuje a tak k povstání novotvaru příčinu zavdává, když těmito původními elementy zaneseno jest na tkaň druhou a pak třetí atd., jest s to, všude roznítiti atypické bujení autochtonních zde elementů histologických a takovým způsobem vysvětluji sobě povstání našeho velezajímavého a veledůležitého polymorphního nádoru.

U hošíka pak dostavila se v lednu, roku 1885. recidiva, která opět velmi rychle bujela, utvořil se opět mohutný nádor, který vnikal do antrum frontale Highmori a nasale; hoch byl velmi kachekticky vysílen a velmi brzo dostavily se cerebrální příznaky, které tomu nasvědčovaly, že novotvar vnikl také do dutiny lebečné.

Na operaci nebylo více lze ani pomýšleti.

Hošík zemřel 25. března 1885. Jelikož měl vystrojený pohřeb, nemohl jsem obdržeti leč částku recidivujícího nádoru, která při histologické prohlídce neobjevila se býti polymorphním nádorem, jako byl tumor primární, nýbrž jednalo se u recidivy o čistý Gliom, aspoň v oné části, kterou jsem obdržel.

II. Pseudogliom a Pseudoencephaloid.

Pseudogliom jmenujeme takový případ, u kterého dělána byla od kompetentního okulisty klinická diagnosa Gliom, avšak později přišlo na jevo, buď po enukleaci a anatomickém a histologickém vyšetření oka, neb z dalšího, léta dlouhého pozorování klinického průběhu, že nejednalo se o Gliom, nýbrž o neduh zcela jiný, nezhoubný. Znamená tedy Pseudogliom omyl v diagnose. Jelikož však versírovaný klinik se tak snadno lecjakou podobností klinického obrazu nemoci klamati nedá, mohou to býti pouze případy takové, které s nápadnou podobností průběh pravého Gliomu imitují, kde takový omyl státi se může.

Můžeme tedy Pseudogliomy definovat také tak, že jest to skupina různých neduhů očních, které probíhají pod klinickým obrazem Gliomu sítnice.

Jest snadno pochopitelno, že během času, čím více zkušeností o Gliomech nabýváme a čím jemnější a obezřetnější stává se klinická diagnosa, tím víc a více scvrkuje se ona skupina Pseudogliomu, tak že dnešního dne podobný omyl diagnostický můžeme již považovati za vzácnost. Jsem však přesvědčen, že Pseudogliomy z naší diagnostiky nikdy úplně nevymizejí, poněvadž existují

jisté neduhy oční, které s takovou přesností imitují průběh Gliomu, že i nejversírovanější diagnostik není a nebude s to, je s plnou určitostí rozpoznati.

V dobách dřívějších, kdy příznak tak zvaného amaurotického kočičího oka se v celé téměř Evropě stotožňoval s Gliomem, byly Pseudogliomy na denním pořádku.

Výraz amaurotické kočičí oko pro jisté neduhy oční zavedl, jak známo, do naší vědy Beer,[1]) avšak, jak se zdá, a jak Hirschberg ve své výtečné monografii již dokazuje, pro docela jiné neduhy. V tomtéž smyslu vykládá tento komplex symptomů Scarpa.[2]) Teprve Jaeger[3]) starší prohlásil komplex symptomů amaurotického kočičího oka, totiž úplnou slepotu a zvláštní žlutobílý neb zelenavý reflex z vnitra oka nezánětlivého (jak to u některých šelem, zvlášť koček a jiných zvířat pozorujeme). Rovněž tak prohlásil Bauer[4]) zlatožlutý reflex z vnitra oka za pathognomonický příznak Gliomu, jej sledovali Sichel[5]) a velká většina všech ostatních pozorovatelů.

Nelze se diviti, že za panování takového učení o Gliomu byly Pseudogliomy na denním pořádku.

Na základě téhož mylného názoru vyvinulo se taktéž v téže době učení o zhojitelnosti Gliomu. Není divu, že za takových poměrů bylo lze často pozorovati definitivní zhojení Gliomu (vlastně Pseudogliomu), obyčejně pod obrazem trvalé phthise oka, a že na základě takových pozorování vyvinulo se učení o částečné benignosti a zhojitelnosti Gliomu, jelikož ony případy byly považovány buď za spontanní zhojení, neb co skvělý výsledek některého právě v tom případě upotřebeného vnitřního léku neb léčební methody.

Náhled ten byl tak zakořeněný, že ještě Knapp[6]) považuje zhojení spontanní Gliomu za možné, a i Virchow[7]) možnost tuto nevylučuje.

Na základě téhož náhledu vyvinula se taktéž celá nesmyslná therapie téže doby. Sichel,[8]) Weller,[9]) Rosas,[10]) Syme,[11]) Dalrymple,[12]) Mekenzie,[13]) Benedikt[14]) a jiní upotřebili k docílení trvalé atrophie u Gliomu v pestré směsi těch nejrůznějších léků a method, střídaly se Antiphlogistica, Alternantia, Derivantia, Antiplastica, Resolventia, Purgantia, Emetica, Vesicantia atd. Sázely se pijavky nepočítané, vesele se pouštělo žilou, ba i Carotida se podvazovala.

---

[1]) *Beer,* Lehre von den Augenkrankheiten. Wien 1817.
[2]) *Scarpa,* Maladies des yeux. 1820.
[3]) *Jaeger* l. c.
[4]) *Bauer,* Dissertat. sur le fong médull. de l'oeil. Paris 1830.
[5]) *Sichel* l. c.
[6]) *Knapp* l. c.
[7]) *Virchow* l. c.
[8]) *Sichel* l. c.
[9]) *Weller,* Krankheiten des Auges 1830.
[10]) *Rosas,* Augenheilkunde 1830.
[11]) *Syme,* The Edinburgh Medical and surgical Journal XLIV.
[12]) *Dalrymple,* Pathol. of the human eye.
[13]) *Mekenzie* l. c.
[14]) *Benedikt,* Praktische Augenheilkunde II. 312.

Upotřebeno preparatů jodových, rtuťových, antimonových, měďnatých, baryových atd., z říše bylinné pak Herba Cicutae, Herba Dulcamarae, Rheum, China, Acorus atd. Radikální operace však od týchž autorů byla prohlášena za úplně bezúčelnou a dána v ban a interdikt.

Nejznámější případy trvale zhojených Gliomů, ku kterým dotyční lékaři s vítězoslávou poukazovali, nalézáme u Sichela, [1]) Praëla, [2]) Rosase, [3]) Wellera, [4]) Ammona [5]) atd.

Veškeré tyto případy Hirschberg ve své známé monografii kriticky probral a dokázal, že jsou to téměř naskrz snadno poznatelné Pseudogliomy, tak že nezbývá ani jeden případ, o kterém by se tvrditi mohlo, že jedná se o zhojený skutečný Gliom.

Proti učení o totožnosti amaurotického kočičího oka s Gliomem vystoupil již záhy Canstatt [6]) ve své proslulé disertaci.

Také Chelius, [7]) Rüte [8]) a Arlt [9]) se vším důrazem k tomu poukazovali, že komplex symptomů amaurotického kočičího oka nelze identifikovat s Gliomem, nýbrž že podobný zjev se u jistých více méně zánětlivých neduhů vnitroočních objeviti může.

Konečně pak Graefe [10]) v celé řadě svých výtečných článkův o Gliomu tento komplex symptomů kriticky probral a s určitostí vytknul, jak daleko se z něho na zhoubný nádor souditi může a jaké vedlejší příznaky k němu přidružiti se musí (hlavně zvýšení vnitroočního tlaku), aby se z něho poněkud s jistotou na zhoubný nádor vnitrooční souditi dalo.

Tato důkladná pozorování a práce ujímala Pseudogliomům neustále pole, a diagnosa klinická Gliomu stávala se od roku k roku bezpečnější a spolehlivější, tak sice že se Hirschberg ve své často již uvedené práci vyjádřil, že bezpochyby omyl takový v diagnose v budoucnosti se nikdy více neobjeví, že nebudeme moci více mluviti o Pseudogliomech.

Naděje ta objevila se však býti příliš optimistickou; Pseudogliomy, ač neustále řídčeji, objevovaly se ještě dále a objevují se po dnešní den.

Plných deset let po epochálních publikacích Graefových a Hirschbergových, svrchu uvedených, publikoval Raab [11]) velmi dobré pojednání o Pseudogliomech. Becker přenechal Raabovi ze své klinické sbírky 20 bulbů, které naskrz ná-

---

[1]) *Sichel* l. c.

[2]) *Graefe & v. Walther's* Journal für Chirurgie und Augenheilkunde XIV. p 534.

[3]) *Rosas* l. c.

[4]) *Weller* l. c.

[5]) *v. Ammon,* Hecker's lit. Annalen der Heilkunde XIII. 81 a XV. 11.

[6]) *Canstatt,* Über den Markschwamm und das amaurotische Katzenauge. Würzburg 1830.

[7]) *Chelius,* Lehrbuch der Augenheilkunde 1839.

[8]) *Rüte,* Ophthalmologie 1845.

[9]) *Arlt,* Krankheiten des menschlichen Auges.

[10]) *Graefe,* Archiv für Ophthalmologie B. II. 1. 214. B. IV. 2. 218. B. XII. 2. 243. B. XIV. 2. 109.

[11]) *Raab,* Über einige dem amaurotischen Katzenauge zu Grunde liegende entzündliche Erkrankungen des Auges. Archiv für Ophthalmologie. B. XXIV. 3. 103. 1878.

sledkem klinické diagnosy Glioma retinae enukleaci propadly. Raab po bedlivém prozkoumání těchto 20 bulbů přišel k úžasnému resultatu, že mezi nimi nalézalo se neméně než 25 procent Pseudogliomů, co by dozajista žádný při tak již pokročilé diagnostice Gliomu a na klinice tak věhlasného a slavného okulisty, jako byl Becker, nebyl očekával.

Da Gama Pinto [1]) roku 1886. uveřejnil ve svém známém díle o Gliomech zajímavý případ Pseudogliomu, který on sám kromě dvou praktických lékařů diagnostikoval před enukleací za Gliom a kterou diagnosu taktéž sám Becker potvrdil. Také já ve své velké praxi mám na svědomí dva Pseudogliomy, ve všech ostatních případech, u kterých objevil se komplex symptomů amaurotického kočičího oka a které vzdor tomu nebyly Gliomy, a viděl jsem takových případů ohromný počet, podařilo se mně vždy stanoviti správnou klinickou diagnosu. Mnou pozorované Pseudogliomy jsou následující:

Případ 4.

Klinická diagnosa Glioma retinae; anatomická diagnosa Scleritis et Chorioiditis hyperplastica Staphyloma retinae Granulomata uveae.

První z mých případů Pseudogliomu [2]) týkal se dvouletého hošíka Josefa N., syna tkadlce z Krkonoš, který roku 1880. v neslýchaně zanedbaném stavu do mé ordinace přinešen byl. Matka velmi stupidní udávala, že dítě před $^3/_4$ rokem prodělalo těžkou vyrážku a asi před $^1/_2$ rokem že pozorovala u něho na pravém oku cink, pak že dítě naříkalo na bolesti v oku červeném, zaníceném; dále nebylo lze od ní nic se dozvěděti. Co pod cinkem rozuměla, zdali zákal rohovky či čočky, či reflex z vnitra oka, nebylo lze vypátrat. Lékař nebyl žádný volán. Shledal jsem oko poněkud zvětšené, exophthalmické, nehybné, u dítěte náramně bídně živeného, anemického, nečistého; blána, kterou jsem měl za rohovku, byla něco oploštěna, neprůhledná, na jejím okraji vynikaly z vnitra oka růžové, cevami protkané nádorovité hmoty. Největší nádorek mediální měl velikost hrachu, ostatní byly velikosti semence.

Na základě tohoto objektivního nálezu, něco zvětšeného a poněkud exophthalmického immobilního bulbu a z něho vynikajících nádorkovitých hmot měkkých, růžových, cevnatých stanovil jsem klinickou diagnosu na Gliom sítnicový.

Myslil jsem, že onen cink, o kterém matka mluvila, byl reflex z vnitra oka, pak když oko zčervenalo a bolelo, že nalézalo se ve stadiu glaucomatomu a nyní že nádor vyniká z oka ven. Byl jsem o správnosti této své diagnosy tak přesvědčen, že mně ani nenapadlo k účelu diagnostickému část

---

[1]) *Da Gama Pinto* l. c. Anhang.

[2]) *Schöbl,* Über hyperplastische Entzündungen des Auges. Archiv für Augenheilkunde XX. p. 99.

nádoru excidovat a mikroskopicky vyšetřit, což by mimo to za daných poměrů nebylo ani bývalo lze provésti. Exstirpaci bulbu vykonal jsem v mém zemském operačním ústavu. Mikroskopické vyšetření řezů, skrz celý bulbus vedených, nepotvrdilo mou klinickou diagnosu. Shledal jsem, že čočka a sklivec v oku chyběly, sítnice celá byla trychtýřovitě amovovaná a tvořila napřed místo rohovky jizvové hmoty; stafylom to sítnicový (co jsem měl dříve při klinickém vyšetření za zbytek sploštěné rohovky) ve skléře a hlavně cevnatce hyperplastické záněty, které k mohutnému zduření těchto blan vedly, a co jsem měl za gliomatosní hmoty z oka vynikající, ukázalo se býti granulačními nádory z uveálního traktu ven vyrůstajícími.

Nyní ovšem vysvětlil jsem sobě celou pathogenesu toho případu úplně jinak; onen cink, o kterém přiblblá matka mluvila, byl beze vší pochyby vřed rohovkový, který v rekonvalescenci po spále povstal, vedl k perforaci a indukoval chronickou panophthalmii, při které vyvinuly se tak mohutné hyperplastické hmoty, hlavně traktu uveálního.

Případ 5.

Klinická diagnosa Glioma retinae, anatomická diagnosa retinitis purulenta chronica.

(Viz obraz 3.)

Druhý můj případ [1]) Pseudogliomu jest velezajímavý, a jsem toho pevného přesvědčení, že žádný jiný kollega z celého světa na mém místě by v tomto případě nebyl býval s to, dělati jinou diagnosu, leč na Gliom sítnicový; a kdyby se státi mělo, že by mi ještě jednou takový případ předveden byl, nucena bych se viděl opět diagnostikovati Gliom, vzdor diagnostickému sklamání, které mne v tom stihlo, vzdor zkušenosti z něho nabyté.

Antonie K., 6leté, dobře vyvinuté a živené děvče, dcera krejčího z venkova, byla mně představena v ordinaci v květnu roku 1875. Anamnesa zněla, že rodiče byli vždy zdrávi, dítě samo taktéž zdrávo až na nepatrné choroby dětské, ku kterým však nikdy ani lékař povolán nebyl.

Asi před devíti měsíci pozorovali rodiče zvláštní svit z pravého oka a nějakou dobu na to přesvědčili se náhodou, že dítě na to oko pranic nevidí; nehledali však žádnou pomoc. Před třemi nedělemi oko zčervenalo a děvče naříkalo na bolest. Rodiče však čekali až na svatého Jana a pak dítě do Prahy přivedli.

Shledal jsem pravé oko něco málo zvětšené a vyčnívající, pohyblivost něco málo obmezenou; tensi zvýšenou (T + 2); značnou perikorneální injekci; rohovku lehce kouřovitě zakalenou s povrchem jako jehlou popíchaným; přední

[1]) *Schöbl,* Über selbstständige eitrige Netzhautentzündung. Centralblatt für praktische Augenheilkunde 1889. Märzheft p. 11.

komoru tak mělkou, že téměř scházela, a zdálo se, že špinavě dekolorovaná duhovka k rohovce přímo přiléhá, zornice široká, nehybná, ne úplně pravidelná. Čočka lehce v středu zakalená, z vnitra oka vyniká žlutobílý reflex a zdá se, že pochází od hmot, které celé vnitro oka až k zadní ploše čočky naplňují.

Bližší detaily těchto hmot však nebylo lze rozpoznat následkem zákalu rohovky a čočky.

Dítě naříkalo na značné bolesti a bylo velmi nevrlé. O zraku ani stopa.

Na základě tohoto objektivního nálezu dělal jsem s plnou určitostí klinickou diagnosu Glioma retinae a proponoval rodičům co možná brzkou enukleaci oka. Rodiče po krátkém váhání svolili a dělal jsem enukleaci v zemském operačním ústavu. Při mikroskopickém vyšetření řezů z tvrzeného oka zhotovených čekalo mne opět velké překvapení. O Gliomu, který jsem s plnou určitostí očekával, nenalezl jsem ani stopy, za to však byla celá prostora skliveová naplněna hnisem.

Při prvním pohledu myslil jsem, že jedná se o tak zvanou Chorioiditis purulenta chronica, jak se po Meningitidách cerebrospinálních, někdy po jiných akutních infekčních nemocech, někdy po úrazech, někdy také beze známé příčiny vyskytuje.

Při podrobnějším vyšetření shledal jsem však, že cevnatka celá jest téměř neporušena a že hnis původ svůj vziti musil ze sítnice, od které se ještě jednotlivé sporé cáry ve hmotách hnisových zachovaly.

Papillu optického nervu shledal jsem hluboce exkavovanou jako u Glaucomu.

V optickém nervu pásma kulatých buněk, vlákna nervová atrofická. Čočka pošinuta ku předu naléhá téměř na zadní stěnu rohovky; taktéž atrofická duhovka, zonula mohutně prodloužená.

Anatomická diagnosa musila tedy zníti Retinitis purulenta chronica.

Co zavdalo příčinu k tomuto hnisavému zánětu sítnice, nebylo lze udat, ještě nepochopitelnější byla mně příčina tak značně zvýšené tense oka a jejích následků.

Podobný případ pozoroval jsem ještě jeden později na své klinice; jelikož jsem však veškeré podrobnosti o něm v paměti nepodržel a klinické protokoly jeho se týkající, jako jiných více, naskrz zajímavých případů se týkající, z kliniky zmizely, nechci ho zde kuse uvádět.

Chci se konečně ještě zmíniti o dvou případech zajímavých, při kterých diagnosa má klinická dlouho kolísala mezi Gliomem a neduhem zanětlivým, až konečně u obou rozhodl jsem se pro diagnosu správnou, ač v prvním ne s plnou určitostí.

Případ 6.

Klinická diagnosa kolísá mezi Glioma retinae a Chorioiditis neb Retinitis purulenta chronica Iridocyclitis inducta, anatomická diagnosa zněla Retinitis purulenta chronica Iridocyclitis inducta.

(Viz obraz 4.)

Bohužel, že v tomto velezajímavém případu odkázán jsem výhradně na svou paměť a na kratičký zápisek v mém zemském ambulančním protokolu, poněvadž protokol klinický, tohoto případu se týkající, taktéž neoprávněnou rukou z mé kliniky odstraněn byl.

Helena P., asi měsíc staré dítě, kolik se pamatuji, dcera malého zřízence ze státní dráhy, byla ze Žižkova přinešena do mé zemské ordinace pro chudé v měsíci říjnu r. 1886.

Matka udávala pouze, že viděla náhodou z levého oka dítěte vycházet jakýsi lesk, k vůli čemu dítě přináší. Dítě bylo velmi slabounké, špatně živené pravé oko úplně normální. Oko levé ukazovalo komplex symptomů amaurotického kočičího oka velmi eklatantně. Již pouhým okem bylo lze vidět z oka vycházet velmi intensivní žlutobílý reflex. Oko samo bylo úplně klidné beze všeho zánětlivého podráždění, komora normální, taktéž duhovka zornice něco rozšířena, lenivě reagující, dioptrická, media úplně průzračná. Tense normální.

Při vyšetřování fokálním osvětlením a při ophthalmoskopickém vyšetření pomocí velmi silných vypouklých čoček + 25 Dioptrii, shledal jsem v hloubi oka žlutobílé, nádorovité hmoty, jichžto povrch byl nepravidelný, hrbolkovitý a které zasahovaly téměř do 1 třetiny prostory sklivcové. Neoplastické cévy jsem neviděl žádné.

Na další podrobnosti se nepamatuji. Do ambulančního protokolu zemského zanesl jsem diagnosu Glioma retinae endophytum.

Při druhé návštěvě ku konci listopadu t. r. shledal jsem stav oka chorého značně změněný. Oko samo bylo něco málo zmenšené. Tense, kolik se pamatuji, snížená. Rohovka lehce zakalená. Duhovka dekolorovaná, kresba její zašlá s přední plochou čočky plochovitě srostlá, zornice jemnými zákaly zastřená; z vnitra oka vyniká neurčitý žlutobílý reflex a zdálo se při fokálním vyšetřování, že žlutobílé hmoty naplňují celou prostoru sklivcovou až k zadní ploše čočky. Oko celé bylo značně podrážděné, okolo rohovky značná violová episklerální injekce; dítě dnem i nocí neustále křičelo, z čeho souditi se dalo, že má značné bolesti.

Zmenšení oka a snížená tense poněkud diagnosu mou na Gliom sítnicový zviklalo; když jsem sobě však vzpomněl, že může u Gliomu také povstati dočasný úbyt, snížená tense a mohou dostaviti se iridokyklitické processy ze

zadu indukované, setrval jsem prozatím ještě na své původní diagnose Glioma retinae.

Přemluvil jsem matku, která v domě vládla, by svolila k enukleaci, a dirigoval jsem ji na svou českou oční kliniku.

Dne 3. prosince 1886 enukleoval jsem oko na své klinice.

V posledním okamžiku před enukleací klonil jsem se sice k diagnose zánětlivého processu buď Chorioiditis neb Retinitis purulenta chronica, hledě ku zmenšení oka, ku snížení tense a k velké vzácnosti případů Gliomu, u kterých se dočasný úbyt dostavuje, s plnou apodiktickou určitostí jsem však nebyl s to se vysloviti, jedná-li se o Gliom ve stadiu transitorního úbytu neb o zánětlivý process cevnatky neb sítnice, více však klonil jsem se k náhledu poslednějšímu. Mikroskopické vyšetření řezu ukázalo, že se jedná o Retinitis purulenta chronica a Iridocyclitis inducta. Atrophia bulbi incipiens.

Případ 7.

Klinická diagnosa kolísá z počátku mezi Gliomem a zánětlivými processy v cevnatce neb sítnici; konečně zní s plnou určitostí Chorioiditis seu Retinitis seu Chorioretinitis hyperplastica traumatica Iridocyclitis Atrophia bulbi progrediens. Anatomické vyšetření ji v plném znění potvrdilo.

(Viz obraz 5)

Václav T., 5letý, dosti dobře vyvinutý a živený syn truhlářského pomocníka z Prahy, byl ke mně přiveden v prosinci roku 1878. Anamnesa neudala nic mimořádného, rodiče a sourozenci zdrávi, hoch vždy zdráv, každé ranění oka se s určitostí popírá; před 14 dny prý ponejprv pozorovali jakýsi reflex z levého oka, pročež k lékaři přiveden byl. Oko pravé úplně normální. Na oku levém shledal jsem velmi jemnou pericornieální episclerální injekci barvy violové; tensi oka něco sníženou T — $^1/_2$, rohovka úplně průzračná; komora něco mělčejší, komorní voda čirá; duhovka něco dekolorovaná, kresba její neurčitá; zornice rozšířena, s lenivou reakcí; z vnitra oka lze vidět již pouhým okem vynikati žlutobílý reflex.

Při vyšetření ophthalmoskopickém a pomocí silných čoček lze viděti, že téměř polovina prostory sklivcové jest naplněna žlutobílými, někde i růžovými hmotami, které nestejnoměrně vyčnívají do vnitra. Diagnostikoval jsem Gliom a radil k enukleaci, ku které však rodiče jako obyčejně nesvolili.

Při další návštěvě shledal jsem tensi ještě nižší a zdálo se mi, jako by bulbus počínal se zmenšovat, pericorneální injekce něco značnější, duhovka na více místech spředni m pouzdrem slepena, do vnitra oka lze ještě nahlédnouti, ač dioptrická media již nejsou tak čirá, nádorovité hmoty naplňují již hnedle celou dutinu sklivcovou a blíží se zadnímu polu čočky. Na povrchu některého

z hrbolků zdálo se mi, že jsem zpozoroval dosti značné neoplastické cévy. Počal jsem o správnosti své první diagnosy pochybovati, zvlášť za tou příčinou, že tense neustále klesala, vzdor tomu, že hmoty ve vnitru oka patrně rostly, a klonil jsem se k tomu mínění, že jedná se zde o zánětlivý process s hyperplastickými produkty, vycházející buď z chorioidey, buď ze sítnice neb z obou.

Takový process však nemohl jsem sobě vysvětliti bez předchozího úrazu, který na opětované dotazy popírán byl.

Vzpomněl jsem si na případ úplně analogní, který pozoroval jsem před dvěma roky a který týkal se 4letého, velmi bídného děvčátka, které bylo roku 1876. přivedeno do mé ordinace a u kterého jsem shledal mimo stopy po odběhlých processech phlyctaenulosních na oku pravém úplně podobný nález; při zevní prohlídce pouhým okem poskytoval obraz amaurotického kočičího oka, při vyšetřování fokálním a ophthalmoskopickém shledal jsem tytéž hrbolkovité do prostory sklivcové vynikající hmoty, na kterých jsem taktéž neoplastické hmoty pozoroval. Tense byla taktéž mírně snížena, a průběh další vedl rovněž k postupujícímu úbytu oka.

Ovšem, že v případě tom předcházel exquisitní úraz děvčátka; padlo na hromádku trní a vrazilo si jeden trn skrze bělimu do oka.

Kdybych nebyl znal anamnesu, byl bych dozajista v tomto případě aspoň z prvopočátku musil diagnostikovati Gliom, jelikož o úrazu, které dítě utrpělo, nebylo lze při zevnějším objektivním vyšetřování nalézti ani stopy. Anatomická diagnosa u tohoto velezajímavého případu zněla Retinitis et Chorioiditis hyperplastica traumatica Atrophia bulbi progrediens etc. Případ ten jsem uveřejnil v Knappově Archivu.[1])

Při třetí návštěvě koncem dubna otec ihned bez všeho tázání mně sdělil, že skutečně vypátral, že předcházelo ranění u jeho hocha a sice, že jemu vlítl střípek od střelné zápalky do oka, když stál u jiných hochů, kteří je mezi kameny tloukli, že však věc tu doma zamlčel, aby ušel trestu. Teprve na naléhavé vyptávání se konečně přiznal. Střípek minimální sotva 1 *mm* velký vnikl, jak později anatomické vyšetření ukázalo, do oka skrze skleru za čočkou.

Nyní bylo oko již značně zmenšené T — 2. Rohovka mírně kouřovitě zakalená, komora poněkud mělká, duhovka plochovým zrostěním na zad vtažena, zornice zánětlivými produkty zastřená, z vnitra oka vyniká při silném osvětlení neurčitý reflex. Nyní stanovil jsem klinickou diagnosu s plnou určitostí Chorioretinitis hyperplastica traumatica Iridokyklitis Atrophia bulbi progrediens. Corpus peregrinum in oculo, kterážto diagnosa klinická se pozdější diagnosou anatomickou úplně kryla.

Radil jsem opět důrazně enucleaci a sice nyní hlavně za příčinou hrozícího soucitného onemocnění oka druhého.

Otec konečně svolil, a enucleaci vykonal jsem počátkem května v zemském operačním ústavu. Hystologické vyšetření, viz obraz 7., řezů skrze celý bulbus zhotovených objevilo, že celá prostora sklivcová naplněna byla hyperplastickými hmotami, skládajícími se z buněk kulatých, někde vřetenovitých

[1]) *Schöbl* l. c.

látky mezibunččné a neoplastických, dosti mohutných cev. Sítnici a cevnatku bylo lze rozeznati pouze v zadní části, dále ku předu obě blány splynou a úplně se ztrácejí ve svrchu uvedených hmotách hyperplastických Před těmito hmotami přímo za čočkou nalézají se mohutné kyklitické produkty, které jsou od hmot hyperplastických, ze sítnice a cevnatky povstalých, dosti ostře ohraničeny. Duhovka je úplně plochovitě s předním pouzdrem čočky srostlá, tak že *zadní komora chybí.*

Konečně chci ještě zmíniti se o jednom případu z nejnovější doby, totiž z minulého roku, o kterém na konci tohoto pojednání obšírněji jednati budu. Pozoroval jsem totiž u jednoho hošíka tři cizopasníky pod sítnicí (Cysticercus subretinalis triplex). Případ tento, dosavade nepozorovaný, demonstroval jsem jak na své klinice, tak ve spolku českých lékařů, a jeden z lékařů, který více let na mé klinice strávil, diagnosu mou veřejně popíral a prohlásil případ ten s apodiktickou určitostí za obyčejný Gliom. Kdyby se tedy náhodou byl patient ten dostal jemu do rukou, byl by to proň býval případ Pseudogliomu.

Z těchto uvedených případů jde na jevo, že vzdor celé řadě výtečných prací o Gliomech, a vzdor tak daleko pokročilé a zdokonalené diagnostice ještě dnešního dne nejsme s to ve všech případech Gliom s určitostí diagnostikovati, že tedy ještě dnešního dne objevují se případy tak zvaných Pseudogliomů a dle mého náhledu i v budoucnosti objevovati se budou.

Téhož náhledu jest pisatel nejnovějšího, o Gliomu jednajícího pojednání Jung,[1]) který doslovně píše: »Trotzdem gibt es heute noch Fälle, welche wegen der Vieldeutigkeit ihrer Symptome der Diagnose die grössten Schwierigkeiten entgegensetzen oder dieselbe sogar bis zur anatomischen Untersuchung unmöglich machen.«

Nemoci, u kterých vyskytuje se komplex symptomů amaurotického kočičího oka, které tedy eventuelně mylně za Gliomy diagnostikovány býti mohou a tvoří takto podklad pro tak zvané Pseudogliomy, jsou následující:

1. Chorioiditis seu Retinitis purulenta chronica. Jmenujeme neduh tento v první řadě, jelikož u něho vyskytuje se komplex symptomů amaurotického kočičího oka co nejkrásněji a podobá se ve svém klinickém zjevu tak nápadně Gliomu, že přesné rozpoznání jest někdy velmi těžké, někdy nemožné.

Přední část oka jest u těchto neduhů úplně normální, bezzánětlivá, nanejvýš bývá duhovka něco málo dekolorovaná, zornice něco širší, lenivě reagují i, tense bývá normální, obyčejně něco málo snížená, může však výjimečně ve vzácných případech býti také zvýšená. Ve prostoře sklivcové nalézáme více méně mohutné hmoty žlutobílé, které obyčejně šálkovitě se v pozadí oka rozprostírají, výjimečně však i hrbolkovitě neb nádorkovitě do sklivce vyrůstají.

Takové nemoci pozorujeme po meningitidě cerebrospinalní, po akutních infekčních nemocech, někdy i po úrazech, zvláště vniklých cizích těles do hloubi oka, neb po kontusích, někdy úplně spontaně, alespoň nelze při vší

[1]) *Jung,* Beitrag zur Differentialdiagnose der tuberkulösen und gliomatösen Erkrankungen des Auges. Archiv für Ophthalm. B. XXXVII. 4. 1891. 125.

bedlivosti vypátrati příčinu. Zdali v daném případě jedná se o Chorioiditis purulenta chronica neb Retinitis purulenta chronica klinicky zjistiti se nedá, jelikož jest obraz klinický obou neduhů úplně totožný.

V jediném případě, kdyby hnis z Chorioidey vzniklý nepronikl skrze sítnici a vedl by k šálkovitému odchlípení téže více méně neporušené blány, bylo by lze dělat rozpoznání klinické, že jedná se o affekci chorioideální. Já jsem však případ takový nikdy neviděl a také v celé literatuře žádné spolehlivé udání o podobném případu nenalezl.

Veškeré případy tohoto rázu byly dosavade ode všech okulistů považovány za Chorioiditis purulenta chronica a pod tímto jménem ve všech učebnicích se uvádějí. Retinitis purulentu chronica jsem ponejprv pozoroval a popsal já,[1]) a nabyl jsem té zkušenosti, že u všech případů, které jsem pozoroval, a které bulby k mikroskopické prohlídce přišly, jednalo se vždy o hnisový zánět sítnice a ne cevnatky neb aspoň zánět sítnicový tak převládal, že nebylo lze pochybovati, že sítnice byla východištěm zánětu.

Když pak beru na to ohled, že ač všude se píše o Chorioiditis purulenta chronica jako o věci samo sebou srozumitelné, přece nepodařilo se mně nikde nalézti v literatuře zřejmý a spolehlivý anatomický a histologický nález, který by dokázal, že o tom kterém co Chorioiditis purulenta chronica klinicky diagnostikovaném případě se také skutečně o takový process jednalo, přicházím k tomu úsudku, že v mnohých případech, snad ve valné většině, kde klinicky diagnostikuje se Chorioiditis purulenta chronica, jedná se skutečně o Retinitidu podobného rázu. Nechci existenci Chorioiditidy takové úplně popírati, myslím však, že se to u tohoto neduhu bude asi podobně míti, jak jsem to dokázal pro Panophthalmii,[2]) o které se taktéž povšechně za to mělo, že vyvinuje se z akutního hnisavého zánětu cevnatky, a Chorioiditis purulenta acuta a Panophthalmie se povšechně ztotožňovaly, až jsem na základě bohatého materialu, který jsem prozkoumal, dokázal, že vede Retinitis purulenta acuta mnohem častěji k Panophthalmii, nežli Chorioiditida podobného rázu, někdy pak že vychází chorobný process z obou blan současně.

Tak asi, myslím, že to bude se míti s naším neduhem dle vší pravdě podobnosti, s určitostí to však prozatím tvrditi nemohu, poněvadž nevládnu ještě, pokud se tohoto neduhu týče, tak bohatým materialem, který by podobné konkluse s jakousi určitostí dovoloval.

Differentiální rozpoznání mezi neduhem právě popsaným, Gliomu tak velice podobným, ať si již anatomickým jeho podkladem jest zánět hnisový cevnatky nebo sítnice, a mezi pravým Gliomem podaří se při nynější pokročilosti diagnostiky ve valné většině případů a vodítkem hlavním při rozpoznání jsou nám kriteria, která již v. Graefe[3]) ve svém věhlasném pojednání o Gliomech uvedl.

---

[1]) *Schöbl* l. c.

[2]) *Schöbl*, Beiträge zur pathologischen Anatomie der Panophthalmitis. Archiv für Augenkeilkunde. B. XXI. 248.

[3]) *v. Graefe* l. c.

V první instanci rozhoduje tense oka; u Gliomu shledáme aspoň v 96% tensi oka více méně zvýšenou a jen v případech velevzácných, kde dostaví se u pravého Gliomu dočasný úbyt oka, může býti tense snížená.

U Chorioiditis neb Retinitis purulenta chronica nalezneme v 99% tensi oka sníženou a znám jen jediný případ, který jsem svrchu uvedl, kde z neznámých mi dosavade příčin dostavila se zvýšená tense.

Dále dlužno bráti ohled na barvu. Gliomy mívají obyčejně barvu více bělavou, někdy bělorůžovou a také reflex bývá téže barvy, kdežto hnisové hmoty mívají obyčejně barvu více žlutavou, někdy intensivně žlutou, a téže barvy je reflex z oka vynikající.

Dále musíme zřetel míti na tvar hmot ve prostoře sklivcové se nalézajících; Gliomy mívají obyčejně tvar hrbolkovitý, nádorkovitý, ostře ohraničený (vyjímaje Glioma diffusum), kdežto tvar hmot hnisových bývá obyčejně šálkovitý stejnoměrně konkávní (ne však vždy).

Dále hledíme na cévy neoplastické. Při Glioma endophytum vidíme z pravidla dosti snadno neoplastické cévy na nádorku probíhati, při Gl. exophytum někdy, když sítnici pronikati počíná, kdežto v hmotách hnisových, jak snadno pochopitelno, žádných cev nenalézáme.

Dále hledíme na produkty regressivní metamorphosy a na výlevy krevní. Je li Gliom přímo viditelný, pozorujeme velmi záhy tyto produkty, které se nám jeví co sněhobílé neb oranžové neb temně červené ostrůvky, což ovšem v hmotách hnisových nenajdeme.

Zornice u Gliomu bývá velmi záhy značně rozšířena, někdy nepravidelná, nehybná, neb velmi lenivě reagující, kteréžto příznaky se u Chorioiditis neb Retinitis purulenta taktéž obyčejně dostavují, ne však tak brzo a ne v té míře.

Rohovka u Gliomu bývá necitelná, což u onoho neduhu nepozorujeme.

Tato právě uvedená kriteria ve valné většině případů úplně dostačí stanoviti diagnosu správnou s plnou určitostí neb s největší pravděpodobností.

Konečně musíme ohled bráti na anamnesu, předcházelo-li ranění, zvláště vniknutí cizího tělíska do bulbu, neb předcházela-li těžká infekční nemoc zvláště meningitis cerebrospinalis, máme s pravděpodobností co dělat s hnisovým zánětem a ne s Gliomem.

Když však ku Retinitis neb Chorioiditis purulenta chronica z neznámých mně příčin dostaví se exquisitní zvýšení tense, a dioptrická media se sebe méně zakalí neb kdy dokonce bulbus se něco málo zvětší, pak jest differentielní diagnosa mezi Gliomem a svrchu jmenovanými neduhy absolutně nemožná.

Rovněž tak jest nemožné rozpoznání, když k zánětlivému processu hnisovému sítnice neb cevnatky přidruží se indukovaná iridokylitida, která ponenáhlu vede k přednímu úbytu oka (Phthisis bulbi anterior); takové případy nelze žádným způsobem rozpoznati od Gliomu, u kterého vyvíjí se stadium dočasného úbytu.

Když pak hmoty hnisové jsou nepravidelné a nádorovitě do prostory sklivcové vyčnívají, když, jak se někdy stává, objeví se v nich výlevy krevní, neb dokonce na některém místě neoplastické cévy se objeví, na místech, kde

buňky se výš organisují a ostrůvky granulační tkaně tvoří, pak jest rozpoznání rovněž buď nemožné, neb aspoň velmi těžké a nejisté a to tím více, přidruží li se k tomu processu sebe mírnější zákaly v dioptrických mediích; jediným avšak také ne vždy spolehlivým vodítkem nám jest v případech takových tense oka.

Konečně chci ještě podotknouti, že se této velmi zajímavé chorobě sítnice neb cevnatky, která v diagnostice Gliomu i Sarcomu vnitroočního tak důležitou úlohu hraje, v novější době příliš málo pozornosti věnovalo, tak že velká většina moderních učebnic se o ní ani nezmiňuje, vzdor tomu, že již starším kollegům dobře známá byla, tak na příklad již Arlt [1]) popisuje ji pode jménem Chorioiditis tuberculosa seu scrophulosa; z mých svrchu uvedených případů patří sem případ 5., obraz 3., a případ 6., obraz 4.

2. Chorioiditis, Retinitis seu Chorioretinitis metastatica. O tomto neduhu platí vše, co jsme o neduhu předešlém sdělili.

Je-li to pravda, že Chorioiditis seu Retinitis purulenta chronica po meningitis cerebrospinalis a jiných meningitidách není původu metastatického, nýbrž že, jak se povšechně tvrdí, je to forma descendentní, která z dutiny lebeční per continuitatem prostorou mezipochvovou do prostory suprachorioideální pokračuje; pak by byly metastatické affekce v dětském věku velikou vzácností. Já ovšem v celé literatuře nenalezl jsem ani jediný nezvratný anatomický nález který by mohl sloužiti téže theorii za podklad, i ve výtečné a důležité práci Oellera [2]) shledán byl optický nerv úplně intaktní. I v nejnovější obšírné práci o téže chorobě, kterou publikoval Herrnheiser [3]) a v které se tvrdí, že mikroorganismy mohou při meningitidách použiti obojích cest buď metastaticky oběhem krevním neb per continuitatem prostorami mezipochvovými, postrádám přesného nezvratného důkazu.

Hlavním řídítkem při difererentiální diagnose mezi metastatickou affekcí a Gliomem bylo by nám v první instanci snížení vnitroočního tlaku, v druhé konstatování předchozího těžkého neduhu celkového.

3. Chorioiditis, Retinitis, seu Chorioretinitis hyperplastica poskytuje v některých případech klinický obraz, který jest Gliomu ještě podobnější, nežli u neduhu pod 1. číslem uvedeného.

Z oka slepého, jehožto přední oddíl jest více méně normální, nezánětlivý, vychází bělavý neb růžový reflex. Dioptrická media jsou někdy úplně průzračná, neb jen málo zakalená, tak že vidíme ve vnitru oka do prostory sklivcové vrůstati hrbolkovité, nádorovité hmoty bílé neb bělorůžové; na nich můžeme snadno pozorovati: zornice bývá rozšířena, nehybná, tense obyčejně snížená.

V dalším průběhu dostaví se obyčejně indukovaná iritida, která vede ponenáhlu k četným synechiím a z které se obyčejně vyvine iridokyklitida, která vede ku Phthisis bulbi anterior neb k úplné Phthise oka. Takové záněty

[1]) *Arlt,* Krankheiten des Auges II. p. 212.

[2]) *Oeller,* Retinitis und Cyclitis suppurativa bei Cerebrospinalmeningitis. Archiv für Augenheilkunde B. XIII.

[3]) *Herrnheiser,* Über metastatische Entzündungen im Auge und die Retinitis septica. Zeitschrift für Heilkunde 1893.

pozorujeme nejčastěji po úrazech; nejtypičtější formy viděl jsem po vniknutí velmi malých cizích těles do oka per scleram a při perforujících ranách tenkými ostrými předměty, jako trnem, jehlou atd. taktéž per scleram, může však povstati i po jiných úrazech, ba i po kontusích. Někdy vidíme tento neduh vyvíjeti se v zápětí z neduhů dříve popsaných a sice buďto pouze na jednotlivých místech neb v celku pozorujeme, že buňky v hloubi nabývají jiného rázu, že jsou k dalšímu vývoji schopné a tvoří granulační tkaň, z které se brzy vyvíjejí neoplastické cévy a které skrze hmoty hnisové prorůstají a pak prostoru sklivcovou více a více naplňují a Gliomu náramně se podobjí. Konečně ovšem nastává trvalý úbyt oka.

Konečně vidíme podobné neduhy dostavovati se v průběhu chronické Panophthalmie, ať je si původu jakéhokoliv.

Differentielní rozpoznání hyperplastických zánětů a Gliomu jest vzdor nápadné podobnosti obrazu klinického ve valné většině případů velmi snadné, jelikož téměř vždy lze konstatovati, že přímo před povstáním neduhu oko utrpělo úraz, a mimo to obyčejně tense oka bývá snížena. Jinak však mají se věci, když anamnesa jest nespolehlivá, když se o úrazu nic nedovíme, když zdál se býti tak nepatrný a byl vůbec přehlédnut neb když byl rodičům zamlčen od dětí samých z bázně před trestem, neb od služebných, které je opatrovati měly; a když v takovém případě, jak se často stává, nejsme více s to stopy někdejšího úrazu nalézti, v takovém případě může se státi differentielní rozpoznání mezi zánětem hyperplastickým a Gliomem věcí zhola nemožnou.

Takových případů pozoroval jsem celou řadu, kde z počátku byl každý úraz oka od rodičů s plnou určitostí popírán a diagnosa má kolísala mezi gliomem a processem zánětlivým a na další naléhavé dotazy konečně se rodičům podařilo vypátrati, že skutečně úraz předcházel. Pamatuji se z poslední doby na hošíka as šestiletého, který od otce na mou kliniku přiveden byl a poskytoval zcela obraz Gliomu; úraz popíral otec i hoch; objektivně nebylo lze nalézti ani té nejmenší stopy o někdejším úrazu. Konečně se hošík přece přiznal, že asi před půl létem šel mezi hochy, kteří si hráli roztloukáním střelných zápalek, a tu že mu něco vlítlo do oka, že však se bál to doma říci, aby nebyl trestán.

Podobně mělo se to v případu 7., který jsem svrchu uvedl. Na jiný případ se pamatuji, kde služka nechala dítě spadnouti se stolu a úraz byl rodičům zatajen.

Když pak ve výjimečných případech indukovaná iritida vede k úplnému srostění zornice, může se státi, že k takovým chorobám hyperplastickým přidruží se zvýšení vnitroočního tlaku a příznaky sekundárního Glaukomu. Také v takových případech, když úraz předcházející byl zamlčen, nebývá správná diagnosa možna.

Konečně státi se může, že ve velevzácných případech hyperplastické hmoty mohou bujeti tak kypře, že co dosti veliké nádorky z oka ven vynikají, a i v takových případech, nedělá-li se partielní excise k vůli diagnose, může býti tato velmi těžká, neb nemožná, zvláště když béřeme na to ohled, že i u Gliomu

v případech, kde vyvíjí se dočasný úbyt oka, může dostaviti se chronická neb subakutní panophthalmie.

Sem náležejí na př. z případů svrchu uvedených případ 4. a 7. Podobné Pseudogliomy po traumatu popsali Jones [1]) po pádu se schodou u dvouletého dítěte a Noyes [2]) a jiní.

Konečně nemohu opominouti, že do téže kategorie zánětů hyperplastických cevnatky neb sítnice neb obou blan současně čítám s větší neb menší jistotou neb pravděpodobností následující pozorování různých badatelů:

a) Fedor Krause [3]) na klinice Hirschbergově shledal v oku, které střepem skla poraněno bylo a k soucitnému onemocnění oka druhého vedlo, v oku enukleovaném cevnatku mohutně naduřenou. Mikroskopické vyšetření ukázalo kulaté buňky, epthelioidní buňky a sporé buňky obrovské, tedy tkaň granulační.

b) H. Pagenstecher [4]) pozoroval případ u muže, kterého kráva trkla do oka tak, že optický nerv přetržen byl. Při anatomickém vyšetření shledal Pagenstecher chorioideu na 1—2 *cm* ztluštěnou (což se mi zdá býti omylem tisku, jelikož bych ztluštění téže blány dle vyobrazení páčil nejvýš na 2—3 *mm*). Histologicky pozůstávala tato blána výhradně z vaziva a měla ve svém vnitru dutiny endothelem vystlané.

c) Pagenstecher a Genth [5]) pozorovali v oku s postupujícím úbytem neznámé provenience na cevnatce malý nádor, který pozůstával z vaziva a lymphoidních buněk.

d) Michel [6]) popisuje u jedné paní, u které předcházel úraz (kontuse), na jednom oku fibrom, na druhém fibrochondrom cevnatky.

e) Schiess-Gemuseus [7]) nalezl v jednom bulbu scvrkujícím se cevnatku ve hmotu vazivovou proměněnu, druhý případ, který popisuje, týkal se paní, která utrpěla na oku úraz a u které taktéž v cevnatce enucleovaného oka nalezl vazivovou hmotu, kterou co Fibrom popisuje.

f) Falkson [8]) popisuje podobný nález v oku dlouhou dobu bolestnou Iridochorioiditidou zachváceném.

S velkou pravděpodobností patří sem také případy, které Manz pode jménem Retinitis proliferans popsal.

Konečně náležejí sem veškeré případy, kde mluví se o fibrosní degeneraci naduřené sítnice neb cevnatky, poněvadž nelze jinak mysliti si tvoření mohut-

---

[1]) *Jones,* Pseudo-Glioma. Ophth. Soc. of great. Brit. 1885 p. 90.

[2]) *Nayes,* Traumat. Pseudogliom. Transact. americ. ophth. Soc. 1887.

[3]) *Krause,* Beiträge zur Pathologie der sympath. Augenentzünd. Archiv für Augenheilkunde B. X. p. 629.

[4]) *Pagenstecher,* Zur Casuistik der Augenverletzungen. Arch. f. Augenhk. B. VIII. p. 65.

[5]) *Pagenstecher & Genth,* Atlas der pathologischen Anatomie des Augapfels I. XIV Fig. 3.

[6]) *Michel,* Über Geschwülste des Uvealtracten. Archiv für Ophthalm. B. XXIV. 1. 131.

[7]) *Schiess,* Fibrose Degeneration & Fibrom der Chorioidea. Virchow's Archiv. B. XLVI. 53.

[8]) *Falkson,* Ein intraoculaerer Tumor. Zehender's Archiv 1879. 193.

ných hmot vazivových, aniž by předcházel zánět hyperplastický více méně mohutný.

Veškeré tyto svrchu uvedené neduhy, kdyby se objevily někdy ve věku dětském, mohly by eventuelně jeviti obraz klinický Gliomu a mohly by zavdati příčinu k mylné diagnose, býti tedy podkladem tak zvaných Pseudogliomů, kdyby nebylo lze dokázati předchozí úraz.

4. Chorioiditis chronica degenerativa. Pozorujeme v řídkých případech pomalý, loudavý zánět cevnatky, při kterém produkuje se jen velmi málo zánětlivých produktů, který však vede k obliteraci cev a úbytu stromatu samého. Přední části uveálního traktu, zvláště duhovka, zůstávají velmi dlouho poměrně neporušené, rohovka a čočka průzračná.

Za to však má zánět cevnatkový za následek úbyt a scvrkávání se sklivce, což opět vede k odchlípení sítnice, která nejdříve trychtýřovitě, později sloupovitě odchlípená blána pak, když propadá fibrosní degeneraci (co následek hyperplastického zánětu) mohutně ztloustne a zasahuje téměř až k zadnímu polu čočky, poskytuje úplně obraz amaurotického kočičího oka a to tím více, an v případech takových obyčejně dostaví se zvýšená tense.

Proč se v některých případech zvýšení tense dostavuje, v jiných opak, není ještě docela vysvětleno. Raab [1]) má za to, že jest to následek trakce, kterou neustále scvrkující se zbytek sklivce na řásnaté těleso vykonává.

V případech takových máme před sebou dítě s okem osleplým beze všech značných příznaků podráždění, které poskytuje nám obraz amaurotického kočičího oka, a v jehožto vnitru vidíme bělavé hmoty nádorovité s neoplastickými někdy cevami více méně celou prostoru za čočkou naplňovati a při tom shledáme zvýšenou tensi.

Za takových poměrů jest správná diagnosa velmi obtížná, často nemožná. Vidíme, že i výteční okulisté a na slovo vzatí diagnostikové, jako byl Becker, Nettleship a jiní, v případech takových často se mýlili a diagnostikovali Gliom.

Nejlíp ještě hodí se upotřebení fokálního osvětlení velmi intensivního. Knapp radí přímé světlo sluneční, lépe jest elektrické neb z nouze Aurovo žárové a velmi silné čočky 25 D. a více. Tu se nám někdy podaří hmoty prosvítiti poněkud, a shledáme-li zvláštní poloprůsvitnost a cévy svého druhu neoplastické nebo ostrůvky křídobílé neb oranžové, neb výlevy krevní, pak jest diagnosa Gliomu zabezpečena. Obrátit však tuto větu nesmíme; když dotyčné nálezy neuděláme, nemůžeme z toho s určitostí souditi, že by to nebyl Gliom.

Do téže kategorie patří případ, který Hutschinson [2]) za Gliom měl a enucleoval a Nettleship mikroskopicky prozkoumal. Sem patří tři případy, které Raab [3]) ve své známé práci uveřejnil.

---

[1]) *Raab* l. c.

[2]) *Hutschinson* (Nettlechip), Excision of eye of suspected intraocula tumour 1877.

[3]) *Raab* l. c.

5. Kyklitis chronica (plastica degenerativa seu hyperplastica). Není nic jiného, leč neduh předešlý, když se lokalisuje více v přední části cevnatky a v řasnatém tělesu aniž by také zachvátil duhovku, také v takových případech scvrkuje se sklivec, dostaví se odchlípení sítnice a může přidružit se tak zvaná fibrosní degenerace téže blány, a rovněž může ze stejných příčin v některých případech býti zvýšena tense.

Mimo to mohou objeviti se mohutná ložiska kyklitických produktů zánětlivých přímo za čočkou.

Platí o neduhu tom vše, co jsme o předešlém udali. Sem náleží případ, který popsal na příklad Da Gama Pinto.

6. Amotio retinae. Odchlípení sítnice jednoduché se obyčejně velmi snadno rozpozná od Gliomu. Především víme, že odchlípení sítnice jest v dětském věku zjevem velevzácným, sotva kdy pozorovaným. Mimo to tvoří obyčejně odchlípení řasy patrné a kolísá při pohybech oka, kdežto při nádoru obyčejně takové řasy méně tvoří, kolmě vystupuje do vnitra prostory sklivcové i když při nádoru jest odchlípení větší, alespoň na jistých místech, kde nádor přiléhá, shledáme jakousi pevnost a nehybnost sítnice, eventuelně vystupují hrbolky a pomocí fokálního osvětlení neb ophthalmoskopického vyšetření s velmi silnými skly podaří se nám sítnici částečně prosvítiti a viděti charakteristické detaily. Dále nesmíme zapomenouti, že při jednoduchém odchlípení sítnice tense oka bývá vždycky snížena.

Upotřebiti v případech dubiosních různých encheires, jak při Sarkomu se někdy stávalo, nebude u Gliomu snad nikdy zapotřebí a potkalo by se také v praxi s neobyčejnými překážkami.

v. Graefe [1]) radil v takových případech nakapávati atropin a vyvolati uměle glaucomentosní insult jedná-li se o nádor.

Hirschberg [2]) radil paraceatesu klery, jako se dělává co léčební methoda při jednoduchém odchlípení sítnice.

Fränkel [3]) radil sondováním jehlou s opačné strany vniknouti do odchlípené části a tak se přesvědčiti, zdali jest pod sítnicí tekutina neb tumor.

7. Amotio Chorioideae. Odchlípení cevnatky rozpoznáme obyčejně velmi snadno, jelikož se nám podaří téměř vždy sítnici tak prosvitnouti, že spatříme přímo pod ní normální cévy chorioidální, které velmi snadno rozeznáme od cev nepravidelných nádoru. Mimo to bývá tense oka snížena. Velmi zajímavý případ, pravé to unicum, v kterém před enucleací rozpoznání od Gliomu nebylo možné, popsal Saemisch. [4]) Jednalo se o Fibrom vycházející ode sklery a klenoucí před sebou do prostory sklivcové i cevnatku i sítnici, k čemu přidružila se zvýšená tense a mírná Exophthalmie.

8. Amotio Hyaloideae. Jak ji popsal Knapp [5]) a kterou nebylo lze roz-

---

[1]) *v. Graefe* l. c.

[2]) *Hirschberg*, Archiv für Augenh. X. p. 59.

[3]) *Fränkel*, Centralblatt für prakt. Augenheilkunde 1878. p. 286.

[4]) *Saemisch*, Fibrom der Sclera. Archiv für Augen- & Ohrenheilkunde II. 2.

[5]) *Knapp* l. c.

poznati od bílého Sarkomu; pokud mně známo, v dětském věku ještě pozorována nebyla; mohla by však, kdyby se objevila, imitovati Gliom.

9. Atrophia bulbi progrediens, Phthisis bulbi anterior, Phthisis bulbi totius, o neduzích těchto, které v řídkých případech se u Gliomu dostavují, budeme později u Cryptogliomu mluviti.

10. Hyalitis purulenta (hyperplastica, degenerativa). Hnisová infiltrace sklivce může probíhati úplně pod obrazem amaurotického kočičího oka a méně zkušenému diagnostikovi eventuelně může representovati Gliom.

I diopathická Hyalitis purulenta byla dosavade co případ poněkud záhadný a co unicum sui generis pozorována pouze jedenkrát od Beckra.[1]) Jinak vidíme takové záněty povstávati hlavně jen po úrazech, hlavně po vniknutí cizích tělisek do sklivce. Je-li anamnese nespolehlivá a popírá-li se úraz, může býti rozpoznání obtížné, obyčejně však chrání nás snížená tense před mylnou diagnosou.

11. Haemorhagia in corpus vitreum. Výlevy krevní do sklivce ve svých dalších změnách, zvlášť když utvoří se hmoty hyperplastické a neoplastické cévy mohou též poskytnouti obraz amauritického kočičího oka a podobati se Gliomu.

Velmi zajímavý případ toho druhu uveřejnil Raab[2]) ve svém známém pojednání; krvácení do sklivce u děvčátka nastalo následkem nárazu o kliku dveří a z reflexu z počátku rubínového se v oku osleplém během více neděl vyvinul obraz amauritického kočičího oka.

K omylům diagnostickým by takové případy jen tehdá mohly zavdati příčinu, kdyby anamnesa nebyla známá neb úraz úmyslně zatajen.

12. Glaucoma. Jest sice známa věc, že jednoduchý primární Glaucom ve věku dětském téměř nikdy nepozorujeme. Jsou však výjimky; Hirschberg[3]) viděl na Graefově klinice Glaucom u 8letého hocha. Mooren[4]) operoval 9leté děvčátko, které mělo oboustranný Glaucom, na jednom oku již absolutní.

Diagnostický omyl s pravým Glaucomem mohl by přihoditi se pouze začátečníku, u Gliomu předchází úplná slepota dávno již stav glaucomatosní, u Glaucomu sleduje teprva po prvním záchvatu a téměř vždy předchází irisace porušení zraku. Druhé oko u Gliomu bývá úplně normální, u absolutního Glaucomu jedné strany velmi zřídka, alespoň shledáváme něco užší komoru a lenivou reakci duhovky.

13. Tuberculosis chorioideae chronica. Obraz klinický nemoci může se jak již v prvním stadiu ophthalmoskopickém, tak i v pokročilejších stadiích tak náramně podobati Gliomu, že je rozpoznání obyčejně velmi těžké, často nemožné. Velmi zajímavé případy toho druhu uveřejnil nedávno Jung[5]) z kliniky prof. Lebera.

---

[1]) *Becker,* Bericht der Augenklinik der Wiener Universität 1863—1865. Wien 1867.
[2]) *Raab* l. c. p. 165.
[3]) *Hirschberg* l. c. p 232.
[4]) *Mooren.* Ophthalmiatrische Beobachtungen 1867. p. 195.
[5]) *Jung* l. c.

V jednom případě, kde při enucleaci shledáno bylo značné naduření optického nervu, klonila se diagnosa klinická ku Gliomu a anatomický nález objevil exquisitní tuberkulosní chorioiditidu; kdežto v případě druhém, kde dostavilo se Hypopyum a byly příznaky amaurotického kočičího oka a v rodině panovala tuberkulosa, byla stanovena diagnosa na Tuberculosis chorioideae, shledán byl při anatomickém vyšetření Gliom a obsah přední komory, který pochopitelným způsobem za hnis považován byl, objevil se, že pozůstává z volných buněk gliomových.

Tyto dva případy z kliniky věhlasného okulisty demonstrují jasně obtíž diferentiální diagnosy mezi Tuberkulosou a Gliomem. Při podobném rozpoznání musíme v první instanci ohled bráti na celkový stav malého pacienta, shledáme-li někde jinde mimo oko stopy tuberkulosy neb aspoň náchylnost k ní, rovněž musíme vypátrat poměry rodinné, zdali rodiče neb jiní členové rodiny tuberkulosou zachváceni byli.

Jsou-li dioptrická media čistá, může nám býti často vodítkem, když vedle hlavního nádoru nalezneme roztroušené malé uzlíky, co mluví pro tuberkulosu. Neklamný však takový nález není, jelikož někdy u tuberkulosy takové vedlejší uzlíky nenalezneme a proti tomu mohou se někdy u Gliomu vedle hlavního nádoru objeviti malinké nádorky co disseminia

Také tense oka není rozhodující, jelikož někdy při chorioiditidě tuberkulosní můžeme shledati exquisitně zvýšenou tensi a pak nezbývá nám nic, než abychom přesně rozpoznání basírovati mohli; nezbývá pak nic jiného, leč spoléhati se na dlouholetou zkušenost, na eventuelně pozorované analogní případy a na zvláštní diagnostický takt, dle kterého zkušený klinik někdy správné rozpoznání takřka uhádne.

14. Leucosarcoma chorioideae. Differentiální rozpoznání mezi Leucosarcomem a Gliomem odbývá se obyčejně velmi krátce a pohodlně; řekne se jednoduše, že Gliom jest exquisitní neduh dětského věku a Sarkom neduh objevující se jen u lidí dospělých a starších. Ovšem že jest to pro velkou většinu případů platné. Gliom ještě nikdy nebyl pozorován u člověka, který by byl býval starší nežli 12 roků.

Dva případy Gliomu popsané u dospělých od v. Graefe [1]) zakládaly se na omylu.

Věta však druhá nemá tak exclusivní platnosti. Sarkom může se výjimečně objeviti též u dětí.

Knapp [2]) pozoroval Leucosarcom u 6letého hošíka; Hirschberg [3]) u 12letého děvčátka. Steudener [4]) u 8letého dítěte (nechá ho však vycházeti ze sítnice?!).

Mooren [5]) dokonce udává, že vídal melanotický Sarkom častěji u dětí, nežli u starců, kterému udání ovšem víry přikládati nemůžeme a které musí se zakládati na nějakém omylu.

---

[1]) *v. Graefe* l. c.

[2]) *Knapp* l. c. p. 77.

[3]) *Hirschberg*, Archiv für Ophthalmologie B. XVI. 1. 302.

[4]) *Steudener*, Virchow's Archiv B. LIX. p. 423.

[5]) *Mooren* l. c. p. 34.

Fuchs [1]) konečně ve své výtečné Monografii o Sarkomech nalezl mezi 259 Sarkomy, které sestavil, ne méně nežli 11 u dětí mezi 1—10. rokem, co dělá 4,50%.

Z těchto udání jde na jevo, že se Sarkomy v dětském věku objeviti mohou a objevují a mohou se státi objektem diferentialní diagnosy oproti Gliomu.

Při rozpoznání Sarcomu a Gliomu jedná se hlavně o Leucosarcomy, jelikož rozpoznání Melanosarcomu, jsou-li dioptrická media jen poněkud čirá, nedělá pražádných obtíží, poněvadž na první pohled temná barva rozhoduje.

Rozpoznání mezi Gliomem a Sarkomem děláme dle následujících kriterií:

a) V prvních stadiích tvoří Gliom bílou neb bělavě lesklou, poněkud vynikající skvrnu na pozadí oka, vedle které se někdy menší nalézají, a jest snadno rozeznati, že jedná se o změny v sítnici samé, kdežto u Sarkomu vidíme malou vypouklinu ohraničenou odchlípené sítnice, na které tatáž blána jest pouze zakalena.

b) V dalším průběhu jest to pak hlavně intensita reflexu z oka vynikajícího, která nás vede. U Gliomu jest reflex ať si bělavý, ať si žlutavý velmi intensivní, až hnedle kovový; tvoří to pravý typ amaurotického kočičího oka; u Sarkomu není reflex nikdy tak intensivní, obyčejně bledošedý, neurčitý. Klásti však rozhodující váhu hlavně na barvu reflexu a vindikovati pro Gliomy reflexy žluté, zlatově oranžové, pro Sarkomy bělavé, bělošedé, s tím souhlasiti nemohu, poněvadž jsem se často přesvědčil o pravém opaku toho a co také již vysvítá z toho, že dva okulisté na slovo vzatí v. Graefe [2]) a Knapp [3]) v tom ohledu pravý opak tvrdí; v. Graefe považuje v řadě pojednání svých o Gliomu svrchu uvedených barvu bílou neb bělavou za charakteristickou pro Gliom; kdežto Knapp naopak barvu žlutou, zlatožlutou a okrovou neb oranžovou.

c) Důležité pro mne kriterium jest pozorování produktu regressivní metamorphosy ve stadiu ranním, co vždy mluví pro Gliom, otočit se však ta konkluse nedá, a nenajdeme-li jich, nemůžeme s určitostí tvrditi, že by to nebyl Gliom. Výlevy krevní nemají žádného diagnostického významu, jelikož se mohou u obou nádorů stejnoměrně záhy vyvinouti.

d) Ze subjektivních symptomů jest nejdůležitější chování se zraku. U Gliomu vidíme, že zrak velmi rychle zaniká a již v ranných stadiích jest oko amaurotické; u Sarkomu zůstává zrak obyčejně velmi dlouho zachován a konstatujeme pouze u pacienta menší neb větší positivní skotom.

Tento nález je velmi důležitý a pro valnou většinu případů správný, avšak neomylný také vždy není.

Především jest u dětí velmi malých někdy obtížno přesvědčiti se o stavu zraku vůbec a pak byly výjimečně pozorovány případy Gliomu, kde zrak také tak dlouho zachován zůstal. Starší pozorování takové, které podal Jadko [4])

---

[1]) *Fuchs*, Das Sarcom des Uvealtractus. Wien 1882.
[2]) *v. Graefe* l. c.
[3]) *Knapp* l. c. p. 77.
[4]) *(Jodko) Szokalski*, Zehender's Klin. Monatsbl. 1865.

a Ware,[1]) nejsou spolehlivá, jak již Hirschberg[2]) ukázal; z novější doby však máme spolehlivé pozorování a sice především: Da Gama Pinto,[3]) který ve svém prvním případě uvádí, že pacient vzdor příznaku amaurotického kočičího oka rozeznal pohyb ruky.

Rompe[4]) popisuje podobný případ, kde za stejných příznaků objektivních hošík ještě rozeznával hrubé předměty. Treitel[5]) konečně uvádí, že jedno $2^1/_2$ roku staré dítě s Gliomem ještě přímo před enucleací vidělo.

Velmi krásný konečně toho druhu případ popsal Grolman[6]) z kliniky prof. Hippela. Ve všech případech svrchu uvedených zdá se, že jednalo se o Glioma endophytum.

e) V případech poněkud pokročilejších berou mnozí diagnostikové ohled na jakost odchlípení sítnice, u Sarkomu má býti rozsáhlejší a blána pohyblivější, u Gliomu naopak obmezenější a méně pohyblivá. Často se skutečně věci tak mají, viděl jsem však případy též opačné, při velmi malém Gliomu značné odchlípení sítnice a při značném Sarkomu úplně na nádor obmezené odchlípení sítnice.

f) Když pak dále ve stadiu glaukomatosním neb iridokyklitickém dostaví se zákaly dioptrických medií, stává se differentiální diagnosa neustále těžší, ba často nemožná, hlavně chybí-li neb je-li nespolehlivá anamnesa.

g) V ještě pozdějších zanedbaných stadiích, kde již novotvor z oka vynikati počíná pozorujeme u Gliomu naduření lymphatických žlaz ve vůkolí, u Sarkomu vzdálené metastasy.

15. Cysticercus subretinalis Také měchožil může zavdati příčinu k diagnostickým omylům vůči Gliomu, jak nás učí známý případ, který uveřejnil Alf. Graefe;[7]) u hocha 12letého byla dělána s pravděpodobností diagnosa Gliomu, kdežto anatomický nález objevil měchožila pod sítnicí. Také můj případ trojnásobného měchožila pod sítnicí, který později uvedu, byl prohlášen za Gliom.

Při rozpoznání musíme míti na zřeteli především, že Cysticercus ve věku dětském jest velkou vzácností, existují však výjimky; případ svrchu uvedený týkal se hocha 12letého. v. Graefe[8]) pozoroval Cysticerka u dítěte 8letého, já pak sám u hocha 6letého.

Dále víme ze zkušenosti, že tlak vnitrooční při měchožilu v oku bývá obyčejně snížen, při Gliomu zvýšen. Také tento příznak však není spolehlivý,

---

[1]) *Ware,* Observations relative to the eye.

[2]) *Hirschberg* l. c. p. 192.

[3]) *Da Gama Pinto* l. c.

[4]) *Rompe,* Beitrag zur Kenntniss des Glioma retinae. Ing.-Dis. 1884.

[5]) *Treitel,* Beitrag zur Lehre vom Glioma retinae. Archiv für Ophthalmologie. B. XXXII. 2. 151.

[6]) *Grolman,* Beitrag zur Kenntniss der Netzhautgliome. Archiv für Ophthalmologie B. XXXIII. 2. 55.

[7]) *Alf Graefe,* Zur Casuistik des amaurotischen Katzenauges. Zehender's Klinische Monatsblätter 1863. p. 237.

[8]) *v. Graefe,* Archiv f. Ophth. B. XII 2. 176.

jelikož může ve výjimečných případech býti tense u Cysticerku zvýšena a u Gliomu snížena.

Na viditelnost pohybu parasita, která by nám ovšem poskytla nezvratný důkaz, oč se jedná, nemůžeme čítat hnedle nikdy, poněvadž pod sítnicí nalézající se měchožil indukuje obyčejně v sítnici nad sebou takové změny, které k více méně hustým zákalům vedou.

Co se sferického tvaru Cysticerka týče, může i ten eventuelně u nádoru pozorován býti.

Zbývá nám hlavní onen známý atlasovitý třpyt cysticerkový, který často ještě skrz dosti silné zákaly prokmitává.

V dalším průběhu přidruží se u cysticerku obyčejně zákaly ve sklivci membranosní, jak je u nádoru obyčejně nepozorujeme, a obyčejně podaří se nám skrz ty zákaly viděti na jistém místě poněkud intensivnější reflex, co mluví pro měchožila.

Když pak dostaví se indukovaný process iridokyklitický a jest zornice zastřená, může se opět státi diagnosa velmi obtížnou, ba někdy nemožnou; oproti Gliomu, u kterého podobná afekce uveální vede v případech velevzácných k transitornímu úbytu.

Konečně musíme upozorniti, že v některých případech dostavily se zákaly v dioptrických mediích velmi časně a sice ve sklivci před nádorem, v čočce, v přední komoře i v rohovce; v případech takových čím dřív se zákaly dostavují a nahlédnutí do vnitra oka zamezují, tím obtížnější stává se diagnosa a tím větší vyžaduje obezřetnost a tím spolehlivější anamnesu.

Pseudoencephaloid.

Jméno Encephaloid zavedl pro nádor zhoubný, který dnes Gliom jmenujeme, první Laënnec,[1]) po něm ho acceptovali Sichel,[2]) Robin[3]) a téměř všickni okulisté a chirurgové ve Francii; znamenalo tedy totéž, co v Německu »Markschwamm«, co v Anglii »Medullary cancer« co fungus haematodes. Byl tedy Encephaloid pro Sichla a jiné identický s naším Gliomem a znamenal zhoubný nádor vnitrooční vycházející ze sítnice. Logicky by se tedy musilo za to mít, že výraz Pseudoencephaloid, který zavedl Sichel na základě mikroskopických vyšetřování Robina, jest identický s Pseudogliomem; tomu však není tak.

B. Langenbeck[4]) byl totiž první, který pozoroval úplně správně, že dotyčné nádory vycházejí ze zrnité vrstvy sítnice a že skládají se ze stejných elementů jako jsou zrna téže vrstvy sítnicové. že tedy tvoří takřka hyperplasii

---

[1]) *Laënec,* De l'auscultation etc. Paris 1819.

[2]) *Sichel,* Iconographie à Gazette med. Č. 29. a 30.

[3]) *Robin,* Iconographie (Sichel).

[4]) *B. Langenbeck,* De retina observationes anatom.-pathol. Gothing. p. 168.

těchto elementů sítnicových. Podobné pozorování učinil u jistého nádoru Robin a měl za to, že má před sebou docela jiný nádor, nežli Encephaloid, že má před sebou benigní hyperplasii sítnice. Sichel na tomto pozorování Robina založil svou theorii o Pseudoencephaloidu a marně se lopotil, aby stanovil differentiální diagnosu mezi Encephaloidem a Pseudoencephaloidem, což ovšem byla holá nemožnost, poněvadž se jednalo o identické onemocnění.

Tím uvedena byla do učení o Gliomu značná konfuse, která se vlekla až do nové doby. Tak na příklad popsal Schweigger [1]) podobný případ, jako byl Robinův z roku 1860 a Rindfleisch [2]) (Horner) jeden případ roku 1863, na kterém však již nápadně jevila se malignita a totožnost s Gliomem.

Pseudoencephaloid jest tedy úplně identický s Encephaloidem a s pravým Gliomem.

III. Cryptoglioma.

Cryptogliom jest nový výraz, který zavádím, jest to pravá protiva Pseudogliomu.

Cryptogliomem nazývám případ, kde skutečně jedná se o pravý Gliom, kde však sebe zkušenější a obezřetnější diagnostik klinický není s to Gliom diagnostikovat, aspoň v jistém období průběhu, a nucena se vidí stanoviti diagnosu jinou, mylnou.

Mluviti o Cryptogliomu má tutéž oprávněnost, jakou má pro sebe Pseudogliom.

Že Gliom po delším neb kratším trvání stadia amaurotického kočičího oka, místo aby stoupil do statu glaucomatosního a vedl k ektasiím oka, může vésti opačně ku zánětům uveálním a může sledovati dočasný úbyt oka, neb aspoň dlouhá pauza v dalším vývoji nádoru, jest věc dávno známá, všude se tvrdí a opakuje a opisuje, anatomických však dokladů pro tento zjev velezajímavý a pro diagnostiku Gliomu veledůležitý máme pramálo.

V celé literatuře nalezl jsem jenom několik případů toho druhu; starší z nich sestavil již Hirschberg ve své výtečné Monografii.

a) Především byl to Wardrop,[3]) který pozoroval u 15měsíčního děvčátka příznaky amaurotického kočičího oka, později zánět při čiré rohovce, tedy bezpochyby iridokyklitidu, na který sledovalo neustálé zmenšování oka, načež za deset měsíců oko opět se zvětšovalo a objevil se zhoubný neduh též v oku druhém.

b) Weller [4]) pozoroval u 5letého hošíka příznaky amaurotického kočičího oka, dále pozoroval vzrůst novotvaru, který tlačil čočku do přední komory,

---

[1]) *Schweigger*, Fall von intraoculaerem Tumor durch Netzhautdegeneration. Archiv für Ophth. B. VI. 2. 324.

[2]) *Rindfleisch-Horner*, Tumor retinae. Zehender's Klinische Monatsblätter p. 349.

[3]) *Wardrop*, Fungus haematodes p. 51. (sec Hayes). Lond. medical. observ. and inquir.

[4]) *Weller*, Krankheiten des Auges 1830.

pak po jistý čas po trvajícím zvýšení tense a počínající již Ectasii bulbu povstal dočasný postupující úbyt, konečně pak opět nádor rostl.

c) v. Ammon [1]) pozoroval taktéž po předchozí diagnose nádoru úbyt oka, který trval více než pět měsíců, pak nádor zase rostl, nastala exopthalmia fungosa a smrt.

d) Sichel [2]) pozoroval tak zvaný Encephaloid (Gliom) na obou očích novorozeného dítěte a viděl pak na jednom dostaviti se Phthisu. Zakládal pak na tomto pozorování své učení o zhojitelnosti Gliomu a svou therapii.

Nelze však pochybovat, že jednalo se v tom případu též pouze o dočasnou Phthisu a že, kdyby děcko nebylo zemřelo, byl by opět nastal nový vývoj nádoru.

e) v. Graefe [3]) pozoroval u tříletého dítěte roku 1862 bilaterální Gliom, na jednom oku příznaky amaurotického kočičího oka, pak na témže oku za čtvrt léta Iridochorioiditis Acclusio pupillae a intercurrentní Phthisis bulbi. Asi za $^5/_4$ roku vyvinula se na témže oku Exophthalmia fungosa, kdežto na druhém odehrával se tentýž právě popsaný proces.

Graefe udává, že kromě tohoto zajímavého případu viděl ve své ohromné praxi pouze ještě jeden případ dočasného scvrkování se oka, nepodává o něm však žádných dokladů ani podrobnějšího popisu.

Když pak dále v. Graefe tvrdí, že tato dočasná Atrophie je u Gliomu častější nežli u Sarkomu, nemohu s tím souhlasiti, já aspoň shledal jsem toho opak.

f) Knapp [4]) pozoroval u $2^1/_2$letého dítěte, které právě prodělalo spálu a pneumonii, na jednom oku příznaky amaurotického kočičího oka. Na to se oko zanítilo, nastala Exophthalmie, tedy patrně Panopthalmie, pak průlom rohovky, výhřez čočky a části sklivce a kompletní Phthisa oka. Tak setrvalo oko tři měsíce co malý, bílý pahýl, beze všeho zánětlivého dráždění a nebolestný. Pak se opět zanítilo a opět nastal průlom, po kterém se ještě více scvrklo, zůstalo však již ve stavu podrážděném. Po krátké době se počalo zvětšovat a vyrostla z něho bělorůžová houbovitá hmota, která brzo ze štěrbiny oční vyrůstala — Gliom.

g) Grolman [5]) popsal roku 1887 velmi zajímavý případ z kliniky prof. Hippela, u dvouletého hošíka, u kterého jedno oko za příčinou Gliomu enucleováno bylo a žádných lokálních recidiv nenastalo, za čtyry léta na oku druhém příznaky amaurotického kočičího oka. Při vyšetření nalezeny bělošedé pohyblivé hmoty, které až téměř k zadnímu pólu čočky zasahovaly; žádná vaskularisace nebyla viditelna. Visus $^{20}/_{200}$ excentricky. Myšlénka na Gliom ležela blízko, avšak závažné důvody mluvily proti tomu. Šedé hmoty podobaly se infiltraci sklivcové, byly pohyblivé bez cev a zrak dosti zachován. Možnost zánětlivých změn ve sklivci zavdala příčinu ku merkuriálnímu líčení šedou mastí a Calomelem

[1]) *v. Ammon* v Ammon's Zeitschrift für Ophthalmologie 1830.
[2]) *Sichel* l. c.
[3]) *v. Graefe,* Archiv für Ophth. X. 1. 217.
[4]) *Knapp* l. c. p. 50.
[5]) *Grolman* l. c. p. 48.

Načež hmoty ve sklivci se zmenšovaly a zrak se zlepšil $^{20}/_{30}$. Konečně dostavily se pak zánětlivé příznaky, zvýšená tense, Hypopyum, později Ectasia, konečně celkové příznaky a smrt.

Anatomický nález objevil Gliom sítnicový a metastasy gliomatosní ve sklivci.

Grolmon z tohoto zajímavého průběhu soudí, že může Gliom i v začátečních stadiích se zmenšovat a že Merkurialisace zmenšování to podporují (aniž by však byly s to trvale scvrknutí docíliti).

h) Jung [1]) konečně popsal roku 1891 taktéž velezajímavý případ, o kterém jsme se již zkrátka zmínili, který také sem náleží, ač se u něho dočasná phthisa nedostavila.

Na oku zaníceném 4letého děvčete bylo nalezeno Hypopyum, na duhovce uzlíky, z vnitra oka vynikal zvlášť po vykonané iridektomii žlutavý reflex, o kterém se za to mělo, že pochází od zánětlivých produktů. K tomu ještě matka trpěla na souchotě. Na základě toho nálezu byla stanovena diagnosa na Iridochorioiditidu, bezpochyby rázu tuberkulosního. Anatomické vyšetření však objevilo Gliom na sítnici, malé uzlíky gliomatosní na duhovce a volné gliomatosní buňky v přední komoře.

Jelikož by dozajista v takovém případě byl každý jiný, sebe zkušenější okulista rovněž tak diagnostikoval, jako se stalo na klinice Lebera, nutno považovati případ takový za Cryptogliom.

Já sám pozoroval jsem během mé celé praxe při velkém počtu Gliomů, které jsem viděl, pouze dva případy, které vedly ku dočasné Phthise, u jednoho však nepodařilo se mně sledovati konečný výsledek a zaopatřiti sobě anatomické doklady, pročež jej zde uvésti nechci a uvádím pouze následující případ přesně pozorovaný z mé soukromé praxe.

Případ 8.

Cryptoglioma retinae.

Obraz 61.

Anna S., 3 léta stará dceruška stavitele, byla vždy zdráva, taktéž rodiče a 9 sourozenců, z kterých některé jsem za příčinou Keratoconjunctivitis phlyctaenulosa ob čas navštěvoval (bydleli v domě právě vystavěném), až před několika dny pozorovali u ní rodiče zvláštní lesk vycházeti z levého oka, za kterou příčinou jsem byl k ní povolán v únoru 1869. Shledal jsem na levém oku již pouhým okem příznaky amaurotického kočičího oka. Zornice byla rozšířená, lenivě reagovala na světlo, z vnitra oka vycházel běložlutý reflex. Při zkoušce zraku shledal jsem, že děvčátko asi na jeden metr rozeznává pohyb ruky.

[1]) *Jung* l. c.

Při bližším vyšetřování shledal jsem oko zevně úplně klidné, beze všeho zánětlivého podráždění. Rohovka normální, komora něco málo mělčejší, čočka úplně průzračná, ve sklivci něco málo jemných zákalků. Duhovka, kromě svrchu uvedených zjevů úplně normální, tense oka, něco málo zvýšená, při fokálním osvětlení a ophthalmoskopické prohlídce pomocí velmi silných konvexních čoček viděl jsem běložluté, hrbolkovité hmoty, které jak se zdálo, asi do třetiny prostory sklivcové vynikaly. Neoplastické cévy jsem sice s určitostí neviděl, však zdálo se mi, že některá místa byla více méně růžová a že tam asi neoplastické cévy prokmitají. Stanovil jsem na základě toho nálezu s plnou určitostí diagnosu Glioma retinae endophytum, a proponoval jsem okamžitou enuncleaci oka, ku které však rodiče za žádnou cenu svoliti nechtěli.

Nebyl jsem více neděl do té rodiny volán a za příčinou proponování operace nemálo pomlouván. Léčení, jak jsem se později dozvěděl, převzal po mně věhlasný okulista z Umrlčí ulice na Malé straně, svého řemesla švec, který pojal svého času za ženu bývalou služku od prof. Arlta, která jemu co věno několik starých, zahozených receptů od svého někdejšího pána přinesla, na základě kterých inauguroval podnikavý švec okulistickou praxi, kterou s nejlepším úspěchem pro svou kapsu více decennií prováděl a viděl mezi svými klienty šlechtice a hlavně šlechtičny, vysoké duchovenstvo, ba i lidi, kteří prodělali seriosní studia technická neb universitní.

Když léčení pana ševce za mými zády provozované nic neprospělo, byl jsem konečně opět povolán. Shledal jsem stav neduhu úplně změněný. Děvčátko bylo bledé, mrzuté a nevrlé, světloplaché a naříkalo na bolesti.

Prohlídka oka dítěte velmi zhejčkaného a choulostivého byla velmi obtížná. Shledal jsem oko něco zmenšené, tensi oka sníženou T—1, značnou violovou episclerarní injekci; rohovku průzračnou, komoru normální hloubky, duhovku dekolorovanou, se zašlou kresbou, zornici úzkou s předním pouzdrem, čočku srostlou a zánětlivými produkty zastřenou. Ciliární okraj duhovky na zad vtažen, krajinu ciliární při dotknutí bolestivou, visus = 0.

Na základě tohoto nálezu nemohl jsem jinak, leč diagnostikovati iridokyklitis plastica.

Vzdor tomu nenechal jsem svou původní diagnosu na Gliom padnout a vzpomněl jsem si na případy z literatury mně známé, kde i u Gliomu může se dostaviti podobný klinický obraz nemoci a může vésti ku transitorickému úbytu oka.

Setrval jsem také u své prvotní therapeutické indikace a proponoval jsem opět enucleaci oka.

Rodiče opět k enucleaci nesvolili a žádali o lékařské konsilium. Povolal jsem svého někdejšího učitele a chefa prof. Hasnera.

Prof. Hasner, kterému jsem svůj původní nález a svou původní diagnosu beze všeho obalu sdělil, nedal se přesvědčiti, že by se jednalo o Gliom, prohlásil neduh za těžkou iridokyklitidu s prognosou velmi zlou, jejížto příčina se nedá tak snadno zjistit, snad přehlédnutý úraz neb něco podobného; enucleaci prohlásil za zbytečnou, aspoň ne za nutnou, s čím rodiče ovšem radostně souhlasili; a nařídil energickou kuru mercurialní, která se také provedla, však

beze všeho úspěchu. Oko stalo se poznenáhla méně světloplachým, zánětlivé příznaky se zmírnily, tense oka klesala a oko se vůčihledě zmenšovalo, tak že bylo patrno, že propadlo postupujícímu úbytu. Ku phthise však nedošlo, nýbrž po době asi 2 měsíců se mně zdálo, že oko se opět zvětšuje, a také tense oka zdála se mně býti větší.

V tom děvčátko onemocnělo na diptherii a byla u ní provedena tracheotomie, 24 hodin po operaci byla mrtva.

Dovedl jsem sobě zaopatřiti oko pro mě tak zajímavé a důležité z malé mrtvoly.

Anatomický a mikroskopický nález téhož oka byl velezajímavý a veledůležitý.

Průřezy skrz celé, dle mé methody tvrzené oko vedené, poskytovaly následující nález; viz obr. 6. Bulbus celý byl značně zmenšen, sclera něco ztluštěná, rohovka dosti čirá ukazuje pouze něco více kulatých buněk ve své tkani, nežli za poměrů normálních. Komora poněkud mělká; duhovka kulatými buňkami prosáklá, je s předním pouzdrem plochovitě srostlá, v okrají ciliárním retrahovaná; v zornici nalézají se produkty zánětlivé, buňky kulaté a vřetenovité a látka mezibuněčná, zadní komora velmi zúžená a naskrz podobnými zánětlivými produkty naplněná. V čočce nalézají se malé mezírky vystouplé myelinové koule a molekulární detrit v rourkách čočkových.

Za čočkou nalézá se vrstva zánětlivých produktů kyklitických, pozůstávající z buněk kulatých, hlavně však vřetenovitých a ze sporých, neoplastických cev, mimo látky mezibuněčné. Prostora sklivcová je skrz na skrz napěchovaná regressivními nekrotickými produkty Gliomovými, které jsou haematoxylinem nezbarvitelné, mimo nejzadnější části, kde z optického nervu, který je skrz na skrz gliomatosními čerstvými barvitelnými buňkami prosáklý, vnikají podobné buňky vějířovitě do hmot degenerovaných.

Cevnatka jest mohutně naduřená, hrbolovitá, skrz na skrz čerstvými gliomatosními hmotami napěchovaná až ku tělesu řasnatému.

Barvivový epithel tvoří ostrou hranici mezi čerstvými hmotami gliomatosními cevnatky a hmotami gliomatosními nekrotickými ve prostoře sklivcové. Po sítnici není ani stopa k nalezení.

Tento velezajímavý anatomický a mikroskopický nález nebylo lze jinak vysvětlit, leč tak, že primární nádor, který co Glioma endophytum mnou diagnostikován byl, šířil se neustále dál a dále, tvořil metastasy neb disseminace do sklivce, do cevnatky a do optického nervu, a naplnil pak gliomatosní hmotou celou dutinu sklivcovou, indukoval pak akutní iridokyklitidu, načež propadl poznenáhla celý primární nádor regressivní metamorphose a necrose, při kterém processu se oko zmenšovalo. Později pak počaly opět sekundární nádory v cevnatce a v optickém nervu bujet a růst, následkem čeho se bulbus opět zvětšovat započal.

Jiné vysvětlení anatomického a histologického nálezu, jak jej obraz 6. ukazuje, nemohu si představiti.

V případě tom, ve stadium pozdějším byla diagnosa Gliomu zhola nemožná, kdyby byla scházela neb byla bývala nespolehlivá anamnesa. Což

vysvítá nejlépe z toho, že tak věhlasný okulista a dobrý diagnostik, jako byl Hasner, vzdor podrobnému sdělení stadií předchozích, se o existenci Gliomu v tomto případu přesvědčiti nedal. Případ ten representuje tedy Cryptogliom v pravém smyslu slova a podobný anatomický nález ještě nikdy pozorován nebyl. Veškeré případy, které jsme v tomto odstavci uvedli, od případu Wardropa až k případu mému, mohly eventuelně pro někoho býti Cryptogliomy, kdo by iniciální stadium nebyl pozoroval a anamnesu spolehlivou nebyl měl, nýbrž pozoroval oko ve stadiu postupujícího úbytku neb phthisi, zvlášť v případě Knappově, kde byl pahýl bledý a úplně nebolestný, vzdor tomu, že zárodek Gliomu v sobě choval, byla by bývala diagnosa absolutně nemožná.

Jakým způsobem se dočasná phthisa v těchto vzácných případech Gliomu vyvíjí, o tom panovaly různé náhledy.

Graefe [1]) považoval za jediné při tom činitele indukované zánětlivé processy, Iridokyklitidu neb Panophthalmii.

Virchow [2]) proti tomu uvedl, že zmenšování může vycházeti od samého nádoru, když tento ve vyšší míře propadne regressivní metamorphose, a tekuté součásti se resorbují.

Já jsem toho náhledu, že obyčejně učinkují oba činitelé i indukovaný zánět i regressivní změny nádoru samého.

Klinický pochod, kterak se transitorický úbyt u Gliomu inauguruje, nese na sobě hlavně dvojí ráz: buď jest to Iridokyklitida neb jest to Panophthalmie, oba pak processy mohou probíhati velmi akutně, subakutně neb i chronicky, a dle toho řídí se klinický obraz, který ten který případ poskytuje.

Diagnostické momenty, které nám mají býti vodítkem, abychom rozpoznali při takovém dočasném úbytu pahýl, který v sobě zárodek Gliomu chová, od obyčejného pahýlu, jsou naskrz nespolehlivé, když neznáme iniciální stadium toho kterého případu a neznáme anamnesu, a výrok, který učinil v. Graefe, že Gliom v tomto stadiu transitorního úbytu snadněji se rozpozná, nežli ve stadiu ophthalmoskopickém, neb ve stadiu amaurotického kočičího oka, nemohu sdílet.

Hlavní diagnostické momenty, které Graefe uvádí, jsou tvar pahýlu a bolestivost.

Co se tvaru týče, má býti pahýl, v kterém skrývá se zárodek Gliomu, více zploštěn z předu na zad, nebo pouze oploštění přední části bulbu Phthisis anterior.

My však nalézáme tutéž Phthisis anterior velmi často po Chorioiditis purulenta chronica i po některých kyklitidách genuinních i po Panophthalmii. Z předu na zad oploštělý pahýl shledáváme opět a velmi eklatantně v bulbech, kde se byly utvořily v zadní části cevnatky platy kostěné neb ložiska vápenná.

Co se spontanní bolesti a bolestivosti při dotknutí týče, která má býti charakteristickou pro pahýly s Gliomem, není to taktéž příznak spolehlivý,

---

[1]) *Graefe* l. c.

[2]) *Virchow* l. c.

poněvadž ji shledati můžeme u pahýlů, které chovají ve svém vnitru buď cizí těleso, neb svrchu zmíněné kostěné platy a naopak, pahýl s gliomem může býti dlouhou dobu úplně bledý, beze všeho podráždění a nebolestný, jak nás učí svrchu uvedený případ Knappův.

Nezbývá nám tedy u takových velevzácných případů ani jediný spolehlivý diagnostický moment, a neznáme-li počátek neduhu, musíme hledět vypátrat co možná spolehlivou anamnesu a když i tato chybí, pak jest diagnosa nemožná; takové případy zůstanou pro nás pravé Cryptogliomy.

IV. Cylindroglioma.

Případ 9.

Cylindroglioma retinae.

(Viz obraz 7. a 8.)

Marie P., 5½ roku stará dceruška dělníka z Vysočan, byla mně přivedena do chudinské ordinace co k zemskému lékaři v roce 1882, poněvadž rodiče před krátkou dobou pozorovali zvláštní lesk, vycházející z oka pravého, a náhodou se přesvědčili, že dítě na to oko nevidí.

Anamnesa neudala nic zvláštního, otec, matka a dva sourozenci zdraví, v rodině nepanují žádné choroby. Děvče je na své stáří dobře vyvinuté, tělesně úplně zdrávo.

Oko levé úplně normální.

Na oku pravém nelze zevně taktéž nic abnormálního pozorovat, jest úplně bezzánětlivé, rohovka čistá; komora normální hloubky, duhovka barvy a kresby normální reaguje na světlo, zornice normální velikosti; tense oka normální. Pouze při některém pohledu lze vidět pouhým okem vycházet z vnitra oka jakýsi lesk.

Po rozšíření zornice pomocí atropinu bylo vidět běložlutavý reflex z vnitra oka mnohem jasněji již pouhým okem.

Při ophthalmoskopickém vyšetření v přímém obraze byla papilla optického nervu něco narudlá, ne ostře od sítnice ohraničená. Okolo papilly byla sítnice asi na 2—3 šířky papillární běložlutě zbarvená, neprůzračná, semo tamo bílými skvrnami a skvrnkami posetá. Cévy sítnicové byly viditelné. Bělavě zbarvená část sítnice okolo papilly měla tvar více méně čtyrlaločný.

Lalok vnitřní a hoření nejdál k aequatoru zasahoval.

Při upotřebení různých korekčních skel zdálo se mně, že největší výčnělek téže bělavé části sítnicově vyčnívá asi o dva milimetry nad ostatní pozadí oka.

Vyšetření však bylo při velkém nepokoji dítěte velmi obtížné.

Ostatní pozadí oka bylo úplně normální, zrak značně porušen, pacientka sotva na tři metry pohyby ruky rozeznává.

Diagnostikoval jsem s určitostí Glioma exophytum a navrhoval enukleaci oka, co však rodiče tak postrašilo, že více měsíců mou ordinaci již nenavštívili.

Asi za pět měsíců objevila se malá pacientka opět v mé ordinaci, poskytovala však při opětovaném vyšetření úplně změněný obraz nemoci.

Shledal jsem nyní na oku mírnou episklerální injekci. Tense oka byla značně zvýšena, hnedle + 2. Rohovka byla průzračná; komora mělká; duhovka něco málo dekolorovaná, zornice široká, beze vší reakce, čočka čirá. Za čočkou bylo lze vidět již pouhým okem, lépe při lokálním osvětlení s intensivním žárovým světlem bělavou hmotu neb blánu ve svém středu trychtýřovitě prohloubenou, která vypadala téměř jak květ žlutobílé Ipomei. Semo tamo bylo lze vidět intensivněji bílé skvrny, také jemné cévy byly viditelné, které dle svého rozvětvení bylo lze rozpoznat za cévy sítnicové, že tedy nepodléhalo to ani té nejmenší pochybě, že měl jsem před sebou úplně trychtýřovitě odchlípenou sítnici.

Sítnice sama byla úplně neprůzračná a pohyblivost při pohybech oka jsem na ní nepozoroval žádnou. Pacientka velmi nevrlá, naříkala na bolesti. Visus = 0.

Nepochyboval jsem po tomto nálezu ani v nejmenším o správnosti mé původní diagnosy, a naléhal se vší energií na svolení k enukleaci, k čemu také otec po delším zdráhání svolil.

Přijal jsem patientku do zemského operačního ústavu, který řídím, a provedl jsem enukleaci v červenci roku 1882.

Oko dle mé methody tvrzené vložil jsem do své sbírky, kde přes deset let leželo, nežli na jeho zpracování došlo. Vedl jsem řezy skrz celý bulbus a barvil je většinou haematoxylinem, částečně také eosinem.

Makroskopická anatomická prohlídka udala délku bulbu 22 *mm*, při téměř stejném aequatoriálním průměru. Duhovka a čočka přiléhaly téměř ku zadní ploše rohovkové.

Cevnatka k bělimě přiléhá, jeví však na svém povrchu velký počet malinkých Gliomových disseminií neb metastatických uzlíčků. Sítnice jest úplně trychtýřovitě odchlípená a od nervu optického počínaje až k zadnímu polu čočky mohutně ztluštěná, tak že její tloušťka na různých místech mezi 2 - 4 *mm* kolísá; nejpřednější část sítnice, která téměř horizontálně od zadního polu čočkového ku krajině ciliární probíhá, není ztluštěná, za to však četnými uzlíky gliomovými posetá jako cevnatka.

Ztluštěná část sítnicová jeví na průřezech velmi krásnou kresbu dendriticko-laločnatou, optický nerv jest normální. Prostora mezi odchlípnutou sítnicí a cevnatkou jest naplněna čirou sraženou tekutinou beze všech formovaných elementů.

Histologický nález (obr. 7. a 8.) ukazuje především, že ztluštěná část sítnicová jest naskrz gliomatosně degenerovaná neb infiltrovaná. Buňky gliomatosní samy jeví obyčejný nález, velkost jejich kolísá mezi 7—9 μ, mají velká zrna a uzounký lem protoplasmatický. Látka mezibuněčná jest velmi sporá, jemně granulovaná, což však pozorovati lze jen velmi silnými objektivy.

Velmi zajímavé a zvláštní jest však různé umístění různých buněk gliomových.

Čerstvé buňky gliomové, které lze haematoxylinem zbarviti, nalézají se výhradně okolo mohutných, většinou neoplastických cev, okolo nich více méně mohutné vrstvy neb pláště tvoříce, kdežto v mezerách mezi těmito čerstvými buňkami obalenými cevami nalézají se naskrz jen nekrotické, haematoxylinem nebarvitelné buňky gliomové. Hranice mezi buňkami čerstvými haematoxylinem barvitelnými a cévy obklopujícími a mezi buňkami nebarvitelnými, nekrotickými jsou naskrz úplně ostré, jen semo tamo lze mezi buňkami nekrotickými nějakou barvitelnou spozorovati. Tímto ostrým ohraničením obého druhu buněk povstává ona již makroskopicky viditelná, krásná, dendriticko-laločnatá kresba celého nádoru.

Malinké uzlíky gliomatosní jak na cevnatce, tak na ciliární části sítnicové nechovají ve svém vnitru žádných cev neoplastických. Cévy samy jsou téměř naskrz značně změněné, stěny jejich jsou ztluštěné, částečně hyalinně degenerované, částečně i obliterované.

Nalézáme tedy v oné mohutně ztluštěné části sítnice mohutně vyvinuté neoplastické cévy, jichžto stěny jsou témčř naskrz ztluštěné a degenerované a které jsou naskrz mohutnými plášti čerstvých buněk gliomatosních obaleny. Máme tedy před sebou nádor zvláštního druhu, nádor smíšený, pro který navrhuji jméno Cylindroglioma.

Mám ve své sbírce velmi podobně složený Cylindrosarcom, který jsem před lety z přechodné řasy spojivkové mladého muže vyňal.

Podobný Cylindrosarcom, který v. Reklinghausen histologicky vyšetřil a který z krajiny vaku slzného vyříznut byl, popsal v. Graefe.

Podobný Cylindrosarcom, u kterého hyalinní degenerace cev ještě více vyvinuta byla, obdržel jsem nedávno od svého přítele prof. Hellicha; byla to metastasa plicní, povstalá z obyčejného Sarkomu kolena. Změny na stěnách cev u Gliomu, jako ztluštění jich, bujení buněk a jader v nich, hyalinní degenerace a obliterace, byly již často pozorovány, jak to na př. publikuje Da Gama Pinto, Baumgarten, Grolman, Bochert, Eisenlohr, Vetsch, Jung etc. Jung také upozornil na laločný útvar u některých Gliomů.

Nejblíže stojí případu, který jsem právě popsal, jeden případ, který popsal Da Gama Pinto a který Glioangiosarcom pojmenoval.

Případ 10.

V. Cysticercus subretinalis triplex.

(Viz obr. 9., 10. a 11.)

Josef Z., 5 roků starý synáček dělníka továrnického z venkova, byl dne 10. května 1892. přijat na mou kliniku. Dle anamnesy byli i rodičové i sourozenci zdraví, také malý pacient nikdy nechuravěl, ani celkově, ani co se očí týče.

Asi před 4 nedělemi pozorovali rodiče náhodou, že jemu z levého oka jakýsi neobyčejný svit vychází, a tím upozorněni jsouce, přesvědčili se brzo, že hoch na to oko takřka nic nevidí, pročež odebrali se do Prahy a hledali pomoc na mé klinice.

Shledal jsem hocha na své stáří dobře vyvinutého, úplně zdravého a dobře živeného. Vyšetření oka pravého neobjevilo nic chorobného.

Oko levé zevně téměř úplně normální. Ve vůkolí oka na víčkách a na spojivce nic chorobného. Oko samo úplně bezzánětlivé, normální velikosti, tvaru, polohy a pohyblivosti, pouze tense byla něco málo zvýšená, avšak velmi nepatrně, tak že sotva T + $^1/_2$ poznamenána býti mohla Rohovka čistá, komora normální hloubky. Duhovka normální barvy a kresby, zornice něco málo větší, nežli na oku druhém, a na světlo poněkud lenivěji reagující. Čočka beze všech zákalů. Z vnitra oka lze již pouhým okem viděti velmi zřetelně vycházeti intensivní žlutobílý reflex, poskytující obraz t. zv. amaurotického kočičího oka. Při homatropinem zvětšené zornici a pomocí fokálního osvětlení pomocí intensivního žárového světla bylo lze vidět tři úplně od sebe oddělené, odchlípené části sítnice tvaru více méně elliptického a různé velikosti, jež jako tři tekutinou naplněné vaky většinu prostory sklivcové zaujímaly. Největší z těchto vaků sítnicových ležel zevně a dole zasahoval od ciliární části sítnicové až k zadnímu polu oka a páčil jsem jeho průměr podélný na 10—12, příčný asi na 8 *mm*; druhý vak ležel dolů a do vnitř, nezasahoval tak daleko do předu a příčný průměr páčil jsem asi na 6 *mm*; třetí a nejmenší vak umístěn byl nahoře, něco málo do vnitř, zasahoval ještě méně ku předu a nebyl tak snadno pozorovatelný jako oba předchozí.

Stěny všech tří vaků jevily se býti takřka poloprůzračnými, byly běložlutavé barvy a jemnými saturovaně bílými tečkami řídce poseté; kdežto semo tamo objevovaly se větší kulaté neb ovalerní zákaly, které se při větším zvětšení též co z malých teček složené objevily. Na povrchu všech tří vaků probíhaly cévy, které dle svého průběhu a rozvětvení ihned co více méně normální cévy sítnicové rozpoznati bylo lze. Při různých pohybech oka zůstala velkost a tvar tří vaků sítnicových úplně nezměněna, pouze při bedlivém pozorování bylo lze vidět jemné, jakoby vlnité otřásání se povrchu, jako u měchýře tekutinou naplněného.

Při upotřebení velmi intensivního Aurova žárového světla, které se téměř bílému elektrickému světlu rovnalo, a při šikmém fokálním osvětlení a současném upotřebení lupy, a při upotřebení velmi silných, vypouklých čoček, 25—30 D. a při ophthalmoskopickém vyšetření, podařilo se mně po namáhavém vyšetřování stěny vaků sítnicových na některých místech prosvitnouti. Později se mi podařilo v některé šťastné chvíli, v jakési vzdálenosti za stěnou oněch vaků sítnicových, zvlášť obou větších, spozorovati opět jakýsi blánovitý, vypouklý útvar, z kterého se mi zdálo, že vychází modravý atlasový odlesk, taktéž se mně zdálo, jak by byl poset malými saturovanějšími skvrnkami.

Přesný obraz ovšem obdržeti jsem nemohl, jak snadno pochopitelno, při vyšetřování tak neobyčejně nesnadném a namáhavém, které jsem často více

*

hodin po sobě a ku své a jinak dosti trpělivého malého pacienta úplné umdlenosti prováděl.

Nepatrný zbytek sklivce byl průzračný; z pozadí oka nebylo lze téměř nic pozorovati. Zrak byl tak dalece kleslý, že pacient rozeznával pouze světlo a tmu.

Představil jsem tento velezajímavý, nápadný a neobyčejný případ, který k nejzajímavějším ze všech neduhů očních, které jsem během své 32leté činnosti okulistické vůbec viděl, čítati musím, jak svému klinickému posluchačstvu, tak spolku lékařů českých, a vyvolal všude, kdekoliv viděn byl, tu největší sensaci. Každý kollega, který ho spatřil, projevil, že něco podobného a něco tak nápadného jak živ neviděl, také páni kollegové z university německé a z ciziny, kteří náhodou příležitost měli případ ten vyšetřiti, byli nanejvýš překvapeni a vyjádřili se naskrz, že něco podobného nikdy neviděli.

Velmi těžkou a smělou diagnosu vedl jsem per exclusionem.

Především vyloučil jsem v dlouhé úvaze veškeré zánětlivé a nezánětlivé onemocnění vnitra oka, týkající se sklivce sítnice, cevnatky a bělimy vyjma novotvary a cizopasníky s určitostí téměř apodiktickou.

Co se novotvaru týče, mohlo seriosně pomýšleno býti pouze na Glioma retinae exophytum.

Proti tomu však mluvily tři úplně od sebe odloučené vaky sítnicové, částečná průzračnost sítnice a zachované cévy sítnicové, třesoucí se vlnité kolísání povrchu vaku, což zřejmě k tomu poukazovalo, že stěny vaku nemají nikde pevný podklad, nýbrž že všude za nimi nalézá se tekutina; dále pak možnost skrz stěny vaku v jakési vzdálenosti pozorovati opět vypouklé blánovité útvary, zvláštně se lesknoucí.

Na základě této úvahy jsem Glioma exophytum s plnou určitostí vyloučil a stanovil jsem s touže určitostí diagnosu na podsítnicové parasiterní kysty v trojitém počtu.

Za takových okolností musil jsem ovšem v první instanci mysliti na Cysticercus subretinalis triplex. Tak daleko jsem svou diferentiální diagnosu s určitostí stanovil a před četným auditoriem jak klinickým tak lékařským zřejmě vyslovil. Šel jsem však ještě dále a tvrdil jsem, že možnost, ba i nějaká, třeba ne velká, pravděpodobnost není úplně vyloučena, že by se v našem případě místo o Cysticercus subretinalis mohlo jednati o Echinococcus subretinalis.

K této velmi smělé, ovšem pouze s jakousi možností neb pravděpodobností stanovené diagnose, vedly mne následující úvahy: Především dětský věk pacienta, v kterém, jak známo, objevení se Cysticerku ve vnitru oka jest velkou vzácností, kdežto jsem sám Echinokokky v orbitě a pod spojivkou a ve vůkolí oka u dětí pozoroval a operoval.

Dále byl to počet tří kyst, které takřka s určitostí klinickým pozorováním konstatovati bylo lze, kdežto více než jeden Cysticercus ve vnitru oka patří mezi největší vzácnosti; znám v celé literatuře pouze dva případy (Becker a Alfred Graefe), kde objeveno bylo po dvou Cysticercích v jednom a témže oku, tří však ještě žádný nepozoroval. Konečně poskytoval případ náš tak

prazvláštní celkový obraz a dojem, který se sice přesně popsati nedá, který jsem však nikdy u subretinálního Cysticerka neviděl.

Také na kollegy cizí, kteří měli příležitost pozorovati více případů subretinálního Cysticerku, dělal případ ten tentýž dojem a tvrdili s určitostí, že něco podobného nikdy neviděli.

Tyto úvahy vedly mne k tomu na to pomýšlet, zdali by to nemohly býti parasiterní kysty jiného rázu, a tu jsem pochopitelným způsobem na nic jiného připadnouti nemohl, leč na Echinokokky.

Ze starší literatury byly mně známy případy subretinálního Echinokokku, které se v novější době arci více méně popírají, vzdor tomu nelenil jsem si je poněkud podrobněji prozkoumati.

Nalezl jsem v literatuře tři takové případy, a sice Rossi, Portal a Anton Gescheidt.

Pojednání obou prvních spisovatelů nebyl jsem s to v originálu si opatřiti, pročež si o případech jejich přesný úsudek dovoliti nemohu.

Anton Gescheidt popisuje nález v oku, které z mrtvoly vyňato bylo, a jest o něm známo, že byl vždy pozorovatelem obezřetným a spolehlivým.

A. Gescheidt píše doslovně takto: »Der Raum zwischen der Chorioidea und der klöppelförmig abgehobenen Retina wurde von einer weissen Blase ausgefüllt, welche als Echinococcus erkannt wurde. Die äussere Haut derselben war weiss, wenig durchscheinend und ziemlich fest. Als sie geöffnet wurde, erschien eine zweite bläulich weisse Haut, aus dieser ergoss sich ein seröses Fluidum, welches eine Menge kleiner, theils runder theils ovaler Wurmkörperchen enthielt. Ausserdem sassen noch viele Wurmkörperchen an der inneren Wand derselben weissen Haut. An einigen derselben konnte man unter dem Mikroskope deutlich kleine runde Saugmündungen unterscheiden, Hakenkränze wurden nicht bemerkt.«

Nabyl jsem subjektivního přesvědčení, že se v případě, který A. Gescheidt, jak jsem právě uvedl, popsal, nemůže jednati o nic jiného, leč o Echinococcus subretinalis.

Možnost takového nálezu vnitroočního Echinokokka popírati nelze, jelikož v nejbližším sousedství oka již často pozorován byl a sice v orbitě Travers Ausian, Bresgen, Delpesch, Guthrie, Jones, Lawrence, Gray, Waldhauer, Penna, Lawford, Nettleship, Schöbl; subkonjunktiválně Fieuzal, Schöbl; ve víčku Cloquett; podkožně u víčka Schöbl; ve žláze slzní Schmidt.

Na základě těchto úvah stanovil jsem velmi smělou (ovšem jen s velkou reservou pouhé pravděpodobnosti) diagnosu, že by se v našem případě eventuelně místo Cysticerku o Echinococcus subretinalis triplex jednati mohlo.

Další průběh nemoci neposkytoval nic zajímavého Ob čas dostavovaly se příznaky ciliárního dráždění a lehká episklerální injekce.

Sítnicové vaky neb měchýřky stávaly se ode dne ke dni neprůzračnější a následkem toho podrobnější vyšetřování obtížnější, konečně pak staly se úplně neprůzračnými, nebylo více lze ani toho nejmenšího za nimi spatřiti.

Konečně dostavily se značnější bolesti, které mne k tomu přiměly, žádati o svolení k enukleaci, kterou jsem konečně v červenci 1892. na své klinice před svými posluchači provedl.

Hoch byl v několika dnech zhojen a propuštěn.

Na enukleovaném bulbu poznamenal jsem si přesně hedbávnými stehy polohu jednotlivých kyst a pak jsem ho utvrdil.

Jelikož pak jeden z mých bývalých asistentů diagnosu mou veřejně popíral a prohlašoval tento případ rovněž veřejně za jednoduché Glioma retinae exophytum, nezbývalo mi nic jiného, nežli pozvati ku otevření dotyčného zajímavého bulbu některé ze svých ctěných kollegů co svědky. Poprosil jsem k tomu účelu pana prof. Hlavu, pana prof Hellicha, pana dra. Chalupeckého a pana dra. Procházku.

Bulbus vložil jsem do Celloidinu tak, aby se nejdřív objevila ta hoření, nejnepatrnější kysta, později pak současně obě ostatní aby se na dotyčných řezech objevily. Po krátké řadě seriových řezů se nám skutečně objevila poněkud scvrklá subretinální kysta, která dle kutikulárního rázu své stěny ihned co kysta parasiterní poznána byla. Jedná-li se o Cysticercus neb Echinococcus, se pro okamžik rozřešiti nemohlo, jelikož se nám ještě nepodařilo objeviti háčky a stěny kysty byly velmi lomivé a při sebe opatrnějším řezání se neustále drolily.

Při dalším provádění řezů se pak obě dvě velké kysty téměř současně objevily, jak jsem si to přál; byly mnohem lépe zachované a poskytovaly na řezech překrásný obraz, jak je na obr. 10. naznačen. Nebylo však i na těchto řezech ještě možná rozpoznati, jedná-li se o Cysticercus neb o Echinococcus, jelikož se ještě žádné charakteristické známky neobjevily. Teprve doleji podařilo se mně konečně vésti poněkud tlustší řez, jak jej náš obraz 11. představuje, kde objevil se v kutikule jedné kysty kulatý otvor a pod ním dovnitř svalovité receptaculum, v kterémžto vtažený scolex cysticerkový umístěn byl.

Tímto nálezem byla diagnosa pathologicko-anatomicky i zoologicky úplně přesně a beze vší pochyby stanovena. Jednalo se o Cysticercus subretinalis triplex.

VÝKLAD VYOBRAZENÍ.

Obraz 1. Glioma retinae simplex endophytum. Řez skrze nádor a sítnice ukazuje zvláštnosti cev terminálních a přímou souvislost nádoru s oběma vrstvama zrnitýma sítnice.

» 2. Glioma retinae luxurians exophthalmicum. Řez skrz celý nádor a víčka ukazují charakteristické cévy a samé svěží buňky gliomatosní beze změn regressivních a značnou propagaci nádoru na zad cestou opt. nervu.

» 3. Retinitis purulenta chronica, která jevila se klinicky jako Gliom. Řez skrz celé oko ukazuje celou dutinu sklivcovou naplněnou hnisem excavací papilly, čočku a duhovku k rohovce přilnulou

» 4. Retinitis purulenta chronica. Celá prostora sklivcová hnisem naplněná, za čočkou kyklitické produkty.

» 5. Chorio retinitis hyperplastica. Celá téměř dutina sklivcová naplněná hyperplastickými hmotami, které se z cevnatky a sítnice vyvinuly za čočkou kyklitické produkty.

» 6. Cryptoglioma retinae. Řez ten ukazuje celou dutinu sklivcovou naplněnou nekrotickými buňkami gliomatosními. Cevnatka mohutně ztlustěná a opt. nerv jsou infiltrované svěžími buňkami gliomatosními, za čočkou kyklitické produkty.

» 7. Cylindroglioma retinae. Řez skrz celý bulbus ukazuje hlavní nádor na odchlípené sítnici a četná disseminia v cevnatce.

» 8. Značně zvětšená část téhož nádoru (Cylindroglioma).

» 9. Cysticercus subretinalis triplex kreslen před enukleací dle přírody krátce po přijetí pacienta na kliniku.

» 10. Cysticercus subretinalis triplex. Řez skrz celé oko, který právě zasáhl současně dva cysticerky pod odchlípenou a degenerovanou sítnicí.

» 11. Cysticercus subretinalis triplex. Řez něco hlubší skrz tytéž dva cysticerky objevil u jednoho z nich charakteristické Receptaculum pro Scolex cysticerkový.

Über einige seltene Neubildungen und Parasiten des Auges.

(Glioma, Pseudoglioma, Cryptoglioma, Cylindroglioma und Cysticercus subretinalis triplex.)

I. Glioma.

Es hiesse Eulen nach Athen tragen, wenn ich nach den vielen guten und ausgezeichneten Publikationen über diesen Gegenstand alle Gliomfälle, welche ich gesehen habe, genauer beschreiben wollte. Ich habe vom Jahre 1862 bis zum heutigen Tage weitaus über 100 Gliomfälle gesehen.

Da ich während dieses Zeitraumes über 200.000 Augenkranke gesehen habe, so kommt in meiner Praxis ungefähr auf 2000 Augenkranke ein Gliomfall. Binoculare gleichzeitig auftretende Gliome habe ich nur 11mal gesehen, ein congenitales aus dem Foetalleben stammendes Gliom sah ich zweifellos nur ein einziges Mal.

Der älteste Patient, bei dem ich Gliom sah, war 10 Jahre alt. Mehrere Gliomfälle in ein und derselben Familie beobachtete ich bloss 2mal, beidesmal nur 2 Fälle, transitorische Atrophie bei Gliom sah ich unzweifelhaft nur 2mal. Das Allgemeinbefinden fand ich in den allermeisten Fällen ganz ausgezeichnet. Viele Fälle von Gliom sah ich leider nur flüchtig im Ambulatorium, da sie bei blosser Erwähnung einer etwaigen eingreifenden Operation sofort aus Furcht wegblieben, mitunter auch überredet wurden anderswo Hilfe zu suchen.

Aus diesem meinen reichen Gliommaterial will ich nur einige Fälle etwas genauer beschreiben, welche besonderes Interesse darbieten.

1. Fall.

Glioma retinae simplex endophytum.

Fig. 1.

Joh. H., 3 Jahre alter Sohn eines Fabriksarbeiters, wurde im Jahre 1868 in meine Armenordination als k. böhm. Landesaugenarzt gebracht. Die Anamnese ergab, dass in der Familie keine Krankheiten herrschen. Vor einer Woche

bemerkte der Vater einen aus dem linken Auge kommenden eigenen Reflex und überzeugte sich, dass der Knabe auf dem Auge schlecht oder nichts sehe.

Die Untersuchung des sonst gesunden Knaben ergab das rechte Auge vollkommen gesund. Am linken vollkommen reizlosen Auge sah man bereits mit blossen Augen einen weissgelblichen Reflex aus der Tiefe kommen. Der Bulbus normal, etwas weniges vorgetrieben, die dioptrischen Medien klar, die Kammer etwas weniges seichter. Iris normal, Pupille wenig grösser als am anderen Auge, etwas träge reagirend. Die ophthalmoskopische Untersuchung zeigte am Augengrunde eine weissgelbliche Masse mit unebener Oberfläche von ovalärer Gestalt, welche die Papille bedeckend sich von da temporalwärts ausbreitete. Ich schätzte den Längsdurchmesser des Ovales, auf 7 den Querdurchmesser auf 5 *mm*. Auf der Oberfläche dieser weissgelblichen Massen konnte man deutlich neoplastische Blutgefässe wahrnehmen. Die Retina war nirgends abgehoben.

Meine Diagnose lautete auf Glioma retinae endophytum und die ohnehin schlechte Prognose des Glioms gestaltete sich noch schlimmer durch die beobachtete, wenn auch geringe Exophthalmie, woraus ich, da die neoplastische Masse die Papille vollkommen bedeckt, den Schluss zog, dass der Tumor trotz seiner geringen Entwicklung bereits in den Opticus eingedrungen sei. Der Vater willigte in die proponirte Exstirpatio bulbi, welche ich am 17. Mai in der Landesaugenoperationsanstalt vornahm. Die mikroskopische Untersuchung des gehärteten und in Totalschnitte zerlegten Bulbus ergab, dass der Tumor mit der Papille des optischen Nerven nicht im Zusammenhange stand, sondern dass die Papille durch einen überhängenden Knollen der Geschwulst bedeckt war, welcher der Papille nur lose auf lag.

Retrobulbare Geschwülste, wie ich sie im Hinblick auf die beobachtete Exophthalmie erwartet habe, zeigten sich nicht, dafür fand sich aber im Intervaginalraum eine etwa 10—12 *mm* nach hinten reichende, stellenweise sehr schwache, stellenweise mächtigere Schicht von Gliomzellen. Dieser Gliomfall ist in vielen Hinsichten vom Interesse und zwar:

1. Handelt es sich um einen Fall von Glioma endophytum par excellence ohne die geringste Spur von Netzhautabhebung.

2. Gehört er zu den wenigen Gliomen, welche in einem so frühen Stadium der Entwicklung zur Untersuchung gelangten, er gleicht theilweise dem Fall, welchen unlängst Max Perles auf der Hirschberg'schen Klinik beobachtet hat, und von dem er behauptet, dass in einem so frühen Stadium noch nie ein Gliom beobachtet wurde.

Einen ähnlichen sehr interessanten Fall hat auch Knapp in seinem bekannten Werke über intraoculäre Tumoren beschrieben Sehr ähnlich dem meinen ist auch ein Fall von Gliom, den Hirschberg im Jahre 1867 auf der v. Graefe'schen Klinik beobachtet und in seiner ausgezeichneten Monographie über Gliome veröffentlicht hat.

3. Die feinere histologische Struktur der Geschwulst zeigte keine Abweichung von andern bereits so oft und so gut beschriebenen Gliomfällen, nur der neoplastischen Blutgefässe muss ich Erwähnung machen.

Es gelang mir nämlich das exstirpirte Auge nach meiner Methode vollständig zu injiciren, und ich glaube, dass noch kein einziger Fall bekannt ist, in dem ein Gliom in einem so frühen Stadium injicirt worden wäre. Die Gefässe zeigten nun ein ganz eigenthümliches Verhalten, wie es auf Figur 1. klar dargestellt ist. Sie bildeten lauter terminale Schlingen und kein zusammenhängendes Gefässnetz. Ich habe ein solches Verhalten der Blutgefässe vor vielen Jahren im cerebrospinalen Nervensystem einiger Saurier und der Urodelen Amphibien beschrieben.

4. An feinen Schnitten meines Präparates sieht man ganz deutlich, wie es auch auf Fig. 1. dargestellt ist, dass die Gliomzellen unmittelbar aus den beiden Körnerschichten der Netzhaut hervorgehen.

5. Endlich ist von Interesse der Fund von Gliomzellen im Intervaginalraume in unserem Falle, welche in keinem direkten Zusammenhange mit der Geschwulstmasse standen. Namentlich prognostisch ist diese Beobachtung wichtig, indem sie uns zeigt, dass schon in so frühen Stadien des Tumors eine extraoculäre Propagation von Gliomzellen stattfinden kann.

2. Fall.

Glioma retinae luxurians (exophthalmicum).

Figur 2.

Bei der sehr grossen Anzahl von Gliomfällen, welche ich beobachtet habe, gestaltete sich der Verlauf, möchte ich sagen, in dreifacher verschiedener Weise.

1. In der Mehrzahl der Gliomfälle kommt es schon sehr frühzeitig zu regressiver Metamorphose und während die Geschwulst an einzelnen Stellen fortwuchert, verfällt sie an anderen, zumal den ältern der Necrose. Solche Fälle nenne ich Glioma simplex.

2. In der Minderzahl der Fälle kommt es sehr lange, oder gar nicht zur regressiven Metamorphose oder die Produkte derselben treten nur sehr vereinzelt auf, so dass die ganze Geschwulst frisch und lebensfähig erscheint, wenn sie schon den ganzen Bulbus ausgefüllt hat und exophthalmisch geworden ist. Solche Fälle von Gliom, die ohne regressive Processe rasch und üppig fortwuchern, nenne ich Gl. luxurians, wie es in Figur 2 dargestellt ist.

Ich kann nicht umhin hier auf eine gewisse Analogie mit epithelialen Carcinomen und tuberculösen Granulomen hinzuweisen. Auch unter den epithelialen Carcinomen sehen wir in der Mehrzahl ziemlich rasch einen Zerfall eintreten, während anderseits die Zellwucherung fortschreitet, und so das früher sogenannte Ulcus rodens bildet; während in der Minderzahl sich kein Zerfall einstellt, sondern die ganze Geschwulst üppig fortwuchert, eventuell auf ihrer Oberfläche neoplastische Papillen erzeugt.

Einen ähnlichen Verlauf kann man auch von tuberculösen Granulomen behaupten; in der Mehrzahl der Fälle kommt es rasch zu regressiven Metamor-

phosen, namentlich zur Verkäsung, während in seltenen Fällen die ganzen Massen üppig fortwuchern, in der Zwischensubstanz vaskulerirt werden und auch Papillenbildung habe ich bei einem derartigen Tumor aus der Regio sacci lacrymalis beobachtet.

3. In äusserst seltenen Fällen, ich kenne einen einzigen derartigen Fall, kann es endlich vorkommen, dass die ganze ursprüngliche Geschwulstmasse durch Necrose zu Grunde geht und die Weiterentwicklung der Geschwulst dann ausschliesslich aus heteroplastischen Disseminien (oder Metastasen, wenn man so sagen will) aus der Chorioidea oder vom Opticus erfolgt. Ich werde diesen Fall unter dem Abschnitt Cryptogliome genauer besprechen, weil ich so verlaufende Gliome, welche klinisch das Bild der transitorischen Atrophie zeigen, als Cryptogliome bezeichne.

Was nun unsern Fall von Glioma luxurians anbelangt, so handelte es sich um die 6jährige Josefa D., Häuslerstochter vom Lande, welche am 7. April 1885 auf meine Klinik aufgenommen wurde.

Die Anamnese ergab nichts besonderes. Die Krankheit des linken Auges wurde von den Eltern unter dem Bilde des amaurotischen Katzenauges bereits vor einem Jahre wahrgenommen, ohne dass sie jedoch ärztliche Hilfe in Anspruch genommen hätten. Zu Ende des Jahres 1884 wurde der Tumor exophthalmisch und wuchs dann ungemein rasch, so dass bald der ganze Augapfel in ihm verschwand.

Das Mädchen befand sich bei ihrer Aufnahme auf meine Klinik in einem sehr elenden Zustand, war blass, mager und herabgekommen.

Die Lider des linken Auges waren geröthet und geschwellt unbeweglich, und aus der weiten Lidspalte ragte eine Geschwulst von der Grösse einer grossen Kastanie mit höckeriger Oberfläche, blass rosenroth von Farbe mit sichtbaren Blutgefässen an der Oberfläche, welche leicht bluteten hervor.

Meine klinische Diagnose lautete Glioma retinae in stadio exophthalmico.

Die Prognose war nicht nur was das Auge anbelangt, sondern auch was das Leben betrifft sehr traurig.

An eine radikale Operation konnte bei dem elenden Zustande des Kindes nicht gedacht werden, umsoweniger als bereits am zweiten Tage nach ihrer Aufnahme auf meine Klinik deutliche Cerebral-Erscheinungen beobachtet wurden. Die kleine Patientin, bei der summa emartiatio eintrat, starb am 18. April unter schweren cerebralen Erscheinungen, während sich gleichzeitig am anderen bis dato gesunden Auge Röthung und leichte Schwellung der Papille zeigte, woraus ich schliessen zu können glaubte, dass es sich im vorliegenden Falle auch um ein Glioma cerebri handle, welches wahrscheinlich sich vom linken Auges längs des Nerven in die Schädelhöhle fortgepflanzt hatte.

Es gelang mir den ganzen Kopf des Kindes zu erwerben und ich injicirte ihn in toto von den Carotiden aus mit Gelatin-Carminmasse.

Einen durch die Geschwulst sammt den beiden Lidern geführten sehr gelungenen Sagittalschnitt zeigt die Figur 2. Das injicirte Gehirn mit der Neubildung in seinem Innern liegt noch unbearbeitet in meiner Sammlung.

In diesen Schnitten erscheint, wie in Figur 2. ersichtlich, die Bulbuskapsel vorn geöffnet etwa einer Tulpenblüte ähnlich, das ganze Innere der Kapsel ist von frischen, mit Haematoxylin färbbaren Gliomzellen angefüllt. Auch die aus der Kapsel hervorquellenden Geschwulstmassen waren durchwegs frisch und zeigten nirgend Spuren regressiver Metamorphose; die gesammte Geschwulst enthielt sehr prächtig entwickelte neoplastische Blutgefässe, welche grösstentheils nach dem Principe verzweigt waren, welches ich bei dem vorigen Gliomfalle beschrieben habe.

Von den einzelnen Organen des Auges war ausser den Resten der Bulbuskapsel und hin und wieder einem spärlichen Pigmenthäufchen nichts mehr wahrnehmbar. Nach hinten drangen in den Opticusstamm selbst und neben demselben mächtige Gliomstränge bis zum foramen opticum. Auch diese Gliommassen woran durchwegs mit Haematoxylin färbbar, und zeigten fast gar keine Produkte regressiver Metamorphose und Nekrose.

3. Fall.

Glioma retinae mixtum seu polymorphum (Carcino-angio-myo-fibroglioma papilliferum).

(Eine kurze vorläufige Mittheilung nebst Abbildungen von Wundernetzen und Pseudopapillen aus dieser hochinteressanten polymorphen Neubildung habe ich bereits vor Jahren in deutscher Sprache veröffentlicht, und zwar im Archiv für mikroskopische Anatomie Bd. XXV pag. 89 tab. III. unter dem Titel: »Über Wundernetze und divertikelbildende Capillaren bei nackten Amphibien und in pathologischen Neoplasmen«.)

Dass sich Gliome mit anderen Geschwulstformen, namentlich mit Sarcomen kombiniren können, welche dann als Gliosarcome bezeichnet werden, ist eine bekannte Thatsache; auch wird von Fibrogliomen gesprochen, welche jedoch gewöhnlich keine Mischgeschwülste sind, sondern zumeist nur auf einer etwas reichlicheren Zwischensubstanz von oft nur scheinbar faseriger Structur beruhen. Myxogliome, wie z. B. Goldzieher eines für den Nervus opticus beschrieben hat, sind mir aus der Retina hervorgehend nicht bekannt. In meinem Falle handelt es sich um eine so komplizirte Neubildung, dass ich sie wohl als ein noch nie beobachtetes Unicum bezeichnen kann. Ursprünglich als Gliom beginnend, nehmen dann exquisit bindegewebige Elemente an seinem weiteren Aufbau theil; dann treten in der Hauptmasse der Geschwulst Sarcomzellen in den Vordergrund, während stellenweise sich mächtige Lagen von glatten Muskelzellen entwickeln, und anderseits die neoplastischen Gefässe eine so reiche Entwicklung erfahren, dass sie stellenweise sogar Wundernetze und Divertikel in ihren Wandungen bilden; endlich bedeckt sich ein grosser Theil der Geschwulst mit einer neugebildeten Epithelschicht, welche an manchen Stellen sogar prachtvolle Papillen bildet, und um das Mass voll zu machen, stellenweise auch carcinomartige, mitunter verästelte und anastomosirende Aus-

läufer in die darunter liegende Geschwulstmasse treibt. Wollten wir daher allen Gewebtheilen, welche an dem Aufbau dieser höchst interessanten Mischgeschwulst theilnehmen, gerecht werden, so müssten wir sie als Carcino-angio-myo-sarcoglioma papilliferum oder umgekehrt als Glio-sarco-myo-angio-carcinoma papilliferum bezeichnen.

Was diesen Krankheitsfall selbst anbelangt, so handelt es sich um einen fünfjährigen Ferdinand R., Sohn eines Gastwirthes vom Lande, welcher am 3. Nov. 1884 mit einer riesigen, aus der rechten Orbita hervorwuchernden Geschwulst auf meine Klinik aufgenommen wurde. Was die etwas unzuverlässliche Anamnese anbelangt, so gab sein Vater an, dass der Junge 8 Wochen bevor er Hülfe in Reichenberg suchte, sich am betreffenden Auge mit einem stumpfen Werkzeug verletzt habe, worauf das Auge zu wachsen begann. 14 Tage vor der Reise nach Reichenberg soll das Auge noch kenntlich gewesen sein, in diesen letzten 14 Tagen sei an Stelle des Auges eine leicht blutende Masse von der Grösse eines kleinen Apfels aus der Lidspalte hervorgewuchert. In diesem Zustande suchte der Vater des Patienten erst ärztliche Hülfe auf und liess den Knaben in das Krankenhaus zu Reichenberg aufnehmen.

In dieser Anstalt blieb der Knabe 4 Wochen, bis Herr Dr. B., Leiter der Anstalt, den Fall für inoperabel erklärte. Darauf nahm ihn der Vater wieder nach Hause und liess ihn von diversen Kurpfuschern und alten Weibern behandeln.

Am 3. November 1884 suchte er endlich Hülfe auf meiner Klinik. Der Junge war etwas schwächlich gebaut und blass, sonst aber körperlich vollkommen gesund. Das linke Auge war vollkommen normal. Aus der rechten erweiterten Lidspalte ragt eine kolossale Geschwulst von der Grösse einer sehr grossen Orange hervor, welche im grossen Ganzen pilzförmig von Gestalt ist, wobei der Strunk des Pilzes aus der Lidspalte hervorspriesst, während der mehr weniger halbkuglige Hut auf der Nase, der Wange, auf der Stirne und Schläfe aufgelagert ist.

Der grösste Durchmesser der Geschwulst von Oben nach Unten betrug über 12 *cm*, der Querdurchmesser 10 *cm*, die grösste Höhe vom Orbitalrand aus geschätzt etwa 7 *cm*. Die Geschwulst war blass-röthlich von Farbe, hatte eine unebene höckerige Oberfläche und blutete sehr leicht auch spontan.

Die ganze Oberfläche war von einer klebrigen, eiterähnlichen Masse bekleidet, die Konsistenz der Geschwulst war sehr gering, glich etwa der eines normalen Gehirnes, doch waren einzelne Stellen konsistenter, andere wieder weicher, sodass an manchen Stellen sogar eine Pseudofluctuation wahrgenommen werden konnte.

Meine klinische Diagnose lautete: Glioma retinae in stadio exophthalmico.

Am 6. November, also 3 Tage nach Aufnahme des Kranken, habe ich an ihm die Operation vor meinem klinischen Auditorium vorgenommen. Ich liess zunächst die zum Theil gestielte Geschwulst mit einer starken elastischen Ligatur umwickeln und führte dann zunächst einen Circularschnitt in der benachbarten gesunden Haut aus und habe dann, um die Geschwulst in toto zu erhalten, die weitere Operation: Exenteration der Orbita sammt den Augen-

lidern, in ziemlich beschwerlicher Weise unter der blossen Leitung des Zeigefingers der linken Hand ausgeführt.

Nach Stillung der sehr reichlichen Blutung zeigte sich, dass der obere Orbitalrand von der Geschwulst stark arrodirt war; diese Stellen wurden mit einem scharfen Löffel ausgekratzt und cauterisirt, worauf ein antiseptischer Verband angelegt wurde. Der Knabe erholte sich bald und konnte nach wenigen Tagen entlassen werden; allerdings war ich der Überzeugung, dass ein Localrecidiv früher oder später sich einstellen werde. Die in toto exstirpirte Geschwulst wurde leider hinter meinem Rücken, während ich noch mit dem Patienten beschäftigt war, von unbefugter Hand arg beschädigt und durch Herumbohren mit dem Finger in den weichen Theilen arg zugerichtet.

Trotzdem gelang es mir einen grossen Theil der Geschwulst mit Carmin-Gelatinmasse zu injiciren. Mehr als 50 Canülen habe ich in diverse neoplastische Gefässe eingeführt und eine Unzahl von Gefässen musste ich während der viele Stunden dauernden Injection beständig unterbinden. Nach gelungener schwieriger Härtung wurde der Tumor in Schnitte zerlegt, leider konnte ich diess nach meiner Art in toto nicht durchführen wegen der argen Beschädigung.

Was den histologischen Befund anbelangt, so sass der Rest des Bulbus, an dem jedoch ausser der sehr veränderten, theilweise fächerartig zerfransten Sclera und einigen Pigmenthaufen nichts weiter kenntlich war, als dass sein ganzes Innere mit Gliomzellen, die zumeist schon der Nekrose verfallen waren, erfüllt war. Die Sclera war, wie bereits erwähnt, zerfranst und mit den Gliomherden in Herdchen verflochten und führte zur Neubildung von bindegewebigen Massen, sodass an diesen Stellen Gliomzellen und bindegewebige Elemente so ziemlich gleichmässig vertreten waren und ein filzartig verflochtenes Gewebe bildeten, in dessen Lücken die Gliomzellen sassen. Es mussten somit diese Partien der Geschwulst als Fibrogliom oder Gliofibrom bezeichnet werden. Die Hauptmasse der Geschwulst ausserhalb des Bulbusrestes bestand aus gliomatosen und sarcomatosen Zellen in der Art, dass je weiter vom Bulbus die Sarcomzellen mehr überhand nahmen und die Gliomzellen allmählich schwanden. Weiter gegen die Peripherie der Geschwulst zu fanden sich ziemlich mächtige Lager von glatten Muskelzellen und einzelne bindegewebige Züge oder Stränge. Die neoplastischen Blutgefässe, welche wohl den ganzen Tumor durchsetzten, zeigten an einigen Stellen eine übermächtige Entwicklung und bildeten daselbst sogar Wundernetze und Divertikel, wie ich sie in der oben citirten Arbeit beschrieben und abgebildet habe. Auch erwies sich ein Theil der Geschwulst, namentlich der medialwärts gegen die Nase zu gelegene Theil von Epithel bekleidet und zeigte an einzelnen Stellen prachtvolle Papillen, wie ich sie gleichfalls abgebildet habe. Endlich fanden sich an einzelnen wenigen Stellen epithelialcarcinom-ähnliche Ausläufer und Nester von Epithelialzellen in der daruntergelegenen Geschwulstmasse.

Nach diesem höchst interessanten histologischen Befund unterliegt es wohl keinem Zweifel, dass die betreffende Geschwulst ursprünglich als einfaches Gliom von der Retina ausgegangen ist und dann, nachdem sie den ganzen Bulbus ausgefüllt trat und in die Sclera eingedrungen ist, dieselbe gleichfalls

zu atypischer Wucherung von bindegewebigen Elementen anregte. Sobald die Gliomzellen durch die rarefizirten und zerfaserten Scleralelemente in den Orbitalraum eindrangen, nahmen sie allmählich den Charakter von Sarcomzellen an, weiter gegen die Peripherie zu, wo sie mit glatten Muskelfasern in Contact kamen, kam es gleichfalls zur Wucherung derselben, auf welche Weise ich mir die mächtigen Lagen von glatten Muskelfasern in der Geschwulst entstanden denke. Wo dann die Geschwulst an der Oberfläche, namentlich in der Nasalgegend mit der normalen Hautdecke in Berührung kam, von da aus erhielt sie durch Wucherung der Epithelialzellen den betreffenden Epithelialüberzug, und auch dort bildeten sich die Papillen und die carcinomartigen Epithelialkeile und Stränge.

So scheint es mir, dass in einzelnen hochinteressanten und wichtigen Fällen, wie im vorliegenden, wenn jenes uns bis dato gänzlich unbekannte Agens, welches die histologischen Elemente dieses oder jenes Gewebes zu atypischer Wucherung anregt und Neoplasmen inaugurirt, mit diesem ursprünglichen Geschwulstelemente auf ein anderes Gewebe übertragen wird, dieses gleichfalls zu atypischer Wucherung und Geschwulstbildung anregen kann.

Auf diese Weise erkläre ich mir die Entstehung des eben beschriebenen polymorphen Tumors.

Was das weitere Schicksal des betreffenden Knaben anbelangt, so stellte sich im Jahre 1885 ein ungemein rasch wachsendes Localrecidiv ein. Als der Knabe auf meine Klinik kam, war bereits Antrum frontale und Highmori mit Geschwulstmassen angefüllt, welche gleichfalls in die Nase eindrangen, und cerebrale Symptome zeigten darauf hin, dass auch in die Schädelhöhle Gliommassen eingedrungen waren.

Selbstverständlich war der Patient inoperabel und der Tod erlöste ihn bald von seinen furchtbaren Leiden. Er starb am 25. März 1885.

Leider wurde die Leiche von den Eltern reklamirt, sodass ich nur kleine Partien der Geschwulst aus der Leiche excidiren konnte. Diese erwiesen sich als reines Gliom, es war also die Recidivgeschwulst nach unserem polymorphen Tumor ein reines Gliom.

II. Pseudoglioma.

Pseudoglioma nennen wir, wie bekannt, solche Fälle, wo von kompetenten Okulisten die klinische Diagnose Glioma gestellt wird, eventuell gestellt werden muss, während die anatomische und histologische Untersuchung später ein ganz verschiedenes Leiden nachweist.

Es ist somit ein Pseudogliom identisch mit einem Fehler in der klinischen Diagnose. Da jedoch ein erfahrener Okulist und guter Diagnostiker sich nicht so leicht durch einzelne Symptome täuschen lässt, so können solche Irrungen nur in Fällen vorkommen, welche in ihrem klinischen Kranheitsbilde eine auffällige Ähnlichkeit mit dem Gliom haben. Wir können demnach die Pseudogliome auch

so definiren, dass sie eine Gruppe der verschiedenartigsten Leiden des Auges darstellen, welche genau unter dem klinischen Krankheitsbilde des Gliomes auftreten.

Es ist selbstverständlich, dass im Laufe der Zeit, je mehr Erfahrungen wir in der Gliomlehre machen und je feiner und vorsichtiger die klinische Diagnostik sich gestaltet, derartige diagnostische Irrthümer und somit die Pseudogliome von Jahr zu Jahr seltener werden, sodass sie schon heutzutage als selten bezeichnet werden können. Doch hege ich die Überzeugung, dass die Pseudogliome nie ganz verschwinden werden, da es immer Fälle geben wird, welche selbst bei der grössten Erfahrung und bei der raffinirtesten Feinheit der Diagnostik sich absolut nicht werden von echten Gliomen unterscheiden lassen.

In früheren Zeiten, wo man den Symptomencomplex des amaurotischen Katzenauges mit dem Gliome identificirte, waren Pseudogliome auf der Tagesordnung. Erst als gegen diese Irrlehre Front gemacht wurde, zunächst von Constatt, Chelius, Rüte und Arlt, hauptsächlich aber durch die ausgezeichnete Monographie über Gliome von Hirschberg und durch eine Reihe von Publikationen von v. Graefe, wurde die Diagnostik der Gliome so vervollkommnet und verfeinert, dass derartige Irrthümer und somit Pseudogliome viel seltener wurden. Dass sie jedoch nicht verschwanden, beweist am besten die 10 Jahre nach den epochalen Publicationen von Hirschberg und v. Graefe erschienene bekannte Arbeit von Raab über Pseudogliome. Raab untersuchte 20 Bulbi, welche insgesammt in Folge der klinischen Diagnose Gliom auf der Heidelberger-Klinik enucleirt worden sind, und fand darunter nicht weniger als 5 Pseudogliome, somit volle 25%. Da Gama Pinto publicirte in seiner bekannten Arbeit über Gliome im Jahre 1883 ein Pseudogliom, bei dem die auf Gliom gestellte Diagnose der hocherfahrene und tüchtige Oculist, Becker bestätigte. Auch ich kann aus meiner Praxis zwei Fälle von exquisiten Pseudogliomen nachweisen, in allen übrigen ähnlichen Fällen schwankte ich oft eine Zeit lang zwischen Gliom und anderweitiger Erkrankung, doch gelang es zumeist noch vor der Enucleation die richtige klinische Diagnose zu stellen.

Meine hieher einschlagenden Fälle sind folgende:

4. Fall.

Klinische Diagnose Glioma retinae; anatomische Diagnose Sclerites et Chorioiditis hyperplastica Stachyloma retinae Granulamata Chorioideae.

Ich habe diesen Fall bereits vor Jahren in deutscher Sprache beschrieben und zwar in meiner Arbeit: Über hyperplastische Entzündungen des Auges, Archiv für Augenheilkunde B. XX. pag. 99, wesshalb ich hier näher nicht auf ihn eingehen will.

5. Fall.

Klinische Diagnose Glioma retinae Anat. Diagnose Retinitis purulenta chronica.

(Figur 3.)

Auch diesen Fall habe ich bereits als vorläufige Mittheilung in deutscher Sprache mitgetheilt und zwar in der Arbeit »Über selbständige eitrige Netzhautentzündungen, Centralblatt für prakt. Augenheilk. 1889 März.

6. Fall.

Klinische Diagnose schwankt zwischen Glioma retinae und Chorioiditis oder Retinitis purulenta chronica.

(Figur 4.)

Leider ist das klinische Protokoll dieses interessanten Falles von unbefugter Hand aus meiner Klinik beseitigt worden, sodass ich nur auf mein Gedächtniss und auf kurze Notizen in meinem Protokoll, das ich als Landesaugenarzt führe, angewiesen bin.

Helena P., etwa 1 Monat alt, so viel ich mich erinnere, Tochter eines niederen Eisenbahnbediensteten aus Žižkov, erschien zum erstenmale in meiner Armenordination im Oktober 1886.

Das schwache, schlecht genährste Kind zeigte am linken Auge den Symptomencomplex des amaurotischen Katzenauges.

Bei phocaler Beleuchtung mit intensivem Glühlicht und bei ophthalmoskopischer Untersuchung unter Benützung von sehr starken Convexlinsen, sah man im Glaskörperraum in der Tiefe weissgelbliche geschwulstartige Massen mit unebener höckeriger Oberfläche. Blutgefässe konnten nicht wahrgenommen werden, doch musste darauf Rücksicht genommen werden, dass die Untersuchung bei dem ungebärdigen Kinde eine äusserst schwierige war. Weitere Details sind mir nicht mehr erinnerlich. In mein Ambulanten-Protokoll habe ich die Diagnose Glioma retinae endophytum diffusum eingetragen. Zum zweitenmale erschien das Kind in meiner Ambulanz zu Ende November desselben Jahres. Ich fand den Zustand des Auges wesentlich verändert. Das Auge schien mir etwas verkleinert zu sein, die Tension etwas herabgesetzt. Die Iris erschien verfärbt, mit der Vorderkapsel flächenhaft verwachsen, die Papille durch eine leichte Exsudatschicht verlegt. Aus dem Innern des Auges drang bei intensiver Beleuchtung ein unbestimmter weissgelber Reflex. Das

Auge war entzündlich gereizt und das beständige Geschrei des Kindes liess auf Schmerzen schliessen. Dieser Befund brachte meine ursprüngliche Diagnose auf Gliom zum Schwanken, doch dachte ich an die Möglichkeit, dass es einer jener seltenen Gliomfälle sein könnte, wo transitorische Atrophie des Bulbus sich einstellt, und rieth der Mutter energisch zur Enucleation des Auges. Zu diesem Zwecke dirigirte ich sie, nachdem sie sich dazu entschlossen hatte, auf meine Klinik.

In letzter Stunde neigte ich noch mehr dazu, den Fall als Chorioiditis oder Retinitis purulenta aufzufassen, wie ich es auch meinem Auditorium vortrug, mit absoluter Sicherheit konnte ich jedoch Gliom nicht ausschliessen.

Am 3. Dezember 1886 habe ich das Auge auf meiner Klinik enucleirt.

Die anatomische und histologische Untersuchung ergab die Diagnose Retinitis purulenta chronica, Iridokyklitis inducta, Atrophia bulbi incipiens. Auf Figur 4. habe ich einen Schnitt aus diesem so interessanten Auge abgebildet.

7. Fall.

Klinische Diagnose schwankt anfangs zwischen Glioma retinae und entzündlichen Processen, lautet jedoch später bestimmt Chorioiditis seu Retinitis seu Chorioretinitis hyperplastica traumatica, Iridokyklitis inducta, Atrophia bulbi progrediens.

(Figur 5.)

Wenzel T. I., 5 Jahre alter Sohn eines Tischlergehilfen aus Prag, kam im December des Jahres 1878 mit seinem Vater in mein Ambulatorium.

Das linke Auge zeigte ganz klar den Symptomencomplex des amaurotischen Katzenauges, die phocale und ophthalmoskopische Untersuchung, in der gewöhnlichen Weise durchgeführt, zeigte im Glaskörperraum mehr als $^1/_3$, fast die $^1/_2$ desselben erfüllt von weissgelblichen, theilweise auch blassröthlichen geschwulstartigen Massen mit höckeriger Oberfläche, an der ganz deutlich neoplastische Blutgefässe wahrgenommen werden konnten.

Ich diagnosticirte Gliom und rieth zur Enucleation, auf welche die Eltern jedoch nicht eingiengen. Bei einem späteren Besuche fand ich die Tension des Auges wesentlich gesunken. Am Auge entzündliche Erscheinungen, die Iris stellenweise mit der Vorderkapsel verklebt. Dieser Befund und derjenige beim weiteren Besuch gefundene, wo alle die angegebenen Symptome sich steigerten, namentlich die Tension rasch abnahm, brachte meine ursprüngliche Diagnose ins Schwanken. Ich konnte mir nicht erklären, wie die Tension so beständig abnehmen könnte, während doch ein beständiges Wachsen der neoplastischen Massen im Auge, welche nun fast schon den ganzen Glaskörperraum erfüllten, mit Sicherheit konstatirt werden konnte. Wohl dachte ich an hyperplastische

Processe, doch konnte ich mir ein Auftreten derselben ohne vorangegangene Verletzung nicht erklären, und doch wurde auf wiederholtes energisches Befragen eine jede Verletzung geleugnet und objektiv konnte ich auch keine Spuren von ihr nachweisen.

Bei einem ferneren Besuch wurde mir jedoch vom Vater mitgetheilt, dass faktisch eine Verletzung vorangegangen ist, und zwar durch einen ins Auge eingedrungenen Kapselsplitter, welche Verletzung jedoch der Junge aus Furcht vor Strafe vor seinen Eltern verheimlicht habe. Es war, wie sich später zeigte, ein ganz winziger Kapselsplitter, kaum 1 *mm* lang und sehr schmal, welcher durch die Sclera hinter dem Corpus ciliare ins Auge eindrang.

Nun herrschte für mich kein Zweifel, dass es sich im vorliegenden Falle um eine hyperplastische Entzündung der Chorioidea oder Retina oder beider Membranen zugleich handeln müsse.

Ich habe einen ganz analogen Fall nach einer Verletzung mit einem Dorn durch die Sclera beobachtet und beschrieben in dem Aufsatz: »Über hyperplastische Entzündungen des Auges. Archiv für Augenheilkunde Band XX. pag. 103.«

Nun stellte ich die klinische Diagnose: Chorioretinitis hyperplastica traumatica. Iridokyklitis inducta, Atrophia bulbi progrediens, Corpus peregrinum in oculo, welche auch durch den anatomischen Befund bestätigt wurde. Ich drang nun noch energischer auf Enucleation des Auges wegen drohender sympathischer Erkrankung des zweiten.

Der Vater hat endlich eingewilligt und ich habe die Enucleation anfangs Mai in der Landesoperationsanstalt vorgenommen.

Die histologische Untersuchung ergab an Totalschnitten, dass der ganze Glaskörperraum so ziemlich durch hyperplastisch vaskularisirte Massen angefüllt war, die theils aus Rundzellen, theils aus spindelförmigen Zellen zusammengesetzt waren. Die Retina und Chorioidea konnte nur in der nächsten Nähe des Opticus von einander unterschieden werden, weiterhin verschwammen sie beide ohne unterscheidbarer Gränze in den hyperplastischen Massen. Dicht hinter der Linse lag eine kyklitische gleichfalls etwas vaskularisirte Schwarte, welche von den hyperplastischen Massen durch eine ganz bestimmte Gränze markirt war. Die Iris ist mit der Vorderkapsel flächenhaft verwachsen.

Auf Figur 5. ist dieser Befund nach einem gelungenen Totalschnitt dargestellt.

So viel über meine Pseudogliomfälle. Schliesslich will ich noch erwähnen, dass noch im verflossenen Jahre ein Fall von Cysticercus subretinalis triplex, den ich diagnosticirt und sowohl auf meiner Klinik als auch im Vereine böhmischer Ärzte demonstrirt habe und von dem noch weiter unten die Rede sein wird, von einem Augenarzte, der viele Jahre auf meiner Klinik zugebracht hat, öffentlich mit aller Bestimmtheit für ein ganz gewöhnliches Glioma exophytum erklärt wurde. Für den betreffenden Herrn war es somit ein Pseudogliom.

Aus diesen Angaben geht hervor, dass trotz der vielen guten und ausgezeichneten Arbeiten über Gliom und trotz der so weit vorgeschrittenen und

*

vervollkommneten Diagnostik der Glioma, wir heute noch nicht in der Lage sind, in allen Fällen Gliom von anderweitigen Erkrankungen des Auges zu unterscheiden, dass somit noch heutzutage Pseudogliome vorkommen und meiner Meinung nach auch in der Zukunft vorkommen werden. Dieselbe Ansicht ist auch in einer der neuesten Publicationen über Gliome von Jung vertreten worden.

Was nun die Krankheitsformen anbelangt, bei denen der Symptomencomplex des sogenannten amaurotischen Katzenaugen aufzutreten pflegt und die auch ausserdem noch eine solche Aehnlichkeit mit Gliomen haben können, dass sie zu derartigen Verwechslungen selbst bei grösster Erfahrung Veranlassung geben können, und somit den sogenannten Pseudogliomen zur Grundlage dienen, so sind es vor allem folgende:

1. Chorioiditis seu Retinitis purulenta chronica welche nach Meningitis oder auch anderen acuten Infections-Krankheiten oder auch noch Eindringen von kleinen Fremdkörpern, namentlich Kapselsplittern zu entstehen pflegt, die jedoch mitunter auch zur Beobachtung kommt, ohne dass wir im Stande wären eines der obgenannten aetiologischen Momente sicherzustellen. Von dieser Chorioiditis purulenta chronica, welche man sich als durch Descendenz direkt aus dem Cavum cranii durch den Intravaginalraum zum Suprachorioidealraum propagirt denkt, wird überall als von etwas Selbstverständlichem gesprochen, überall wird sie angeführt und beschrieben, vielleicht auch oft abgeschrieben, doch kenne ich in der ganzen Literatur keinen einzigen Fall, wo bei bestehender klinischer Diagnose einer derartigen propagirten Chorioiditis ein verlässlicher anatomischer und histologischer Befund erbracht und publizirt worden wäre.

Retinitis purulenta chronica als Ursache solcher Fälle, die als Gliome fungiren können, habe erst ich in der oben erwähnten Arbeit nachgewiesen, und in fast allen Fällen, welche ich beobachtet habe und welche zur Lustration gelangten, auch nach Verletzungen fand ich Retinitis purulenta und nicht Chorioiditis. Ich will die Existenz einer derartigen Chorioiditis nicht leugnen, glaube aber nicht zu irren, wenn ich meine, dass sie häufig, ja sogar sehr häufig mit meiner Retinitis purulenta verwechselt wird. Ich glaube, dass bei diesem Leiden etwa dieselben Verhältnisse herrschen werden, wie ich sie für Chorioiditis und Retinitis purulenta acuta, welche zur Panophthalmie führen, nachgewiesen habe.

In meiner Arbeit: »Beiträge zur pathologischen Anatomie der Panophthalmitis, Archiv für Augenheilk. Band XXI. p 248«, habe ich nachgewiesen, dass Retinitis purulenta viel häufiger als Ursache der Panophthalmie nachgewiesen werden kann, als Chorioiditis purulenta, während in einzelnen Fällen derselbe Prozess von beiden Membranen gleichzeitig ausgehen kann.

Eine Differentialdiagnose zwischen Retinitis und Chorioiditis purulenta chronica ist unmöglich und wäre nur dann denkbar, wenn die Retina bei bestehender Chorioiditis sehr lange intact bliebe und der von der Chorioidea producirte Eiter nicht in den Glaskörperraum eindringen würde.

Ein solcher Fall wurde, aber bis dato nicht beobachtet. Da diese Leiden den Symptomencomplex des amaurotischen Katzenauges par excellence darbieten und auch sonst dem Krankheitsbilde des Glioms auffallend ähnlich sein können, so ist die Stellung einer klinischen Differentialdiagnosse in dieser Richtung hochwichtig.

Als wichtigstes diagnostisches Moment betrachten wir die Tension des Auges, welche bei Gliom fast immer vermehrt, bei Chorioiditis und Retinitis purulenta chronica fast immer vermindert ist.

Als weiteres diagnostisches Moment betrachtete man die Farbe des Reflexes. Für gewöhnlich ist es, wohl wahr, dass die neoplastischen Massen bei Glioma endophytum weissröthlich gefärbt sind, während der Eiter mehr gelb erscheint.

Doch bei dem viel häufigeren Glioma exophytum stammt ja der Reflex überhaupt nicht unmittelbar von der Neubildung her. Auch ist die Farbe ein sehr trügerisches Merkmal, was schon daraus hervorgeht, dass Gräfe die rein weisse, Krapp die dottergelbe und goldgelbe Farbe für Glioma als charakteristisch bezeichnen.

Als drittes Moment betrachten wir die Gestaltung der neoplastischen Massen. Bei Glioma endophytum sehen wir wohl ein höckeriges knolliges Gebilde, während die Eitermassen gewöhnlich ein schalenartiges Aussehen darbieten, doch dürfen wir nicht vergessen, dass das Glioma diffusum auch schalenartig sich ausbreiten kann und dass entzündliche Produkte auch eine geschwulstartige höckerige Gestalt besitzen können.

Als viertes diagnostisches Moment bezeichnen wir die Beobachtung von neoplastischen Blutgefässen in den neoplastischen Massen, doch dürfen wir abermals nicht vergessen, dass es häufig bei echten Gliomen nicht gelingt, derartige Gefässe klinisch nachzuweisen, während in entzündlichen Produkten eine Gefässneubildung beobachtet werden kann, wenn hyperplastische Entzündungsformen hinzutreten.

Als fünftes Moment betrachten wir die direkte Beobachtung von Produkten regressiver Metamorphose, welche bei Gliomen sehr frühzeitig beobachtet wird, bei entzündlichen Produkten jedoch nicht eintritt. Doch gilt dies nur für Glioma endophytum, da wir bei dem Glioma exophytum derartige Vorgänge nicht beobachten können. Auch gibt es Gliomformen (wie Glioma luxurians), wo es entweder gar nicht oder sehr spät und in sehr beschränkter Weise zur Necrose kommt. Weiter pflegt die Pupille bei Gliomen viel früher sich zu erweitern und träger oder gar nicht zu reagiren, als bei entzündlichen Prozessen obgenannter Art.

Die Hornhaut ist bei Gliomen oft unempfindlich, was bei Chorioiditis und Retinitis p. ch. nicht der Fall zu sein pflegt.

Endlich müssen wir auf eine genaue Anamnese Rücksicht nehmen, namentlich auf etwaige Verletzungen, vorüglich durch Eindringen kleiner Fremdkörper in das Auge; und auf vorausgegangene schwere Allgemeinleiden, namentlich Meningitiden etc.

Wenn jedoch zu Chorioiditis oder Retinitis purulenta chronica aus mir nicht bekannten Gründen eine exquisite Drucksteigerung hinzutritt und die dioptrischen Medien sich ein wenig trüben, dann ist die differentielle Diagnose zwischen Gliom und den obgenannten Leiden geradezu unmöglich.

Wenn sich zu Chorioiditis oder Retinitis purulenta chronica verhältnissmässig bald inducirte Iridokyklitis hinzugesellt, welche rasch zu Phthisis bulbi anterior führt, so ist eine präcise Unterscheidung dieses Leidens von jenen seltenen Gliomfällen, welche zu transitorischer Atrophie führen, gleichfalls nicht durchführbar.

Wenn sich zu Chorioiditis oder Retinitis purulenta chronica stellenweise hyperplastiche Prozesse hinzugesellen und vaskularisirte geschwulstähnliche Massen bilden, und wenn eine vorangegangene Verletzung, namentlich das Endringen eines kleinen Fremdkörpers nicht bekannt ist oder absichtlich verschwiegen wird und auch objektiv nicht nachgewiesen werden kann, dann ist die Stellung einer richtigen Diagnose ungemein schwierig, oft ganz unmöglich.

2. Chorioiditis Retinitis seu Chorioretinitis metastatica. Von diesem Leiden gilt alles, was bei dem vorangehenden angeführt wurde.

3. Chorioiditis Retinitis seu Chorioretinitis hyperplastica bietet oft ein dem Gliome auffallend ähnliches Krankheitsbild, ist jedoch in den weitaus meisten Fällen leicht zu diagnostiziren, weil sich derartige Entzündungen zumeist nur nach Verletzungen, namentlich in das Auge eingedrungenen Fremdkörpern, oder nach vorangegangenen Eiterungsprocessen, chronischer Panophthalmie etc. einstellen, ist jedoch die Anamnese unzuverlässlich oder unbekannt, oder wird die Verletzung verheimlicht und hinterliess keine sichtbaren Spuren, so kann in einem derartigen Falle die Stellung einer richtigen Differentialdiagnose sehr schwierig, mitunter unmöglich werden, ja selbst noch in einem Stadium, wenn bei besonders üppiger Wucherung die neugebildeten Massen als Granulome aus der Bulbuskapsel hervorzuquellen beginnen, ist ohne Probeexcision und histologische Untersuchung die Unterscheidung von Gliom in allerdings äusserst seltenen Fällen schwer möglich.

Von meinen oben angeführten Fällen gehört hieher der Fall 4 und 7. Ähnliche Fälle von Pseudogliomen nach Traumen haben Jones, Noyes und andere beschrieben.

4. Chorioiditis chronica degenerativa. Dieser schleichende Krankheitsprocess, bei welchem die vorderen Parthien des Uvealtractus lange Zeit hindurch intact bleiben können, führt allmählich zur Obliteration der Blutgefässe und zur Atrophie des Gewebes der Aderhaut, infolge dessen Atrophie und Schrumpfung des Glaskörpers eintritt, welche wieder Netzhautablösung im Gefolge hat.

Verfällt dann die abgehobene Netzhaut der fibrösen Degeneration (als Folge hyperplastischer Entzündung), so entsteht der Symptomencomplex des amaurotischen Katzenauges in ganz exquisiter Weise. Wenn sich nun ausnahmsweise, wie es scheint infolge von Reizung des Corpus ciliare durch Zerrung seitens des schrumpfenden Glaskörpers, eine exquisite Drucksteigerung hinzu-

gesellt, so ist unter Umständen die Stellung einer richtigen Diagnose zwischen diesem Leiden und Gliom absolut unmöglich.

Selbst berühmte Oculisten, wie Becker und Hutchinson und andere, haben wiederholt in solchen Fällen die Diagnose auf Gliom gestellt. Hieher gehören auch die von Raab publizirten Fälle von Pseudogliomen.

Um in solchen Fällen, wo es überhaupt möglich ist, eine richtige Diagnose zu stellen, empfiehlt sich hauptsächlich die Untersuchung mit phocaler Beleuchtung bei Benutzung einer sehr intensiven Lichtquelle. Knapp räth geradezu direktes Sonnenlicht anzuwenden. Besser eignet sich elektrisches Licht oder Auer'sches Glühlicht, welches ich seit vielen Jahren verwende. Gelingt es uns die trüben Gebilde im Glaskörperraum (die abgehobene Retina) eventuell durchzuleuchten und neoplastische Blutgefässe, sowie Produkte regressiver Metamorphose als kreideweisse oder orangegelbe Flecke oder Blutextrakte wahrzunehmen, so ist die Diagnose auf Gliom gesichert; umkehren kann man aber die Schlussfolgerung nie.

5. Kyklitis chronica (plastica, hyperplastica degenerativa). Dieses Leiden scheint mit dem vorigen identisch zu sein, wenn sich der Krankheitsprozess hauptsächlich in den vorderen Partien des Uvealtractes, namentlich im Corpus ciliare localisirt, ohne die Regenbogenhaut wesentlich in Mitleidenschaft zu ziehen. In solchen Fällen kann es auch zur Schrumpfung des Glaskörpers und zu consecutiver Netzhautablösung und Degeneration derselben kommen, wie bei der früher beschriebenen Chorioiditis, nur dass es noch zum Überfluss zur Bildung kyklitischer Scharten an der Hinterfläche der Linse kommen kann. Auch diese Fälle können den Symptomenkomplex des amaurotischen Katzenauges bieten, und wenn sich endlich Drucksteigerung hinzugesellt, so kann die Stellung einer richtigen Diagnose ebenfalls sehr schwierig, eventuell unmöglich werden.

Hieher gehört der von Da Gama Pinto beschriebene Fall von Pseudoglioma.

6. Amotio retinae. Gewöhnliche Netzhautablösung wird wohl sehr selten zu Irrungen Veranlassung geben. Die Beweglichkeit der abgehobenen Membran und die herabgesetzte Tension des Auges schützen für gewöhnlich vor Irrthum. Nur bei sehr grosser Abhebung der Netzhaut bei verhältnissmässig sehr kleinem Tumor oder bei eingetretenen Degenerationsprozessen in der abgehobenen Netzhaut könnten zu Irrthümern Veranlassung geben. Intensive Beleuchtung leistet auch in solchen Fällen oft sehr gute Dienste.

In zweifelhaften Fällen hat Graefe gerathen, probatorisch Atropin einzutropfen, um bei eventuellem Tumor einen glaucomatosen Anfall hervorzurufen. Hirschberg rieth eine Probepunktion vorzunehmen, Fränkel Sondirung mittelst einer Nadel. Doch gelten diese Rathschläge hauptsächlich für Sarcome und werden wohl bei Gliomen selten Anwendung finden.

7. Amotio chorioideae. Dieses seltene Leiden wird gewöhnlich leicht diagnostizirt durch das Sichtbarsein der normalen Chorioidalgefässe unmittelbar unter der abgehobenen Netzhaut, sowie durch die herabgesetzte Tension des Auges. Unmöglich war jedoch die Stellung einer richtigen Diagnose in einem äusserst seltenen Fall, einem wahren Unicum, welches Saemisch beschrieben

hat, wo hinter der abgehobenen Aderhaut ein Fibrom, welches von der Sclera ausgieng, vorhanden war. In diesem Fall war die Tension erhöht und noch dazu geringe Exophthalmie vorhanden.

8. Amotio hyaloideae. Ein äusserst seltener Fall von Amotio hyaloideae, wie ihn Knapp beschrieben hatte und der von einem Leucosarcom vor der Enucleation nicht zu unterscheiden war, könnte eventuell auch als Gliom imponiren, wenn er im Kindesalter auftreten würde.

9. Atrophia bulbi progrediens, Phthisis bulbi anterior und Phthisis bulbi totius könnten nur mit jenen sehr seltenen Gliomfällen Irrungen veranlassen, bei denen sich transitorische Atrophie einstellt und von denen wir später noch ausführlicher reden werden.

10. Hyalitis purulenta (hyperplastica degenerativa). Eine derartige Infiltration des Glaskörpers kann unter Umständen den Symptomenkomplex des amaurotischen Katzenauges darbieten und einem Gliom sehr ähnlich sein.

Doch kommt Hyalitis wohl idiopathisch gar nicht vor; ein einziger Fall dieser Art, den Becker publizirt, ist nicht über alle Zweifel erhaben. Sonst könnte nur traumatische Hyalitis namentlich um eingedrungene Fremdkörper, wenn die Anamnese unbekannt oder verheimlicht wurde, Veranlassung zu derartigen Verwechslungen geben. Gewöhnlich schützt uns eine niedrige Tension auch in solchen Fällen vor Irrthümern.

11. Haemorhagia in corpus vitreum. Blutaustritte in den Glaskörper, seien sie spontan oder traumatisch, könnten nur dann zur Verwechslung mit Gliom Veranlassung geben, wenn sie erst in einem späten Stadium zur Beobachtung des Klinikers kommen und die Anamnese unbekannt oder nicht eruirbar wäre. Einen sehr interessanten derartigen Fall, der in seinen späteren Stadien ganz das Bild eines Gliomes darbot, hat Raab in seiner bekannten Arbeit beschrieben.

12. Glaucoma. Vor Verwechslungen des Glioms mit Glaucoma schützt uns für gewöhnlich schon das kindliche Alter des Patienten. Doch wurden ausnahmsweise von Hirschberg, Mooren und Anderen auch im Kindesalter primäre Glaucome beobachtet. Diagnostisch wichtig wäre in solchen Fällen, dass bei Glaucom die Sehstörung erst nach dem glaucomatosen Anfall sich entwickelt, während bei Gliom dem status glaucomatosus bereits seit längerer Zeit völlige Erblindung vorangeht. Einem halbwegs erfahrenen Oculisten dürfte ein derartiger Irrthum nicht leicht passiren.

13. Tuberculosis chorioideae chronica. Die chronische Tuberculose oder der conglobirte Tuberkel der Chorioidea kann dem Krankheitsbilde eines Glioms so täuschend ähnlich sein, dass eine sichere Differential-Diagnose dieser beiden Leiden mitunter sehr schwierig, oft unmöglich sein kann.

Sehr interessante derartige Fälle hat vor kurzem Jung aus der Klinik des Prof. Leber publizirt. In einem Falle, wo sich die klinische Diagnose zu Gliom neigte, zeigte die anatomische Untersuchung Chorioiditis tuberculosa; in einem anderen, wo klinisch Chorioiditis tuberculosa diagnosticirt wurde, lautete die anatomische Diagnose auf Glioma retinae. Dieses Vorkommnis auf der Klinik eines so hervorragenden Oculisten genügt, um die Schwierigkeiten der Differential-Diagnose zwischen diesen beiden Leiden zu illustriren.

Bei Stellung der Differential-Diagnose nehmen wir für gewöhnlich Rücksicht auf das Vorhandensein von kleinen Knötchen neben dem Haupttumor, dann auf die verringerte Tension des Auges und auf die Constitution und Veranlagung des Patienten und seiner Familie, was Alles für Tuberculose spricht. Unzweifelhaft sind jedoch diese Kriterien nicht. So kann es vorkommen, dass bei Tuberculose keine kleinen Knötchen neben dem Haupttumor vorhanden sind, während sie mitunter. bei Gliomen als Disseminia massenhaft auftreten können. Auch die Tensio bulbi kann ausnahmsweise bei Tuberculose vermehrt, bei Gliom verringert sein, und die tuberculose Veranlagung oder der Nachweis von Tuberculose in anderen Organen ist auch nicht immer stichhaltig, da Gliom auch bei einem tuberculösen Kinde vorkommen kann.

14. Leucosarcoma chorioideae. Auch hier schützt uns für gewöhnlich das kindliche Alter des Patienten, doch nicht unbedingt. Wohl wurde noch nie ein Gliom bei einem Erwachsenen beobachtet, dagegen wurden als Ausnahmsfälle Leucosarcome bei Kindern beobachtet, wie von Knapp, Hirschberg, Steudener, Mooren (?), Fuchs. Die Differential-Diagnose zwischen Gliom und Sarcom basiren wir gewöhnlich auf folgende Kriterien:

a) im ersten Stadium sehen wir bei Gliom gewöhnlich, dass es sich um Veränderungen in der Netzhaut selbst handelt, während Sarcome im Initialstadium nur eine kleine, scharf umschriebene Netzhautabhebung zeigen, an welcher Stelle die Netzhaut selbst ein wenig getrübt ist;

b) im weiteren Stadium des amaurotischen Katzenauges pflegt der Reflex bei Sarcom nie so intensiv zu sein, wie bei Gliom. Doch ist dieser Umstand nicht schwerwiegend, da sowohl Farbe als Intensität des Reflexes, wie bereits erwähnt, in der Mehrzahl der Fälle mit dem Tumor selbst nicht in direktem Zusammenhange stehen;

c) die Netzhautabhebung soll sich bei Sarcomen viel früher und ausgedehnter einstellen, als bei Gliom; ist aber auch nicht immer stichhältig;

d) sehr wichtig halte ich für die Sicherstellung der Diagnose den Nachweis von Produkten regressiver Metamorphose in frühen Stadien, welcher für Gliom und gegen Sarcom spricht;

e) was den subjectiven Befund anbelangt, so bleibt bei Sarcom gewöhnlich das Sehvermögen länger erhalten, als bei Gliom, doch auch da gibt es Ausnahmsfälle bei Glioma endophytum:

f) im status glaucomatosus, wenn sich Trübungen der dioptrischen Medien hinzugesellt haben, ist die Stellung einer richtigen Differential-Diagnose gar nicht möglich;

g) in sehr vernachlässigten Fällen, wo es bereits zur weiteren Propagation der Neubildung gekommen ist, sprechen für Gliom Infiltration der benachbarten Lymphdrüsen, für Sarcom entfernte Metastasen.

Aus all dem Angeführten ist es ersichtlich, dass eine sichere Differential-Diagnose zwischen Gliom und Leucosarcom immer sehr schwierig, oft ganz unmöglich ist.

15. Auch der Cysticercus subretinalis kann ein dem Gliom täuschend ähnliches klinisches Krankheitsbild liefern. Einen sehr interessanten derartigen Fall,

wo mit grosser Wahrscheinlichkeit Gliom diagnosticirt wurde und die anatomische Untersuchung einen Cysticercus nachgewiesen hat, hat Alfred Graefe veröffentlicht.

Auch mein Fall von Cysticercus subretinalis triplex wurde für Gliom gehalten.

Bei der Differential-Diagnose zwischen Cysticercus und Gliom galt in erster Instanz, dass Cysticercus im Kindesalter nur selten vorkommt. Doch gibt es auch da Ausnahmen, wo auch im kindlichen Alter Cysticerken zur Beobachtung kamen.

Weiter pflegt die Tension des Auges bei Cysticercus verringert zu sein, doch auch hier gibt es Ausnahmen. Auf die Sichtbarkeit der Bewegungen des Blasenwurmes müssen wir bei subretinaler Lage desselben für gewöhnlich Verzicht leisten, weil die Retina über demselben sich gewöhnlich bald trübt. Die sphärische Gestalt des Cysticercus kann eventuell auch bei Gliomen vorkommen.

Als wichtigstes Merkmal für Cysticercus bleibt ein eigenthümlicher weissblauer atlasartiger Reflex und in weiterem Verlaufe im Glaskörper erscheinende eigenthümliche membranöse Trübungen. Wenn dann später inducirte Iridokyklitis zu Cysticercus hinzutritt und progressive Atrophie des Bulbus inaugurirt wird, dann ist eine differentielle Diagnose zwischen Cysticercus und jenen Gliomen, die zu temporärer transitorischer Atrophie führen, gar nicht möglich.

III. Cryptoglioma.

Cryptogliom ist ein neuer Ausdruck, den ich einführe als wahren Gegensatz von Pseudoglioma. Cryptogliome nenne ich jene Fälle, in welchen es sich um wirkliche Gliome handelt, wo aber selbst ein erfahrener Kliniker und routinirter Diagnostiker die Diagnose auf Gliom mit Sicherheit zu stellen nicht vermag. Von Cryptogliomen zu sprechen hat meiner Überzeugung nach dieselbe Berechtigung, wie wenn man von Pseudogliomen spricht.

Dass Gliome nach einem kürzeren oder längeren Bestande des Stadiums des amaurotischen Katzenauges anstatt in den status glaucomatosus einzutreten, entzündliche Affectionen des Uvealtractus induciren und zu temporärer transitorischer Atrophie des Augapfels führen können, oder dass wenigstens infolge dessen eine unverhältnissmässig lange Pause in der Entwickelung des Neoplasmas eintreten kann, ist eine längstbekannte Thatsache.

Doch ist diese Thatsache äusserst selten, sie wird wohl überall behauptet, wiederholt und abgeschrieben, doch ist es mir nicht gelungen, verlässliche anatomische Befunde hiefür aufzufinden.

In der ganzen Literatur fand ich nur einige sehr wenige Fälle verzeichnet, von denen bereits Hirschberg in seiner vorzüglichen Monographie die älteren zusammengestellt hat.

Die erste derartige Beobachtung finden wir bei Wardrop, welcher bei einem 15 Monate alten Mädchen bei Gliom nach dem Stadium des amauro-

tischen Katzenauges entzündliche Erscheinungen, dann Atrophie und nach 10 Monaten abermals Wachsthum der bösartigen Neoplasie beobachtete.

Einen zweiten ähnlichen Fall bei einem 5jährigen Knaben beschrieb Weller. Einen dritten Fall von Ammon, wo sich nach konstatirter Diagnose eines malignen Tumors Atrophie des Auges und nach mehreren Monaten abermals Wachsthum der Geschwulst, Exophthalmia fungosa und Tod einstellte. Einen weiteren Fall bei einem binocularen sogenannten Encephalom (Gliom) beschreibt Sichel in seiner Iconographie. Einen ferneren Fall beobachtete v. Graefe bei einem 3jährigen Kind, wo nach dem Stadium des amaurotischen Katzenauges Iridochorioiditis und Phthisis eintrat, worauf nach $^5/_4$ Jahren abermaliges Wachsen und Exophthalmia fungosa sich einstellte. Derselbe Vorgang spielte sich am anderen Auge ab. v. Graefe gibt an, dass er bei seinem enormen Beobachtungsmateriale nur noch einen derartigen Fall gesehen habe. Wenn jedoch v. Graefe weiter behauptet, dass diese transitorische Atrophie bei Gliomen häufiger sei als bei Sarcomen, so kann ich mit diesem Ausspruch des grossen Meisters durchaus nicht übereinstimmen, ebensowenig mit einem zweiten, in dem er behauptet, dass in diesem Stadium die Diagnose auf Gliom leichter zu stellen sei, als im Stadium des amaurotischen Katzenauges. Wenn man allerdings Gelegenheit hatte den ganzen Verlauf zu beobachten, dann ist die Diagnose leicht, wenn aber das betreffende Kind erst im atrophischen Stadium des Bulbus zum Arzte gebracht wird und, wie es gewöhnlich vorkommt, die Anamnese absolut unbrauchbar ist, dann ist die Diagnose sehr schwer, ja gewöhnlich nicht möglich.

Ferner beobachtete Knapp bei einem $2^1/_2$jährigen Kinde nach dem Stadium des amaurotischen Katzenauges Panophthalmitis und Phthisis, wobei der winzige Bulbusstumpf ganz reizlos war; dann kamen abermals entzündliche Erscheinungen, worauf der Stumpf noch mehr schrumpfte, endlich begann sich derselbe wieder zu vergrössern und es entwickelte sich aus ihm ein mächtiges Gliom. Auch Grolman beobachtete auf Hippel's Klinik einen Fall von Gliom, bei welchem, wenn auch keine Phthise eintrat, sich die maligne Geschwulst dennoch verkleinerte. Ich selbst beobachtete bei der grossen Anzahl von Gliomen, die ich sah, eine ähnliche transitorische Phthise nur zweimal; von dem einen Fall fehlt mir jedoch die Beobachtung des endlichen Ausganges sowie der anatomische Befund, weil der betreffende Patient aus meinem Ambulatorium einfach wegblieb und ich über sein weiteres Schicksal nichts erfahren konnte, weshalb ich nur den einen genau beobachteten Fall mittheilen will.

8. Fall. Cryptoglioma retinae. Fig. 6. Anna S., 3 Jahre alte Tochter eines Baumeisters in Prag, war stets gesund, bis vor wenigen Tagen die Eltern einen eigenthümlichen Reflex in ihrem linken Auge bemerkten, wesshalb ich zu ihr berufen wurde im Februar des Jahres 1869.

Das linke Auge der Patientin zeigte alle Symptome des typischen amaurotischen Katzenauges, die Tension des Auges war etwas erhöht. Bei fokaler und ophthalmoskopischer Untersuchung fand ich weissgelbliche und röthliche Massen knollenförmig in den Glaskörperraum hineingewachsen. Neoplastische Blutgefässe waren etwas unklar wahrnehmbar. Ich stellte mit voller Bestimmt-

heit die Diagnose Glioma retinae endophytum und rieth zu sofortiger Enucleation, welche die Eltern jedoch nicht zugaben.

Ich wurde nicht mehr gerufen und das Kind kam in Behandlung zu einem ehrsamen Schustermeister, dessen Frau einst als Magd bei Prof Arlt gedient hat und ihrem Gemahl einige weggeworfene Recepte von Arlt in die Ehe mitbrachte, auf Grundlage deren der betreffende Meister seine okulistische Laufbahn inaugurirte und es so weit brachte, dass er selbst hochgestellte Persönlichkeiten zu seinen Klienten zählte.

Nachdem die Kur des Schustermeisters nichts fruchtete, wurde ich nach Monaten abermals gerufen, fand nun aber das Auge wesentlich verändert. Ich fand den Augapfel entzündlich gereizt, etwas verkleinert, T —1, die Iris dekolorirt, den Pupillarrand mit der Vorderkapsel verwachsen, in der Ciliargegend eingezogen, die Pupille durch Exudatmassen verlegt, die Ciliargegend bei Berührung empfindlich, Visus = 0. Es war somit unzweifelhaft, dass es sich gegenwärtig um einen iridokyklitischen Prozess handelte; dennoch zweifelte ich nicht an der Richtigkeit meiner ursprünglichen Diagnose, beharrte auch bei meiner ursprünglich gestellten Indication Enucleatio bulbi.

Dieselbe wurde von den Eltern abermals verweigert und sie verlangten ein Consilium. Ich berief meinen ehemaligen Lehrer und Chef v. Hasner, welcher, obzwar ich ihm meinen ursprünglichen Befund genau mittheilte, sich dennoch nicht überzeugen liess, dass es sich im vorliegenden Falle um ein Gliom handeln könnte. v. Hasner diagnostizirte schwere Iridokyklitis, gab das Auge verloren, erklärte aber eine Enucleation für überflüssig, wenigstens nicht für dringend, womit natürlich die Eltern sehr zufrieden waren Es wurde von v. Hasner eine Mercurialkur angeordnet und durchgeführt. Später sah ich das Kind nur ab und zu. Die Tension des Auges nahm stets ab und es wurde noch etwas kleiner, zur vollen Phthise gelangte es aber nicht, im Gegentheil schien es mir, als ob es sich wieder vergrössere und praller werde. Da erkrankte das Kind plötzlich an Diphtheritis, wurde tracheotomirt und war in 24 Stunden eine Leiche. Es gelang mir, mir das für mich so interessante Auge aus der Leiche zu verschaffen.

Der anatomische und histologische Befund dieses Auges, wie er nach einem gelungenen Schnitt auf Fig. 6 dargestellt ist, war im höchsten Grade interessant und wichtig.

Der Bulbus erschien etwas verkleinert, die Cornea diaphan, Iris mit der Vorderkapsel flächenhaft verlöthet, hinter der wenig veränderten Linse eine Schicht kyklitischer Entzündungsprodukte; der ganze übrige Glaskörperraum war durch und durch von nekrotischen Gliomzellen und Produkten regressiver Metamorphose angefüllt.

Der Nervus opticus ist durchwegs mit frischen, mit Haematoxylin färbbaren Gliomzellen infiltrirt, desgleichen die ganze, mächtig verdickte Chorioidea, welche an vielen Stellen buckelförmig in den mit nekrotischen Zellen gefüllten Glaskörperraum hineinragt. Auch vom Opticus aus dringen frische färbbare Gliomzellen in den oberwähnten Raum.

Dieser hochinteressante anatomische und histologische Befund lässt sich kaum anders erklären, als dass es sich ursprünglich um ein Glioma endophytum handelte, welches aller Wahrscheinlichkeit nach metastatische Knötchen oder Disseminia in den Glaskörper, die Chorioidea und den Opticus entsandte. Nachdem das primäre Gliom den ganzen Glaskörperraum angefüllt und einen iridokyklitischen Prozess induzirt hatte, verfiel es allmählich in seiner Totalität der regressiven Metamorphose, bei welchem Prozesse sich der Augapfel verkleinerte. Später gieng die weitere Wucherung der Geschwulst nicht von der Primärgeschwulst aus, sondern von den heteroplastischen Disseminien in der Chorioidea und im Opticus, bei welchem Prozess der Bulbus sich wieder zu vergrössern begann.

Anders bin ich nicht im Stande mir den anatomischen und histologischen Befund, wie ihn Fig. 6 deutlich zeigt, genetisch zu erklären. Hätte ich diesen Fall nicht von Anfang an beobachtet und ihn erst im späteren Stadium zu Gesichte bekommen, so wäre ich wohl auch nicht im Stande gewesen, die Diagnose auf Gliom zu stellen, namentlich wenn die Anamnese nicht verlässlich gewesen wäre, was schon daraus ersichtlich ist, dass sich ein so hervorragender Okulist, wie es v. Hasner war, trotz genauer Anamnese nicht überzeugen liess, im vorliegenden Falle an ein Gliom zu glauben; es war somit ein Cryptogliom im wahren Sinne des Wortes, wie es auch alle anderen Fälle, die ich vorher von Wardrop an angeführt habe, gewesen wären, wenn bei ihnen die Beobachtung der Anfangsstadien und die Anamnese nicht bekannt gewesen wäre und sie erst im Stadium der Phthise zur Beobachtung gelangt wären.

Über die Ursachen, durch welche diese transitorische Phthise in seltenen Fällen vom Gliom eingeleitet wird, waren die Meinungen verschieden. Graefe hielt interkurrirende Entzündungen des Uvealtractus für die causa movens, Virchow lehrte, dass die Verkleinerung vom Tumor selbst eingeleitet werde durch ausgedehnte regressive Prozesse mit theilweiser Resorption ihrer Producte.

Ich hege die Überzeugung, dass stets beide diese ursächlichen Momente zusammenwirken. Das klinische Krankheitsbild, durch welches die transitorische Phthisis bei Gliomen inaugurirt wird, ist gewöhnlich zweierlei Art: entweder ist es ein iridokyklitischer oder iridochorioidaler Prozess, oder eine Panophthalmitis, eingeleitet durch Hornhauterweiterung.

Diagnostische Momente, welche uns zur Richtschnur dienen sollen, um derartige phthisiche Bulbi, die in ihrem Innern ein Gliom einschliessen, von gewöhnlichen phthisischen Augäpfeln zu unterscheiden, sind durchwegs unzuverlässlich.

Als hauptsächliche diagnostische Momente führt v. Graefe an die Form des phthisischen Bulbus und seine Schmerzhaftigkeit.

Was die Form anbelangt, so sollen phthisische Bulbi, die in ihrem Innern ein Gliom beherbergen, stets mehr von vorne nach rückwärts abgeflacht und verkleinert sein und eine mehr quadratische, der Frucht von Evonymus ähnliche Form besitzen.

Wir wissen aber, dass diese sogenannte Phthisis anterior sehr häufig den Endausgang von Chorioiditis oder Retinitis purulenta chronica bildet, ebenso

von genuinen Iridokyklitiden und Panophthalmien. Namentlich aber sehen wir diese breite flache Form der Bulbusstümpfe in jenen Fällen, wo sich eine Knochenplatte in der Chorioidea entwickelt hat.

Eine subquadratische Form kann bei allen möglichen phthisischen Bulbis vorkommen; dagegen war der phthisische Bulbus, der ein Gliom beherbergte, im Falle Knapp's sehr klein, rundlich und vollständig reizlos.

Was die spontanen Schmerzen und die Schmerzhaftigkeit bei Berührung anbelangt, so hat selbe auch nichts Charakteristisches für transitorische Phthisis in sich, da wir selbe gleichfalls bei den verschiedensten Fällen beobachten, namentlich wenn der betreffende Bulbusstumpf einen Fremdkörper oder Produkte regressiver Metamorphosen, Knochenplättchen oder Kalkablagerungen beherbergt, während wieder Bulbi bei transitorischer Phthise, wie der obenerwähnte Fall von Knapp beweist, ganz schmerzlos sein können.

Es bleibt in solchen überaus seltenen Fällen kein einziges verlässliches diagnostisches Moment übrig, und wenn wir die Initialstadien des Krankheits-Prozesses nicht beobachtet haben und uns keine verlässliche Anamnese zu Gebote steht, sind wir absolut ausser Stande eine sichere Diagnose zu stellen, ob in einem gewissen Falle ein Bulbusstumpf einen Gliomkeim beherbergt oder nicht. Solche Fälle bleiben für uns stets wahre Cryptogliome.

IV. Cylindroglioma.

9. Fall. Cylindroglioma retinae. Fig. 7 und Fig. 8. Ich habe diesen Fall als vorläufige Mittheilung bereits in deutscher Sprache publizirt, u. zw. im »Centralblatt für prakt. Augenheilkunde« 1893 (Märzheft), weshalb ich hier auf diesen Fall nicht näher eingehen will.

V. Cysticercus subretinalis triplex.

10. Fall. Hiezu Fig. 9, Fig. 10 und Fig. 11. Wurde als vorläufige Mittheilung gleichfalls bereits publizirt in demselben Hefte desselben Centralblattes.

ERKLÄRUNG DER ABBILDUNGEN.

Fig. 1. Glioma endophytum simplex in einem sehr frühen Stadium seiner Entwicklung. Der Schnitt ist durch die Neubildung und durch die Retina geführt und zeigt vorerst die eigenthümliche Verästelung der Blutgefässe, weiter den direkten Zusammenhang des Glioms mit beiden Körnerschichten der Netzhaut. Im Innern des Tumors sind Heerde von Produkten regressiver Metamorphose bemerkbar.

Fig. 2. Glioma retinae luxurians exophthalmicum. Zeigt einen gelungenen Schnitt durch die Neubildung sammt beiden Lidern. Nirgends sieht man Produkte regressiver Metamorphose, dagegen charakteristische terminale Blutgefässe und eine mächtige Propagation der Geschwulstmasse nach rückwärts längs des optischen Nerven.

Fig. 3. Retinitis purulenta chronica, welche im klinischen Bilde ein Gliom vortäuschte. Der ganze Glaskörper mit Eiter gefüllt, die Papille excavirt, die Linse nach vorne gedrängt.

Fig. 4. Retinitis purulenta chronica. Der ganze Glaskörper mit Eiter gefüllt, kyklitische Schwerte hinter der Linse.

Fig. 5. Charioretinitis hyperplastica. Im Glaskörperraum hyperplastische Massen aus der Retina und Chorioidea hervorgegangen, vorne kyklitische Produkte.

Fig. 6. Cryptoglioma. Der Glaskörperraum mit nekrotischen Gliomzellen erfüllt, die verdickte Chorioidea und der Nervus opticus mit frischen Gliomzellen infiltrirt.

Fig. 7. Cylindroglioma retinae Schnitt durch den ganzen Bulbus zeigt die Hauptgeschwulst an der abgehobenen Retina nebst zahlreichen Disseminien an der Chorioidea.

Fig. 8. Eine stark vergrösserte Partie desselben Tumors.

Fig. 9. Cysticercus subretinalis triplex. Klinisches Krankheitsbild des Falles nach seiner Aufnahme, nach der Natur gezeichnet.

Fig. 10. Cysticercus subretinalis triplex. Schnitt durch den Bulbus, welcher gleichzeitig zwei Cysticerci getroffen hat, welche unter der abgehobenen degenerirten Netzhaut sichtbar sind.

Fig. 11. Ein Schnitt desselben Auges, nur einer etwas tieferen Stelle entnommen, zeigt dieselben beiden Cysticerci, bei einem derselben jedoch das charakteristische Receptaculum für den Cysticercus Scolex.

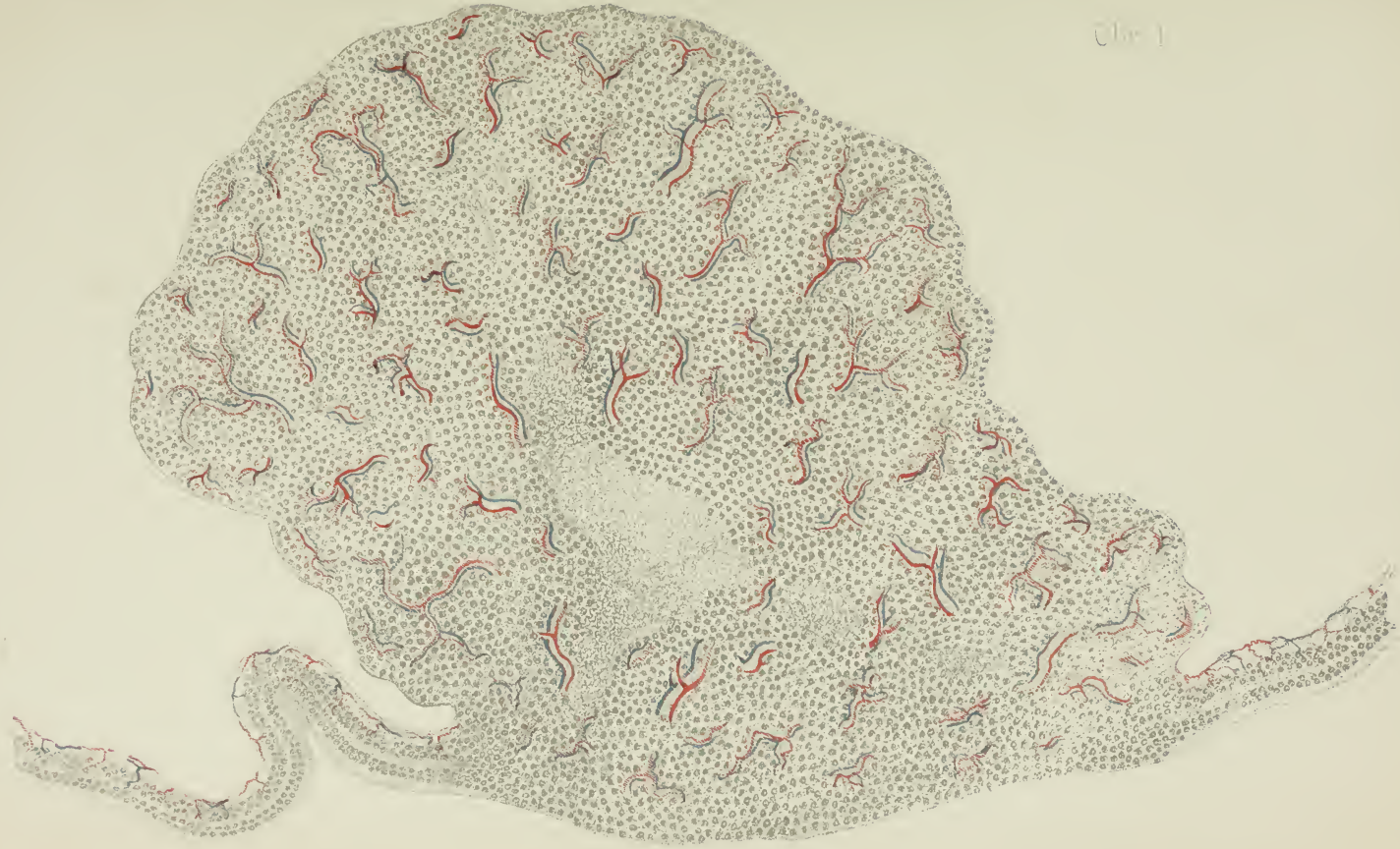

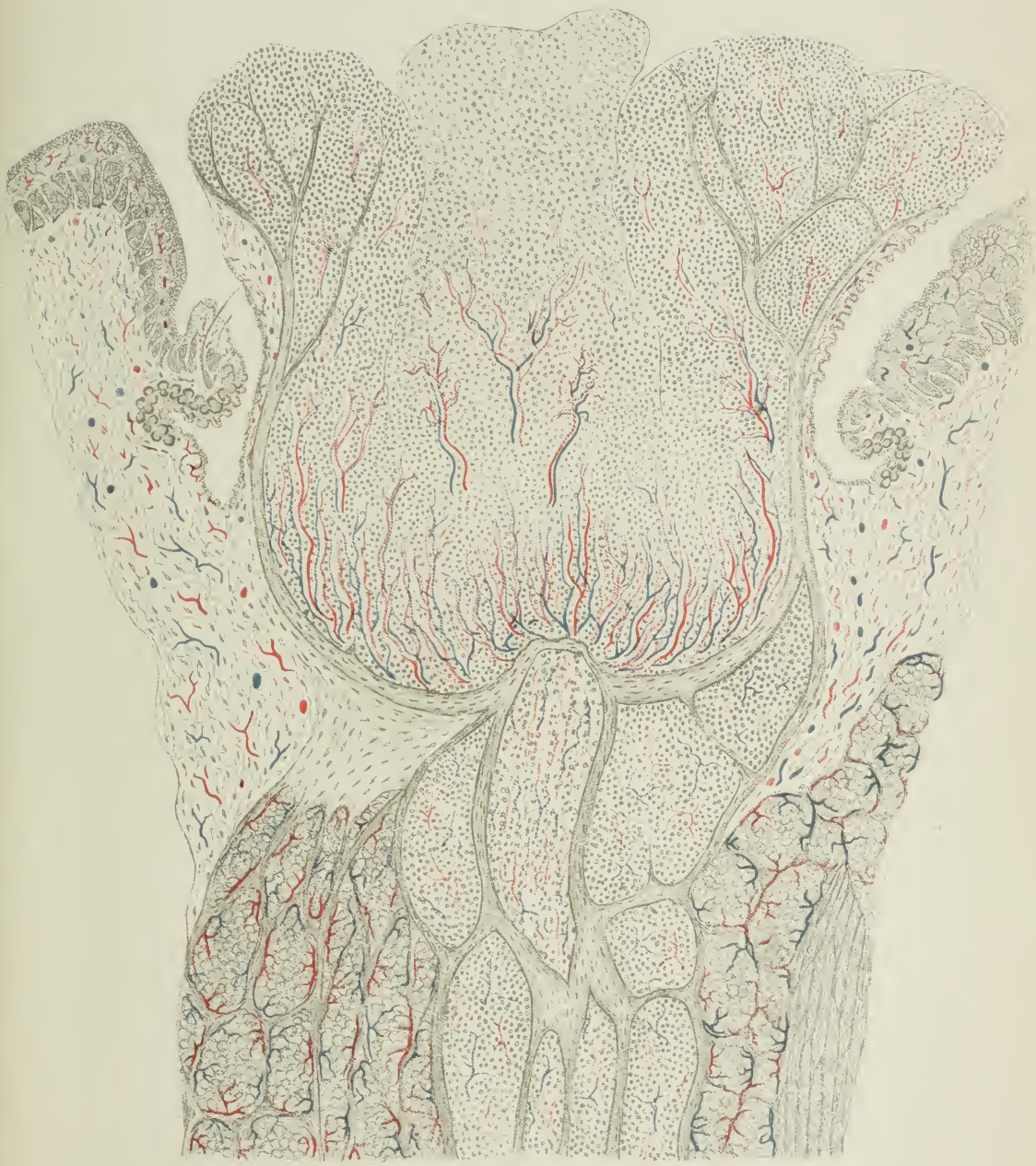

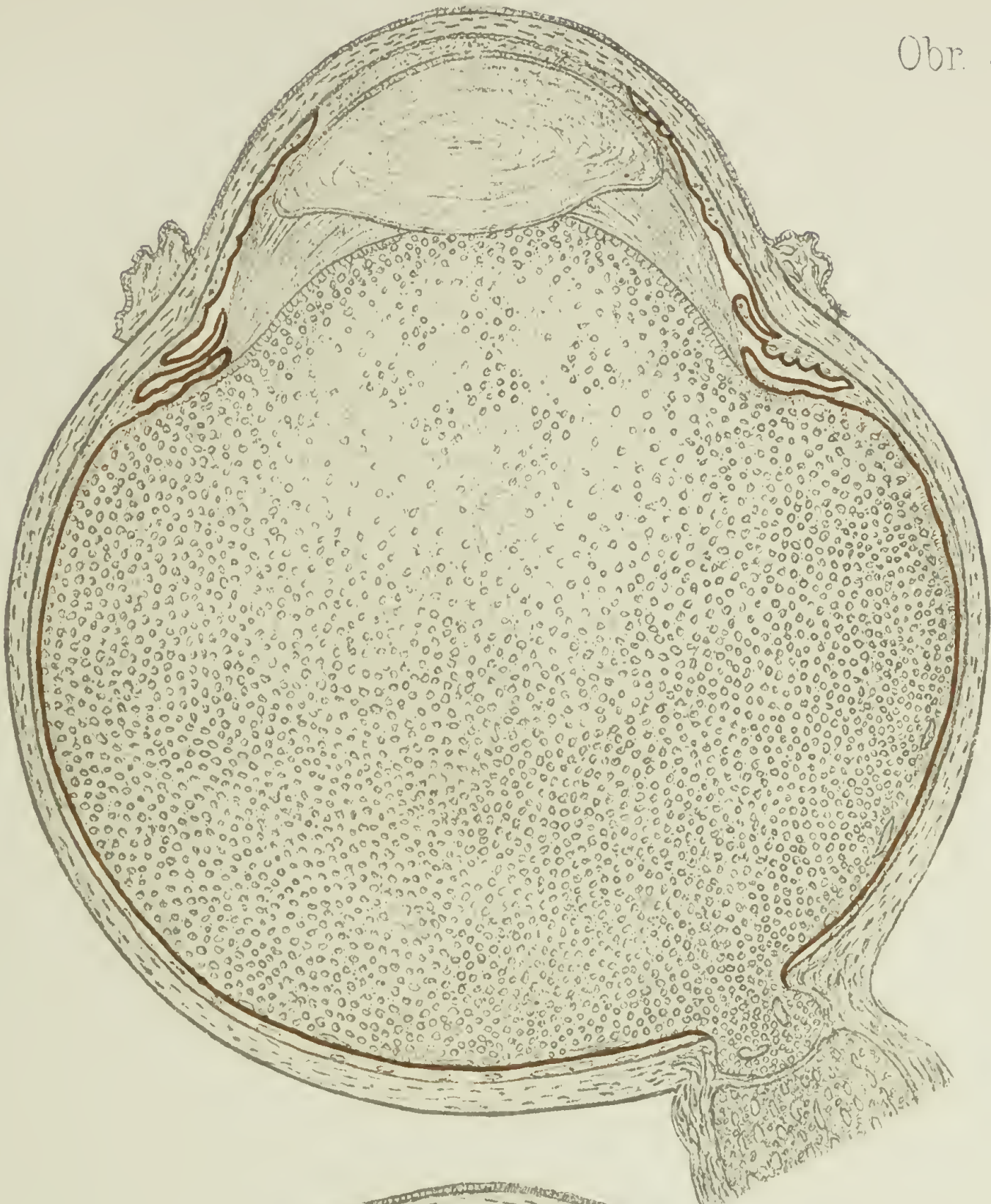

Obr. 3.

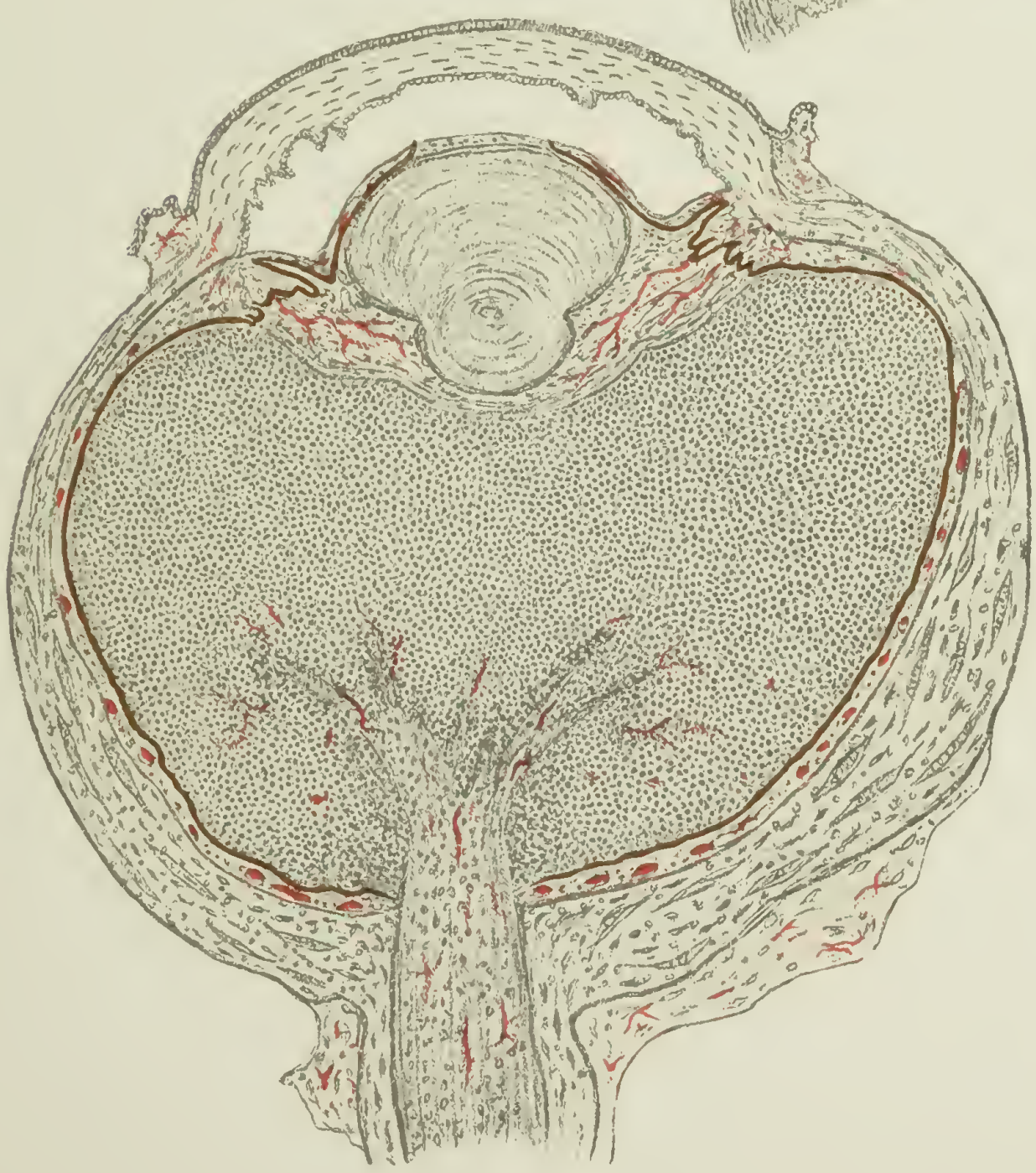

Obr 4.

Obr. 7

Sec nat del Pf. Schöbl.

Obr. 8.

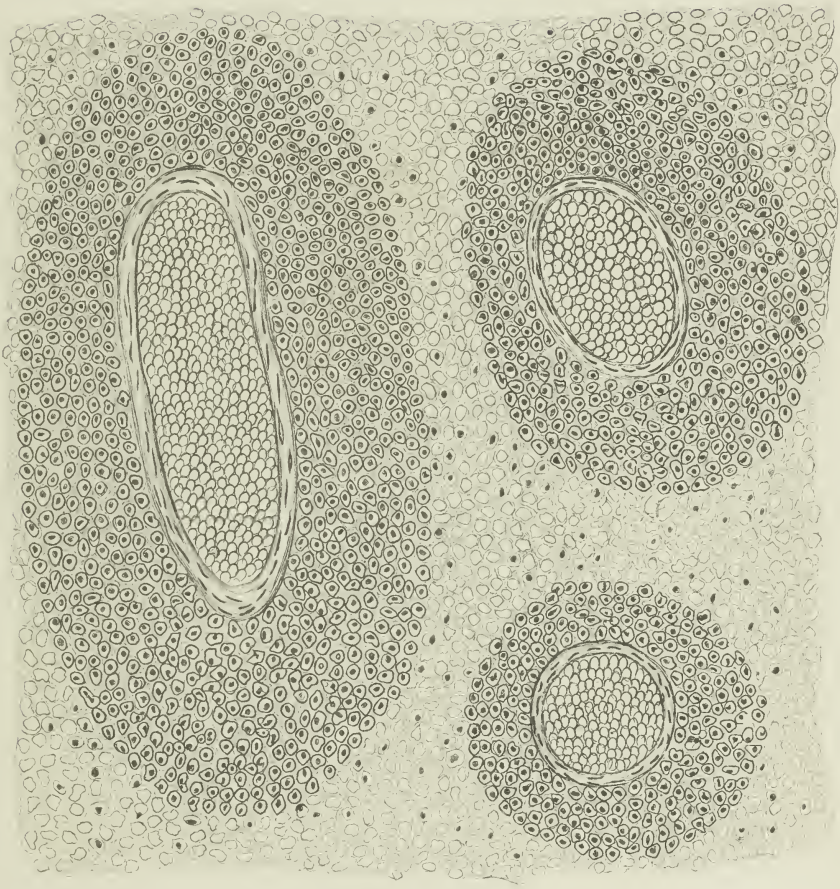

Sec. nat. del. Pf. Schöbl.

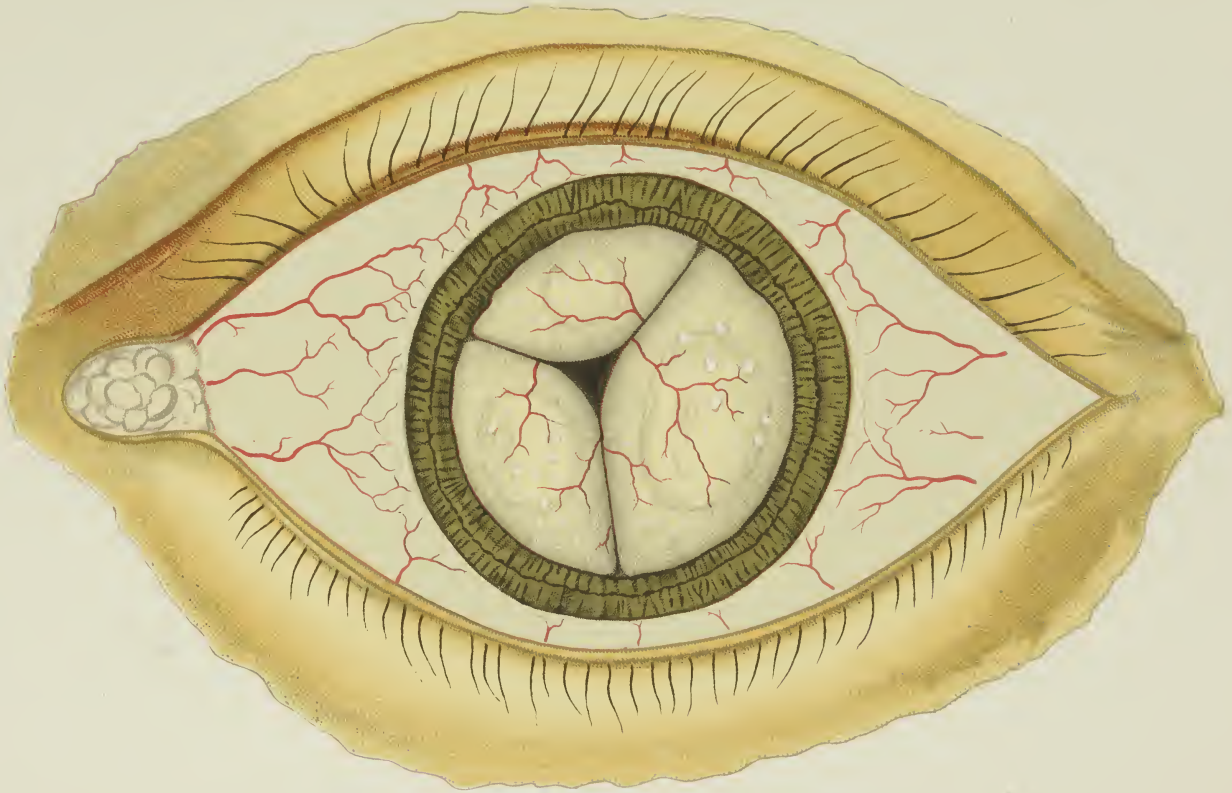

REJSTŘÍK.

Čelakovský L. J. O kladodiích Asparagei (srovnávací morfologická studie) 27
Čelakovsky L. J. O některých zrůdnostech na habru a smrku 37
Deyl J. O aetiologii chalazia 19
Deyl J. O kystách na okraji víček očních 33
Deyl J. O některých zánětech víček očních (Acne, hordeolum, eczem, chalazion) . . 35
Domalíp K. O proudu harmonickém, o hysteresi a proudech Foucaultových 11
Fiala B. O chování se indychsíranu sodnatého vzhledem ku chromogenům organovým 2
Hellich B. O heterotopiích a regeneraci hmot nervových 25
Hlava J. O tyfu exanthematickém 28
Hlava J. a *Obrzut A.* O kokcidiovitých parasitech při rakovině a morbus Darieri . . . 38
Hlava J. a *Honl Iv.* O aktinomykose 39
Honl Iv. O pyogenních vlastnostech bacilla tyfového 21
Janošík J. Atrofie folikulů a zvláštní chování se buňky vaječné 8
Janošík J. O buňce vaječné u ssavců 13
Kimla R. Případ hydronephrotické kysty 20
Kopfstein V. Implantace karcinomu a theorie Adamkiewiczova 29
Lerch M. Studię v oboru Malmsténovských řad 4
Lerch M. Poznámka o jistých determinantech sestrojených z funkcí elliptických . . . 5
Lerch M. Z počtu integrálního 9
Lerch M. Příspěvky k theorii funkcí elliptických 23
Lerch M. Poznámky k theorii omezených derivací 34
Machovec F. 1. O tečných rovinách ploch kuželosečkových.
2. Jak sestrojiti oskulační hyperboloidy ploch 4. stupně určených projektivnými řadami 2. stupně 10
Mareš F. O poměru elektrického podnětu k ústrojné činnosti. I. Nová methoda elektrického podnětu 3
Mareš Fr. O poměru elektrického podnětu k ústrojné činnosti. II. Jak roste činnost s podnětem 30
Matiegka J. Lebky české z XVI. století 22
Pánek Aug. O některých integrálech Eulerových 17
Pařízek A. P. a *Šulc O.* Výpočet dráhy kométy 1881 II. 16
Pařízek A. P. a *Šulc O.* Úchylky od zákona Raoultova 26
Pleskot A. Důkaz obecnější věty o střední hodnotě omezených integralů 6
Počta F. O rudistu z bělohorských vrstev 18
Procházka Vl. J. O zkamenělých creusiích z miocaenu moravského, dolnorakouského, štýrského a chorvatského 1
Procházka Vl. J. Příspěvek ku poznání zkamenělých korálů z miocaenních usazenin pánve vídeňské 7
Procházka Vl. J. Miocaen židlochovický na Moravě 24
Růžička V. Experimentálný příspěvek ku seznání leukocytosy 31
Schöbl J. O některých vzácných nádorech a cizopasnících oka 40
Spina A. O působení intraparenchymatosních injekcí jedů do zesýrovatělých uzlů při vočkované tuberkulose morčat 32
Spina A. O experimentálním vzbuzení kataleptiformního stavu u bílé krysy 36
Velich Al. V. Příspěvek k experimentálnímu studiu tetanu hlavy 14
Weyr Ed. O jisté nespojité funkci 12
Woldřich Jan N. Fossilní zvířena »turské Maštale« u Berouna 15

UNIVERSITY OF ILLINOIS-URBANA
3 0112 058879674